

## 탈수초질환 환자에서 발생한 돌발구음장애-실조

백민석 이형우 김다은 구유진 장기문 정재욱 김원주

연세대학교 의과대학 강남세브란스병원 신경과

### Paroxysmal Ataxia and Dysarthria in a Patient with Demyelinating Disease

Min seok Baek, MD, Hyungwoo Lee, MD, Daeun Kim, MD, Yujin Koo, MD, Kimoon Jang, MD, Jaewook Jeong, MD, Won-Joo Kim, MD

Department of Neurology, Gangnam Severance Hospital, Yonsei University College of Medicine, Seoul, Korea

Paroxysmal dysarthria and ataxia is characterized by abrupt onset of dysarthria and ataxia of unilateral limbs for seconds. We present a 45-year-old female patient with paroxysmal symptoms of dysarthria, right-sided ataxia, and a persistent symptom of upbeating nystagmus. Her brain fluid attenuated inversion recovery (FLAIR) magnetic resonance imaging indicated potential diagnosis of demyelinating disease. The paroxysmal and persistent symptoms have recovered after phenytoin administration. Sodium channel blocker may play a role in reducing the ephaptic transmission in a demyelinated or re-myelinated lesion.

J Korean Neurol Assoc 36(2):97-99, 2018

**Key Words:** Dysarthria, Ataxia, Demyelinating disease

돌발구음장애-실조(paroxysmal dysarthria and ataxia)는 돌발성으로 짧은 시간(5-15초) 동안 발생하는 구음장애와 편측 사지의 실조를 특징으로 하며, 다발경화증 환자에서 드물게 발생하는 것으로 알려져 있다.<sup>1</sup> 이 증상은 중뇌의 뇌경색증과<sup>2</sup> 신경 베흐체트병<sup>3</sup>에서도 보고된 적이 있는데, 주로 중뇌의 적색핵 주위 병터에 의해 돌발증상이 발생하며,<sup>4</sup> 이는 소뇌-시상-피질 회로(cerebello-thalamo-cortical circuit)의 파열로 인해 발생하는 것으로 생각된다. 국내에서는 돌발구음장애-실조 증상에 대해 보고된 바가 없으므로, 탈수초질환 발생 후 발생한 돌발구음장애-실조 환자 증례 및 경과에 대해 보고하고자 한다.

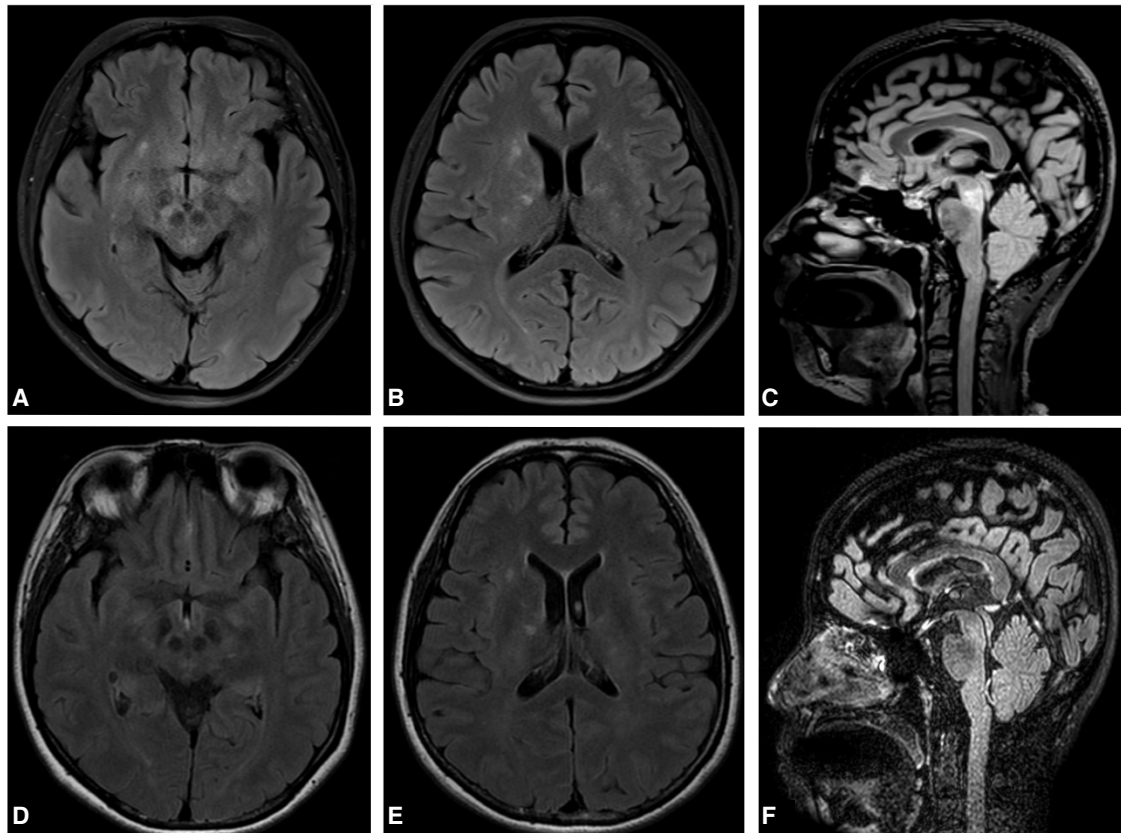
## 증례

한 시간에 7회 이상 돌발적으로 반복되는 구음장애와 균형장애로 45세 여자가 병원에 왔다. 최근의 백신접종력이나 감염의 과거력은 없었으며, 반복적인 구강궤양, 음부궤양 및 포도막염 등의 과거력은 없었고, 두통은 동반되지 않았다. 2개월 전부터 돌발적으로 발생하는 10초 내외의 구음장애와 우측 손의 실조와 어지러움을 호소하여 타 병원에서 시행한 뇌 fluid attenuated inversion recovery (FLAIR) magnetic resonance imaging (MRI)에서 양측 중뇌의 적색핵 주위 및 중간선(midline), 뇌교의 중간선 주위, 양측 기저핵, 속섬유막의 신호증강을 보였으나, 시신경염 소견 및 조영증강은 보이지 않았다(Fig.). 뇌척수액검사에서 백혈구 9 cells/ $\mu$ L 적혈구 1 cell/ $\mu$ L 단백질 38 mg/dL 포도당 74 mg/dL (혈청 포도당 150 mg/dL) 결과를 보였고, 미생물배양과 바이러스 polymerase chain reaction검사에서 특이소견은 없었다. 뇌척수액에서 자가면역항체와 신생물떨림항체(paraneoplastic antibody)는 모두 음성이었다. 혈액검사는 정상이었으며, 종양표지자검사는 모두 음성이었다. 면역글로블린G 지수(immunoglobulin G [IgG] index)는 0.75로 증가되었고, 올리고클론띠(oligoclonal band)는 관찰되지 않았다. 뇌 자기공명영상검사 결과를 바탕으로 탈수초질환으로 진단하고, 정맥

Received September 21, 2017 Revised December 26, 2017

Accepted December 26, 2017

**Address for correspondence:** Won-Joo Kim, MD  
Department of Neurology, Gangnam Severance Hospital, Yonsei University College of Medicine, 211 Eonjuro, Gangnam-gu, Seoul 06273 Korea  
Tel: +82-2-2019-3324 Fax: +82-2-3462-5904  
E-mail: kzoo@yuhs.ac



**Figure.** Initial fluid attenuated inversion recovery MRI image shows hyper-intense lesions in the lower midbrain at the level of red nucleus, both basal ganglia and internal capsules (A-C). Seven months after oral steroid therapy, follow up MRI image shows decreased size of hyperintense lesions (D-F). MRI; magnetic resonance imaging.

내 스테로이드 치료 후 경구 스테로이드 치료를 유지하였으나, 증상의 호전은 없었다. 신경학적 진찰에서 지속적인 양안의 상향 눈 떨림이 관찰되었고, 상향 주시 시 눈 떨림의 진폭이 증가되는 양상을 확인하였다. 양측 상, 하지의 실조는 없었으며, 일자 보행 시 특이소견은 관찰되지 않았다. 10초 내외의 돌발증상 발생 시 좌측의 안검하수와 좌측 안구의 외하방 편위가 발생하였고, 동공반사는 정상이었다. 불분명발음(slurred speech)과 말 느려짐을 특징으로 하는 구음장애, 우측 팔과 다리의 실조가 발생하였고, 10초 정도 후 증상은 완전히 호전되었다. 돌발증상 발생 전에 전조증상은 없었으며, 증상 전후의 돌발 움직임은 없었고, 돌발증상 후 혼돈은 관찰되지 않았다. 자발적으로 증상이 발생하였으며, 1분 내외의 과호흡에 의해서도 돌발증상이 유발되었다. 추적검사에서 뇌척수액 백혈구 2 cells/ $\mu$ L, 적혈구 10 cells/ $\mu$ L, 단백질 22.1 mg/dL, 포도당 61 mg/dL (혈청 포도당 98 mg/dL)로 호전된 결과를 보였고, 항 Gq1b IgM, IgG 항체 및 항아쿠아포린4 (anti-aquaporin-4) IgG 항체는 모두 음성이었으며, 척추 자기공명영상검사에서 경추 부위에 특이소견은 관찰되지 않았다. 뇌파검사에서 과호흡으로 돌발증상

이 유발되었을 때에도 뇌전증모양 방전은 관찰되지 않았다. 경구 스테로이드를 유지하면서 페니토인 경구 투약(100 mg 3회/일)을 시작하였고, 복용 3일 후부터 돌발구음장애 및 어지러움, 우측 손의 조화운동불능 증상이 호전되었다. 이후 7개월간 추적관찰을 하였을 때 증상의 재발은 없는 상태로, 지속적으로 발생하였던 상향 눈떨림은 소실되었으며, 7개월 후의 뇌 자기공명영상검사에서 탈수초병티의 크기가 감소하였다(Fig.). 스테로이드는 감량 후 중단하였고 페니토인도 감량 중인 상태로, 증상의 재발은 없는 상태로 유지되고 있다.

## 고 찰

본 증례에서 탈수초질환 이후 발생한 돌발구음장애-실조를 보고하였다. 상기 환자는 뇌 자기공명영상에서 중뇌 및 기저핵, 속섬유막의 탈수초병티가 관찰되었으며, 뇌파검사에서 뇌전증모양 방전이 관찰되지 않았으나 페니토인 경구 투약 이후 증상이 호전되었다. 임상증상으로는 지속적인 상향 눈떨림과 함께, 돌발 안검하수,

좌측 안구의 외 하방 편위, 구음장애, 우측 팔과 다리의 실조가 발생하였다. 증상의 전후 임상조건과 증상 발생 시 뇌파검사 결과를 고려하였을 때 대뇌 피질의 기질원인으로 증상이 발생할 가능성은 낮을 것으로 생각되었다.

현재까지 보고된 바에 의하면 돌발구음장애-실조 환자의 병변은 중뇌, 소뇌반구로 알려져 있다.<sup>5</sup> 대다수는 다발경화증을 포함한 탈수초질환 환자에서 보고되었으나, 중뇌경색<sup>2</sup> 및 신경베흐체트병에서도<sup>3</sup> 발생한다고 보고되었다. 모든 환자에서는 자발적으로 증상이 유발되었으나 본 증례와 같이 과호흡에 의하여 유발되는 경우도 있었다.<sup>6</sup>

본 환자는 반복적인 구강궤양, 음부궤양 및 포도막염 등의 과거력이 없고, 발열 및 성격, 행동 변화의 증상을 동반하지 않으며, 전구증상기(prodromal period)를 동반한 급성 양상의 두통은 없는 상태로, 신경베흐체트병이나 월발혈관염의 가능성은 낮을 것으로 생각되었다. 또한 단상(monophasic) 중추신경계 탈수초질환으로 급성 파종뇌척수염(acute disseminated encephalomyelitis)을 고려할 수 있으나, 증상 발생 전에 백신 접종력이나 감염력이 없고, 의식의 변화를 동반한 증상이 없다는 점에서 급성 파종뇌척수염의 가능성은 낮을 것으로 생각되었다.

본 환자는 단상의 지속적인 상향 눈 떨림 증상이 확인되며, 반복적인 돌발증상을 보이고 있는데, 임상증상과 MRI 영상을 고려하였을 때, 시간과종(dissemination in time)을 만족하지 못하는 상태이지만, 임상적 단독증후군(clinically isolated syndrome)에 대한 고려가 필요할 것으로 생각된다.

돌발구음장애-실조의 발병기전은 아직 정확히 밝혀지지는 않았지만, 탈수초병에서 발생하는 비정상전기시냅스전달(ephaptic transmission)에 원인이 있을 것으로 생각된다.<sup>7</sup> 탈수초신경축삭은 상대적으로 적은 손상에도 과민화되며(hypersensitivity), 탈수초축삭 간의 전기시냅스전달을 발생시키는 것으로 알려져 있다.<sup>8</sup> 전기시냅스전달은 이온통로의 비정상기능과도 관련이 있으며, 특히 과호흡 시에는 이온화칼슘의 농도 감소로 인해 탈수초축삭의 과민성이 증가하는 것으로 알려져 있다.<sup>9</sup>

돌발작구음장애-실조 환자에서 뇌파는 보고되어 있지 않으나, 본 증례에서 증상 발생 시 뇌전증모양 방전은 관찰되지 않았다. 뇌자기공명영상검사 결과를 고려하면, 적색핵 주위의 탈수초병변에 의한 소뇌-시상-피질 회로의 비정상전기시냅스전달로 인하여 안검하수, 구음장애, 실조 등의 다양한 증상이 발생하였던 것으로 생각된다. 돌발성의 좌측 안검하수와 좌안의 외하방 편위는 중뇌와 뇌교의 중간선 근처의 중심꼬리핵과 눈돌림신경핵의 탈수초병변과 전기시냅스전달에 의해 발생하는 것으로 생각되며, 지속되는 상향

눈떨림은 뇌교와 중뇌의 중간선 주위의 탈수초로 인한 배쪽뒤판로(ventral tegmental area)의 손상에 기인한 것으로 생각된다.<sup>10</sup>

돌발작구음장애-실조는 대부분 탈수초질환 환자에서 발생하였는데, 이온-채널의 이상으로 인한 축삭의 신호전달(axonal signaling) 이상이 그 원인일 것으로 생각된다. 탈수초질환에서 돌발증상의 원인은 부분적으로 탈수초 혹은 재수초화된 병태에서 시작된 비정상전기시냅스전달이 신경세포섬유길을 따라 전파되면서 발생하며, 페니토인은 나트륨통로 차단제로서 비정상전기시냅스전달을 감소시켜 증상을 억제시키는 것으로 생각된다.

돌발구음장애-실조를 포함한 일과성 신경계 증상들은 주로 다발경화증 환자의 급성 재발 시 발생하는 것으로 알려져 있으나,<sup>7</sup> 본 증례처럼 처음 발생한 탈수초질환에서도 동반될 수 있다. 이전의 연구들에서 카르바마제핀, 페니토인, 라모트리진, 라코사마이드 등의 나트륨통로 차단제를 통하여 증상이 호전된 사례가 있었으며, 아세타졸라미드와 레베타라세탐을 이용한 치료도 보고되었다. 본 환자에서는 페니토인 투여 이후 증상이 호전된 상태로, 처음 발생한 돌발구음장애-실조에서도 탈수초질환에 대한 고려와 평가가 필요하며, 막안정(membrane-stabilizing)효과를 가지고 있는 항뇌전증제가 치료에 효과가 있기 때문에 적극적인 투여가 필요하다.

## REFERENCES

1. Andermann F, Cosgrove JB, Lloyd-Smith D, Walters AM. Paroxysmal dysarthria and ataxia in multiple sclerosis; a report of 2 unusual cases. *Neurology* 1959;9:211-215.
2. Matsui M, Tomimoto H, Sano K, Hashikawa K, Fukuyama H, Shibasaki H. Paroxysmal dysarthria and ataxia after midbrain infarction. *Neurology* 2004;63:345-347.
3. Akman-Demir FG, Eraksoy M, Gürvit IH, Saruhan-Direskeneli G, Aral O. Paroxysmal dysarthria and ataxia in a patient with Behçet's disease. *J Neurol* 1995;242:344-347.
4. Blanco Y, Compta Y, Graus F, Saiz A. Midbrain lesions and paroxysmal dysarthria in multiple sclerosis. *Mult Scler* 2008;14:694-697.
5. Klaas JP, Burkholder DB, Singer W, Boes CJ. Harry lee parker and paroxysmal dysarthria and ataxia. *Neurology* 2013;80:311-314.
6. Twomey J, Espir ML. Paroxysmal symptoms as the first manifestations of multiple sclerosis. *J Neurol Neurosurg Psychiatry* 1980;43:296-304.
7. Iorio R, Capone F, Plantone D, Batocchi AP. Paroxysmal ataxia and dysarthria in multiple sclerosis. *J Clin Neurosci* 2014;21:174-175.
8. Waubant E, Alizé P, Tourbah A, Agid Y. Paroxysmal dystonia (tonic spasm) in multiple sclerosis. *Neurology* 2001;57:2320-2321.
9. Ostermann P, Westerberg CE. Paroxysmal attacks in multiple sclerosis. *Brain* 1975;98:189-202.
10. Pierrot-Deseilligny C, Milea D. Vertical nystagmus: clinical facts and hypotheses. *Brain* 2005;128:1237-1246.