

## 2

## 함기화된 상악 구치부에서 변형 측방 접근법을 이용한 상악동 거상술과 임플란트 동시식립에 대한 증례보고

연세대학교 치과대학 치주과학교실, 치주조직재생연구소

선 유 경, 차 재 국, 이 중 석, 정 의 원

### ABSTRACT

#### Simultaneous implant placement with sinus augmentation using a modified lateral approach in the pneumatized posterior maxilla: A Case Report

Department of Periodontology, Research Institute for Periodontal Regeneration, Yonsei University College of Dentistry  
Yoo-Kyung Sun, Jae-Kook Cha, Jung-Seok Lee, Ui-Won Jung\*

In the posterior maxillary area, due to resorption of the ridge after extraction and pneumatization of the maxillary sinus, the height of the alveolar ridge may not be sufficient for placement of implants. To solve this problem, sinus augmentation using both crestal and lateral approaches have been widely used. Jung et al. (2010) introduced the modified lateral approach technique, which is a simplified technique that combines the advantages of crestal and lateral approaches. The purpose of this case report is to report two cases in the posterior maxilla in which simultaneous implant placement with maxillary sinus augmentation has been performed using the modified lateral approach technique.

In two female patients, 67 and 74 years old, respectively, simultaneous implant placement was performed using the modified lateral approach technique on the left maxillary second premolar and the first molar. In both patients, the residual bone height on the distal side of the maxillary second premolar was measured to be approximately 5 mm, and the residual bone height of the first molar was measured to be 2-3 mm. After flap elevation, osteotomy of the lateral window was performed in the form of a mesiodistally extended slot above the sinus floor and the Schneiderian membrane was elevated. Sequenced drilling was performed while protecting the membrane with a periosteal elevator. Bone graft and implant placement was performed after preparation of the implant site. Sufficient primary stability was achieved for each implant and sinus membrane was not perforated.

After four and five months respectively, implant second surgery was performed. Clinically, the implants were observed to be stable. Implants and surrounding peri-implant mucosa were well maintained after prosthodontic treatment.

In conclusion, the modified lateral approach could be a predictable and efficient technique for implant placement in the atrophied posterior maxilla.

Key words : sinus graft, dental implant, modified lateral approach, pneumatization

Corresponding Author

정의원

연세대학교 치과대학 치주과학교실, 치주조직재생연구소, E-mail : drjew@yuhs.ac

본 연구는 연세대학교 치과대학 치주조직재생연구소 연구비에 의해 이루어졌음.

## I. 서론

임상가에게 수직적으로 심하게 위축된 상악 구치부의 임플란트 수복은 난제로 여겨진다. 상악 구치부의 위축은 발치 후 치조골의 흡수, 상악동의 함기화 등에 의해 일어날 수 있다<sup>1)</sup>. 이렇게 위축된 상악 구치부 잔존 치조제의 수직적 높이를 증가시키기 위해서 상악동 막을 거상하여 골이식을 시행하는 상악동 거상술이나 흡수된 치조제에 골유도재생술 및 블록형 골이식술 등의 이용을 고려할 수 있다.

상악동 거상술은 상악동 측벽을 통하여 상악동 내부로 접근하는 측방 접근법과 잔존 치조제의 임플란트 식립 예정 부위에서 접근하는 치조정 접근법으로 크게 나누어 볼 수 있다. 측방 접근법은 상악동 측벽에 직접 창을 형성하는 과정을 통하여 수술 부위에 대하여 충분한 시야를 확보하고 기구 접근성을 향상시켜 다량의 골이식재를 이식할 수 있도록 한다. 그러나 수술의 침습성으로 인하여 환자의 술 후 부종 및 출혈로 인한 불편감과 수술 중 상악동 막의 천공과 같은 주요 합병증이 발생할 수 있다<sup>2)</sup>. 치조정 접근법은 임플란트 식립을 위해 형성된 부위로 골이식을 시행하며 유압을 통해 상악동 막을 거상하는 방식으로, 막 거상에 필요한 골이식재 필요량이 적고, 수술 시간이 짧고 술식 과정이 비교적 비침습적이다. 반면, 오스테오톰을 이용한 치조정 접근법의 수술 과정은 환자에게 불편감을 주며, 양성 자세 현훈이 발생할 수 있다<sup>3)</sup>. 또한 술식시 상악동 막 거상 부위의 시야 확보가 불가능하여 술식 도중 막 천공 여부를 인지하기 어려울 수 있다<sup>4)</sup>.

최근 상악동 거상술은 환자에게 보다 더 적은 수술적 외상을 주면서 임상가가 보다 간단하고 안전하게 술식을 할 수 있는데에 초점을 두고 발전을 거듭하고 있다<sup>5, 6)</sup>. 이에 2010년 정 등은 변형 측방 접근법을 소개하였다<sup>7)</sup>. 이 술식은 치조정 접근법을 기반으로 하여 비침습성을 확보하고, 여기에 보조적으로 상악동 측벽에 최소화된 크기의 접근창을 형성하여 치조정 접근

법의 단점인 시야 확보 문제를 해결함으로써 보다 안전하게 임플란트 식립 부위에 해당하는 상악동 막만을 상악동저에서 분리할 수 있도록 하는 것을 목적으로 한다.

변형 측방 접근법에서의 측방창의 형성은 임플란트 식립에 필요한 부위까지만 기구가 도달할 수 있도록 작게 형성하는 것을 목표로 한다. 압전기식 (piezoelectric) 기구를 이용하여 상악동저로부터 약 2mm 상방에 측방창의 바닥을 위치시키고, 창 의 높이는 3~4mm가 되도록 한다. 측방창의 근원심 쪽은 임플란트 식립 부위를 포함하도록 하되, 임플란트 식립 부위의 수술 부위 형성 및 이식재 삽입시에 상악동 막 내로 삽입되는 기구의 움직임에 제한이 없을 정도로만 그 너비를 연장하도록 한다. 측방창의 형성 후 상악동 큐렛을 이용하여 조심스럽게 막을 거상한다. 임상가의 선호에 따라 측벽창의 형성 후 상악동막에 결합되어 있는 측벽창을 상악동막과 함께 거상할 수도 있고, 측벽창을 모두 삭제하거나 혹은 제거한 후 상악동막을 거상하는 방법을 선택할 수 있다. 상악동 측벽이 두꺼운 경우, 압전기식 기구를 사용한 상악동 측벽 삭제 전에 돔 형태의 드릴 기구 등을 이용하여 상악동 측벽의 두께를 줄이기 위한 측벽 골삭제의 시행을 고려할 수 있다. 이후 측방창에 삽입된 골막 기자 등을 이용하여 상악동 막을 거상한 상태에서 임플란트 드릴을 이용하여 임플란트 식립 부위의 형성을 시행한다. 이러한 술식 과정을 통하여 골이식재가 임플란트 주변에 국소화되어 위치될 수 있도록 한다.

본 증례 보고에서는 위축된 상악 구치부에서 변형 측방 접근법을 이용하여 임플란트 식립을 시행한 두 증례를 보고하고자 한다. 본 증례 보고는 연세대학교 치과대학병원 연구심의위원회의 승인을 받아 이루어졌다(2-2017-0051).

## II. 증례보고

### 1. Case 1

2016년 1월, 67세 여성 환자가 임플란트 식립을 통한 상악 좌측 구치부의 수복을 주소로 연세대학교 치과병원 치주과에 내원하였다. 13년 전 개인 치과에서 상악 좌측 제2 소구치, 상악 좌측 제 1대구치, 상악 좌측 제 2대구치 발치 후 가철성 국소 의치 사용하였던 치과적 병력이 있었다. 전신 병력으로 당뇨와 만성 신부전으로 지속적인 약물 투여 및 투석을 하고 있는 상태였다. 상악 좌측 제 2소구치와 상악 좌측 제 1대구치 부위에 임플란트 식립을 시행하여 상악 좌측 구치부의 짧은 치열공으로의 수복을 계획하였다.

#### 1) 술전 방사선 검사

컴퓨터 단층촬영(HiSpeed Advantage, GE Medical Systems, Milwaukee, WI, USA)의 시상단면에서, 상악 좌측 제 2 소구치의 원심측에서

5mm의 잔존골 높이 계측되었고, 상악 좌측 제 1대구치 중심에서의 잔존골 높이는 2-3mm 가량으로 계측되었다(Fig. 1e, f). 함기화된 상악동저로 인하여 임플란트 식립을 위한 잔존골 높이는 부족하여 상악동 거상술이 필요할 것으로 생각되었으나, 임플란트 초기고정 가능할 것으로 판단되었다. 변형 측방 접근법을 통한 상악동 거상술 및 임플란트 동시 식립을 계획하였다. 컴퓨터 소프트웨어(OnDemand 3D, Cybermed, Seoul, Korea)를 사용하여 가상으로 임플란트를 식립 계획 부위에 위치시켰을 때 상악 좌측 제 2소구치의 잔존 치조정의 협설폭이 좁아 협측 부위에 열개형 결손부가 형성될 것으로 예측되었다.

#### 2) 임플란트 식립

수직 절개 없이 치조정 절개 후 전층 판막 거상하였다(Fig. 2a). 판막 거상 후, 상악동저에 인접하여 상악 좌측 제 1대구치 임플란트 식립 부위의 상악동 외

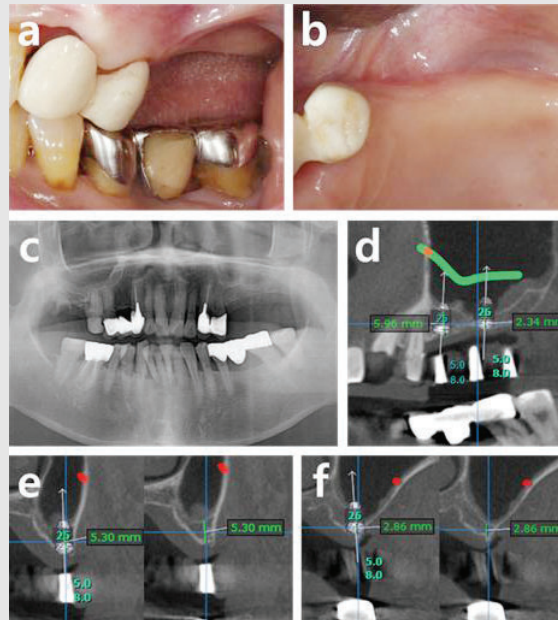


Fig. 1. Pre-operative photographs and radiographic analysis: Case 1. (a) buccal view, (b) occlusal view, (c) panoramic view, (d) panoramic view with implants placement, (e) cross-sectional view of upper left second premolar area with and without implant, (f) cross-sectional view of upper left first molar area with and without implant. The location of the artery is indicated by the green line in (d), and the red dots in (e, f).

벽에 압전기식 기구를 이용하여 상악 좌측 제1대구치 임플란트 식립 부위를 포함할 수 있도록 폭 10mm, 높이 약 3mm의 길고 좁은 측방 접근 창을 형성하였다(Fig. 2b). 상악동 내측으로 조심스럽게 상악동 큐렛을 삽입하여 상악 좌측 제2소구치와 제1대구치의 임플란트 식립에 필요한 부위까지만 상악동막을 박리하였다. 외벽에 형성된 창을 통하여 골막 기자를 삽입하여 상악동막이 천공되지 않도록 들어올린 후, 임플란트 드릴을 이용하여 차례로 임플란트 식립 부위를 형성하였고, 최종적으로 오스테오톰을 이용하여 골의 치밀화를 유도하였다(Fig. 2c). 합성골 1.25g (Osteon™ II, Genoss, Suwon, Korea) 이식하였고, 2개의 임플란트를 식립하였다 (Superline®, Dentium, Seoul, Korea; Ø 4.0x8mm, Ø 5.0x8mm) (Fig. 2d). 각각 40Ncm, 30Ncm의 초기 고정력으로 식립되었고, 상악 좌측 제2소구치 협측에서 4mm 높이의 열개형 결손부 관찰되었다. 두 개의 임플란트에 coverscrew 체결하였고, 상악 좌측 제2 소구치의 골결손부에 합성골과 흡수성 콜라겐 막 이용하여 골유도재생술 시행한 뒤 봉합하였다 (Fig. 2d-f).

## 2. Case 2

2016년 12월, 74세 여성 환자가 상악 좌측 구치부의 임플란트 수복을 주소로 연세대학교 치과병원 치주과에 내원하였다. 25년 전 개인 치과에서 상악 좌측 제2 소구치, 상악 좌측 제1대구치, 상악 좌측 제2대구치, 하악 좌측 제2대구치 발치 후 수복 없이 지내온 병력이 있었다. 전신 병력으로 고혈압으로 약물 복용 중이었으며, 혈압은 잘 조절되고 있는 상태였다. 초진 일 하악 좌측 제1 대구치 치근의 이차 우식 발견되어 발치 시행하였다. 상악 좌측 제2 소구치, 상악 좌측 제1대구치, 하악 좌측 제1대구치에 임플란트 식립을 계획하였다.

### 1) 술전 방사선 검사

컴퓨터 단층촬영의 시상단면에서, 상악 좌측 제2 소구치의 중앙에서 9.8mm의 잔존골 높이 측정되었고, 원심부에서 5.3mm의 잔존골 높이 측정되었다 (Fig. 3e, f). 상악 좌측 제1대구치에서의 잔존골 높이는 2~3mm 가량으로 측정되었다(Fig. 3g, h). 상악동 하연까지의 잔존골 높이는 다소 부족하나 임플란트 초기고정에 문제 없을 것으로 판단되었다. 변형 측

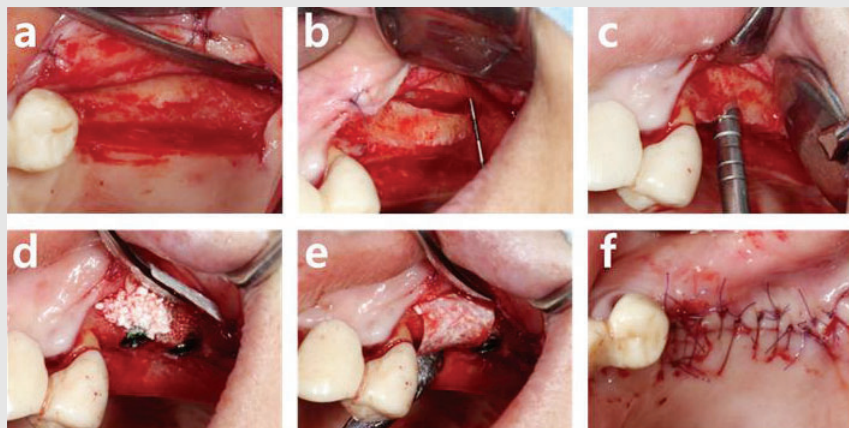


Fig. 2. Surgical procedure with modified lateral approach and implant placement. (a) flap elevation, (b) slot formation, (c) preparation of surgical site, (d) bone graft, (e) coverage with collagen membrane, (f) suture.



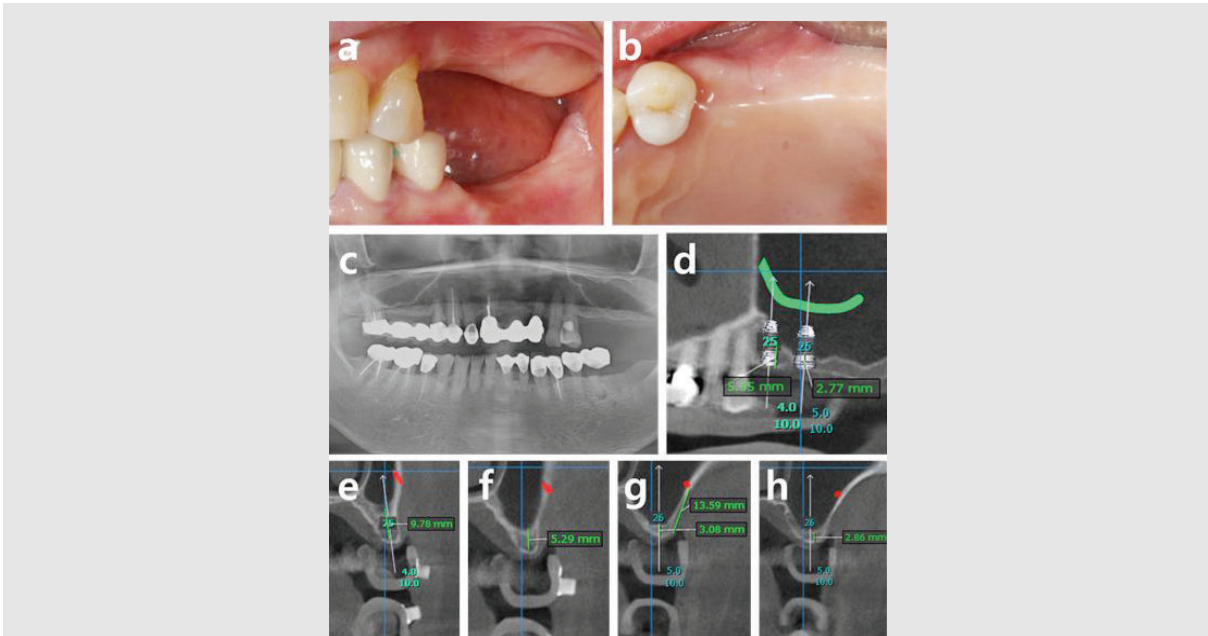


Fig. 3. Pre-operative photographs and radiographic analysis: Case 2. (a) buccal view, (b) occlusal view, (c) panoramic view, (d) panoramic view with implant placement, (e) cross-sectional view of the middle side of upper left second premolar area, (f) cross-sectional view of the distal side of the distal side of upper left second premolar area, (g) cross-sectional view of the middle side of upper left first molar area, (h) cross-sectional view of the distal side of upper left first molar area. The location of the artery is indicated by the green line in (d), and the red dots in (e-h).

방 접근법 동반한 상악동 거상술과 임플란트 동시 식립 시행을 계획하였다.

## 2) 임플란트 식립

Case I에서와 마찬가지로 인접치의 열구내 절개 및 치조정 절개 후 전층 판막 거상하였다. 상악동 측벽에 높이는 4mm가량, 근원심으로는 상악 좌측 제 1대구치 식립 부위를 포함하도록 하는 측방 창을 형성하여 조심스럽게 상악동막을 거상하였다(Fig. 4a, b). 상악 좌측 제 2소구치, 상악 좌측 제 1대구치 부위에 최종 식립 예정 임플란트 픽스처의 직경보다 한 단계씩 under-drilling 시행한 후 합성골 1.0g(Osteon™ II, Genoss, Suwon, Korea) 이식하였다. 차례로 각각 40Ncm, 20Ncm의 초기고정력으로 2개의 임플란트를 식립하였다(Superline®, Dentium, Seoul, Korea; Ø4.0x10mm, Ø5.0x10mm)(Fig. 4c, d). 두 개의 임플란트에 coverscrew 체결

후 봉합하였다.

## Ⅲ. 결과

파노라마 검사를 통하여 수술 전과 수술 직후의 잔존 치조제 상연으로부터 증가된 상악동저까지의 수직적 골 높이를 비교하였을 때, Case I의 상악 좌측 제 1대구치에서는 약 9mm, Case II의 상악 좌측 제 1대구치에서는 약 12mm의 수직적 골 높이의 증강이 관찰되었다(Fig. 5, 6). 수술 1주일 후 봉합사 발사시 환자들은 부종, 출혈 등의 술 후 불편감을 호소하지 않았다. 각각 임플란트 1차 수술 4, 5개월 후 임플란트 2차 수술 시행하여 치유 지대주 연결하였다. Periotest value는 Case I에서는 상악 좌측 제 2소구치에서 -2.7, 상악 좌측 제 1대구치에서 -2.6로 양호하게 측정되었고, Case II에서도 상악 좌측 제 2소

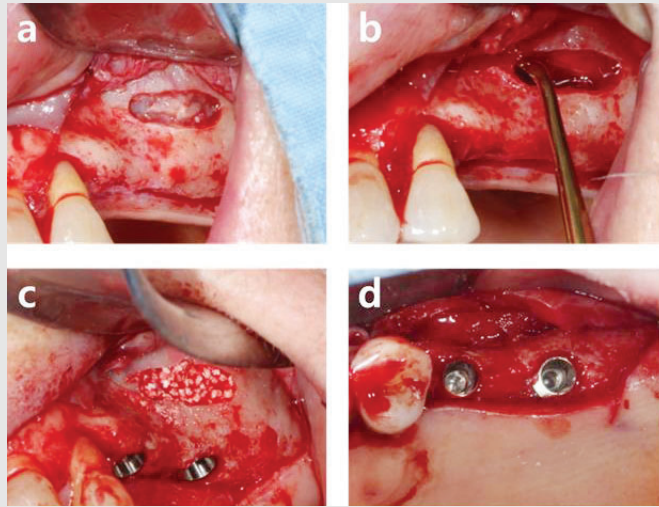


Fig. 4. Surgical procedure with modified lateral approach and implant placement. (a) slot formation, (b) elevation of sinus membrane, (c) buccal view after the placement of implants, (d) occlusal view after implant placement.

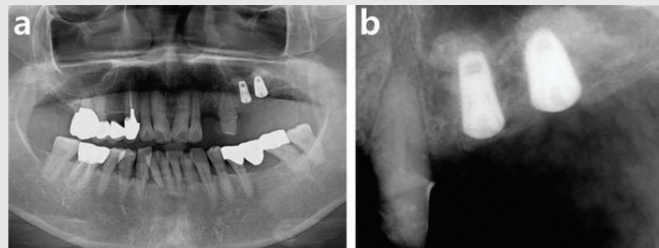


Fig. 5. Postoperative radiographs. (a) panoramic view, (b) periapical view.

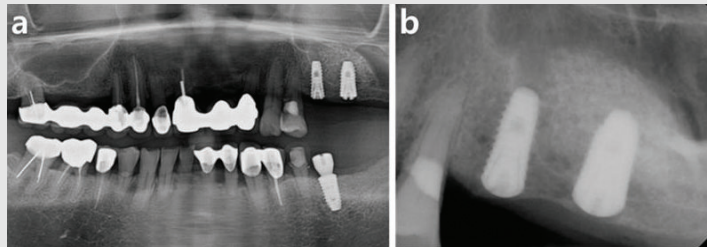


Fig. 6. Postoperative radiographs. (a) panoramic view, (b) periapical view.

구치에서 -3.4, 상악 좌측 제1대구치에서 -4.2의 양호한 값으로 측정되어 보철 진행 하였다. 변형 측방 접근법을 동반한 임플란트 식립술 13개월, 8개월 후의 추적 관찰시 환자는 식립된 임플란트에 대해 기능적으로 만족하였고, 임플란트의 동요도 및 탐침시 출혈이 관찰되지 않았고, 탐침 깊이는 전반적으로 3~4mm 가량으로 측정되어 임플란트 주변의 치주 상태는 양호

한 것으로 판단되었다. 술 후 파노라마 방사선 사진과 추적 관찰시 파노라마 방사선 사진을 비교했을 때 변연골 소실은 관찰되지 않았고, 골이식재는 안정되게 유지되고 있는 것으로 관찰되었다(Fig. 7, 8). Case II의 상악 제1 소구치에서의 증강된 골높이는 수술 직후에 비하여 다소 향상된 것이 관찰되었다.

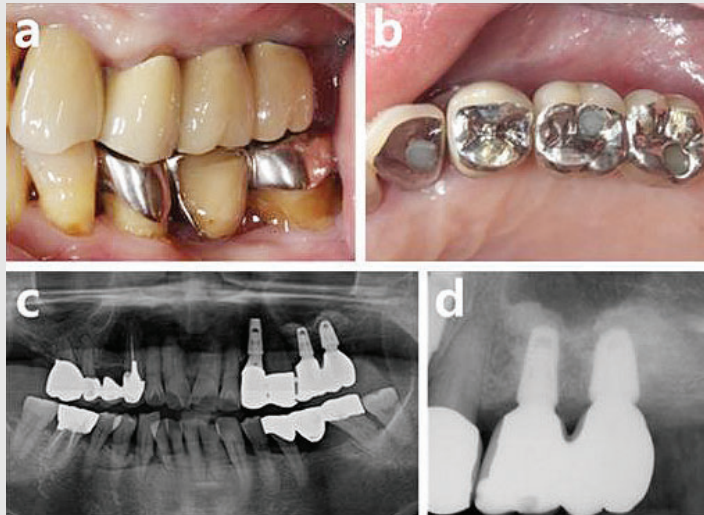


Fig. 7. Clinical pictures and radiographs 13 months after implant surgery. (a) buccal view, (b) occlusal view, (c) panoramic view, (d) periapical view.

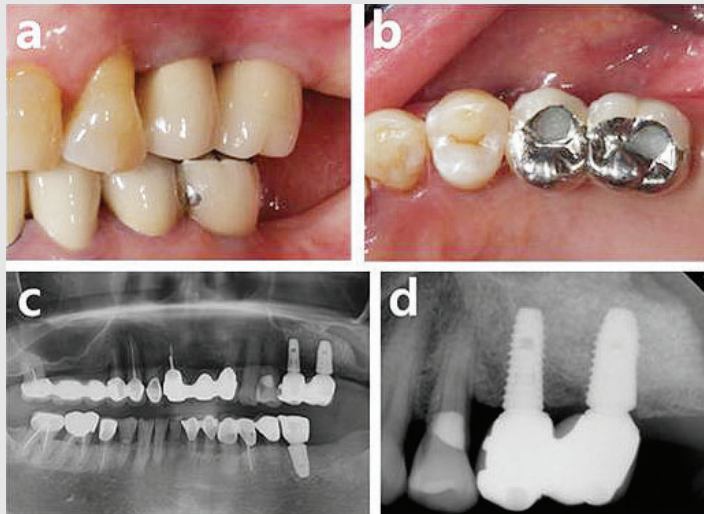


Fig. 8. Clinical pictures and radiographs 8 months after implant surgery. (a) buccal view, (b) occlusal view, (c) panoramic view, (d) periapical view.

#### IV. 고찰

본 증례보고에서는 위축된 상악 치조제에서의 임플란트 식립시 이용되는 상악동 거상술의 술식 난이도 및 환자의 술 후 불편감을 감소시키고 수술의 예지성을 향상시키기 위하여 고안된 변형 측방 접근법을 이용하여 양호한 결과를 얻은 두가지 치험례를 다

루었다.

수직적으로 위축된 상악 치조제에 변형 측방 접근법을 이용하여 식립된 105개의 임플란트와 충분한 수직 골높이를 가지는 상악 치조제에 일반적인 방법으로 식립된 44개 임플란트를 대상으로 비교한 장기간의 추적 관찰 연구에서, 두 군간의 임플란트 누적생존률은 각각 98.1%과 97.7%로 유사한 것으로 조사되었다.

또한 두 군간의 변연골소실도 각각  $0.84 \pm 1.11$  mm 과  $0.76 \pm 0.88$  mm로 유사한 것으로 나타났으며, 변형 측방 접근법을 이용하여 얻어진 수직적 골 높이는 수술 직후  $8.3 \pm 1.8$  mm에서 4년 후  $7.4 \pm 1.9$  mm로 매우 안정적으로 유지되었음이 보고되었다<sup>8)</sup>. 변형 측방 접근법시 상악동막의 천공 빈도는 4.5%로 나타났으며, 막의 천공 여부는 임플란트의 실패와 관계가 없는 것으로 나타났다. 이는 치조정 접근술시 막 천공 빈도가 3.8%(0-21.4%) 라고 보고한 것과 유사한 결과이며<sup>9)</sup>, 측방 접근술에서 보고된 막천공 빈도 19.5% (0-58.3%) 보다 적은 빈도이다<sup>2)</sup>.

현재까지 측방 접근법을 이용한 상악동 거상술시 측방 창 의 크기나 위치, 디자인에 대한 의견은 정립되어 있지 않다. 과거 상악동 거상술과 임플란트 동시 식립시 큰 측방창의 형성이 필수적이라는 의견이 있었고<sup>10)</sup>, 측방 접근 창 의 최상연은 치조제 최하연으로부터 15mm 상방에 위치시켜야 한다고 서술하는 등 측방 창 의 크기를 비교적 크게 설정하도록 하는 의견도 존재하였다<sup>11)</sup>. 한편, 최근 발표된 임상연구에 따르면 상악동 거상술 6개월 후 골채취를 시행하였을 때, 골의 성숙과 혼화 정도가 상악동의 측방 접근 창을 크게 형성한 군에서 상악동의 측방 접근 창 의 크기를 줄여 두 개 형성한 군에 비하여 유의하게 낮은 것으로 나타났다. 또한 골이식 후에 상악동 측방 접근 창을 흡수성 콜라겐 차단막으로 피개하고 이를 핀으로 고정하였음에도 연조직 함입 및 환자의 술 후 불편감이 창 의 크기가 큰 군에서 더 큰 것으로 나타났다<sup>2)</sup>. 앞서 발표된 또 다른 임상연구에서도 창 의 크기가 증가할수록 신생 골 형성이 저하되는 것이 발견됨에 따라 창 의 크기가 골의 성숙과 혼화에 유의한 영향을 줄 수 있다는 의견이 제시된 바 있다.<sup>13)</sup>

앞서 언급하였듯, 변형 측방 접근법은 치조제 접근법에 기반을 두고 측방 창을 최소한으로 형성하여 내측으로의 막의 박리를 최소화하는 술식으로, 수술시 다음과 같은 장점을 예측할 수 있다. 막의 박리가 최소

화됨에 따라 상악동 거상술시에 필요한 골이식재의 사용량이 감소되고, 임플란트 주변에 골이식재를 보다 예지성 있게 위치시킬 수 있다. 또한 창 의 크기와 폭을 최소화하여 측방 접근 창 의 형성 및 재배치 시간을 줄이고 측방 접근 창 의 상방 피개를 위해 필요한 차단막의 사용을 줄일 수 있다. 또한 창 이 비교적 하방에 형성되어 동맥 손상의 가능성이 줄어든다. 판막의 거상량이 감소되고 수직절개를 없이도 수술을 가능케 하여 봉합에 소요되는 시간 및 환자의 불편감을 감소시킬 수 있다. 이와 같은 과정을 통해 술자의 기술민감성을 감소시킬 수 있다. 치조제 접근법에 비교하였을 때 본 술식은 시야 확보 및 수술 부위 접근성의 향상이라는 장점을 확보하여 상악동 막이 천공되었을 때 술자가 원하는 지점에 골이식재를 위치시킬 수 없게 되는 경우를 줄일 수 있다. 또한 논란의 여지가 있으나, 상악동막 근처에 임플란트 픽스처를 위치시킴으로써 상악동막의 골재생 효과를 간접적으로 기대할 수 있다는 부가적인 장점이 있다<sup>4)</sup>.

이번 보고는 함기화된 상악 치조제 부위에 변형 측방 접근법을 통한 상악동 거상술과 임플란트 동시식립을 시행하여 성공적으로 수복한 두 가지 증례에 대해 보고하였다. 변형 측방 접근법은 임플란트 식립시 상악동 거상술이 필요한 위축된 상악 잔존 치조제를 가진 환자에서 넓은 적응증으로 사용될 수 있으며, 상악동 하연이 매우 심하게 경사지거나, 상악동 내에 격벽이 존재하여 치조정 접근법의 적용이 어려운 환자에게서도 유용하게 사용될 수 있을 것으로 사료된다. 이후 장기간의 추적관찰을 통하여 상악동 내에 이식된 이식재의 안정성과 임플란트 주변의 치주건강에 관련한 평가가 이루어져야 할 것으로 생각된다. 또한 상악 구치부의 심한 수직적 흡수가 관찰되는 유사한 증례들에서 변형 측방 접근술 외의 다른 방식으로 행해진 상악동 거상술 및 임플란트 동시 식립술과의 다양한 비교 연구가 필요할 것으로 사료된다.



## 참 고 문 헌

1. Sharan A, Madjar D. Maxillary sinus pneumatization following extractions: a radiographic study. *Int J Oral Maxillofac Implants* 2008;23(1):48-56
2. Pjetursson BE, Tan WC, Zwahlen M, Lang NP. A systematic review of the success of sinus floor elevation and survival of implants inserted in combination with sinus floor elevation. *J Clin Periodontol* 2008;35(8 Suppl):216-240
3. Di Girolamo M, Napolitano B, Arullani CA, et al. Paroxysmal positional vertigo as a complication of osteotome sinus floor elevation. *European Archives of Oto-Rhino-Laryngology and Head & Neck* 2005;262(8):631-633
4. Pjetursson BE, Lang NP. Sinus floor elevation utilizing the transalveolar approach. *Periodontol* 2000 2014;66(1):59-71
5. Hu X, Lin Y, Metzmacher A-R, Zhang Y. Sinus membrane lift using a water balloon followed by bone grafting and implant placement: a 28-case report. *International Journal of Prosthodontics* 2009;22(3)
6. Catros S, Montaudon M, Bou C, et al. Comparison of Conventional Transcrestal Sinus Lift and Ultrasound-Enhanced Transcrestal Hydrodynamic Cavitation Sinus Lift for the Filling of Subantral Space: A Human Cadaver Study. *J Oral Implantol* 2015;41(6):657-661
7. Jung UW, Hong JY, Lee JS, et al. A hybrid technique for sinus floor elevation in the severely resorbed posterior maxilla. *J Periodontal Implant Sci* 2010;40(2):76-85
8. Hong JY, Baek WS, Cha JK, et al. Long-term evaluation of sinus floor elevation using a modified lateral approach in the posterior maxilla. *Clinical oral implants research* 2017;28(8):946-953
9. Tan WC, Lang NP, Zwahlen M, Pjetursson BE. A systematic review of the success of sinus floor elevation and survival of implants inserted in combination with sinus floor elevation. Part II: transalveolar technique. *J Clin Periodontol* 2008;35(8 Suppl):241-254
10. Peleg M, Mazor Z, Chaushu G, Garg AK. Sinus floor augmentation with simultaneous implant placement in the severely atrophic maxilla. *J Periodontol* 1998;69(12):1397-1403
11. Wallace SS, Tarnow DP, Froum SJ, et al. Maxillary sinus elevation by lateral window approach: evolution of technology and technique. *J Evid Based Dent Pract* 2012;12(3 Suppl):161-171
12. Yu H, Qiu L. A prospective randomized controlled trial of two-window versus solo-window technique by lateral sinus floor elevation in atrophic posterior maxilla: Results from a 1-year observational phase. *Clin Implant Dent Relat Res* 2017;19(5):783-792
13. Avila-Ortiz G, Wang HL, Galindo-Moreno P, et al. Influence of lateral window dimensions on vital bone formation following maxillary sinus augmentation. *Int J Oral Maxillofac Implants* 2012;27(5):1230-1238
14. Srouji S, Ben-David D, Lotan R, et al. The innate osteogenic potential of the maxillary sinus (Schneiderian) membrane: an ectopic tissue transplant model simulating sinus lifting. *Int J Oral Maxillofac Surg* 2010;39(8):793-801