ISSN 2005-7881
Journal of Neurosonology 9(1):24-26, 2017

CASE REPORT

진행성 중대뇌동맥 폐색 환자에서 액체감쇠역전 고강도 혈관신호의 소실

연세대학교 의과대학 강남세브란스병원 신경과*, 세브란스 혈관대사연구소† 연세대학교 의과대학 강남세브란스병원 영상의학과‡

천경열*,† 조한나*,† 서상현‡ 이경열*,†

Disappearance of FLAIR Hyperintense Vessel Signs in a Patient with Progressive Middle Cerebral Artery Occlusion

Kyeongyeol Cheon, MD*,†, Hanna Cho, MD, PhD*,†, Sang Hyun Suh, MD, PhD‡, Kyung-Yul Lee, MD, PhD*,†

Department of Neurology, Gangnam Severance Hospital, Yonsei University College of Medicine, Severance Institute for Vascular and Metabolic Research, Yonsei University College of Medicine†, Department of Radiology, Yonsei University College of Medicine‡, Seoul, Korea*

ABSTRACT

Hyperintense vessel (HV)s on fluid-attenuated inversion recovery (FLAIR) in acute ischemic stroke are thought to represent slow antegrade or retrograde leptomeningeal collateral flow. A 33-year-old female patient with aphasia showed acute infarction in the left middle cerebral artery territory with stenosis on brain magnetic resonance imaging (MRI). HVs on FLAIR were seen in middle cerebral artery territory. One year follow up MRI showed near occlusion of left middle cerebral artery and disappearance of FLAIR HVs. FLAIR HVs are dynamic imaging sign which correlates with the corresponding arterial flow status.

Journal of Neurosonology 9(1):24-26, 2017

Key Words: Magnetic resonance imaging, Cerebral infarction

액체감쇠역전(fluid-attenuated inversion recovery, FLAIR) 고강도 혈관신호(hyperintense vessel sign)는 급성 뇌경색, 두개내 협착 질환, 모야모야 병 등에서 자주 관찰되는 영상 소견이다. 또한 이러한 액체감쇠역전 고강도 혈관신호는 근위부 대뇌동맥의 협착 시에 전행성 또는 역행성 곁순환이 있음을 시사하며, 이는 혈류 속도의 저하와 관련이 있음이 알려져 있다.[1]

급성 뇌경색에서 액체감쇠역전 고강도 혈관신호는 예후와 관련이 있다는 여러 보고들이 있으며, 대뇌동맥 혈관이 폐색된 환자에서 성공적인 혈전용해치료 이후에 고강도 혈관신호가 소실되는 현상은 잘 알려져 있다.[1-3] 본 증례는 급성 뇌경색 직후 뇌 자기공명영상에서는 액체감쇠역전 고강도 혈관신호가 보였으나 1년 뒤 추적 관찰 검사에서 중대뇌동맥의 폐색이 진행되면서 고강도 혈관신호가 소실되는 소견이 관찰되어 이에 보고하고자 한다.

▌증 례

33세 여자 환자가 운동성 실어증, 오른쪽 상지 마비 증세를 주소로 내원하였다. 환자는 전신성 홍반성 루푸스(systemic lupus erythematous)로 2년 전부터 내과적 치료를 받고 있는 과거력이 있으며, 이전에는 뇌졸중 연관 증세나 다른 뇌졸중 위험 인자는 없었다. 신경계 진찰에서 실어증은 유창성이 감소되어 있었으나 다른 언어지표는 이상이

Received September 11, 2017 / Accepted December 14, 2017

Address for correspondence: Kyung-Yul Lee, MD, PhD
Department of Neurology, Gangnam Severance Hospital, Yonsei University College of Medicine, 211 Eonjuro, Gangnam-gu, Seoul, 06273, Korea
Tel: +82-2-2019-3325, Fax: +82-2-3462-5904, E-mail: kylee@yuhs.ac

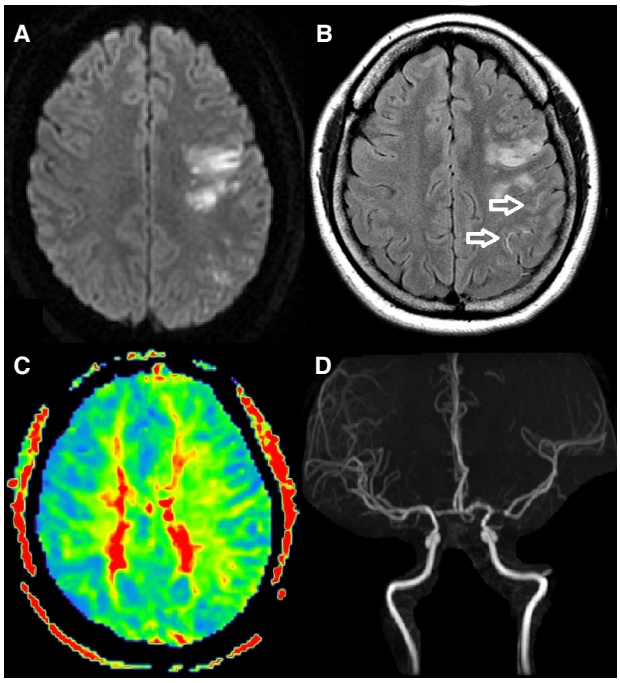

Fig. 1. Initial magnetic resonance image and magnetic resonance angiography. (A) Diffusion-weighted image shows multiple restriction lesions on left middle cerebral artery territory. (B) Fluid-attenuated inversion recovery image shows hyperintense vessels (arrows). (C) Perfusion-weighted magnetic resonance image shows mild perfusion delay in mean transit time color map. (D) Time-of-flight magnetic resonance angiography shows stenosis of the left proximal middle cerebral artery.

없었다. 사지 근력 이상은 우측 팔의 회내근 징후(pronator drift sign) 외에 하지 근력은 정상이었으며, 우측 팔의 경미한 감각저하 소견을 보였다. 경미한 우측 얼굴마비도 동반되어 있었으며 National Institutes of Health Stroke Scale (NIHSS) 점수는 3점이었다.

생체징후에서 특이 소견은 보이지 않았고, 심전도는 정상 동율동이었다. 항핵항체(anti-nuclear antibody)와 항SS-A 항체(anti-SS-A antibody) 양성 외에 혈액학적 검사상 다른 특이 소견은 보이지 않았다. 3.0-Teslar 뇌 자기공명 검사상 확산강조영상에서 좌측 중대뇌동맥 영역에서 다발성 급성 뇌경색이 관찰되었으며, 평균 통과시간(mean transit time) 관류강조영상에서 같은 영역에서 시간 지연을 보였다(Fig. 1). 액체감쇠역전영상에서는 좌측 중대뇌동맥 영역에서 고강도 혈관신호가 관찰되었다. 뇌 자기공명 혈관 검사상에서는 동측 중대뇌동맥 근위부의 협착 소견을 보였으며, 디지털 감산 뇌혈관 조영술(digital subtraction cerebral angiography) 검사에서는 전대뇌동맥으로부터의 느린 역행성 연수막 곁순환 흐름을 보였다(Fig. 2). 환자는 일주일간 입원치료 후 NIHSS 1점으로 퇴원하였다. 이후 1년 동안 환자는

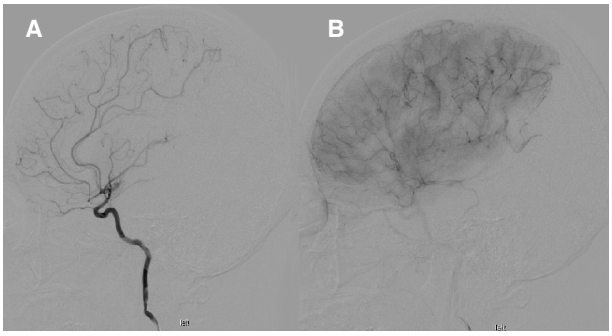

Fig. 2. Digital subtraction cerebral angiography. (A) Arterial phase carotid artery angiography shows incomplete filling of the middle cerebral artery. (B) Early venous phase carotid artery angiography shows leptomeningeal collateral vessels which are correlated with hyperintense vessels in fluid-attenuated inversion recovery images.

가끔씩 말하고자 하는 단어가 떠오르지 않는 증세를 호소하였으나 뇌경색 재발은 없었다. 1년 뒤 추적 관찰로 시행한 뇌 자기공명 혈관 검사상 좌측 근위부 중대뇌동맥의 폐색이 관찰되었고, 평균 통과시간 관류강조영상에서는 이전에 비해서 시간지연이 더 심해졌다(Fig. 3). 기존에 관찰되었던 좌측 중대뇌동맥 영역의 액체감쇠역전영상 고강도 혈관신호는 소실되었다.

▌고 찰

상기 환자는 뇌경색 발생 시 시행하였던 뇌 자기공명 검사에서는 액체감쇠역전영상에서 좌측 중대뇌동맥 영역의 고강도 혈관신호가 관찰되었으나, 뇌경색의 재발 없이 1년 뒤 시행하였던 추적 관찰 검사에서는 좌측 중대뇌동맥이 폐색에 가깝게 진행되었음에도 액체감쇠역전영상 고강도 혈관신호가 대부분 소실되었다. 기존 연구에 따르면, 액체감쇠역전영상 고강도 혈관신호는 혈류속도 저하에 따라 발생하는 것으로 알려져 있다.[4] 따라서 처음 시행하였던 뇌 자기공명 검사에서의 액체감쇠역전영상 고강도 혈관신호는 중대뇌동맥의 협착으로 인한 전대뇌동맥이나 후대뇌동맥을 통한 측부 순환의 느린 혈류속도로 인하여 나타났을 가능성이 있다. 1년 추적 관찰 영상에서 상기 소견이 소실된 이유는 여러 가지로 생각해 볼 수 있다. 디지털 감산 뇌혈관 조영술에서 동맥관류시간(arterial circulation time)이 너무 빠르거나 너무 느린 경우에는 고강도 혈관신호가 잘 보이지 않을 수 있다는 보고를 참고할 때, 가장 먼저 생각해 볼 수 있는 것은 중대뇌동맥의 협착이 폐색에 가깝게 진행이 되면서 병변 부위의 동맥관류시간이 너무 느려져 고강도 혈관신호가 잘 보이지 않았을 가능성을 생각해 볼 수 있다.[5] 이러한 가정은 뇌 자기공명 검사상 평균 통과시간

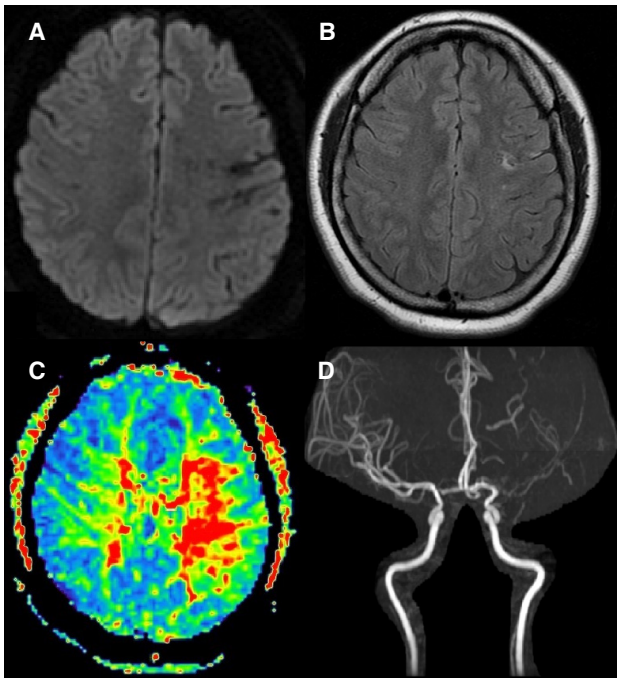

Fig. 3. One year follow up magnetic resonance image and magnetic resonance angiography. (A) Diffusion-weighted image shows no acute lesion. (B) Fluid-attenuated inversion recovery image shows no hyperintense vessels. (C) Perfusion-weighted image shows more severe perfusion delay in mean transit time color map. (D) Time-of-flight magnetic resonance angiography shows near occlusion of the left proximal middle cerebral artery.

관류강조영상에서 시간지연이 더 심해진 소견으로서도 확인할 수 있다. 그러나 뇌경색 이후 1년간 일시적인 언어장애 외에 추가적인 뇌경색이 발생하지 않았다는 사실은 일치되지 않는 점이 있다. 이와 관련해서 다른 설명으로는 뇌경색 이후 연수막 곁순환이 잘 발달하여 병변 부위의 동맥관류시간이 더 빨라지게 되었기 때문에 고강도 혈관신호가 보이지 않았을 수도 있다. 연수막 곁순환이 나이가 젊을수록 더 잘 발달한다는 보고가 있어 33세인 상기 환자가 1년 동안 연수막 곁순환이 더 잘 발달하였다는 근거가 될 수 있다.[6] 그러나 상기 환자의 악화된 관류강조영상과는 상반되는 가정으로, 그 가능성은 떨어진다고 생각된다. 추적 검사 시에 디지털 감산 뇌혈관 조영술을 다시 시행하여 처음의 소견과 동맥관류시간의 차이를 비교하였다면 고강도 혈관신호가 소실된 혈역학적 원인을 정확히 평가하는 데 도움이 되었을 것으로 생각된다. 상기 환자의 전신성 홍반성 루푸스 소견은 일반인군에 비하여 허혈성 뇌졸중의 상대적 위험도가 2.1배 높은 것으로 알려져 있고, 특히 50세 이하 젊은 환자에서 나이가 어릴수록 상대 위험도가 더 높다. 그 원인이나 기전으로는 조기에 발생하는 동맥경화, 전신의 염증성 변화, 면역억제제 치료 등이 알려져 있으며, 항지질항체 증후군 같은 질환에서는 혈전 생성의 위험이 높아질 수 있는 것도 원인으로 지목되고 있다.[7]

상기 증례는 급성 뇌경색 직후에 액체감쇠역전영상 고강도 혈관신호가 가지는 의미에 대해서는 많은 분석이 있으나, 재발 없이 추적 관찰하였을 때 고강도 혈관신호가 소실되는 것의 의미에 대해서 분석한 사례로, 이는 뇌경색 급성기 이후에는 고강도 혈관신호가 혈역학적 변화에 따라 변화할 수 있음을 시사한다. 추후 더 많은 증례를 통하여 비교 분석하는 연구가 필요할 것으로 보인다.

REFERENCES

1. Lee K, Latour L, Luby M, Hsia A, Merino J, Warach S. Distal hyperintense vessels on FLAIR an MRI marker for collateral circulation in acute stroke? Neurology 2009;72:1134-1139.
2. Cheng B, Ebinger M, Kufner A, Köhrmann M, Wu O, Kang DW, et al. Hyperintense vessels on acute stroke fluid-attenuated inversion recovery imaging. Stroke 2012;43:2957-2961.
3. Huang X, Liu W, Zhu W, Ni G, Sun W, Ma M, et al. Distal hyperintense vessels on FLAIR: a prognostic indicator of acute ischemic stroke. Eur neurol 2012;68:214-220.
4. Ahn SJ, Lee KY, Ahn SS, Suh H, Kim BS, Lee SK. Can FLAIR hyperintense vessel (FHV) signs be influenced by varying MR parameters and flow velocities? A flow phantom analysis. Acta Radiol 2016;57:580-586.
5. Lee SH, Seo KD, Kim JH, Suh SH, Ahn SJ, Lee KY. Correlation between hyperintense vessels on FLAIR imaging and arterial circulation time on cerebral angiography. Magn Reson Med Sci 2016;15:105-110.
6. Arsava EM, Vural A, Akpinar E, Gocmen R, Akcalar S, Oguz KK, et al. The detrimental effect of aging on leptomeningeal collaterals in ischemic stroke. J Stroke Cerebrovasc Dis 2014;23:421-426.
7. Holmqvist M, Simard JF, Asplund K, Arkema EV. Stroke in systemic lupus erythematosus: a meta-analysis of population-based cohort studies. RMD Open 2015;1:e000168.