creative commons

COMMONS DEED

저작자표시-비영리-변경금지 2.0 대한민국

이용자는 아래의 조건을 따르는 경우에 한하여 자유롭게

- 이 저작물을 복제, 배포, 전송, 전시, 공연 및 방송할 수 있습니다.

다음과 같은 조건을 따라야 합니다:

저작자표시. 귀하는 원저작자를 표시하여야 합니다.

비영리. 귀하는 이 저작물을 영리 목적으로 이용할 수 없습니다.

변경금지. 귀하는 이 저작물을 개작, 변형 또는 가공할 수 없습니다.

- 귀하는, 이 저작물의 재이용이나 배포의 경우, 이 저작물에 적용된 이용허락조건을 명확하게 나타내어야 합니다.
- 저작권자로부터 별도의 허가를 받으면 이러한 조건들은 적용되지 않습니다.

저작권법에 따른 이용자의 권리는 위의 내용에 의하여 영향을 받지 않습니다.

이것은 이용허락규약(Legal Code)을 이해하기 쉽게 요약한 것입니다.

Disclaimer

dCollection

연세대학교
YONSEI UNIVERSITY

[UCI]I804:11046-000000515789

CBCT 영상을 이용한 전치부 교합 양상에 따른 혀의 위치 평가

연세대학교 대학원

치 의 학 과

박 지 혜

연세대학교
YONSEI UNIVERSITY

CBCT 영상을 이용한 전치부 교합 양상에 따른 혀의 위치 평가

지도 최 윤 정 교수

이 논문을 석사 학위논문으로 제출함

2017년 12월

연세대학교 대학원

치 의 학 과

박 지 혜

연세대학교
YONSEI UNIVERSITY

박지혜의 석사 학위논문을 인준함

심사위원 허 윤 정 인

심사위원 유 형 석 인

심사위원 차 정 연 인

연세대학교 대학원

2017년 12월 일

감사의 글

이 논문에 담겨있는 수많은 시간들을 돌이켜 보며 다시 한번 논문이 완성되기까지 애써주신 많은 분들께 감사 드립니다. 먼저 한없이 부족한 제가 이 논문을 완성할 수 있도록 따뜻하게 지도해주시고 격려해주신 최윤정 교수님께 진심으로 감사 드립니다. 또한 바쁘신 와중에도 부족한 논문을 잘 살펴주신 유형석 교수님, 차정열 교수님께 깊이 감사 드립니다. 연세대학교 치과대학원에서 교정학을 공부할 기회를 주시고 많은 가르침을 주신 백형선 교수님, 황충주 교수님, 김경호 교수님, 이기준 교수님, 정주령 교수님께도 감사의 마음을 전합니다.

항상 제 뒤에서 저를 걱정해 주시고 조건 없는 사랑을 쏟아주시는 부모님께 감사 드리며, 한결같은 마음으로 늘 옆에서 저를 챙겨주고 사랑과 격려를 아끼지 않는 제 인생의 동반자 남편에게 감사의 마음을 전합니다. 마지막으로 언제나 저와 함께해 주시는 은혜의 하나님께 감사 드립니다.

2017년 12 월 저자 씀

연세대학교
YONSEI UNIVERSITY

차 례

표 및 그림 차례 ····· ii

국문 요약 ····· iii

I. 서론 ····· 1

II. 연구 대상 및 방법 ····· 3
  1. 연구 대상 ····· 3
  2. 연구 방법 ····· 4
  3. 통계 분석 ····· 11

III. 연구 결과 ····· 12
  1. Tongue length(TGL)와 tongue height(TGH) ····· 12
  2. Inferior anterior tongue posture (P-H, IAv) ····· 12
  3. Anterior tongue posture (PNSper-TT/ PNSper -U1) ····· 13
  4. 악궁 폭경의 부조화 여부에 따른 혀의 위치의 상관관계 ····· 13
  5. 수직적 골격 패턴에 따른 혀의 위치의 상관관계 ····· 13

IV. 고찰 ····· 15

V. 결론 ····· 20

참고문헌 ····· 22

영문요약 ····· 26

연세대학교
YONSEI UNIVERSITY

표 및 그림 차례

Table 1. Demographic features of subjects ····· 4

Table 2. Definitions of landmark used in this study····· 6

Table 3. Definitions of measurements used in this study····· 7

Table 4. Comparisons of measurements among the 4 groups····· 14

Table 5. Pearson correlation coefficients between the measurements ····· 14

Fig 1. Incisal relationships of the four groups····· 4

Fig 2. Linear measurements of the tongue ····· 8

Fig 3. Measurements of palatal height at the coronal plane ····· 8

Fig 4. Steps for measuring intraoral airway volume ····· 9

Fig 5. Landmarks and linear measurements ····· 9

Fig 6. Measurements of intermolar widths measured at the coronal plane ···· 10

Fig 7. Lateral cephalometric landmarks and linear measurements of the hard tissue used in this study····· 10

연세대학교
YONSEI UNIVERSITY

국문요약

CBCT 영상을 이용한 전치부 교합 양상에 따른 혀의 위치 평가

<지도교수 최 윤 정>

연세대학교 대학원 치의학과

박 지 혜

본 연구는 3차원 cone-beam computed tomography (CBCT)를 이용하여 전치부의 교합양상과 혀의 위치와 특성에 대한 상관관계를 알아보고자 하였다. 추가적으로 수직적 골격패턴이나 악궁 너비의 부조화가 혀의 위치에 영향을 주는지에 대한 분석을 했다. 만 18세 이상의 환자를 대상으로 기존에 촬영된 CBCT를 이용하여 후항적 연구를 진행하였다. 132명의 환자 중 남자는 70명 여자는 62명이었으며 이들을 전치부 교합양상에 따라 대조군(정상교합군:1 mm ≤ OB < 4 mm, 1 mm ≤ OJ < 4 mm), 개방교합군(OB < 0 mm, OJ > 0 mm), 반대교합군(OB > 0 mm, OJ < 0 mm), 개방교합과 반대교합을 동시에 갖고 있는 군(OB < 0 mm, OJ < 0 mm)으로 분류하였다. 전치부 교합양상과 혀의 위치와 특성관계, 수직적 골격패턴과, 악궁부조화에 따른 혀의 위치관계를 측정하고 비교하여 다음과 같은 결과를 얻었다.

1. 혀의 길이와 고경은 각 그룹간의 유의한 차이를 보이지 않았다.

2. 혀의 하방 위치를 나타내는 혀와 구개평면 사이의 수직거리와 intraoral airway volume의 수치는 개방 + 반대교합군과 반대교합군에서 유의하게 큰 값이 나타나 개방교합에 비해 반대교합에서 혀가 더 하방에 위치함을 알 수 있었다.

3. 혀의 전방 위치를 나타내는 PNSper-TT / PNSper -U1의 수치는 개방+반대교합군과 반대교합군에서 유의하게 큰 값을 보여, 정상교합이나 개방교합을 갖고 있는 환자군보다 반대교합을 동반한 환자군에서 혀가 더욱 전방에 위치하는 것을 알 수 있었다.

4. 상악궁이 하악궁에 대해 상대적으로 협착되어 있을수록 혀는 하방에 위치하였다.

5. 전안면고경이 길고 전하안면의 비율이 클수록 혀의 위치는 하방에 위치하고 전방에 위치하였고, 하악골의 후하방 회전의 경향과 혀의 위치는 직접적인 관계를 보이지 않았다.

핵심되는 말: 혀의 위치, 전치부 교합관계, Cone-Beam Computed Tomography

연세대학교
YONSEI UNIVERSITY

CBCT 영상을 이용한 전치부 교합 양상에 따른 혀의 위치 평가

<지도교수 최 윤 정>

연세대학교 대학원 치의학과

박 지 혜

I. 서론

혀는 해부학적으로 활동 방향과 범위가 대단히 넓은 탄력성 근육조직이며 그 기시가 하악골과 설골에 있어서 혀의 기능, 위치 및 크기가 안면골의 성장 발육과 치아 배열에 중요한 영향을 미친다고 보고되고 있다[1]. 정상교합자에 비해 부정교합 환자들의 혀의 위치는 변화된 구강환경에 따라 다른 위치를 갖는다[2].

기존 많은 연구들에서 개방교합과 정상교합 또는 골격적 패턴들을 비교하여 혀의 위치에 대한 상관성을 연구하였다. Lowe 등[3,4]은 개방교합군에서 정상교합군보다 낮은 혀의 위치와 전방위치를 발견하였으며 하악의 회전과 관련이 있다고 하였다. Hopkin[5] 은 혀의 수평적 골격양상에 대한 연구에서 II급 부정교합군에서 혀의 위치가 제일 상방에 위치하고 III급 부정교합군

은 제일 하방에 위치한다고 하였다. Primozic 등[6]은 I급 정상교합군에 비해 III급 부정교합자의 혀는 현저히 하방에 위치하며 하방에 위치한 혀는 하악의 악궁 증가와 관련이 있다고 하였다. Brodie [7] 는 상대적으로 상악궁이 협착되어 있으면 혀는 더 하방에 위치한다고 하였다

많은 연구에서 혀의 자세나 위치가 부정교합을 유발하며 안면 골격발달에 중요하다고 여겨 졌으나 실제적으로 부정교합의 많은 연구 중에서 개방교합군과 반대교합군, 정상교합군을 함께 비교한 연구는 없었다.

또한 그 동안 이루어진 평가의 대부분이 2차원적 분석이기 때문에 정상교합군이나 반대 교합군의 경우 중첩구조물이 많아 tongue tip의 정확한 위치분석이 어려웠고 volume을 분석하는 연구나 여러 단면에서의 이미지를 이용한 분석은 잘 이루어 지지 못했다.

Coben과 Vig [8]는 혀와 악간 공간의 성장에 관한 누적연구에서 악간 공간의 면적은 남녀 모두 나이와 비례하여 직선형의 패턴으로 성장하나 여자에서는 13세 이후에 현저한 성장의 감소를 보이며 혀의 성장은 남녀 모두 체형 성장곡선의 패턴으로 성장한다고 하였고, Lowe 등 [9] 는 여자의 경우 혀의 성장은 18세에 완성된다고 하였다.

이에 본 연구에서는 혀와 악간 공간의 성장이 완료된 18세 이상을 연구대상으로 선정하고 기존에 촬영된 CBCT 자료를 이용하여 부정교합의 형태 중 전치부의 교합 양상에 따른 혀의 수직적, 전후방적 위치 관계를 분석하였다. 추가적으로 횡적 치열 폭경의 부조화나 수직적 골격요소 양상 등의 변수가 혀의 위치에 영향을 주는 가에 대한 연구도 진행하였다.

II. 연구대상 및 방법

1. 연구 대상

2014년 1월에서 2017년 6월 사이에 연세대학교 치과대학병원에서 CBCT와 측모두부방사선 사진을 촬영한 성인환자들을 대상으로 선정하였다. 포함 대상은 최대감합위 상태에서 촬영된 epiglottis에서 palatal plane까지 범위의 CBCT(voxel size 0.3 mm)가 존재하는 만 18세 이상의 환자 중에서 선정하였고 두개안면 기형 및 증후군이 없고 치열궁 밖으로 이소맹출된 치아가 없으며, 아데노이드, 편도에 비대가 없는 환자를 선택하였다. CBCT 영상에 motion artifact가 심하거나 다수 결손치가 있는 환자군은 제외하였다(Table 1). 총 132명의 환자가 후향적 연구를 위해 선별되었으며 그 중 남자는 70명, 여자는 62명 이었다. 이들을 전치부 교합관계를 기준으로 overbite과 overjet이 1 이상 4 미만의 그룹을 대조군(정상교합군,1 mm ≤ OB < 4 mm, 1 mm ≤ OJ < 4 mm)으로 설정하고, 개방교합군(OB < 0 mm, OJ > 0 mm)을, 반대교합군(OB > 0 mm, OJ < 0 mm), 개방교합과 반대교합을 동시에 갖고 있는 군(OB < 0 mm, OJ < 0 mm)으로 총 4그룹을 설정하였다.

Table 1. Demographic features of subjects

	Control (normal bite) (n = 42)	Open bite (n = 30)	Cross bite (n = 32)	Open+cross (n = 30)
	1≤OB<4, 1≤OJ<4	*OB<0, OJ>0*	*OB>0, OJ<0*	*OB<0, OJ<0*
Overbite (mm)	2.29 ± 0.82	-2.88 ± 1.67	2.4 ± 1.49	-2.74 ± 2.03
Overjet (mm)	2.65 ± 0.74	4.26 ± 1.95	-3.44 ± 2.44	-3.32 ± 3.03

SD, standard deviation

Data are presented as mean ± standard deviation.

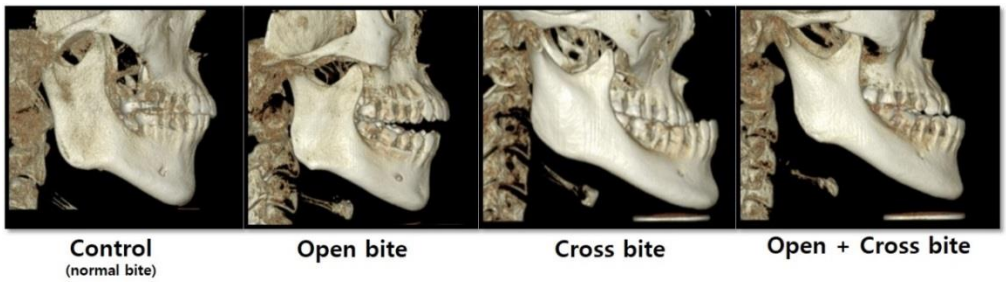

Figure 1. Incisal relationships of the four groups;

Control (normal bite), open bite, cross bite, open+cross bite groups (from left side)

2. 연구 방법

모든 CBCT 자료는 연세대학교 치과병원에 설치된 CBCT 를 이용하여 (Alphard VEGA, ASAHI Roentgen IND, Kyoto, Japan) 촬영되었다. 연구 평

가를 위해 상방 경계로는 전비극(anterior nasal spine)에서 하방경계로 후두개(epiglottis)까지 포함된 영상을 선별하였으며, 기준평면을 전비극(anterior nasal spine)과 후비극(posterior nasal spine)을 잇는 구개평면(palatal plane)으로 설정하여 이것이 지표면에 평행하도록 re-orientation 하였다.

촬영 영상(8.0 mA and 80 kV, and images were captured for 17 s with a 0.3 mm voxel size)은 DICOM 형식으로 저장되었고 OnDemand 프로그램(Cybermed Co., Seoul, Korea)을 사용하여 3D model 로 재구성 하였다. 추가적으로 수직적 골격양상을 계측하기 위해 측모두부방사선 사진을 V-Ceph (Cybermed, Seoul, Korea) 프로그램을 이용하여 계측하였다. 계측점 및 기준선은 다음과 같다. (Tables 2 and 3)

연세대학교
YONSEI UNIVERSITY

Table 2. Definitions of landmark used in this study

Landmarks	Definition
Nasion (N)	The most anterior point of the frontonasal suture.
Sella (S)	The center of the sella turcica.
Anterior nasal spine (ANS)	The tip of the anterior nasal spine seen on the X-ray from normal lateralis
Posterior nasal spine (PNS)	The tip of the posterior spine of the palatine bone in the hard palate
Menton (Me)	The most inferior point on the symphyseal outline.
Gonion (Go)	The point on the mandible of intersection of the ramus and mandibular plane
Tongue tip (TT)	The most anterior point of the tongue.
Maxillary incisor (U1)	Incisal edge of the maxillary central incisor

연세대학교
YONSEI UNIVERSITY

Table 3. Definitions of measurements used in this study

Measurements	Definition
Tongue length (TGL)	Length of tongue between epiglottis and tongue tip (Figure 2)
Tongue height (TGH)	The length of the vertical bisector from the dorsal tongue surface to a line connecting between epiglottis and tongue tip (Figure 2)
Palatal height (P-H)	The distance between the tongue's highest point and the palate (Figure 3)
Intraoral space volume (IAv)	The empty intraoral space between the tongue and palatal section[11] (Figure 4)
Sagittal position of the tongue (PNS_{per}-TT/ PNS_{per} - U1)	The ratio of the distance from TT and U1 to a PNSper line to the palatal plane (Figure 5)
Transverse arch discrepancy (IMW_{Mx-Mn})	Difference of the maxillary and mandibular intermolar width measured at the first molars (Figure 6)
Anterior facial height (AFH)	Distance from nasion to menton (Figure 7)
Lower anterior facial height ratio (LAFH/AFH)	The ratio of AFH to the LAFH (Figure 7)
Mandibular plane angle (SN-MP)	The angle of the mandibular plane (Menton to gonion) to the SN plane (Sella turcica to nasion) (Figure 7)
Palatal plane angle (PP-MP)	The angle of the mandibular plane (Menton to gonion) to the palatal plane (ANS to PNS) (Figure 7)

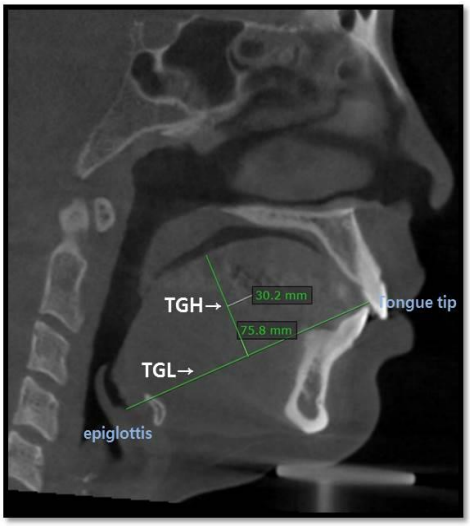

Figure 2. Linear measurements of the tongue

Tongue length (TGL) indicates length of the tongue between epiglottis and tongue tip;

Tongue height (TGH) indicates length of the vertical bisector from the dorsal tongue to the straight line distance between the epiglottis and the tongue tip

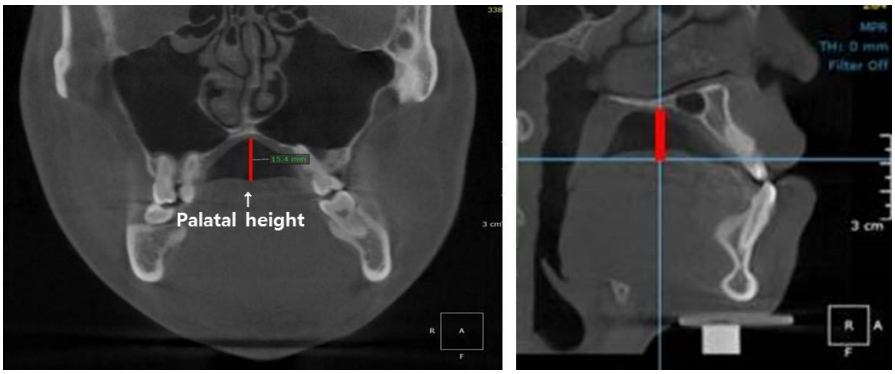

Figure 3. Measurements of palatal height at the coronal plane.

Palatal height (P-H), vertical distance from the highest of the tongue to palatal plane Please refer to Table 4 for P-H measurements.

Figure 4. Steps for measuring intraoral airway volume (IAv).

IAv, intraoral airway volume between the palatal and the tongue

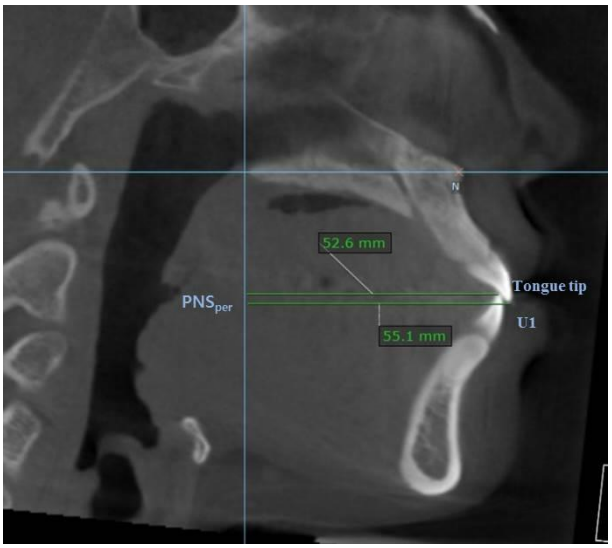

Figure 5. Landmarks and linear measurements.

PNS, posterior nasal spine; PNS_{per}, the point at which PNS perpendicular plane to the palatal plane through PNS intersects the dorsal surface of the tongue; TT, the tongue-tip point; U1, the edge point of the maxillary incisor;

PNS_{per}-TT is the perpendicular distance from TT to the PNS_{per} line which indicates PNS-perpendicular line to the palatal plane.

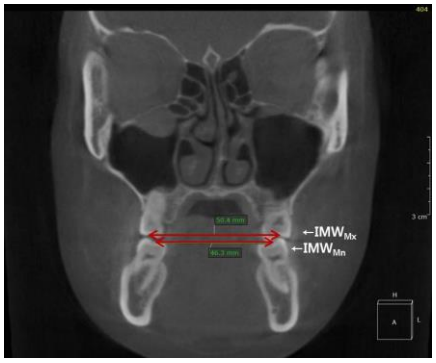

Figure 6. Measurements of. intermolar widths measured at the coronal plane. IMWmx (UR6-UL6), the width between the central groove of the upper first molar IMWmn (LR6-LL6) , the width betwwen the cental groove of the lower first molar IMW $_{Mx\text{-}Mn}$= IMW$_{Mx}$-IMW$_{Mn}$

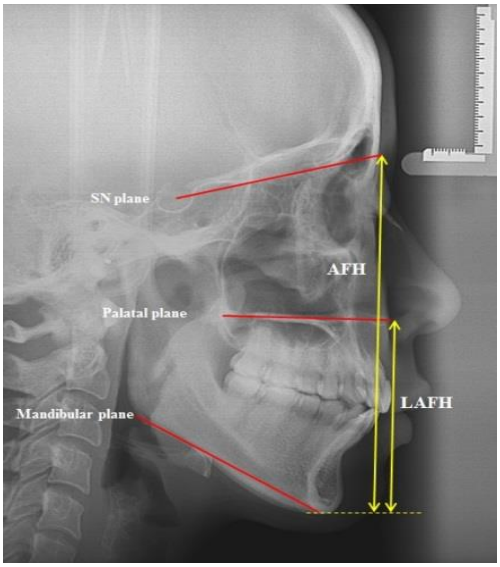

Figure 7. Lateral cephalometric landmarks and linear measurements used in this study.
S, sella; N, nasion; Me, menton; Go, gonion; ANS, anterior nasal spine; PNS, posterior nasal spine;
SN-MP, mandibular plane (Go-Me) to sella nasion (S-N); PP-MP, mandibular plane (Go-Me) to palatal plane (ANS-PNS) angle;
AFH, anterior facial height which is the distance from N to Me; LAFH, lower-anterior facial height which is the distance from ANS to Me

3. 통계 분석

각 측정 항목의 평균 및 표준편차를 산출하였고 모든 계측치에 대하여 정규성을 확인하였다. 4 그룹의 전치부 교합양상의 차이와 TGH, TGL, P-H, IAv, PNSper-TT/ PNSper -U1 간의 차이를 일원배치 분산분석을 이용하여 비교하였고 각 군 사이에 차이가 있는지 사후 검정은 Bonferroni 를 이용하여 검정하였다. 또한 혀의 전하방 위치에 영향을 주는 부가적인 요소 평가로 수직적 골격 패턴을 나타내는 AFH, LAFH/AFH, SN-MP, PP-MP 와 상하악 악궁 너비의 부조화를 나타내는 IMW_{Mx-Mn} 의 상관관계를 *Pearson's correlation test* 를 이용하여 분석하였다. 모든 통계적 검증결과는 window 용 SPSS 프로그램 version 20 (SPSS, Chicago, IL, USA)을 이용하여 분석을 수행하였다.

III. 연구 결과

1. Tongue length(TGL)와 tongue height(TGH)

혀의 길이를 나타내는 TGL은 정상교합군(78.28 mm), 개방교합군(77.44 mm), 반대교합군(78.41 mm), 개방+반대교합군(75.71 mm)로 나타났으며 각 그룹간에 유의한 차이는 없었다 ($p > 0.05$). 혀의 높이를 나타내는 TGH도 정상교합군(35.95 mm), 개방교합군(35.29 mm), 반대교합군 (37.48 mm), 개방+반대교합군(35.26 mm)의 수치 또한 그룹간 유의한 차이는 없었다($p > 0.05$, Table 4).

2. Inferior anterior tongue posture[Palatal height(PH), intraoral airway volume(IAv)]

혀가 구개평면에서 떨어진 거리(P-H)는 그룹간에 유의한 차이를 보였는데 그 값이 개방+반대교합군(8.64 mm)과 반대교합군(6.36 mm)에서 유의하게 컸고 그 다음이 개방교합군(3.97 mm), 정상교합군(1.9 mm)순 이었다($p < 0.01$). 혀와 구개평면 사이의 volume(IAv) 계측에서도 같은 순서의 결과가 나타났으며 그 값은 개방+반대교합군(7631.56 mm^3), 반대교합군(4580.57 mm^3), 개방교합군(3297.09 mm^3), 정상교합군(1024.56 mm^3)으로 나타났다 ($p < 0.01$, Table 4).

3. Anterior tongue posture (PNSper-TT/ PNSper -U1)

혀의 전방위치를 나타내는 PNS_{per}-TT/ PNS_{per} -U1 값에서도 각 그룹간 유의한 차이를 보였다 ($p < 0.01$). 정상교합군(0.94)과 개방교합군(0.929)보다 개방+반대교합군(1.011)과 반대교합군(0.990)에서 유의하게 큰 값을 보였다. 정상교합군과 개방교합군 사이에는 통계적으로 유의한 차이를 보이지 않았다(Table 4).

4. 악궁 폭경의 부조화 여부에 따른 혀의 위치의 상관관계

악궁 너비의 차이는 혀의 하방위치를 평가하는 수치인 palatal height와 intraoral airway volume에는 유의한 상관관계를 보여 상악궁이 하악궁에 비해 상대적으로 협착되어 있을 때 혀가 더욱 하방에 위치하였다($p < 0.05$). 반면, 혀의 전방위치를 평가하는 PNS_{per}-TT/ PNS_{per} -U1의 수치와는 유의한 상관관계를 나타내지 않았다 ($p < 0.01$, Table 5).

5. 수직적 골격 패턴에 따른 혀의 위치의 상관관계

전안면 고경(AFH)과 전하안면 고경의 비율(LAFH/AFH)의 값에서는 혀의 전방위치와 하방위치에 모두 유의한 양의 상관관계를 보였으며($p<0.05$), 하악의 후하방 회전을 나타내는 SN-MP, PP-MP 값은 혀의 전방, 하방위치 모두에서 유의한 상관관계를 나타내지 않았다($p > 0.05$, Table 5).

연세대학교
YONSEI UNIVERSITY

Table 4. Comparisons of measurements among the 4 groups.

	Control	**Open**	**Cross**	**Open+cross**	*p-value*
TGL (mm)	78.28 (6.49)	77.44 (8.31)	78.41 (6.70)	75.71 (7.15)	0.415
TGH (mm)	35.95 (3.72)	35.29 (3.22)	37.48 (4.19)	35.26[A] (5.82)	0.145
Palatal height (mm)	1.90[A] (2.31)	3.97[A] (4.72)	6.36[B] (5.72)	8.64[C] (5.76)	0.00**
Intraoral airway volume (mm^3)	1024.56[A] (1738.27)	3297.09[A B] (4874.95)	4580.57[B C] (4950.21)	7361.56[C] (6974.50)	0.00**
PNS_{per}-TT /PNS_{per}-U1	0.940[A] (0.032)	0.928[A] (0.073)	0.990[B] (0.072)	1.011[B] (0.055)	0.00**

*p<0.05; **p<0.01
Different letters indicate there were statistically significant differences.
Data are presented as means (standard deviation)

Table 5. Pearson correlation coefficients between the measurements.

	Palatal height	Intraoral airway volume	PNS_{per}-TT/PNS_{per} -U1
AFH	0.315**	0.251**	0.290**
LAFH/AFH	0.255*	0.186*	0.318**
SN-MP	0.062	0.014	-0.162
PP-MP	0.051	0.039	-0.130
IMW_{Mx-Mn}	-0.262**	-0.281**	-0.060

*p<0.05; **p<0.01

IV. 고찰

이번 연구의 목적은 혀의 위치 평가에 대한 방법을 제시하고 전치부 교합관계와 혀의 위치에 어떤 상관관계가 있는지 알아보고자 하는 것이었다. 치아치조골 패턴은 유전적인 영향과 구강주위 연조직의 복합적인 영향하에 있으므로 상호관련성을 정확히 규명하는데 어려움이 많다. 그러나 악궁과 치아의 위치를 결정하는데 구강주위 및 안면연조직의 중요성은 오래전부터 인식되어 왔으며 Tomes가 1873년 입술과 혀가 치아의 위치를 결정하는 요소라는 이론을 처음 발표한 이후 혀의 크기와 기능이 부정교합을 야기시키는 요소라는 것에 대해 많은 연구들이 이루어져왔다[10,21]. Swinehart [13]가 정상교합 형성에서 혀의 중요성에 대해 보고하였고, Hovell[14]은 혀의 크기 모양 위치가 치궁 형성의 주요 요소라고 보고하였다.

이와 같이 혀와 부정교합은 상관관계가 높다고 여겨져 왔으나 그 동안 대부분 2D 평면상의 자료로 계측이 되었기 때문에 상이 정확하지 않았고 중첩구조물로 인해 연구에 한계가 있었다. 하지만 CBCT를 이용한 3차원 재구성 영상의 경우 컴퓨터 프로그램을 통해 영상의 기준 평면을 재설정하고 회전축을 조정하여 두경부 위치의 원하는 부분을 제한 없이 관찰하는 것이 가능하다[15]. 또한 상의 외측을 제거해 나감으로써 보이지 않는 심부 구조를 얻을 수 있어서 intraoral airway space의 3차원 입체영상을 얻을 수

있으며 다양한 평면을 설정하여 중첩구조물 없이 원하는 위치의 단면적 측정 및 부피 측정이 가능하다. 이번 연구를 통해 획득된 CBCT을 이용한 3차원 영상 자료로 더 정확한 전치부의 교합상태에 따른 혀의 위치와 특성, 수직적 골격양상과 악궁 부조화에 따른 혀의 위치변화에 상관관계를 알아보고자 하였다.

본 연구에서 전치부 교합양상에 따라 혀의 길이(TGL)와 고경(TGH)을 나타내는 두 계측항목을 비교해 본 결과 그룹간의 유의한 차이는 없었다($p > 0.05$). 이는 Kim 등[16]은 III급 부정교합자의 혀가 정상교합자나 양악전돌 환자보다 짧다고 보고하였지만 전치부 교합양상에 따라 연구한 본 연구에서는 그룹간의 유의한 차이가 없는 것으로 나타나 그와는 다른 결과를 보였다.

혀의 위치가 낮은 환자군의 경우 혀의 dorsal surface 형태와 구개열의 변이가 다양하기 때문에 2차원 cephalogram 상으로 혀의 자세를 정량적으로 평가하는 것이 어렵다[12]. 이에 이번 연구에서는 혀의 하방위치를 평가하기 위해 2차원적인 Palatal height(P-H)뿐만 아니라 3차원의 Intraoral airway volume(IAv) 수치도 함께 비교하였다. 혀의 하방위치를 평가하는 항목에서 정상교합군과 개방교합군에 비해 개방 + 반대교합군과 반대교합군에서 유의하게 큰 값을 보였다 ($p < 0.05$). Moyers[17]와 Salzman[18]은 혀의 수직적 위치가 제 III급 부정교합군에서 가장 낮다고 하였고 그 결과가 본 연구와 일치하였다. 정상교합군보다 개방교합군에서 조금 더 큰 값을 보이

긴 했지만 유의한 차이는 보이지 않았다. 이는 개방교합보다는 반대교합의 요소가 혀의 하방 위치와 상관성이 더 높은 것을 나타낸 것으로 생각된다.

혀의 전방위치를 평가하는 PNSper-TT/ PNSper -U1의 값은 개방 + 반대교합군과, 반대교합군에서 유의하게 큰 값을 보였고 그 다음 정상교합군, 개방교합군 순이었다. 정상교합군과 개방교합군에서는 유의한 통계적 차이는 나타나지 않아 개방교합군의 혀에서 정상교합군보다 전방위치하며 그것이 하악의 회전과 관련 있다고 연구한 Lowe 등[8]의 보고와는 일치하지 않았다. 본 연구에서는 혀의 전방위치에 연관되는 것이 개방교합 보다는 반대교합에 더 연관성이 있는 것으로 조사되었다.

수직적인 골격 패턴이 혀의 위치에 어떠한 영향을 미치는가에 대해 상관관계 분석을 해 본 결과, 혀의 하방위치와 전방위치 모두 AFH와 LAFH/AFH에 유의한 상관관계를 보였다($p < 0.05$). 즉, 전안면고경과 하안면의 길이가 절대적으로 길어질수록 혀는 하방에 위치하며 전방에 위치함을 알 수 있었다. 반면, 하악골의 후하방 회전을 뜻하는 SN-MP, PP-MP 수치는 혀의 하방, 전방위치와는 유의한 상관관계를 보이지 않았다. 즉, 증가된 안모의 수직길이는 혀의 전하방위치와 상관성이 있지만, 하악골의 회전과는 상관관계가 없는 것으로 판단된다.

악궁너비의 부조화를 나타내는 IMW_{Mx-Mn} 값은 혀의 전후방적 위치를 나타내는 PNSper-TT/ PNSper -U1과는 상관관계가 없었으며($p > 0.05$), 혀의 하방

위치를 평가하는 P-H수치와 IAv의 수치와는 유의한 상관관계를 보였다($p < 0.01$). 이로써 상악궁이 하악궁에 대해 상대적으로 협착이 된 경우 혀의 위치가 더 하방에 위치함을 알 수 있었다. 이는 상대적으로 상악궁이 협착이 된 경우 혀가 하방과 위치한다는 Iwasaki[19,20]의 연구와 일치하며. Primozic[6] 등은 III급 부정교합자에서 하악궁이 넓을수록 혀가 하방에 위치한다고 보고한 것과도 일치하였다. 또한 Brodie[7] 상악궁이 협착되어 있을수록 혀는 하방에 위치하게 되며, 구개공간에 공간이 충분할수록 혀는 구개쪽에 머무르게 되어 혀가 전방이나 하방에 위치할 확률이 적다고 보고하였다.

낮은 혀의 자세는 전치부 개방교합과 하악의 전돌을 유발하며 개방교합 치료 후 재발을 일으키는 것으로 보고되고 있다[22]. 본 연구의 결과에서도 혀가 하방과 전방에 위치하는 것이 하악의 전돌과 반대교합을 동반한 개방교합을 유발하는 것과 연관되는 것으로 여겨진다. 하지만 반대교합을 동반하지 않은 개방교합군에서 안정위 상태에서의 혀의 위치는 정상교합군간의 수치와 통계학적으로 유의한 차이를 나타내지 않았다. 혀의 위치가 개방교합의 원인으로 여겨져 왔지만 이번 연구에 의하면 안정위 상태의 혀의 위치보다는 호흡, 혀의 비정상적인 기능적 패턴, 구강 습관, 비정상적인 연하운동과 같은 기능적 요소가 개방교합의 원인이 되었을 것으로 판단된다. Shenoy 등[23] 은 그 동안 이러한 기능적 및 보상적 기전들이 개방교합의 발생에 많은 역할을 하지만 두부계측 분석이 불가능하기 때문에 종종 무시되어왔다고 보고하였다.

본 연구의 결과들은 안정위 상태에서의 혀의 위치에 대한 연구이므로 연하운동이나 환자의 호흡패턴은 고려 하지 않았다. 치아치조골 패턴은 혀의 자세 및 크기와 같은 한두 가지 요소에 의해 결정되는 것이 아니며 호흡과 아데노이드, 연하운동, 유전적요인, 환경적 요소 등이 영향을 미치므로 앞으로 3차원적은 분석을 통해 이 요소들을 복합적으로 고려하는 연구가 더 진행되어야 할 것으로 사료된다.

V. 결론

본 연구의 목표는 혀의 위치와 전치부의 교합관계 양상에 따른 관계를 규명하는데 있었다. 정상교합자 42명, 개방교합자 30명, 반대교합자 32명, 개방교합과 반대교합을 동시에 갖고 있는 환자 30명을 선정하여 3D CBCT와 2D cephalometric 수치를 계측 분석하여 각 군간의 차에 대한 유의성 검정과 각 군별 계측항목간에 상관관계를 조사하여 다음과 같은 결론을 얻었다.

1. 혀의 길이와 고경은 각 그룹간의 유의한 차이를 보이지 않았다.

2. 혀의 하방 위치를 나타내는 혀와 구개평면 사이의 수직거리와 intraoral airway volume의 수치는 개방 + 반대교합군과 반대교합군에서 유의하게 큰 값이 나타나 개방교합에 비해 반대교합에서 혀가 더 하방에 위치함을 알 수 있었다.

3. 혀의 전방 위치를 나타내는 PNSper-TT / PNSper -U1의 수치는 개방+반대교합군과 반대교합군에서 유의하게 큰 값을 보여, 정상교합이나 개방교합을 갖고 있는 환자군보다 반대교합을 동반한 환자군에서 혀가 더욱 전방에 위치하는 것을 알 수 있었다.

4. 상악궁이 하악궁에 대해 상대적으로 협착되어 있을수록 혀는 하방에 위치하였다.

5. 전안면고경이 길고 전하안면고경의 비율이 클수록 혀의 위치는 하방에 위치하고 전방에 위치하였고, 하악골의 후하방 회전의 경향과 혀의 위치는 직접적인 관계를 보이지 않았다.

연세대학교
YONSEI UNIVERSITY

VI. 참고문헌

1. Tamari, K., Shimizu, K., Ichinose, M., Nakata, S., & Takahama, Y. (1991). Relationship between tongue volume and lower dental arch sizes. *American Journal of Orthodontics and Dentofacial Orthopedics*, *100*(5), 453-458.
2. Melsen, B., Stensgaard, K., & Pedersen, J. (1979). Sucking habits and their influence on swallowing pattern and prevalence of malocclusion. *The European Journal of Orthodontics*, *1*(4), 271-280.
3. Lowe, A. A., Takada, K., Yamagata, Y., & Sakuda, M. (1985). Dentoskeletal and tongue soft-tissue correlates: a cephalometric analysis of rest position. *American journal of orthodontics*, *88*(4), 333-341.
4. Lowe, A. A. (1980). Correlations between orofacial muscle activity and craniofacial morphology in a sample of control and anterior open-bite subjects. *American journal of orthodontics*, *78*(1), 89-98.
5. Hopkin, G. B. (1967). Neonatal and adult tongue dimensions. *The Angle orthodontist*, *37*(2), 132-133.
6. Primozic, J., Farčnik, F., Perinetti, G., Richmond, S., & Ovsenik, M. (2012). The association of tongue posture with the dentoalveolar maxillary and mandibular morphology in Class III malocclusion: a controlled study. *The European Journal of Orthodontics*, *35*(3), 388-393.
7. Brodie, A. G. (1950). Anatomy and physiology of head and neck musculature. *American Journal of Orthodontics*, *36*(11), 831-844.

8. Cohen, A. M., & Vig, P. S. (1976). A serial growth study of the tongue and intermaxillary space. *The Angle orthodontist*, *46*(4), 332-337.

9. Lowe, A. A., Takada, K., Yamagata, Y., & Sakuda, M. (1985). Dentoskeletal and tongue soft-tissue correlates: a cephalometric analysis of rest position. *American journal of orthodontics*, *88*(4), 333-341.

10. Vig, P. S., & Cohen, A. M. (1974). The size of the tongue and the intermaxillary space. *The Angle orthodontist*, *44*(1), 25-28.

11. Fujiki, T., Inoue, M., Miyawaki, S., Nagasaki, T., Tanimoto, K., & Takano-Yamamoto, T. (2004). Relationship between maxillofacial morphology and deglutitive tongue movement in patients with anterior open bite. *American journal of orthodontics and dentofacial orthopedics*, *125*(2), 160-167.

12. Iwasaki, T., Saitoh, I., Takemoto, Y., Inada, E., Kakuno, E., Kanomi, R., ... & Yamasaki, Y. (2013). Tongue posture improvement and pharyngeal airway enlargement as secondary effects of rapid maxillary expansion: a cone-beam computed tomography study. *American Journal of orthodontics and Dentofacial orthopedics*, *143*(2), 235-245.

13. Swinehart, D. R. (1950). The importance of the tongue in the development of normal occlusion. *American journal of orthodontics*, *36*(11), 813-830.

14. Hovell, J. H. (1955). Cephalometric appraisal in orthodontics with special regard to statistical methodology. *Tr. European Orthodont. Soc.*, *31*, 155.

15. Chang, H. S., & Baik, H. S. (2002). A proposal of landmarks for craniofacial analysis using three-dimensional CT imaging. *Korean Journal of Orthodontics*, *32*(5), 313-325.

16. 김정훈, & 이기수. (1987). 혀의 자세 및 크기와 치아치조골 패턴의 관계에 관한 연구. *Korean Journal of Orthodontics*, *17*(1), 33-45

17. Moyers, R. E. Handbook of orthodontics. Chicago, 1973. *Year book medical publishers*, 334-335.

18. Salzmann, J. A. (1966). *Practice of orthodontics* (Vol. 2). Lippincott.

19. Iwasaki, T., Hayasaki, H., Takemoto, Y., Kanomi, R., & Yamasaki, Y. (2009). Oropharyngeal airway in children with Class III malocclusion evaluated by cone-beam computed tomography. *American Journal of orthodontics and Dentofacial orthopedics*, *136*(3), 318-e1.

20. Iwasaki, T., Sato, H., Suga, H., Takemoto, Y., Inada, E., Saitoh, I., ... & Yamasaki, Y. (2017). Relationships among nasal resistance, adenoids, tonsils, and tongue posture and maxillofacial form in Class II and Class III children. *American Journal of Orthodontics and Dentofacial Orthopedics*, *151*(5), 929-940.

21. Proffit WR, Mason RM. Myofunctional therapy for tongue-thrusting: background and recommendations. J Am Dent Assoc 1975;90:403-11.

22. Yamaguchi H, Sueishi K. Malocclusion associated with abnormal posture. Bull Tokyo Dent Coll 2003; 44:43-54.

23. Shenoy, U., Hazarey, P., Akhare, P. J., & Mute, B. K. (2015).

Cephalometric Appraisal of Tongue and Related Soft Tissues in Normal and Open Bite Subjects at Rest. *Journal of clinical and diagnostic research: JCDR*, *9*(1), ZC16.

연세대학교
YONSEI UNIVERSITY

Abstract

Assessment of the tongue position according to incisal relationships using cone-beam computed tomography

Ji Hye Park

Department of Dentistry

The Graduate School, Yonsei University

(Directed by Professor **Yoon Jeong Choi**, D.D.S., Ph.D.)

This study was performed to assess the tongue position according to incisal relationships using cone-beam computed tomography. Additionally, effects of vertical skeletal patterns and arch width discrepancy to the tongue position were analyzed.

132 subjects (70 men and 62 women) who had taken CBCT older than 18-year-old were retrospectively enrolled. They were divided into 4 groups depending on the incisal relationships: the control group (normal occlusion group; 1 mm ≤ OB < 4 mm, 1 mm ≤ OJ < 4 mm), the open bite group (OB < 0 mm, OJ > 0 mm), the cross bite group (OB > 0 mm, OJ < 0 mm) and the open + cross bite group (OB < 0 mm, OJ < 0 mm). The tongue position were compared among the 4 groups, and correlation of vertical skeletal patterns and arch width discrepancy with the tongue position were analyzed. The results were as follows:

연세대학교
YONSEI UNIVERSITY

1. There were no significant differences in the tongue length and tongue height among 4 groups.
2. The vertical distance between the tongue and the palatal plane and the intraoral airway volume, both of which indicate the inferior position of the tongue, exhibited significantly large values in the open + cross bite group and the cross bite group. This indicates the tongue position is lower in the cross bite than in the open bite.
3. PNSper-TT/ PNSper -U1, which indicate the anterior position of the tongue, were significantly larger in the open + cross bite and the cross bite group than the control and open bite groups. This show that the tongue position is more anterior In the cross bite than in the open bite or normal occlusion.
4. As the maxillary arch is narrowed the mandibular arch relative, the tongue was positioned more inferiorly.
5. The tongue was positioned more inferior and anterior as the anterior facial height and lower anterior facial height ratio was large. There were no significant correlations between the mandibular rotation and the tongue position.

Key words : tongue position, incisal relationships, Cone-Beam Computed Tomography