

## 구개상악재건을 위한 유리피판술에서 다양한 공여부의 선택

연세대학교 원주의과대학 성형외과교실, 연세대학교 의과대학 성형외과교실<sup>2</sup>, 국민건강보험공단 일산병원<sup>3</sup>

윤도원 · 민희준 · 김지예 · 이원재<sup>2</sup> · 정 섬<sup>3</sup> · 정윤규

— Abstract —

### Selection of Various Free Flap Donor Sites in Palatomaxillary Reconstruction

Do-won Yoon, M.D., Hee-jun Min, M.D., Ji-ye Kim, M.D.  
Won-jae Lee, M.D., Ph.D.<sup>2</sup>, Seum Chung, M.D., Ph.D.<sup>3</sup>, Yoon-kyu Chung, M.D., Ph.D.

*Department of Plastic and Reconstructive Surgery Yonsei University, Wonju College of Medicine, Wonju, Korea*  
*Department of Plastic and Reconstructive Surgery Yonsei University, College of Medicine, Seoul, Korea<sup>2</sup>*  
*National Health Insurance Corporation Ilsan Hospital, Ilsan, Korea<sup>3</sup>*

**Purpose:** A palatal defect following maxillectomy can cause multiple problems like the rhinolalia, leakage of foods into the nasal cavity, and hypernasality. Use of a prosthetic is the preferred method for obturating a palate defect, but for rehabilitating palatal function, prosthetics have many shortcomings. In a small defect, local flap is a useful method, however, the size of flap which can be elevated is limited. In 12 cases of palatomaxillary defect, we used various microvascular free flaps in reconstructing the palate and obtained good functional results.

**Method:** Between 1990 and 2004, 12 patients underwent free flap operation after head and neck cancer ablation, and were reviewed retrospectively. Among the 12 free flaps, 6 were latissimus dorsi myocutaneous flaps, 3 rectus abdominis myocutaneous flaps, and 3 radial forearm flaps.

**Result:** All microvascular flap surgery was successful. Mean follow up time was 8 months and after the follow up time all patients reported satisfactory speech and swallowing. Wound dehiscence was observed in 4 cases, ptosis was in 1 case and fistula was in 1 case, however, rhinolalia, leakage of food, or swallowing difficulty was not reported in the 12 cases.

**Conclusion:** We used various microvascular flaps for palatomaxillary reconstruction. For 3-dimensional flap needs, we used the latissimus dorsi myocutaneous flap to obtain enough volume for filling the defect. Two-dimensional flaps were designed with latissimus dorsi myocutaneous flap, rectus abdominis flap and radial forearm flap. For cases with palatal defect only, we used the radial forearm flap. In palatomaxillary reconstruction, we can choose various free flap techniques according to the number of skin paddles and flap volume needed.

**Key Words:** Palatomaxillary, Palatal defect, Free flap

---

\*통신저자: 정 윤 규  
강원도 원주시 일산동  
연세대학교 원주의과대학 성형외과학교실  
Tel : 033-741-0114, Fax : 033-732-4022, E-mail: ykchung@yonsei.ac.kr

## 서 론

근치적 상악절제술 후 발생한 구개 결손은 기능적, 심미적 결함을 발생시킨다<sup>1</sup>. 구개 결손을 폐쇄시키기 위해 일차적으로 인공전색자(prosthetic obturator)를 사용하는 것이 일반적이고, 치아가 없는 경우에 유용하다고 알려져 있지만 통증, 궤양, 출혈, 악취, 구음장애, 비강으로의 음식누출, 구강으로의 비루 등이 발생할 수 있다<sup>2</sup>.

국소피판술로는 비중격피판, 설피판, 협점막피판, 인두피판 등이 있으나 사용 할 수 있는 크기에 제한이 있고 피부결손이 함께 동반되는 경우 국소피판만으로는 해결이 어렵다<sup>3,8</sup>. 최근에는 미세수술을 이용한 유리피판술이 보편화되고 있다. 근치적 상악절제술 후 발생한 결손부위의 양과 필요한 피판의 수에 따라 광배근피판, 복직근피판 그리고 요측전완피판 등을 적절하게 선택할 경우 기능적, 심미적으로 우수한 결과를 가져올 수 있다.

본 저자들은 다양한 유리피판술을 12예의 구개상악결손에 적용하여 비교적 좋은 결과를 얻었으며 이에 대한 분석을 하였다.

## 연구대상 및 방법

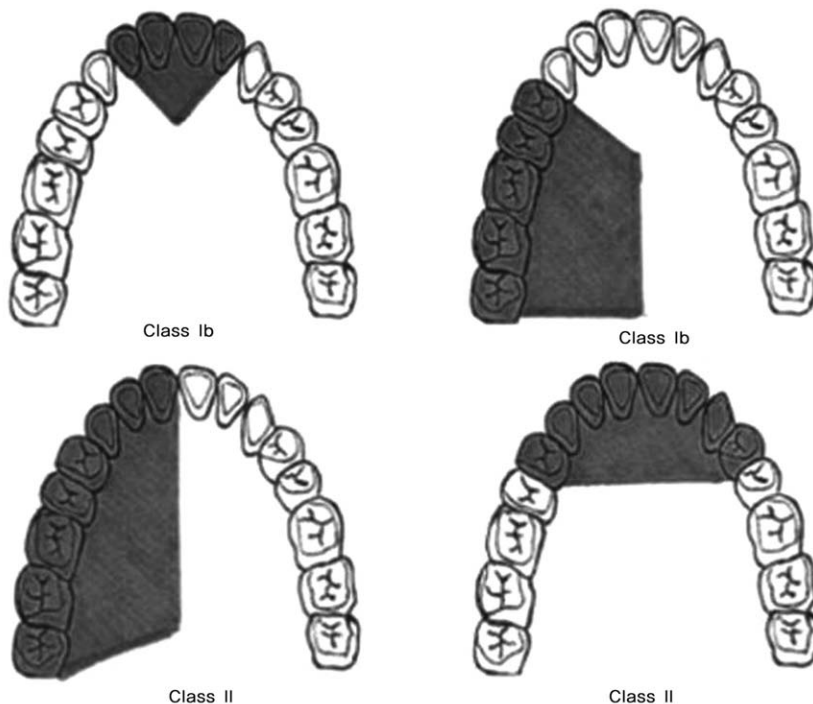
1990년부터 2004년까지 종양으로 인해 상악절제술 후

유리피판술을 시행받은 12명의 환자를 대상으로 하였다. 수술 직후 한 달 동안 급성합병증 발생 등을 관찰하였으며, 이 후 2~3개월 간격으로 비음증, 비강으로 음식누출, 과비음, 연하장애 발생 유무 등을 추적하였다. 이 환자들은 Okay씨 분류(OK classification)에 따라 구분하였다. 1명의 환자가 class Ib, 그 외 11명은 class II로 구분되었다. class Ib는 상악전구골(premaxilla) 또는 견치(canine) 후방 상악골 치조(maxillary alveolus)를 포함한 동측의 경구개를 침범한 결손을, class II는 일측의 견치와 특정범위 지정없는 경구개부위 결손 또는 50% 미만의 횡행 경구개 결손을 지칭한다(Fig. 1)<sup>5,8</sup>. 병리조직검사상 편평세포암(squamous cell carcinoma) 8례였고, 방추상세포암(spindle cell carcinoma), 육종(leiomyosarcoma), 사기질모세포종(ameloblas-

**Table 1.** Pathologic diagnosis and defect distribution

Pathology	No of patient		
	Class Ib	Class II	Total
Squamous cell ca.	0	8	8
Spindle cell ca.	0	1	1
Leiomyosarcoma	0	1	1
Ameloblastoma	1	1	2

(ca.: carcinoma)



**Fig. 1.** Okay classification Ib and II. Class Ib includes defects of premaxilla or any segment of alveolus posterior to the ipsilateral canine.<sup>5</sup> Class II represents any portion of hard palate, alveolus and only one canine. Also represents transverse palatectomy involving less than 50% of the hard palate.<sup>8</sup>

toma)이 각각 1례 었다(Table 1).

### 결 과

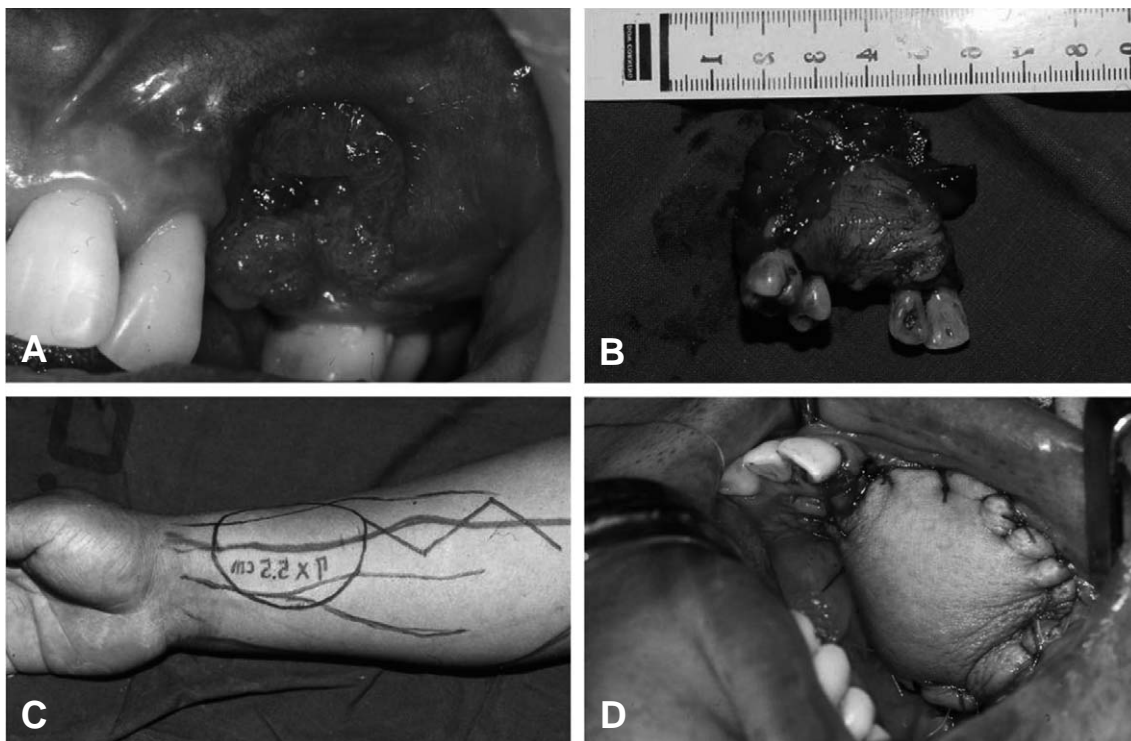
근치적 상악절제술 후 안면 피부, 코점막 및 경구개 등

3개의 피관과 결손부위에 충분한 부피가 필요했던 경우는 총 5예로 모두 광배근 유리피관술(latissimus dorsi myocutaneous free flap)을 시행하였다. 안면 피부와 경구개 등 2개의 피관이 사용 된 경우는 총 6예로 광배근 유리피관술 1예, 복직근피관술(rectus abdominis

**Table 2.** Patient summary

Donor sites	Skin paddles	Age/Sex	Dx.	Follow up	Complication
Latissimus dorsi free flap	Cheek, nose & palate	59/M	Squamous cell ca.	8m	Wound dehiscence
		68/M	Squamous cell ca.	2m	
		47/M	Squamous cell ca.	6m	
		53/M	Squamous cell ca.	22m	
		32/M	Spindle cell ca.	15m	
Rectus abdominis free flap	Cheek & palate	47/M	Squamous cell ca.	17m	Wound dehiscence
		43/F	Squamous cell ca.	36m	
		47/M	Squamous cell ca.	18m	
Radial forearm free flap	palate	28/M	Leiomyosarcoma	10m	Fistula
		50/F	Ameloblastoma	21m	
		66/M	Squamous cell ca.	17m	
		38/M	Ameloblastoma	20m	

(ca.: carcinoma, m: month)



**Fig. 2.** Case 1. A 38-year-old man with maxillary sinus cancer. (Recipient artery: facial artery) (A) Preoperative view, (B) Specimen, (C) Designed flap, (D) Postoperative view, oral side (Split thickness skin graft is done on maxillary area).

myocutaneous free flap) 3예, 요측전완부피관 (radial forearm fasciocutaneous free flap) 2예를 이용하였다. 경구개에 1개의 피관만이 필요한 경우는 1예으로 요측전완부피관을 사용하였다(Table 2).

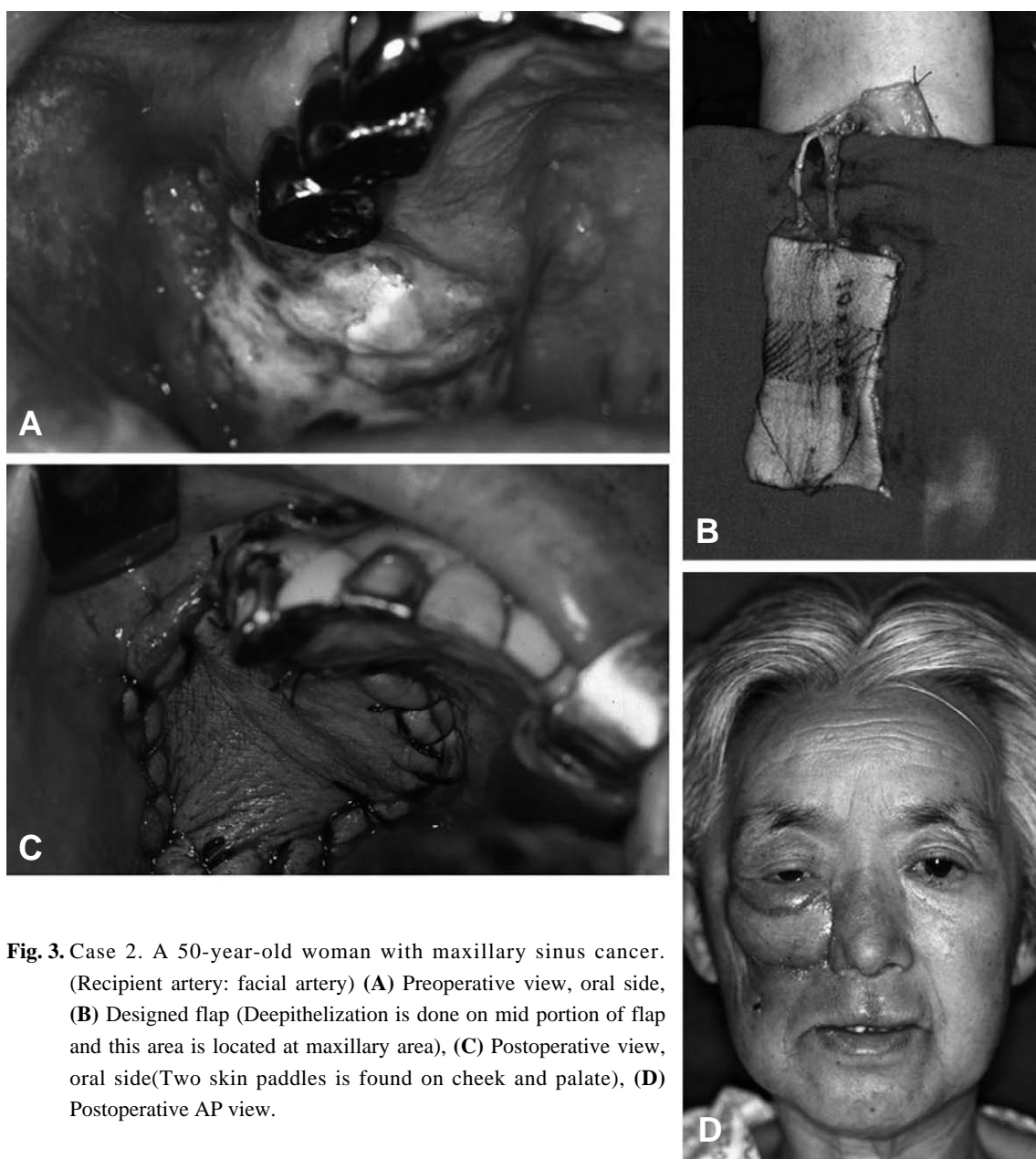유리피관은 12명 모두에서 괴사없이 생존하였으며 광배근 유리피관술을 받은 환자 4명에서 피관 봉합부 열개가 발생하여 보존적 치료, 일차 봉합술 및 피부이식술로 치료하였다. 뺨의 하수가 광배근 유리피관술을 시행받은 환자 1예에서 발생하였다. 12명의 환자 모두에서 비음증이 관찰되었으나 알아 들을 수는 있었으며, 연하장애는 없었다. 1예에서 누공으로 인한 비강으로 음식누출이 있었다.

### 증례 1

38세 남자환자로 좌측협부의 부종으로 사기질모세포종(Ameloblastoma) 진단하에 근치적 상악절제술 후 생긴 구개결손을 요측전완부피관을 시행하여 치료하였다. 술 후 합병증없이 완치되었다(Fig. 2).

### 증례 2

50세 여자환자로 우측협부의 종괴를 주소로 내원하여 사기질모세포종 진단하에 근치적 상악절제술 후 생긴 구개결손을 요측전완부피관을 시행하여 치료하였다. 술후 합



**Fig. 3.** Case 2. A 50-year-old woman with maxillary sinus cancer. (Recipient artery: facial artery) (A) Preoperative view, oral side, (B) Designed flap (Deepithelization is done on mid portion of flap and this area is located at maxillary area), (C) Postoperative view, oral side(Two skin paddles is found on cheek and palate), (D) Postoperative AP view.

병증없이 완치되었다(Fig. 3).

### 증례 3

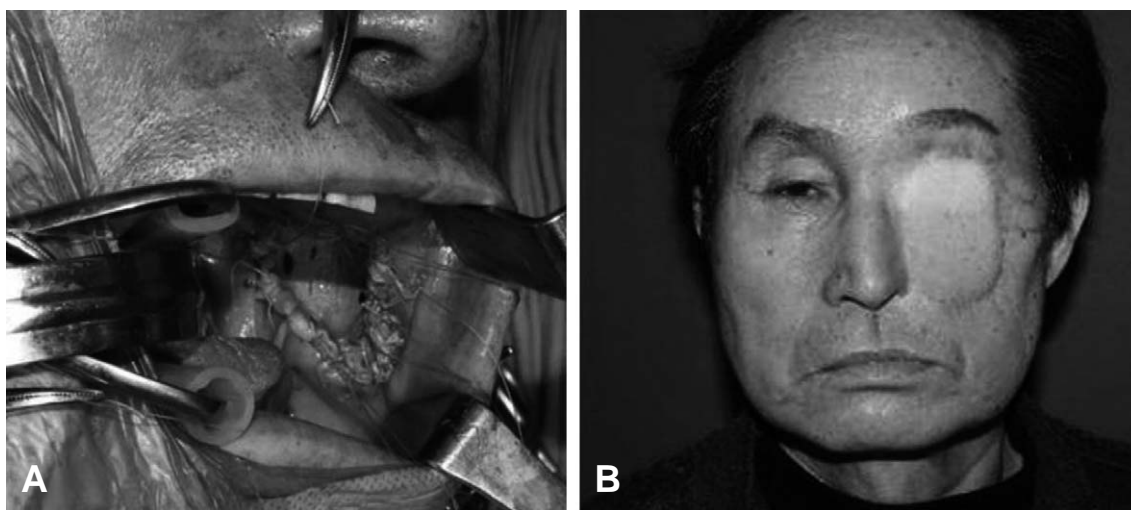
59세 남자환자로 좌측협부의 종괴를 주소로 내원하여 편평세포암(squamous cell carcinoma) 진단하에 근치적 상악절제술 후 생긴 안저, 비강 및 상악동 재건을 위해 광배근 유리피판술을 시행하여 치료하였다. 술후 피판 봉합부 열개가 발생하여 일차봉합술을 시행하여 치료하였다(Fig. 4).

### 고 찰

근치적 상악절제술 후 상악동 재건을 하는 목적은 비호흡(nose breathing), 연하(swallowing), 저작(mastication)과 말하기(speech)등의 기능적 복구와 얼굴의 심미적 복구를 하는데 있다<sup>3</sup>. 상악동 재건 방법은 지금까지도 쟁점사항으로 피판이 발달하기 전에는 인공전색자(prosthetic obturator)가 기능과 얼굴형태를 복구하기 위한 유일한 방법이었다. 이 인공전색자는 말하거나 먹을 때 항상 착용하여야 하며, 끊임없는 관리에도 불구하고 악취가 나는 점 등 사용하는 데 있어 불편하여 환자들이 불만족을 표현하는 경우가 많다<sup>9</sup>. 근래에는 미세수술방법의 발전에 따라 유리피판술로 골조직 등 복합조직을 함께 포함해서 재건할 수 있게 되었다<sup>6,7</sup>. 하지만 근치적 상악절제술 후 정상치유과정과 보조방사선치료(adjunctant radiation therapy)가 피판부피 감소 및 수축을 일으킬 수

있으므로 이를 고려하여 재건을 해야 한다. 또한 피판의 무게가 중력에 의해 처짐으로서 창상열개(wound dehiscence)가 발생하는 것도 고려하여야 한다.

상악동 재건에 사용되는 유리피판에는 광배근피판, 복직근피판, 요측전완부피판 등이 있다. 광배근피판은 충분한 양의 피부와 근육을 얻을 수 있고 공여부의 일차적 봉합이 가능할 수 있지만 환자의 나이가 많을수록 술 후에 어깨를 들어 올리는데 어려움이 생길 수 있다. 복직근피판은 수술 중 양외위를 유지할 수 있고 근육의 양도 충분하지만 복벽의 약화와 이로 인한 탈장이 발생할 수 있다. 요측전완부피판은 피판의 두께가 얇아 구개 재건에 매우 유용하다<sup>1,2</sup>. 특히 우리나라 환자의 경우에는 털이 없는 것이 매력적이다. 그러나 공여부의 미용적 결함과 요골동맥을 희생 시켜야하는 것이 단점이다<sup>9</sup>. 상악동 재건에 있어 과거 인공전색자 및 국소 피판술을 시행하여 왔지만 근래 미세수술기법이 발전함에 따라 유리피판을 이용하는 것이 일반적이다<sup>5</sup>. 유리피판술을 시행하고자 할 때 공여부의 선택은 시술자의 성향에 따라 차이가 있을 수 있지만 어느 특정한 한 곳의 공여부만을 고집하기 보다는 근치적 상악절제술 후 발생한 결손부위의 양과 부피, 그리고 재건에 사용 될 피판의 수에 따라 결정해야 할 것이다. 안면부의 피부 및 연부조직과 구개의 결손은 근육과 지방층이 풍부하며 크기가 큰 광배근피판과 복직근피판이 요측전완부피판보다 유리할 것이다. 반면 조직결손부위의 부피가 작고 피부의 재건이 중요한 경우는 요측전완부피판이 적절할 것이다<sup>4</sup>.



**Fig. 4.** Case 3. A 59-year-old man with maxillary sinus cancer. (Recipient artery: facial artery) (A) Intraoperative view, oral side (B) Postoperative AP view.

## 결 론

구개상악의 재건에 있어 유리피판의 공여부를 선택할 때 조직결손부위의 부피와 필요한 피판의 수에 따라 다양한 결정을 해야 한다. 광배근피판과 복직근피판은 결손부위 부피가 크고 필요한 피판의 수가 많은 3차원 또는 2차원 재건, 요측전완부피판은 결손부위 부피가 작고 또한 필요한 피판의 수도 적은 2차원 또는 1차원 재건에, 또한 요측전완부피판은 피판의 두께가 얇아 경구개재건에 있어 더 적합 할 것이다.

## REFERENCES

1. FILIZ KEYF. Obturator prostheses for hemimaxillectomy patients. *Journal of oral rehabilitation*. 2001; 28: 821-9.
2. M.HATOKO, T.HARASHINA, T.INOUE, I.TANAKA, K.IMAI. Reconstruction of palate with radial forearm flap; a report of 3 cases. *British Journal of Plastic Surgery*. 1990; 43: 350-4.
3. Eric M. Genden, Derrick I. Wallace, Devin Okay, Mark L. Urken. RECONSTRUCTION OF THE HARD PALATE USING THE RADIAL FOREARM FREE FLAP: INDICATION AND OUTCOMES. Wiley Periodicals, Inc. *Head Neck*. 2001; 26: 808-14.
4. Jin-Hwan Kim, Hyung-Ro Chu, Jeoung-Min Kang, Woo-Jin Bae, So-Jung Oh, Young-Soo Rho et al. Functional Benefit after Modification of Radial Forearm Free Flap for Soft Palate Reconstruction. *Clinical and Experimental Otorhinolaryngology*. 2008; 1: 161-5.
5. Eric M. Genden, Devin Okay, Marita T. Stepp, Rod P. Rezaee, Jacqueline S. Mojica, Daniel Buchbinder et al. Comparison of Functional and Quality-of-Life Outcomes in Patients With and Without Palatomaxillary Reconstruction. *Arch otolaryngol head neck surg*. 2003; 129: 775-80.
6. Masaki Fujioka, Isao Tasaki, Aya Yakabe, Satoru Komuro, Katsumi Tanaka. Reconstruction of Velopharyngeal Competence for Composite Palatomaxillary Defect With a Fibula Osteocutaneous Free Flap. *The journal of craniofacial surgery*. 2008; 19: 866-8.
7. Matthew M. Hanasono, Y. Etan Weinstock, Peirong Yu. Reconstruction of Extensive Head and Neck Defects with Multiple Simultaneous Free Flaps. *Plastic and reconstructive surgery*. 2008; 122: 1739-46.
8. Dustin Dalgorf, Kevin Higgins. Reconstruction of the midface and maxilla. *Current opinion in otolaryngology & head and neck surgery*. 2008; 16: 303-11.
9. MAGDY ELSHERBINY, ALI MEBED, HASSAN MEBED. Microvascular Radial Forearm Fasciocutaneous Free Flap for Palatomaxillary Reconstruction Following Malignant Tumor Resection. *Journal of the Egyptian Nat. Cancer Inst*. 2008; 20: 90-7.
10. H. Devlin, G.R. Barker. Prosthetic rehabilitation of the edentulous patient requiring a partial maxillectomy. *J Prosthet Dent*. 1992; 67: 223-7.