NDSL
National Digital Science Library

# 수술 전 세침흡인세포검사에서 악성으로 의심되었던 이하선 양성 종양 1예

A Case of Benign Parotid Tumor Misdiagnosed for Parotid Cancer on Preoperative Cytology



| | |
|---|---|
| 저자 | 이은정 ; 황혜진 ; 변형권 |
| 저널명 | 대한 두경부 종양 학회지 = Korean journal of head & neck oncology |
| 발행기관 | 대한두경부종양학회 |
| NDSL URL | http://www.ndsl.kr/ndsl/search/detail/article/articleSearchResultDetail.do?cn=JAKO201520165686903 |
| IP/ID | 128.134.207.84 |
| 이용시간 | 2018/01/17 10:37:11 |

**저작권 안내**

① NDSL에서 제공하는 모든 저작물의 저작권은 원저작자에게 있으며, KISTI는 복제/배포/전송권을 확보하고 있습니다.

② NDSL에서 제공하는 콘텐츠를 상업적 및 기타 영리목적으로 복제/배포/전송할 경우 사전에 KISTI의 허락을 받아야 합니다.

③ NDSL에서 제공하는 콘텐츠를 보도, 비평, 교육, 연구 등을 위하여 정당한 범위 안에서 공정한 관행에 합치되게 인용할 수 있습니다.

④ NDSL에서 제공하는 콘텐츠를 무단 복제, 전송, 배포 기타 저작권법에 위반되는 방법으로 이용할 경우 저작권법 제136조에 따라 5년 이하의 징역 또는 5천만 원 이하의 벌금에 처해질 수 있습니다.

KISTI
www.kisti.re.kr

대한두경부종양학회지
제 31 권 제 1 호 2015

online © ML Comm

# 수술 전 세침흡인세포검사에서 악성으로 의심되었던 이하선 양성 종양 1예

연세대학교 의과대학 강남세브란스병원 이비인후과학교실
**이은정 · 황혜진 · 변형권**

= **Abstract** =

## A Case of Benign Parotid Tumor Misdiagnosed for Parotid Cancer on Preoperative Cytology

**Eun Jung Lee, MD, Hye Jin Hwang, MD, Hyung Kwon Byeon, MD**

*Department of Otorhinolaryngology, Gangnam Severance Hospital, Yonsei University College of Medicine, Seoul, Korea*

Fine needle aspiration cytology as a diagnostic workup of parotid gland tumor is a simple and useful method. Although fine needle aspiration cytology could not predict accurate diagnosis in all cases, it is usually helpful in differentiating malignancy and benign lesions. A 35-year-old female was found to have a parotid mass for 1 year. Preoperative evaluation including computed tomography and magnetic resonance imaging were non-diagnostic, but, fine needle aspiration cytology on parotid mass showed the suspicion of a low-grade mucoepidermoid carcinoma. Superficial parotidectomy and selective neck node dissection were done based on cytology. However, final pathological examination confirmed benign pleomorphic adenoma. Here, the diagnostic accuracy and cautions in interpretation of result of fine needle aspiration cytology is discussed with respect to the case.

**KEY WORDS** : Fine needle aspiration cytology · Mucoepidermoid carcinoma · Pleomorphic adenoma · False positive.

## 서 론

점액표피양 암종은 점액분비세포, 유표피세포, 중간세포들이 다양한 분포를 이루며, 피낭이 형성되어 있지 않은 종양으로 이하선에서 가장 호발하며, 타액선 악성 종양 중 가장 흔하며, 소아에서도 가장 흔한 악성 종양이다. 전체 타액선 종양의 6~9%를 차지하며 이하선 악성 종양 중 34%, 악하선 악성 종양 중 20%, 구강내 악성 종양 중 29%를 차지한다.[1,2] 타액선 종양의 진단에서 기본이 되는 것은 이학적 검사 및 임상양상이고, 수술 전 전산화단층촬영이나 자기공명영상 촬영 등을 통해 크기와 주변 구조물의 침범 여부를 예측할 수 있으나 세포병리학적 진단을 예측할 수 있는 가장 간단하고 일차적인 검사방법으로는 세침흡인검사가 있다. 이하선 종양의 가장 흔히 나타나는 증상은 이하선 부위의 종물 또는 부종이고, 특별한 호전 없이 지속적인 고정성 종물이 만져지거나 안면신경마비가 동반될 경우 악성을 의심할 수 있다. 이하선 종양의 진단에서 세침흡인세포검사의 유용성은 여러 논문에서 보고되었지만, 그 민감도와 특이도가 각각 62~98% 및 94~100%로 보고되었으며 위양성 및 위음성은 각기 6.4%, 4.4%로 보고되었다.[3,4] 저자들은 수술 전 세침흡인세포검사에서 점액표피양 암종으로 진단되어 악성 종양에 기초하여 이하선절제술 및 선택적 경부림프절제술을 시행한 후 최종 병리결과에서 양성 다형성 선종으로 진단이 변경된 1예를 경험하여 문헌고찰과 함께 보고하는 바이다.

**Received** : March 19, 2015 / **Revised** : April 10, 2015
**Accepted** : April 22, 2015
교신저자 : 변형권, 135-720 서울 강남구 언주로 211
연세대학교 의과대학 강남세브란스병원 이비인후과학교실
전화 : (02) 2019-3468 · 전송 : (02) 3463-4750
E-mail : ewell@yuhs.ac

## 증 례

특이 내과적 과거력 없는 35세 여자 환자가 1년 전부터 지속된 이하선 종물 주소로 내원하였다. 환자는 이하선 종물 외 경부림프절 종대 및 안면신경마비 소견은 보이지 않았고 종물 촉진 시 통증은 호소하지 않았다. 수술 전 시행한 경부 전산화단층촬영에서 이하선 천엽에 위치한 1.5×2.2 cm 가량의 경도로 조영 증가하는 양상의 종물이 관찰되었고 주변 경계는 깨끗한 양상으로 확인되었다(Fig. 1).

이하선 천엽의 혼합성 종양 가능성이 의심되어 시행한 경부 자기공명영상 T2 증강 영상에서 좌측 이하선 천엽에 위치한 2.5×1.5 cm 가량의 경계가 명확한 종물이 확인되었고 이는 내부가 불균질한 양상을 보여 악성 가능성을 의심할 수

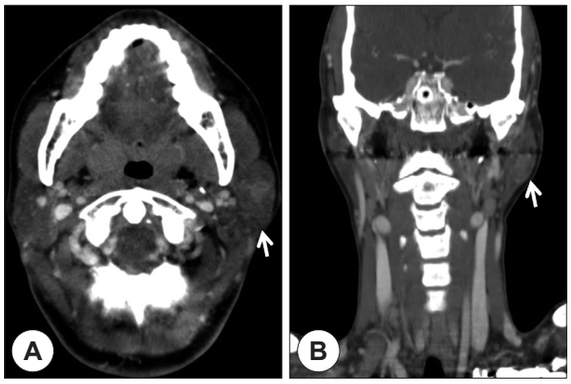


**Fig. 1.** A and B : Preoperative Neck CT : About 1.5×2.2 cm sized well-defined mildly enhancing mass in superficial lobe of left parotid gland(Arrow : main mass lesion on superficial lobe of parotid gland).

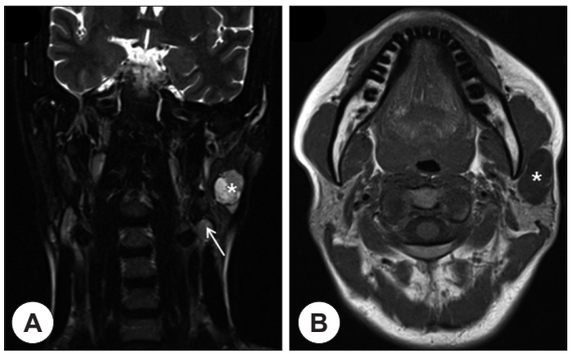


**Fig. 2.** A: Preoperative Neck MRI : The 3×1.5 cm well encapsulated main mass showing intermediate signal with heterogenous enhancement(* : main mass). B: Borderline enlarged 1.5 cm sized lymph node was noted in left level II(Arrow : borderline lymph node).

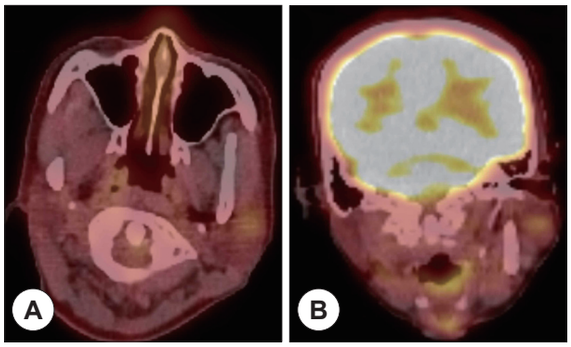


**Fig. 3.** A and B : Preoperative PET-CT : moderate FDG uptake in the left parotid gland(SUVmax=2.3).

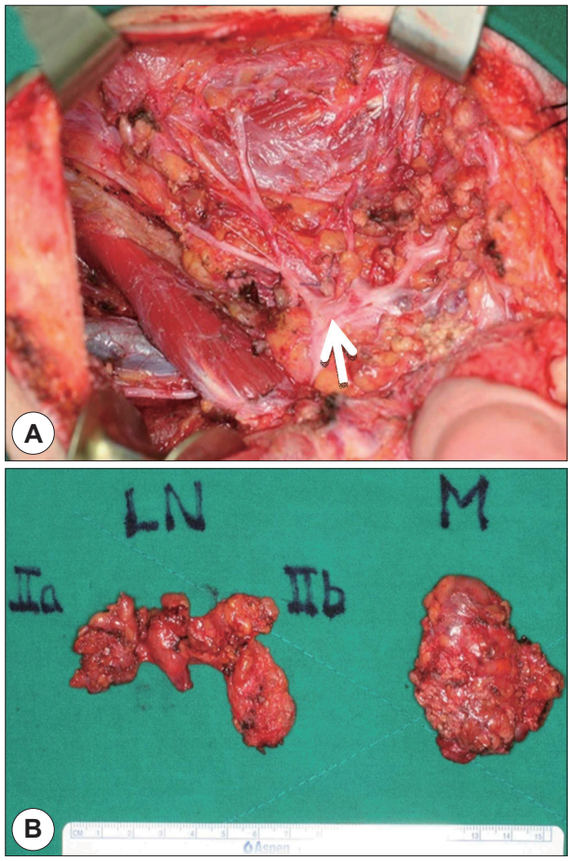


**Fig. 4.** A : Operative finding : preservation of all the branches of facial nerve. B : Specimen(Arrow : facial nerve).

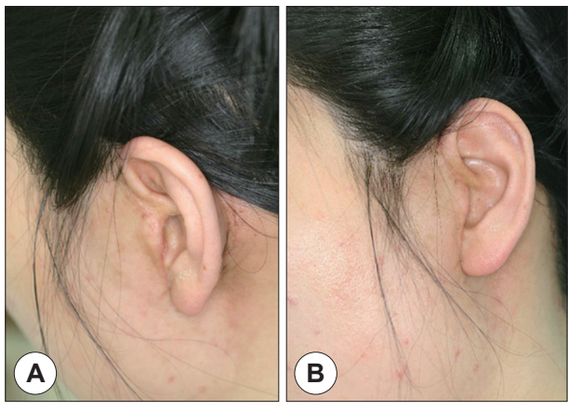


**Fig. 5.** A and B : Postoperative wound appearance with satisfactory cosmesis.

있었다. 또한 좌측 경부 레벨 II에서 1.5 cm 크기의 경계성 림프절이 확인되었으며, 이는 전이성 림프절의 가능성을 배제하기 어려웠다(Fig. 2).

경부 초음파 및 세침흡인세포검사를 시행하였고 비정형 세포 및 점액성 세포 혼재하는 양상이 관찰되어 점액표피양 암종 의심된다는 결과가 보고되었다. 이에 악성 종양에 근거하여 전신 PET-CT 시행 결과 좌측 이하선 종괴에 대해 SUVmax 2.3으로 FDG 흡수가 관찰되었고 경계성 림프절의 FDG 흡수는 확인되지 않았다(Fig. 3).

점액표피양 암종 의증 하에 이하선절제술 및 선택적 경부림프절 절제술을 계획하였다. 변형적 안면 거상 절개법(modified face-life incision)을 경부로 연장하여 절개 시행하였고 후이복근과 이주첨(tragal pointer) 사이의 안면신경을 확인한 후 천엽에 위치한 이하선 종물을 제거하였다(Fig. 4).

단단하지 않은 이하선 종물은 비교적 잘 분리되었고 안면신경 가지를 모두 보존하였다. 좌측 경부를 노출하여 경계성 림프절로 확인된 레벨 II 절제술을 시행하였고 척추부신경, 흉쇄유돌근, 내경정맥을 모두 보존하였다. 수술 후 배액관을 삽입하였고 안면신경마비 등의 특별한 문제없이 수술 후 5일째 퇴원하였다. 수술 후 외래 경과관찰 중 확인한 최종 병리결과에서 이하선 종물은 2.6×1.6 cm 크기의 다형성선종으로 보고되었고, 레벨 II에서 절제된 시료에서는 22개의 반응성 림프절이 보고되었고, 악성세포는 발견되지 않았다(Fig. 4).

수술전 의심했던 악성과 달리 양성 이하선 종양이 보고되어 이후 치료를 종결하였다. 수술 후 절개 부위 유착 혹은 반흔 구축이나 안면마비 등의 합병증은 없으며 환자 수술 부위 감각저하 3개월 지속된 것 이외 특이 불편감 없이 주기적인 외래 경과관찰 중이다(Fig. 5).

## 고 찰

타액선 종양의 진단 및 치료에 있어 수술 전 임상양상과 수술 소견에 기초를 두는 경우가 많아 모든 타액선 종물에 있어 세침흡인세포검사를 시행하는 것이 불필요하다는 의견이 있는 반면, 세침흡인세포검사가 가장 유용하고 간단한 진단적 도구가 된다는 상반된 보고들이 있다. 실제로 Batasakis 등에 의하면 세침흡인세포검사가 두경부 병변에서 특히 유용하지만, 주타액선의 세포조직을 얻는데 진단적 효율성은 떨어지고 세침흡인세포검사에 의한 조직병리학적 영향이 조직 오염을 유발하고 이는 세포조직에 대한 정확한 해석을 감소시킨다고 하였다.[5] 하지만 이에 반해 Cramer 등은 세침흡인세포검사가 타액선 종물에 대한 진단에 있어 이학적 검사, 방사선학적 검사 및 조직 생검보다 우위에 있다고 주장하였다.[6] 이처럼 상반된 보고들이 있음에도 불구하고 세침흡인세포검사는 진단적 이하선절제술을 제외하고 가장 진단적 의의가 높은 방법이다.[7,8]

세침흡인세포검사는 86~98%의 정확도, 62~98%의 민감도, 94~100%의 특이도를 보인다.[3,4] 보고된 논문에 따라 정확도, 민감도, 특이도가 다른 이유는 이하선, 악하선, 소타액선 등을 모두 포함하여 진행된 경우와 따로 진행된 경우, 악성과 양성을 모두 포함하여 진행된 경우와 악성만을 분리하여 진행된 경우 등 모집단이 다르기 때문이다. 타액선 악성종양 진단에 있어서 세침흡인세포검사의 위양성률은 5~8 %를 차지하고 이는 보통 염증이 있는 상태에서 세포의 반응성 이형성 변화와 함께 양성 병변이 함께 관찰되기 때문에 발생한다.[4] 보고에 따르면, 대표적인 위양성 진단은 다형성 선종, 이하선내 림프절, 호산성과립세포종, 육아종성침타액선염이 있고, 위음성 진단은 림프종, 선방세포암, 저악성도 점액표피양 암종, 선양낭포암이 있다.[9] 특히, 점액표피양 암종의 세침흡인세포검사 위음성도가 많은 이유로는 다음과 같은 것들이 있다. 첫째, 흡인된 악성 세포를 희석하는 조직액의 영향이 있을 수 있다. 둘째, 다양한 염증 세포의 존재로 인해 악성 세포가 관찰되지 않을 수 있다. 셋째, 악성 세포들을 애매 모호하게 만드는 흡인 잔해 세포들이 있을 수 있다. 넷째, 양성 세포로 잘못 해석될 수 있는 쉽게 가늠이 불가한 세포들이 있을 수 있다. 보통 저악성도 점액표피양 암종이 다형성 선종으로 위음성 진단되는 경우가 많이 보고되었고, 이는 병리과에서 진단이 어렵고 세포 병리 소견의 일치성이 감소하는 경우 악성보다는 양성으로 진단명을 주는 경우가 많기 때문이다. 보고된 논문에 의하면 위양성보다는 위음성의 사례가 많지만, 본 증례는 그와 반대로 수술 전 악성으로 의심되었던 종양이 수술 후 양성으로 보고된 경우로 의미가 있다 하겠다.

초음파 검사 단독으로 80~90%의 이하선 종양에서 악성을 정확히 예측할 수 있다고 보고되고 있다.[10] 하지만 악성 종양이 균질하고 경계가 분명한 초음파 소견을 보일 수가 있고, 색도플러 검사도 일치된 역치 값이 없어 정확한 감별 진단에는 한계가 있다. 이하선 종양의 진단적 정확성에 대한 논문에서 이하선 종양의 전산화단층촬영 및 세침흡인세포검사의 민감도는 각각 50%, 68%로 낮은 편이었다. 반면 전산화단층촬영과 세침흡인세포검사를 모두 시행한 경우에는 진단의 민감도는 79%로 각각 검사를 시행할 때보다 이하선 종양을 진단할 때 보다 유용함을 알 수 있었다.[11] 즉 수술 전 세침흡인세포검사와 영상학적 검사의 복합적인 평가가 반드시 필요하겠다. 갑상선 종양의 경우 세침흡인세포검사 후 Bethesda system을 통한 악성도 예측과 적절한 치료 방법이 잘 정리되어 있는 반면, 타액선 종양의 세침흡인세포검사에 대한 체계적인 정립이 되어있지 않은 실정이다. 보고된 논문에 의하면 세침흡인세포검사에서 “Indeterminate on cytology”로 보고된 경우 이하선 암종의 가능성이 높은 것을 확인할 수 있었다.[12] 즉, 세침흡인세포검사의 진단이 불명확하다는 보고가 될 경우 수술의가 보

다 주의 깊게 수술적 접근을 할 수 있을 것이다. 한편, 갑상선 종양의 경우 대부분 성장이 빠르지 않아 반복적인 세침흡인세포검사를 시행하기도 있지만, 타액선 종양의 경우 반복적인 세침흡인세포검사가 조직을 오염시킬 수 있고 악성세포의 경우 전이에 영향을 줄 수 있으므로 반복적인 세침흡인세포검사는 추천되지 않고 있다.

많은 연구에서 이하선 및 악하선으로부터 얻은 세포조직학 결과를 함께 분석하는 경우가 많은데, 이 때 민감도, 특이도 및 정확도는 각 조직학적 분류에 따라 분석하는 경우가 많다. 또한, 악성이 의심되는 경우에만 세침흡인세포검사를 진행하는 경우도 있는 반면, 모든 이하선 종양에서 세침흡인세포검사를 시행하여 악성 비율이 낮은 연구도 있어 각각의 연구 방식에 따라 민감도, 특이도 및 정확도는 다르게 나타날 것이다. 따라서 수술 전 세침흡인세포검사에서 악성이 의심된다 하더라도 수술 시야에서 이하선 종양을 제거 후 동결절편 조직검사를 확인하고, 경계성 림프절의 제거 후 이 역시 동결절편 조직검사를 확인하는 것이 진단의 정확도를 높이는데 도움이 되겠다. 실제로 Olsen 등이 보고한 논문에 의하면 이하선 수술 중 동결절편 검사를 시행하여 진단적 정확도를 높인 것을 볼 수 있었다.[13]

이하선 암종의 치료에서 우선 고려할 점은 종양의 위치, 종양의 조직학적 소견, 즉 암종의 악성도, 안면신경의 침범, 림프절 전이 등이다. 타액선 암종의 림프절 전이는 암종의 악성도, 원발병소의 병기에 따라 크게 다르므로 모든 타액선 암종에 대해 예방적 경부절제술을 일반화할 수는 없다. 일반적으로 저악성도 암종이나 초기 암종에서는 림프절 전이가 있는 경우에만 경부절제술을 시행하며, 고악성도의 진행된 암종에서는 N0 병기에서도 경부절제술을 시행한다. 그러나 경부림프절 전이를 잘하는 고악성도 점액표피양 암종, 고악성도 선암종, 편평세포암종, 타액관 암종 등에서는 N0 병기에서도 T 병기와 상관없이 선택적인 예방적 경부절제술을 시행하는 것이 보통이다. Kawata 등이 이하선 암종의 N0 병기에서 선택적 경부절제술의 적응증에 대해 보고한 논문에 의하면 고악성도 암종으로 확인된 31명 중 19명(61.3%)의 환자에서 경부림프절 전이가 확인되었고, 중간악성도 암종으로 확인된 35명 중 8명(22.9%)의 환자에서 경부림프절 전이가 확인된 반면, 저악성도 암종으로 확인된 5명 중 경부림프절 전이는 한 명도 관찰되지 않았다.[14] 즉, 수술 전 조직학적 소견이 경부절제술 시행에 중요한 인자가 될 수 있고 특히 저악성도 암종의 경우 경부절제술이 반드시 필요하지 않다. 본 증례에서는 수술 전 검사에서 저악성도 점액표피양 암종인 저악성도 암종이 보고되었지만 경부 자기공명영상에서 전이성 림프절로 의심되는 경계성 림프절이 의심되었기에 선택적 경부림프절을 추가로 시행하였다. 수술 전 조직학적 소견이 저악성도 암종의 경우 경부절제술이 반드시 요구되지 않으나 수술 전 영상학적 검사에 경부 전이가 의심이 될 경우에는 수술 중 동결절편검사를 시행하여 수술 범위 결정에 도움을 줄 수 있을 것이다.

본 증례를 통해 다음과 같은 점을 숙지해야겠다. 첫째, 타액선 종양의 술전 진단방법 중 세침흡인세포검사는 가장 의의가 높은 방법이지만 세포검사만으로는 조직학적 진단에 한계가 있으므로 임상양상과 이학적 검사 및 영상검사를 참조하여 세침흡인세포검사를 수술의가 해석하는 것이 중요하다고 하겠다. 둘째, 종양이 양성이냐 악성이냐를 구별하는 것은 전산화단층촬영이나 자기공명영상에서나 모두 쉽지 않다. 하지만 세포병리학자에 의한 세침흡인세포검사는 세포의 양성 및 악성 여부를 어느 정도 구별할 수 있어 이는 치료 방향을 결정하는데 상당한 도움을 줄 수 있다. 물론 명확한 구분이 어려울 경우 “indeterminate(확실하지 않은)”으로 보고하여 수술의가 다시 한 번 수술방 동결 절편 등으로 검사하는 등 추가적인 검사를 할 가능성을 열어두어야 하겠다. 셋째, 수술 전 객관적인 검사에서 모두 악성으로 의심된다 하더라도 수술장에서 악성을 시사하는 소견이 적은 경우 동결 절편 등의 추가 검사를 시행하여 불필요한 수술을 시행하지 말아야 하겠다. 넷째, 환자에게 수술 전 검사의 소견이 최종 병리결과에서 바뀔 수 있음을 충분히 설명해야겠다. 물론 양성으로 보고되었던 이하선 종양이 악성으로 바뀌어 보고되는 사례는 흔하나, 저자들은 수술 전 악성으로 보고된 종양이 최종 양성으로 바뀌어 보고되는 드문 증례를 경험하여 앞으로 이하선절제술에 있어 세침흡인세포검사에 의존적인 술자로 하여금 세침흡인세포검사의 의미를 환기하고자 본 증례를 보고하였다.

**중심 단어** : 세침흡인세포검사 · 점액표피양 암종 · 다형선종 · 위양성.

## References

1) Chen AM, Lau VH, Farwell DG, Luu Q, Donald PJ. *Mucoepidermoid carcinoma of the parotid gland treated by surgery and postoperative radiation therapy: Clinicopathologic correlates of outcome. Laryngoscope. 2013;123(12):3049-3055.*
2) Mukunyadzi P. *Review of fine-needle aspiration cytology of salivary gland neoplasms, with emphasis on differential diagnosis. Am J Clin Pathol. 2002;118 Suppl:S100-S115.*
3) Kim JY, Par KH, Choi SH, Kim SY, Nam SY. *Clinical values of fine needle aspiration biopsy in salivary gland diseases. Korean J Otorhinolaryngol Head Neck Surg. 2006;49:639-643.*
4) Fakhry N, Antonini F, Michel J, Penicaud M, Mancini J, Lagier A, et al. *Fine-needle aspiration cytology in the management of parotid masses: Evaluation of 249 patients. Eur Ann Otorhinolaryngol Head Neck Dis. 2012;129(3):131-135.*
5) Batsakis JG, Sneige N, el-Naggar AK. *Fine-needle aspiration of salivary glands: Its utility and tissue effects. Ann Otol Rhinol Laryngol. 1992;101(2 Pt 1):185-188.*

6) Cramer H, Layfield L, Lampe H. *Fine-needle aspiration of salivary glands: Its utility and tissue effects. Ann Otol Rhinol Laryngol. 1993;102(6):483-485.*
7) Singh Nanda KD, Mehta A, Nanda J. *Fine-needle aspiration cytology: A reliable tool in the diagnosis of salivary gland lesions. J Oral Pathol Med. 2012;41(1):106-112.*
8) Piccioni LO, Fabiano B, Gemma M, Sarandria D, Bussi M. *Fine-needle aspiration cytology in the diagnosis of parotid lesions. Acta Otorhinolaryngol Ital. 2011;31(1):1-4.*
9) Young NA, Mody DR, Davey DD. *Misinterpretation of normal cellular elements in fine-needle aspiration biopsy specimens: Observations from the College of American Pathologists Interlaboratory Comparison Program in Non-Gynecologic Cytopathology. Arch Pathol Lab Med. 2002;126(6):670-675.*
10) Kim HK, Park JY, Choi SY, Kim JK. *Ultrasonographic Features of the Parotid Gland Neoplasms. Korean J Otorhinolaryngol Head Neck Surg. 2009:52:751-755.*
11) Bartels S, Talbot JM, DiTomasso J, Everts EC, Andersen PE, Wax MK, et al. *The relative value of fine-needle aspiration and imaging in the preoperative evaluation of parotid masses. Head Neck. 2000;22(8):781-786.*
12) Fundakowski C, Castaño J, Abouyared M, Lo K, Rivera A, Ojo R, et al. *The role of indeterminate fine-needle biopsy in the diagnosis of parotid malignancy. Laryngoscope. 2014;124(3):678-681.*
13) Olsen KD, Moore EJ, Lewis JE. *Frozen section pathology for decision making in parotid surgery. JAMA Otolaryngol Head Neck Surg. 2013;139(12):1275-1278.*
14) Kawata R, Koutetsu L, Yoshimura K, Nishikawa S, Takenaka H. *Indication for elective neck dissection for N0 carcinoma of the parotid gland: A single institution's 20-year experience. Acta Otolaryngol. 2010;130(2):286-292.*