

단독 연수막 신경사르코이드증

라윤경 김혜인 백민석 백경원 차윤진^a 김원주

연세대학교 의과대학 신경과학교실, 연세대학교 의과대학 병리학교실^a

Isolated Leptomeningeal Neurosarcoidosis

Yun Kyung La, MD, Hye Ihn Kim, MD, Min Seok Baek, MD, Kyoung Won Baik, MD, Yoon Jin Cha, MD^a,
Won Joo Kim, MD, PhD

Department of Neurology, Yonsei University College of Medicine, Seoul, Korea

Department of Pathology, Yonsei University College of Medicine, Seoul, Korea^a

J Korean Neurol Assoc 35(1):48-49, 2017

Key Words: Sarcoidosis, Central nervous system, Epilepsy

사르코이드증은 전신의 육아종성 병변을 형성하며 신경계는 흉부, 피부, 그리고 림프선 다음으로 흔한 침범 부위이다.¹ 신경계합 병증은 다양하지만 안면 신경 마비를 포함한 뇌신경병증 및 무균성 뇌수막염이 가장 흔하다. 한국에서의 사르코이드증은 매우 드물지만 서구와 유사한 임상적 소견을 보이는 것으로 알려져 있다.² 저자들은 단독 연수막 신경사르코이드증을 진단하게 되어 보고하는 바이다.

증 례

51세 남자가 부분뇌전증발작 및 2차적 강직간대발작 때문에 병원에 왔다. 두통을 포함하여 특이 신경계 이상 증상이 없었으며, 신경학적진찰에서 국소신경학적결손은 없었다. 과거력과 가족력에서 뇌전증 병력은 없었다. 뇌파 검사에서 우측 전두-중앙 부위의 구조적 병변을 시사하는 소견이 관찰되었다. 일반혈액검사 및 염증표지자검사, 혈청엔지오텐신전환효소 농도를 포함한 기본혈청검사는 모두 정상이었다. 뇌자기공명영상에서 좌측 두정엽연수막의

신호증강과 주변 뇌실질 부위의 뇌부종 소견이 확인되었다(Fig. A). 암과 전신 질환의 감별을 위해 흉부와 복부-골반 전산화단층촬영을 하였으며 특이 소견은 관찰되지 않았다. 뇌척수액검사에서 뇌압은 140 mmCSF, 단백질 39.7 mg/dL, 포도당 68 mg/dL (혈청 포도당 94 mg/dL)이었으며 적혈구와 백혈구는 확인되지 않았다. 병리학적 진단을 위해 개두술을 통해 좌측 두정엽 연수막의 뇌수막 의심 부위에 조직검사를 하였다. 조직검사서 특발비대경수막염(idiopathic hypertrophic pachymeningitis)에 합당한 다발성의 비치즈육아종 염증소견이 확인되었다(Fig. B). 이에 고용량의 스테로이드(메틸프레드니솔론 1 g/일)를 5일간 정맥 투약 후 경구 스테로이드 치료를 유지하였으며, 6개월 뒤 재시행한 뇌자기공명영상에서 병변의 호전 소견을 확인하였다(Fig. C).

고 찰

사르코이드증은 육아종을 형성하는 것이 특징적이며 전신질환으로 발현할 수 있다. 한 대규모 모집단 기반 연구에 의하면 흉곽 내 침범이 가장 빈번하며(97%), 폐 실질의 침투로 인한 호흡기계 증상은 드물게 동반되었다(43%). 흉곽 외 침범 소견으로는 피부 발진 및 관절통(18%/12%), 시신경 침범(7%), 간/비장/콩팥 침범(6%/4%/3%) 다음으로 신경계 침범(3%)이 발생하는 것으로 밝혀졌다.³ 신경사르코이드증의 경우 뇌실질 병변 유무에 관계 없이 급성 및 아급성의 무균성 뇌수막염 양상으로 뇌수막을 침범하는 경

Received July 29, 2016 Revised August 29, 2016

Accepted August 29, 2016

Address for correspondence: Won Joo Kim, MD

Department of Neurology, Yonsei University College of Medicine, Gangnam Severance Hospital, 211 Eonju-ro, Gangnam-gu, Seoul 06273, Korea

Tel: +82-2-2019-3320 Fax: +82-2-2019-2978

E-mail: kzoo@yuhs.ac

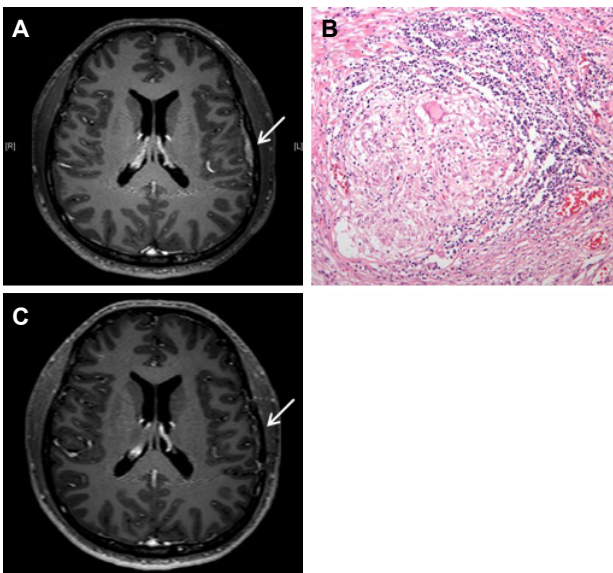


Figure. Radiological and histologic findings of the patient. (A) T2 weighted with contrast brain MRI showed enhancement of left parietal area with pia mater adhesion and invasion (arrow). (B) Microscopic section of meninges with H&E stain (×400) showed a non-caseating granuloma. (C) Followed-up T2 weighted with contrast brain MRI showed minimal dural thickening in left temporal area and no evidence of remnant lesion or recurrence in resection site after 6 months (arrow). MRI; magnetic resonance imaging.

우가 가장 흔하다. 이러한 경우 환자는 주로 두통을 호소하며, 특히 기저 연수막을 침범하는 경우 신경내분비계통의 이상을 일으킬 수 있다.⁴ 다발뇌신경마비로 인한 신경학적 손상도 흔히 동반되며 시신경 및 안면신경마비가 가장 흔하다. 언급한 신경계통의 증상은 신경 사르코이드증 환자의 50%에서 70%에서 관찰된다.⁵ 뇌실질까지 침범할 경우에는 부위에 따라 인지기능의 이상, 보행장애, 뇌전증을 동반할 수 있다.

본 환자는 뇌전증 발작 및 두통의 신경계 증상을 첫 주소로 내원하였으며, 전신적인 임상 증상은 관찰되지 않았다. 또한 혈청 검사, 가슴 및 복부-골반 CT (computerized tomography)상 사르코이드증을 추정할 수 있는 근거에 부합하는 소견은 관찰되지 않았다. 특히 뇌척수액검사에서 염증 세포가 발견되지 않았으며 뇌신경을 침범한 소견도 없어 진단에 어려움이 있었다. 뇌MRI (magnetic resonance imaging)상 좌측 두정엽의 국소적 연수막비후병변이 관찰되었으며 전 연수막 신호 증강 및 세포괴사나 출혈성 변화는 동반되지 않아 뇌농양이나 악성 뇌교종 등의 종양성질환보다는 뇌수막종 혹은 국소적 염증성 변화의 가능성이 고려되었다. 이러한듯 신경계 침범 단독의 사르코이드증의 영상학적 도구를 이용한 진단은 매우 어려우며, 혈청 및 CSF (cerebrospinal fluid)상 엔지오텐신

환효소 수치는 길랭-바레증후군, 다른 신경계 종양에서도 증가할 수 있어 그 특이도는 높지 않다. 대개 뇌수막에 부착된 단독 혹은 다발성의 결절성 병변을 보이는 경우가 대다수이나 아주 드문 경우 단독의 두개 내 덩어리(intracranial mass)를 형성하는 케이스도 보고되었으며, 본 환자의 경우 뇌자기공명영상 소견으로는 뇌수막종과의 감별은 불가능하였다. 이러한 경우 오직 조직검사만이 진단에 도움을 줄 수 있다.⁶ 본 환자는 조직검사 상 비다발성육아종 소견이 확인되었으며 다발성비괴사성으로 결핵이나 혈관염 및 다른 감염성 질환을 배제하고 신경사르코이드증을 추정 진단하였다. 병변 부위가 조직검사에 용이하지 않은 경우 FDG-PET (fluorodeoxyglucose-positron emission tomography) 스캔 검사를 통해 특히 림프절 병변 등 Ga-67 섭취율 증가 부위를 확인할 수 있다.⁷

신경사르코이드증은 후유증으로 인한 삶의 질 저하와 높은 사망률 때문에 적극적인 조기 치료가 필요하다. 전신사르코이드증처럼 일차 치료는 코르티코스테로이드가 있으며(1 mg/kg/일) 보다 심한 경우 고용량 스테로이드(methylprednisolone 500-1,000 mg/일)를 단기간 투약하는 것이 권장된다. 본 환자도 스테로이드 투여 후 병변의 완전 소실을 보였다.

이렇듯 뇌자기공명영상에서 연수막의 국소적 비후 소견이 보이고 뇌척수액 검사에서 세포가 발견되지 않아도 조직검사를 통해 신경사르코이드증이 진단될 수 있기 때문에 적극적인 평가가 필요하다.

REFERENCES

- Judson M, Boan AD, Lackland DT. The clinical course of sarcoidosis: presentation, diagnosis, and treatment in a large white and black cohort in the United States. *Sarcoidosis Vasc Diffuse Lung Dis* 2012;29:119-127.
- Kim DS. Sarcoidosis in Korea: report of the second nationwide survey. *Sarcoidosis Vasc Diffuse Lung Dis* 2001;18:176-180.
- Ungprasert P, Carmona EM, Utz JP, Ryu JH, Crowson CS, Matteson EL. Epidemiology of sarcoidosis 1946-2013: a population-based study. *Mayo Clin Proc* 2015;91:183-188.
- Chapelon C, Ziza JM, Piette JC, Levy Y, Raguin G, Wechsler B, et al. Neurosarcoidosis: signs, course and treatment in 35 confirmed cases. *Medicine (Baltimore)* 1990;69:261-276.
- Joseph FG, Scolding NJ. Neurosarcoidosis: a study of 30 new cases. *J Neurol Neurosurg Psychiatry* 2009;80:297-304.
- Nowak DA, Widenka DC. Neurosarcoidosis: a review of its intracranial manifestation. *J Neurol* 2001;248:363-372.
- Zajicek J, Scolding N, Foster O, Rovaris M, Evans J, Moseley IF, et al. Central nervous system sarcoidosis-diagnosis and management. *QJM* 1999;92:103-117.