

## Daratumumab 투여를 받은 다발성 골수종 환자에서 비예기항체 동정검사상 범응집 소견을 보인 1예

조주영<sup>1</sup> · 나현진<sup>1</sup> · 김대원<sup>1</sup> · 이은경<sup>1</sup> · 김진석<sup>2</sup> · 김현옥<sup>1</sup>

연세대학교 의과대학 세브란스병원 진단검사의학과<sup>1</sup>, 내과<sup>2</sup>

### A Case of Panagglutination on Antibody Identification in a Multiple Myeloma Patient Receiving Daratumumab

Jooyoung Cho<sup>1</sup>, Hyunjin Nah<sup>1</sup>, Daewon Kim<sup>1</sup>, Eunkyung Lee<sup>1</sup>, Jin Seok Kim<sup>2</sup>, Hyun Ok Kim<sup>1</sup>

Departments of Laboratory Medicine<sup>1</sup> and Internal Medicine<sup>2</sup>, Severance Hospital, Yonsei University College of Medicine, Seoul, Korea

Herein, we report a patient showing panagglutination in the unexpected antibody identification test after the administration of daratumumab. The patient was a 66-year-old woman who had undergone multiple cycles of chemotherapy and autologous peripheral blood stem cell transplantation for treating multiple myeloma; however, despite treatment, she had relapsed. Therefore, daratumumab, on clinical trials in Korea, started to be administered. After administration of daratumumab, the result of antibody screening test was positive, on the contrary to the result prior to the administration. Moreover, all positive reactions were shown in the antibody identification to the panel cells. After destroying CD38 antigens on the surface of RBCs using DTT, negative results were obtained. Daratumumab—a novel therapeutic human CD38 monoclonal antibody that can be used as targeted immunotherapy—is an FDA-approved drug for treating multiple myeloma. Because CD38 is expressed not only on myeloma cells, but also on red blood cells (RBCs), the use of daratumumab might lead to RBC agglutinations, and thereby resulting in false-positive results on the pre-transfusion tests. Therefore, caution is needed in case of a patient receiving daratumumab. Furthermore, additional test using DTT is required, especially when panagglutination was shown in the antibody identification test, as in this case. (Korean J Blood Transfus 2016;27:164-168)

**Key words:** Daratumumab, CD38, Panagglutination, Dithiothreitol (DTT)

#### 서 론

Daratumumab (Darzalex; Johnson & Johnson, New

Jersey, USA)은 다발성골수종의 치료제로 2015년 11월에 미국 FDA로부터 최초로 승인을 받은 anti-CD38 단클론항체로서,<sup>1)</sup> 악성 형질세포의 표면

Received on June 28, 2016. Revised on July 21, 2016. Accepted on July 22, 2016

Correspondence to: Hyun Ok Kim

Department of Laboratory Medicine, Severance Hospital, Yonsei University College of Medicine, 50-1 Yonsei-ro, Seodaemun-gu, Seoul 03722, Korea

Tel: 82-2-2228-2444, Fax: 82-2-313-0956, E-mail: hyunok1019@yuhs.ac

© This is an Open Access article distributed under the terms of the Creative Commons Attribution Non-Commercial License (<http://creativecommons.org/licenses/by-nc/4.0>) which permits unrestricted non-commercial use, distribution, and reproduction in any medium, provided the original work is properly cited.  
Copyright ©2016 The Korean Society of Blood Transfusion

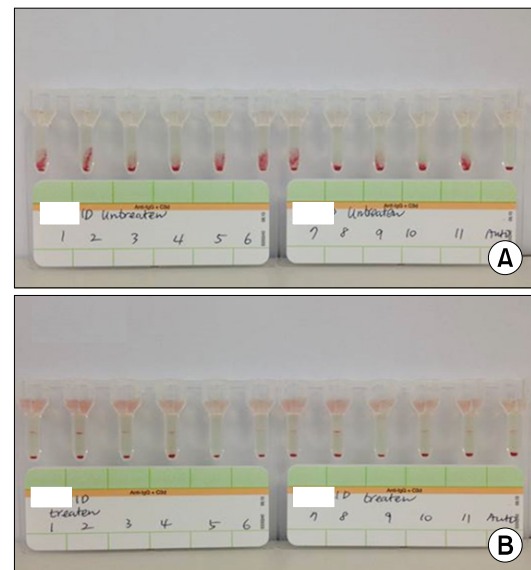
에 과량으로 발현하는 CD38을 표적으로 하며 강력하고 선택적인 치료 성능을 보이는 것으로 기대되는 신약이다.<sup>2)</sup> CD38은 림프구 외에도 많은 면역세포의 표면에 발현하고 있지만 적혈구의 표면에서도 일부 발현이 되는 것으로 알려져 있으며,<sup>3,4)</sup> 이에 daratumumab이 적혈구의 CD38과 반응하여 각종 수혈전검사에서 위양성을 보이는 경우가 보고되고 있다.<sup>4,5)</sup> 국내에서도 이 신약이 임상시험 진행 중으로 최근 저자들은 다발성골수종으로 입원한 환자에서 daratumumab 투여 후 비예기항체 동정검사에서 모든 동정혈구와 응집을 보였던 증례를 경험하였기에 문헌 고찰과 함께 보고하는 바이다.

## 증례

환자는 66세 여자로 2010년 다발성골수종으로 진단받고 고용량 스테로이드(dexamethasone) 치료를 2 cycles, 항암제 치료(PAD; Bortezomib, Doxorubicin, Dexamethasone)를 4 cycles 시행 후, 자가조혈모세포이식을 받았으며, 이후 고용량 prednisolone과 zoledronic acid를 1달 간격으로 1년간 투여 받았다. 그러나 재발 소견을 보여 2014년 8월부터 lenalidomide, dexamethasone과 함께 daratumumab을 임상 항암치료로 1달 간격으로 계속적으로 투여받기 시작하였다. Daratumumab 투여 이전 2011년 8월의 환자의 혈액형은 O형, Rh(D) 양성 이었고 비예기항체 선별검사는 음성이었다. 투여 이후 2016년 3월에 시행한 수혈전검사에서 혈액형은 변화가 없었으나, 현재 본원에서 사용중인 ORTHO AutoVue Innova system (Ortho-Clinical Diagnostics, Linden, USA)을 이용한 비예기항체 선별검사에서는 0.8% Selectogen I, II (Ortho-Clinical Diagnostics) 혈구와 2+로 양성 결과를 보여, 0.8% Resolve Panel A와 Panel C (Ortho-

Clinical Diagnostics)로 항체동정검사를 실시하였고 검사결과 모든 동정혈구에 범응집 소견을 보였으며, ID-Card LISS/Combs (Bio-rad, Hercules, USA)를 이용하여 재검한 결과 역시 양성이었다 (Fig. 1A). 환자의 자가 대조검사는 음성이었다.

기존의 문헌에서 daratumumab의 간섭현상을 효과적으로 제거하기 위해서는 dithiothreitol (DTT)로 처리한 혈구를 사용하였다는 보고를 참고하여,<sup>6)</sup> 본 환자의 범응집 현상이 위양성인지 여부를 판단하기 위해 검사용 동정혈구에 대해 DTT 처리를 시행하여 비예기항체 동정검사를 재검하였다. 우선 pH 8.0의 PBS 32 mL에 DTT (Sigma-Aldrich, St. Louis, USA) 1 g을 용해시켜 0.2 M (mol/L)의 DTT 용액을 제조하였고, DTT 처리에 대한 대조용 혈구로는 Ortho-Clinical Diagnostics사의 panel 혈구 중에서 선별하여 양성 대조로는 E+ (E+e+ 혹은 E+e-) 적혈구를, 음성 대조로



**Fig. 1.** Antibody identification test of the patient using DTT-untreated (A) or DTT-treated (B) panel RBCs.

는 K+ (K+k+ 혹은 K+k-) 적혈구를 사용하였다. 동정용 혈구와 대조용 혈구는 생리식염수를 사용하여 각각 2~5%의 혈구 부유액으로 만든 후 각 부유액 2방울씩을 소시험관에 넣고 pH 7.3 PBS로 4회 세척하고 0.2 M DTT 용액 8방울씩 첨가하여 잘 혼합시킨 후 37°C에서 30분간 항온한 다음 pH 7.3 PBS로 다시 4회 세척하여 DTT 처리 혈구를 만들었다. 이후 환자의 혈청과의 반응결과를 역시 ID-Card LISS/Combs (Bio-rad)를 이용하여 음성 여부를 판독하였다. 그 결과 DTT 처리 전에 보였던 범응집 현상은 보이지 않았고 모든 panel에서 음성 소견을 보여(Fig. 1B), 본 환자에게 보였던 범응집 소견은 동종항체에 의한 것이 아닌 daratumumab에 의한 위양성인 것으로 판정되었다.

## 고 찰

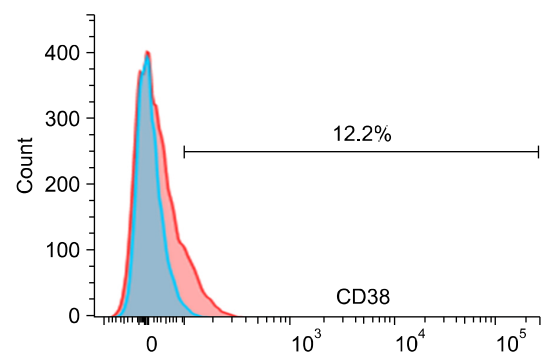
다발성골수종은 형질세포의 단클론성의 증식으로 인하여 발생하는 종양성 질환으로, 그동안 thalidomide, bortezomib, lenalidomide 등의 약제의 개발과 치료방법의 발달로 초기 치료반응율은 증가하였으나 아직까지 생존기간에 있어서 뚜렷한 향상은 보이지 못하고 있는 실정이다.<sup>2,7)</sup> Daratumumab은 CD38의 특정 항원결정기에 선택적으로 결합하는 IgG1κ형의 인체 단클론항체로서, 골수종 세포에 대해 항체의존성 세포독성은 물론 보체의존성 세포독성을 유발시켜 골수종 치료에 있어서 앞의 활용 가치가 높은 약제라고 할 수 있다.<sup>2)</sup>

CD38은 46-kDa의 II형 세포막 투과 당단백으로서 20개의 아미노산으로 구성된 짧은 N-말단 세포질내 꼬리부분과 256개의 아미노산으로 구성된 C-말단 세포외 도메인으로 구성되어 있다.<sup>2)</sup> CD38은 nicotinamide adenine dinucleotide (NAD)와 NAD phosphate (NADP)를 분해시켜 nicotinic

acid adenine dinucleotide phosphate (NAADP), cyclic ADP ribose (cADPR) 등을 생성시키며 세포부착, 세포 신호전달, 칼슘 신호전달 등의 역할을 한다.<sup>8)</sup> CD38은 홍선세포와 T 림프구에서 그 존재가 처음 밝혀졌고,<sup>9)</sup> 이전에는 B 림프구에서는 발현이 안 되는 것으로 여겨졌으나, 림프종, 백혈병, 다발성골수종 등의 질환에서는 다량으로 발현이 되는 것으로 밝혀져 B 세포성 종양형성에 있어서 중요한 표지자 중 하나로 자리잡게 되었다.<sup>8)</sup>

적혈구의 표면에서도 CD38이 일부 발현이 되는 것으로 알려져 있는데, Albeniz 등<sup>3)</sup>의 연구에서는 암 환자에 있어서 적혈구 표면의 CD38 역시 그 발현이 증가하며 정상인의 적혈구에서도 소량으로 발현이 되는 것으로 밝히고 있다. 이에 저자들은 추가적으로 BD FACSVerser (BD Biosciences, Franklin Lakes, USA)를 이용하여 유세포 분석법으로 분석한 결과 정상인의 적혈구 표면에서도 역시 CD38 항체(CD38 PE, BD Biosciences)와 일부 반응성을 보이는 것을 확인할 수 있었다(Fig. 2).

다발성골수종 환자에서 daratumumab은 골수종 세포뿐만 아니라 적혈구 세포에서도 발현이 증가되어 있는 CD38과 반응하여 항글로불린검사나



**Fig. 2.** Flow cytometric assessment of CD38 expression on RBCs (large histogram) compared with IgG control (small histogram).

비예기항체검사 등과 같은 수혈전검사에서 위양성 결과를 초래할 수 있는데, 본 증례 환자의 경우 비예기항체검사에서는 범응집 소견을 보였고 자가대조는 음성이었다. 기존 문헌에서 daratumumab으로 치료받았던 5명의 환자중 직접항글로불린검사에 양성을 보인 환자는 3명이며, 2명에서는 음성을 보였다는 보고는, 비예기항체 동정검사상의 범응집 소견과 자가대조 양성 소견이 반드시 일치하는 것은 아니라는 것을 보여주고 있다.<sup>6)</sup>

이렇듯 daratumumab을 투여받는 환자에서 비예기항체 동정검사상의 범응집 소견은 자칫 환자의 혈액에 마치 다빈도항원에 대한 동종항체가 존재하는 것으로 오해를 불러일으킬 수 있으며 적합혈액을 찾아 출고하는 데까지 많은 시간과 노력이 소모될 수 있다. 이에 daratumumab에 의한 이러한 간섭현상을 방지하고 정확한 수혈전검사를 시행하기 위하여 기존 문헌들에서 제시된 방법이 바로 DTT를 이용한 방법인데, 이는 CD38이 DTT에 민감하기 때문에 적혈구에 DTT를 처리하였을시 CD38의 세포외 도메인이 파괴되는 것에 기인한다.<sup>6)</sup> 본 증례에서 양성 대조로 E+ 적혈구를, 음성 대조로 K+ 적혈구를 사용한 것은 DTT가 E 항원은 파괴시키지 못하지만 K 항원은 파괴시킬 수 있기 때문인데,<sup>5,6)</sup> 이에 daratumumab 투여 환자에 있어서 적혈구 제제 수혈이 필요할 시에 K 항원이 음성인 혈액을 찾아 출고해야 하지만, 다행히 전세계적으로 90% 이상의 헌혈혈액이 K 음성이고,<sup>6)</sup> 한국인의 경우에는 K 양성이 없기에<sup>10)</sup> 큰 문제가 되지는 않는다.

저자들이 시행한 DTT 처리 이외에도 trypsin 처리와<sup>6)</sup> 제대혈을<sup>5)</sup> 사용하는 방법이 소개된 바 있으나 trypsin은 DTT 보다는 덜 효율적인 것으로 알려져 있으며,<sup>6,11)</sup> 제대혈의 경우 실제 선별 혈구로 O형 제대혈을 구하는 것이 쉬운 것은 아니므로<sup>11)</sup>

DTT 처리가 가장 권장되고 있는 방법이다. 다만 DTT가 K 항원을 파괴할 수 있는 한계점이 있기는 하다.<sup>6)</sup>

Daratumumab 치료는 3회 이상의 표준치료 이후에도 효과가 없거나 재발한 다발성골수종 환자에 대해 FDA 승인이 이루어졌고,<sup>1)</sup> 우리나라에서도 임상시험 중이기 때문에 앞으로 daratumumab을 투여 받는 다발성골수종 환자는 증가할 것이다. 이에 혈액은행 검사시 예측하지 못하는 수혈전 검사의 이상반응이 발생하는 다발성골수종 환자의 경우 약물 투약력을 반드시 확인해 보아야 할 것이며, 본 증례와 같이 daratumumab을 투여 받는 환자에서 비예기항체 동정검사상 범응집 소견을 보일 경우 추가적으로 동정용 혈구에 DTT 처리를 하여 약제에 의한 위양성 반응과 masking 될 수 있는 동종항체의 존재 유무를 확인해야 할 것이다.

## 요 약

저자들은 daratumumab 투여 후 비예기항체 동정검사상 범응집 소견을 보인 증례를 경험하였기에 보고하는 바이다. 환자는 66세 여성으로 다발성골수종 치료를 위해 항암화학요법과 자가조혈모세포이식 등을 시행하였으나 재발 소견을 보였다. 이에 국내에서 임상시험 중인 daratumumab을 투여하기 시작하였다. Daratumumab 투여 전에는 비예기항체 선별검사상 음성이었으나 투여 후에는 양성이었고, 비예기항체 동정검사상 범응집 소견을 보였다. 이에 DTT를 처리하여 적혈구 표면의 CD38 항원을 파괴시킨 후 재검한 결과 음성으로 전환되었다. Daratumumab은 다발성골수종 치료에 있어서 미국 FDA로부터 최초로 승인을 받은 anti-CD38 단클론항체로서 골수종 세포에 대한 표적치료가 가능하다. 그러나 CD38은 골수

종 세포 뿐만이 아니라 적혈구에도 발현될 수 있기 때문에 수혈전검사에서 위양성 결과를 초래할 수 있다. 따라서 다발성골수종 환자에서 daratumumab을 투여하는 경우에는 수혈전검사 결과 해석에 주의를 해야 하며, 특히 비예기항체 동정검사상 범응집 소견을 보이는 경우에는 DTT 처리를 하여 추가적인 검사를 시행해야 할 것이다.

## References

1. FDA news release. FDA approves Darzalex for patients with previously treated multiple myeloma. <http://www.fda.gov/NewsEvents/Newsroom/PressAnnouncements/ucm472875.htm> [Online] (last visited on 27 June 2016).
2. de Weers M, Tai YT, van der Veer MS, Bakker JM, Vink T, Jacobs DC, et al. Daratumumab, a novel therapeutic human CD38 monoclonal antibody, induces killing of multiple myeloma and other hematological tumors. *J Immunol* 2011;186:1840-8
3. Albeniz I, Demir O, Türker-Sener L, Yalçintepe L, Nurten R, Bermek E. Erythrocyte CD38 as a prognostic marker in cancer. *Hematology* 2007;12:409-14
4. Hannon JL, Clarke G. Transfusion management of patients receiving daratumumab therapy for advanced plasma cell myeloma. *Transfusion* 2015;55:2770
5. Schmidt AE, Kirkley S, Patel N, Masel D, Bowen R, Blumberg N, et al. An alternative method to dithiothreitol treatment for antibody screening in patients receiving daratumumab. *Transfusion* 2015;55:2292-3
6. Chapuy CI, Nicholson RT, Aguad MD, Chapuy B, Laubach JP, Richardson PG, et al. Resolving the daratumumab interference with blood compatibility testing. *Transfusion* 2015; 55:1545-54
7. Raab MS, Podar K, Breitkreutz I, Richardson PG, Anderson KC. Multiple myeloma. *Lancet* 2009;374:324-39
8. Malavasi F, Deaglio S, Funaro A, Ferrero E, Horenstein AL, Ortolan E, et al. Evolution and function of the ADP ribosyl cyclase/CD38 gene family in physiology and pathology. *Physiol Rev* 2008;88:841-86
9. Bhan AK, Reinherz EL, Poppema S, McCluskey RT, Schlossman SF. Location of T cell and major histocompatibility complex antigens in the human thymus. *J Exp Med* 1980;152: 771-82
10. Kim IT, Suh IB, Ma KR, Lim CS, Kim YK, Lee KN. The genotyping of kell, duffy, and kidd system in Korean. *Korean J Blood Transfus* 2003;14:9-19
11. De Vooght KM, Oostendorp M, van Solinge WW. New mAb therapies in multiple myeloma: interference with blood transfusion compatibility testing. *Curr Opin Hematol* 2016 doi: 10.1097/MOH.0000000000000276. [In press]