

## 3차원 CT 영상을 이용한 정상교합자의 안면 연조직 계측 분석

한수연<sup>a</sup> · 백형선<sup>b</sup> · 김기덕<sup>c</sup> · 유형석<sup>d</sup>

최근 들어 3차원 전산화 단층 촬영(CT, Computed Tomography) 영상을 이용한 진단기법의 개발을 위한 연구가 활발히 진행되고 있으며 여러 분야에서 3차원적인 두개안면 분석의 필요성이 증대되고 있다. 특히 교정 치료나 악교정 수술 후의 결과에 있어서 안면 연조직의 분석은 필수적이라 할 것이다. 본 연구에서는 정상교합을 가진 성인 남자 12명, 성인 여자 11명의 CT 영상을 촬영하여 개인용 컴퓨터 상에서 V works 4.0 프로그램 (Cybermed Inc., Seoul, Korea)으로 3차원 CT 연조직 영상을 재구성한 후에 soft tissue Nasion을 기준 원점으로 하는 3차원 좌표평면의 좌표계를 설정하여 정중선상의 soft tissue Nasion, Pronasale, Subnasale, Upper lip center, Lower lip center, soft tissue B, soft tissue Pogonion, soft tissue Menton 등 8개의 계측점과 양측성인 Endocanthion, Alare lateralis, Cheilion, soft tissue Gonion, Tragus, Zygomatic point 등 총 20개의 재현 가능한 안면 연조직의 계측점을 지정하였으며 V surgery 프로그램(Cybermed Inc., Seoul, Korea)을 이용하여 이들 계측점의 3차원적인 좌표와 기준 원점으로부터 각 계측점까지의 Net ( $\delta = \sqrt{X^2 + Y^2 + Z^2}$ ) 값의 평균과 표준편차를 구하였다. 안면 연조직 분석의 3차원적인 이해를 돕기 위해 주요 계측점 간의 거리 계측을 시행하였고, 그 결과 Na'-Sn과 En(Rt)-En(Lt)를 제외한 대부분의 계측값에서 남녀간의 유의한 차이가 있었으며, 2차원적인 두부 방사선 규격사진이나 안면 사진으로는 정확한 계측이 어려웠던 Na'-Zy, Na'-Ch, Na'-Go' (facial depth) 등의 정상치도 구하였다. 이상의 자료는 부정교합 환자와 악안면 기형 환자의 3차원적인 진단 및 치료 계획에 참고자료로 사용될 수 있을 것이다.

( 주요 단어: 3차원 CT, 안면 연조직 분석, 계측점 )

### 서 론

최근 들어 교정 영역에도 3차원 전산화 단층 촬영(CT, Computed Tomography) 영상을 응용하여 2차원적인 진단의 한계를 극복하려는 노력이 많이 요구되고 있다. 두부 방사선 규격사진을 이용한 기존의 진단은 3차원적인 입체구조물을 2차원적 평면에 투영하는 것으로 길이, 각도, 형태의 왜곡현상이 발생하여 정량적인 평가 시 부정확한 결과를 야기할 수 있으며, 특히 연조직 분석에 있어서 측면에서의 계측점만을 측정할 수 있어서 안면부의 비대칭 여부 등을 판단하

<sup>a</sup> 대학원생, 연세대학교 치과대학 교정학교실.

<sup>b</sup> 교수, <sup>d</sup> 부교수, 연세대학교 치과대학 교정학교실, 두개안면기형연구소, 구강과학연구소.

<sup>c</sup> 부교수, 연세대학교 치과대학 구강악안면방사선학교실, 구강과학연구소.

교신저자: 유형석

서울시 서대문구 신촌동 134

연세대학교 치과대학 교정학교실 / 02-2228-3104

yumichael@yumc.yonsei.ac.kr

원고접수일: 2004년 12월 9일 / 원고최종수정일: 2005년 5월 19일

/ 원고채택일: 2005년 5월 21일

"본 연구는 2004년도 연세대학교, 두개안면기형연구소 학술연구비 지원으로 이루어졌음"

는데 많은 어려움이 있었다.

Broadbent<sup>1</sup>가 방사선 두부 계측 방법을 교정영역에 처음 소개한 이후로 교정 진단과 치료 계획 및 치료 효과의 평가 등에 측모 두부 방사선 규격사진과 정모 두부 방사선 규격사진 분석이 널리 사용되었다. Broadbent<sup>1</sup> 역시 두개악안면 구조가 3차원적인 형태임을 강조하였으나 두부 방사선 규격사진의 2차원적 한계를 극복하지 못하였다. Athanasiou<sup>2</sup>와 Hatcher<sup>3</sup> 역시 2차원 두부 방사선 규격사진의 한계점과 왜곡의 원인을 지적하였고, Vig<sup>4</sup>은 동일한 두부 방사선 규격사진이 분석법에 따라서 매우 다양하게 나타남을 보여주면서 진단자료로 쓰이는 데에 타당성이 부족하다고 보고하였다.

또한, 측모 두부 방사선 규격사진은 촬영 시 환자의 정중시상면을 항상 재현성 있게 위치시키기 어려우며 좌우 구조물의 위치가 다를 경우 그 중점을 연결하여 분석하기 때문에 비대칭 환자의 진단에 많은 어려움이 있었다. 그리고 확대율이 부위에 따라 다르기 때문에 이를 보정하기 위한 노력도 계속 되어 왔다.<sup>5-9</sup>

반면 3차원 CT 영상은 좌우를 각각 따로 분석하여 비대칭 진단에 정확성을 부여해 줄 수 있고, 계측점의 지정 시에도 입체적인 영상 회전과 각 단면을 보여주는 다면 재구성상에서의 확인을 통해 좀 더 정확하게 계측점을 찾을 수 있을뿐만 아니라 부위에 따른 확대율에도 차이가 없다. 그 외에도 상의 외측을 제거함으로써 보이지 않는 심부 구조를 관찰할 수도 있고 조직의 밀도에 따라 기도, 근육, 뼈, 피부 등을 독립적으로 관찰할 수도 있다. Carls 등<sup>10</sup>과 Darling 등<sup>11</sup>은 3차원 CT 영상에서 두개악안면 형태에 대한 정보 획득이 빠르고 깊이, 외형, 부피, 범위 등의 추가적인 정보를 얻을 수 있어 악안면 기형 환자의 검사에 3차원 CT 영상이 추가되어야 한다고 하였다.

교정 진단 영역에 3차원 CT 영상을 이용하기 위해서는 정확성이 검증되어야 한다.<sup>12</sup> 김 등<sup>13</sup>은 하악골의 실제 계측치와 3차원 CT 영상에서의 계측치와의 차이가 1 mm 이내인 경우가 75.9%, 2 mm 이내인 경우가 95.9% 였다고 보고했으며, Cavalcanti와 Vannier<sup>14</sup>도 9구 시체의 두개골 부위를 CT 촬영하여 실제 계측치와 3차원 CT 영상의 계측치 차이가 2 mm 이내인 경우가 75%였다고 보고했다. Hildebolt와 Vannier,<sup>15</sup> Hildebolt 등<sup>16</sup>도 5구의 건조 두개골을 가지고 실측치와 CT 영상의 계측치를 비교하여 CT 영상의 정확성을 보고하였다. 또한 전 등<sup>17</sup>은 3차원 CT 영상 계측치의 관찰자내 차이와 관찰자간 차이를 분

석하여 그 차이가 2 mm 이내임을 보고하였다.

3차원 CT 영상을 위한 진단기법의 개발을 위해 장과 백<sup>18</sup>은 3차원 CT 영상에서 반복 재현성이 높은 경조직 및 연조직 계측점을 제안하였고 문<sup>19</sup>은 두개악안면 경조직 구조의 기준 평면과 계측점을 지정하고 정상교합자에 있어서 각 계측점의 3차원적인 위치의 정상범주를 소개하였다.

그러나 현재까지 3차원적인 안면 연조직의 연구는 미비한 실정이어서 본 연구에서 3차원 CT 영상을 이용한 정상교합자의 안면 연조직 분석을 위한 계측점을 제안하고 성인 정상교합자의 계측치를 구하여 부정교합의 진단 및 치료계획 수립 시 유용한 정보를 제공하고자 하였다.

## 연구재료 및 방법

### 연구대상

연세대학교 치과대학 신입생 중에서 구강 검사와 석고 모형 검사, 측모 두부 방사선 규격사진과 파노라마 사진, 안모 검사를 통해서 골격과 안면근육이 균형과 조화를 이루어 안정위 시에 상하순이 가볍게 접촉하고 전방돌출이 심하지 않으며 안모의 비대칭이 관찰되지 않는 비교적 양호한 안모를 보이는, 교합상태가 양호한 교정치료 경험이 없는 정상교합자 남자 12명(평균 20.3세), 여자 11명(평균 20.2세)을 연구대상으로 하였다.

### 연구방법

#### 촬영 방법

측모와 정모 두부 방사선 규격사진은 Cranex 3+ Ceph 촬영기계(Soredex, Helsinki, Finland)를 사용하여 통법에 의하여 촬영하였다.

CT 촬영은 두부 고정 장치와 guiding laser beam을 이용하여 환자의 Frankfort 수평면이 바닥에 수직이 되도록 하고 정중선을 촬영 장치의 장축에 일치시켜 두정부에서 하악골 하연까지 두개골이 모두 포함되도록 나선형 CT로 촬영하였다. CT Hispeed Advantage CT 촬영 장치(GE Medical System, Milwaukee, U.S.A.)를 이용하여 high-resolution algorithm, 512 x 512 matrix, 120 KV, 200 mA 조건 하에 3 mm 두께의 연속적인 횡단면 나선형 CT 촬영을 시행하였으며 table feed는 6 mm/sec였다. 이렇게 촬영한 기본 영

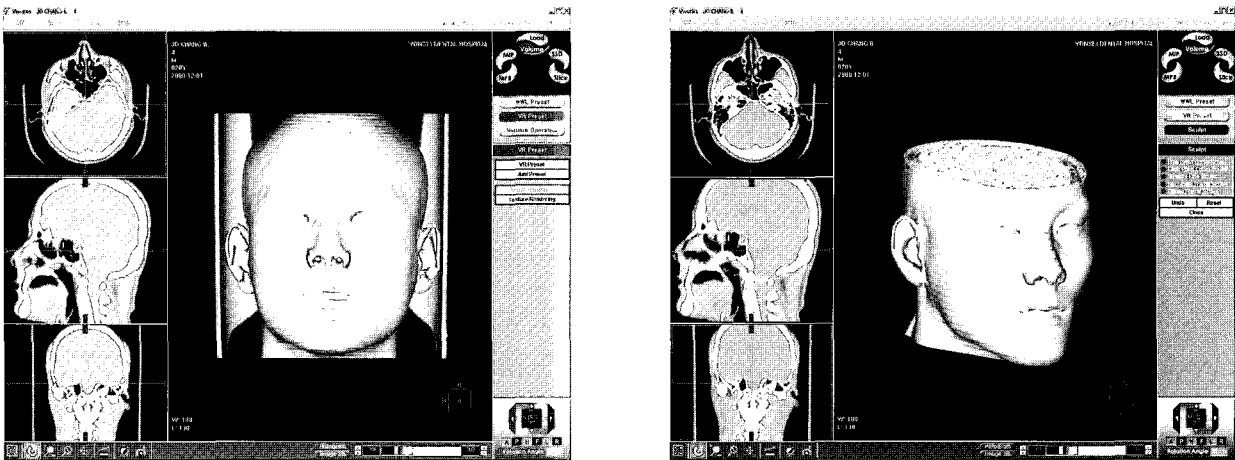


Fig 1. A process of three-dimensional measurement using V works program. A, Formation of three-dimensional image; B, removal of unnecessary structures.

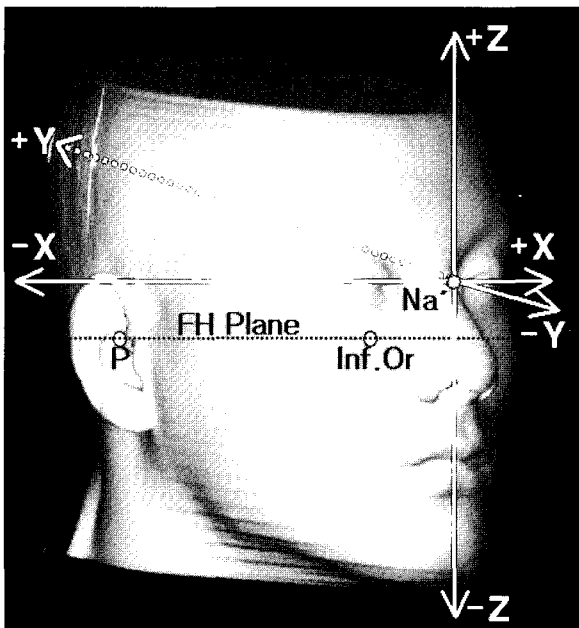


Fig 2. Reference plane and zero point (Na', soft tissue Nasion). x plane passing through soft tissue Nasion, parallel to the Frankfort plane (x axis: right -, left +); y plane passing through soft tissue Nasion and Basion, tangent to the x plane (y axis: anterior -, posterior +); z plane passing through soft tissue Nasion, tangent to the x plane and y plane (z axis: superior +, inferior -). P, Porion; Inf. Or, infraorbitale.

상 자료를 2 mm 두께의 횡단면상으로 재구성하였다.

3차원 영상에서 기준 좌표축과 계측점의 지정

촬영이 완료된 후에 각각의 단면 촬영 영상 정보를 V works 4.0 프로그램(Cybermed Inc., Seoul, Korea)을 사용하여 안면 연조직의 3차원 영상을 형성하였다 (Fig 1). 이렇게 형성한 3차원 영상에서 새로운 기준 좌표축을 지정하였고 기준 평면의 설정은 다음과 같이 하였다. First plane(체측 기준 평면)은 Frankfort 수평면에 평행하면서 soft tissue Nasion을 지나는 평면이고, second plane(시상 기준 평면)은 first plane에 수직이면서 soft tissue Nasion과 Basion을 가로지르는 평면이며, 마지막으로 third plane(관상 기준 평면)은 soft tissue Nasion을 지나면서 first plane과 second plane에 수직인 평면이다.

위와 같이 기준 평면을 설정하면 first plane이 x축, second plane이 y축, third plane이 z축의 역할을 수행하게 되고, soft tissue Nasion이 원점 (0, 0, 0)이 되는 좌표계가 성립될 수 있다. 즉, 환자의 좌우는 x축(오른쪽 -, 왼쪽 +), 앞뒤는 y축(앞 -, 뒤 +), 위아래는 z축(위 +, 아래 -)으로 좌표축을 결정하였다 (Fig 2).

V works 4.0 프로그램 상에서 Create V surgery project 항목을 이용하여 20개의 안면 연조직 계측점<sup>18</sup>을 지정하였다 (Fig 3).

지정된 계측점들은 soft tissue Nasion (Na'); 안면 연조직의 정중선에 위치하는 측면에서 보이는 상안

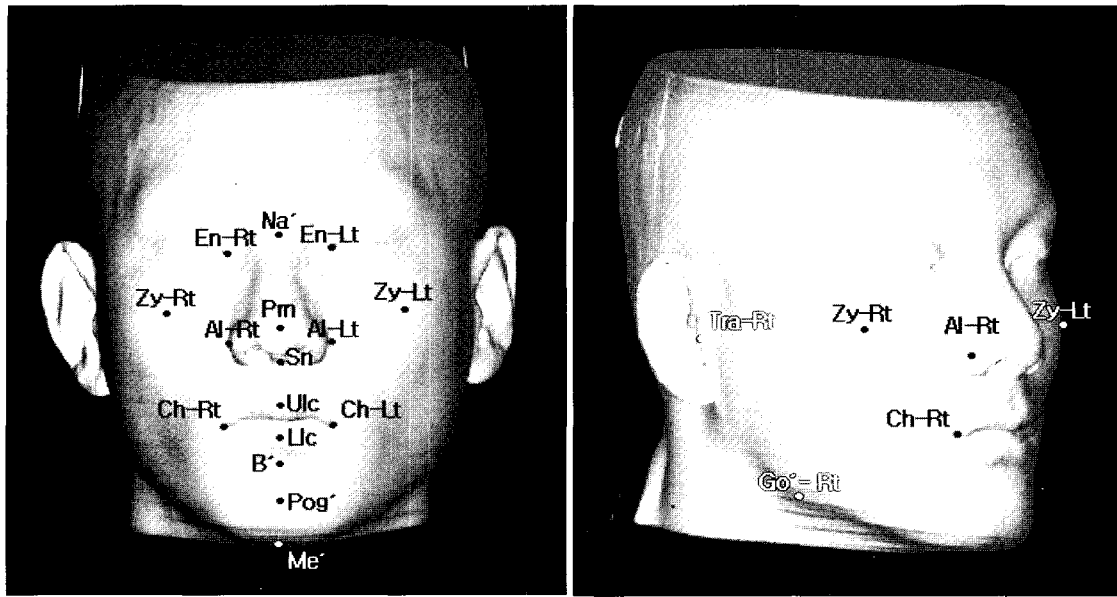


Fig 3. Three-dimensional soft tissue landmarks which were described in the method of this study.

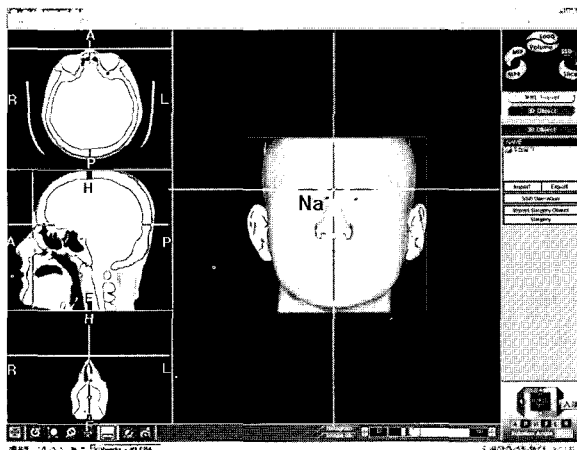


Fig 4. Appointing method of soft tissue Nasion (Na') using the multiple reconstructive sectional images (axial, sagittal and coronal images) of the V works 4.0 program.

면부의 최심점, Pronasale (Pm); 정면에서 보이는 코의 최전방점, Subnasale (Sn); 코와 상순이 연결되는 중간점이며 인중의 상부 꼭지점, Upper lip center (Ulc); 측면에서 보이는 상순의 최전방점, Lower lip center (Llc); 측면에서 보이는 하순의 최전방점, soft tissue B (B'); 이순구의 최심점, soft tissue Pogonion (Pog'); 가장 전방으로 돌출된 턱끝점, soft tissue

Menton (Me'); 턱의 최하방점, Endocanthion (En-Rt/Lt); 정면에서 보이는 내측 안각, Alare lateralis (Al-Rt/Lt); 비익의 최외각점, Cheilion (Ch-Rt/Lt); 입꼬리의 끝점, soft tissue Gonion (Go'-Rt/Lt); 30도 측면에서 관찰되는 우각부의 가장 돌출된 점, Tragus (Tra-Rt/Lt); 측면에서 보이는 이주의 최후방점, Zygomatic point (Zy-Rt/Lt); 45도 측면에서 관찰되는 중간면부의 최외각점으로 정의하였다.

3차원 영상의 외형만으로는 안면 연조직의 계측점 지정이 어려우므로 V works 4.0 프로그램을 이용하여 체측면상(axial view), 시상면상(sagittal view), 관상면상(coronal view)의 다면 재구성상에서 각각의 단면을 이용하여 정확한 계측점의 위치를 확인하였다 (Fig 4).

*계측점의 좌표를 이용한 계측값 계산*

앞에서 지정한 계측점을 V surgery project file (Cybermed Inc., Seoul, Korea)로 저장하였으며, 저장된 3차원 영상과 계측점을 V surgery 프로그램 (Cybermed Inc., Seoul, Korea)으로 송출하였다. V surgery 프로그램 상에서 앞에서 저장된 V surgery project file을 불러오면 계측점의 입체 영상과 3차원 좌표계가 표시되고 이를 Microsoft Excel 프로그램으로 송출하여 저장하였다.

각 계측점의 좌표 계산을 위해 V surgery program

**Table 1.** Mean value of measurement and intraobserver difference (mm)

	X						Y						Z					
	First time		Second time		Difference		First time		Second time		Difference		First time		Second time		Difference	
	Mean	SD	Mean	SD	Mean	SD	Mean	SD	Mean	SD	Mean	SD	Mean	SD	Mean	SD	Mean	SD
Na'	0.0	0.0	0.0	0.0	0.0	0.0	0.0	0.0	0.0	0.0	0.0	0.0	0.0	0.0	0.0	0.0	0.0	0.0
Prn	-0.7	0.8	-0.7	1.2	0.0	0.0	-23.7	2.5	-23.5	2.6	0.2	0.1	-38.5	2.9	-38.8	3.3	0.2	0.2
Sn	-0.9	1.0	-0.5	1.2	0.4	0.3	-12.5	3.0	-12.0	3.0	0.5	0.4 *	-49.7	3.6	-50.5	3.5	0.9	0.6
Ulc	-1.1	0.9	-0.8	1.2	0.3	0.2	-16.8	3.2	-16.6	3.2	0.1	0.1	-65.3	3.3	-65.5	3.2	0.2	0.1
Llc	-1.3	1.0	-0.3	1.5	1.0	0.7 *	-16.5	4.1	-16.3	4.0	0.3	0.2	-79.0	3.7	-79.4	4.6	0.4	0.3
B'	-1.0	1.1	0.1	1.5	1.1	0.8 *	-11.1	4.9	-10.8	4.8	0.3	0.2	-91.9	5.2	-92.1	5.1	0.3	0.2
Pog'	-0.9	1.2	-0.3	1.3	0.6	0.4	-11.4	6.9	-11.0	6.8	0.4	0.3	-103.7	5.8	-104.3	6.1	0.5	0.4
Me'	-0.9	1.4	0.3	2.3	1.2	0.9 *	2.4	6.0	1.8	5.9	0.6	0.4	-122.9	5.4	-122.9	5.3	0.1	0.1
En-Rt	-21.9	1.5	-21.7	1.5	0.2	0.2	7.4	2.6	7.3	2.6	0.1	0.0	-5.9	1.9	-6.0	1.6	0.1	0.1
En-Lt	21.3	1.3	21.8	1.8	0.4	0.3	6.7	2.6	6.7	2.5	0.0	0.0	-5.8	2.0	-5.7	1.4	0.1	0.1
Al-Rt	-20.5	1.8	-20.7	2.0	0.3	0.2	-4.7	2.8	-5.2	2.3	0.5	0.3	-42.8	2.6	-42.5	2.5	0.3	0.2
Al-Lt	18.7	1.9	18.2	2.2	0.5	0.4	-6.2	2.5	-7.2	2.8	0.9	0.6	-42.4	3.0	-42.4	2.6	0.0	0.0
Ch-Rt	-24.3	2.1	-24.1	2.4	0.2	0.1	-3.9	3.1	-3.8	3.3	0.1	0.1	-74.8	3.2	-75.1	3.1	0.4	0.3
Ch-Lt	21.8	2.6	22.7	3.1	0.9	0.7 *	-4.6	4.4	-4.2	3.7	0.3	0.2	-74.3	3.8	-74.2	3.7	0.1	0.1
Go'-Rt	-59.3	5.7	-58.8	5.5	0.5	0.3	54.5	6.5	55.4	5.6	0.9	0.6	-94.3	8.8	-95.0	8.2	0.8	0.6
Go'-Lt	61.2	5.1	60.1	3.1	1.1	0.8	54.5	7.1	54.4	6.3	0.1	0.1	-93.7	8.5	-94.9	7.8	1.2	0.9
Tra-Rt	-78.2	5.2	-78.2	5.3	0.0	0.0	91.4	5.4	91.5	5.9	0.0	0.0	-37.8	4.3	-37.5	3.8	0.3	0.2
Tra-Lt	80.4	4.5	80.1	3.8	0.3	0.2	88.7	6.1	89.6	5.5	0.9	0.7 *	-38.0	4.7	-37.5	4.2	0.5	0.3
Zy-Rt	-53.4	3.6	-53.8	3.4	0.4	0.3	7.3	3.0	7.6	3.4	0.2	0.2	-39.1	5.2	-37.8	4.2	1.3	0.9
Zy-Lt	53.7	2.6	54.8	2.6	1.1	0.8	6.4	3.6	7.6	2.5	1.2	0.9	-39.0	4.3	-37.2	3.4	1.8	1.3 *

Mean, Mean value of measurement; SD, standard deviation of mean value of measurement; \* statistically significant difference at  $p < .05$ .

에서 나온 정상교합자의 각각의 계측점의 좌표값을 soft tissue Nasion 값이 (0, 0, 0)이 되도록 x, y, z 좌표를 평행이동 시켰다. 이렇게 하면 위에서 설정한 기준 평면에 맞는 각각의 계측점의 좌표를 얻을 수 있으며, 이 좌표값 x, y, z 좌표의 각각 평균과 표준편차를 구하였다. 이 때 좌표의 단위는 mm 이다. 안면 연조직의 계측점 20개를 5회씩 2주 간격으로 2회 측정하여 통계학적으로 유의한 차이가 있는지 paired t-test를 사용하여 관찰자내 차이를 알아보았다. 또한 계측점의 x, y, z 좌표를 independent t-test를 통하여 남녀간에 통계학적으로 유의한 차이가 있는지 알아보았다.

또한 설정된 기준 평면에서 soft tissue Nasion을 기준 원점 (0, 0, 0)으로 한 각 계측점들의 x, y, z 좌표의 Net ( $\delta$ ) 값을 구하였고, 역시 independent t-test를 통하여 남녀간에 통계학적으로 유의한 차이가 있는

지 알아보았다.

Net ( $\delta$ )는 앞에서 계산된 계측점의 좌표 (X, Y, Z)를 이용하여  $\delta = \sqrt{X^2 + Y^2 + Z^2}$ 의 계산식을 통해 구하였다.

### 연구성적

#### 계측점의 관찰자내 차이

정상교합자 23명의 3차원 영상이 얻어졌고 각각 20개의 계측 항목을 5회씩 2주 간격으로 2회 측정하여 그 평균과 표준편차를 구하였다 (Table 1).

x축에서는 Lower lip center, soft tissue B, Cheilion-Lt, soft tissue Menton, y축에서는 Subnasale, Preaurale-Lt, z축에서는 Zygomatic point-Lt의 일곱 계측 항목이 관찰자내 일치도에 통계학적으로 유의

Table 2. Coordinate value (x, y, z value) of landmark (positional measurement) (mm)

	X				Y				Z			
	Male		Female		Male		Female		Male		Female	
	Mean	SD	Mean	SD	Mean	SD	Mean	SD	Mean	SD	Mean	SD
Na'	0.0	0.0	0.0	0.0	0.0	0.0	0.0	0.0	0.0	0.0	0.0	0.0
Prn	-0.9	0.8	-0.4	1.1	-24.4	2.0	-23.1	2.8	-39.3	3.2	-38.0	2.8
Sn	-0.7	0.8	-0.7	1.4	-12.9	3.7	-11.8	2.0	-51.1	3.2	-49.1	3.6
Ulc	-0.8	1.1	-1.0	1.1	-17.6	3.7	-16.0	2.1	-67.1	2.4	-63.9	2.9 *
Llc	-1.1	1.3	-0.5	1.4	-17.2	4.0	-16.0	3.9	-81.4	2.6	-77.3	4.2 *
B'	-0.5	1.4	-0.4	1.5	-12.2	4.5	-10.0	4.8	-94.8	4.6	-89.3	3.8 *
Pog'	-0.6	1.3	-0.6	1.2	-14.3	5.9	-8.6	6.1*	-108.5	2.9	-99.5	4.2 *
Me'	-0.6	1.8	0.0	2.2	0.5	6.7	4.1	4.5	-126.6	2.4	-119.5	4.7 *
En-Rt	-21.6	0.8	-21.9	1.9	9.2	1.6	5.4	2.0 *	-5.0	1.4	-6.8	1.5 *
En-Lt	21.5	1.9	21.7	1.1	8.4	1.3	5.0	2.2 *	-5.1	1.4	-6.6	1.7 *
Al-Rt	-21.7	1.3	-19.5	1.7 *	-4.2	2.8	-5.9	2.0	-42.7	2.3	-43.2	2.8
Al-Lt	19.4	2.3	17.5	1.1 *	-6.0	2.7	-7.2	2.5	-42.5	2.7	-42.8	2.9
Ch-Rt	-25.7	1.4	-22.7	1.8 *	-4.5	3.4	-3.5	2.7	-76.0	2.1	-73.8	3.7 *
Ch-Lt	22.7	3.4	21.7	2.2 *	-5.0	4.7	-4.0	3.1	-75.8	2.8	-73.0	3.8 *
Go'-Rt	-59.5	5.2	-58.6	5.9	58.5	3.4	50.3	5.9 *	-100.2	5.8	-89.2	6.7 *
Go'-Lt	60.1	4.0	61.2	4.4	57.8	5.1	50.9	6.3 *	-100.1	4.3	-87.8	6.3 *
Tra-Rt	-81.1	4.9	-75.3	3.5 *	95.2	5.3	87.5	2.3 *	-38.9	4.3	-37.0	3.3
Tra-Lt	83.3	2.1	77.2	3.0 *	92.7	5.2	85.0	3.5 *	-39.6	4.8	-36.8	3.0
Zy-Rt	-55.4	2.3	-51.8	3.4 *	8.4	4.1	6.1	1.3 *	-40.0	4.0	-38.0	4.9
Zy-Lt	55.8	2.1	52.7	2.1 *	8.7	3.3	4.7	1.6 *	-39.5	2.6	-38.1	4.6

\* Statistically significant difference between male and female at  $p < .05$ .

한 차이를 보였으며 이들 계측값은 모두 그 차이 값의 평균치가 1.8 mm 이내였다 ( $p < .05$ ).

각 계측점의 좌표 평가

Soft tissue Nasion 점을 (0, 0, 0)으로 할 때의 다른 계측점들의 좌표의 평균과 표준편차를 구하였다 (Table 2). 남녀를 비교하였을 때 x축에서는 좌우측의 Alare lateralis, Cheilion, Tragus, Zygomatic point, y축에서는 좌우측의 Endocanthion, soft tissue Gonion, Tragus, Zygomatic point, soft tissue Pogonion, z축에서는 대부분의 계측점에서 통계학적으로 유의한 차이를 보였다 ( $p < .05$ ).

각 계측점들의 Net 값 계산

Soft tissue Nasion을 기준 원점으로 한 각 계측점

들의 Net ( $\delta$ ) 값을 구하여 평균과 표준편차를 구하였다 (Table 3). 남녀를 비교하면 Pronasale, Subnasale, Endocanthion, Alare lateralis을 제외한 모든 점에서 남녀간에 유의한 차이를 보였다 ( $p < .05$ ).

주요 거리 계측값

주요 계측점을 연결하여 주요 거리 계측값의 평균과 표준편차를 구하였다 (Table 4). Na'-Me', En(Rt)-En(Lt)의 값을 제외한 모든 계측값에서 남녀간에 통계학적으로 유의한 차이를 나타내었다 ( $p < .05$ ).

고 찰

2차원 단면 영상을 연속적으로 쌓아 올려 3차원 영상으로 재구성 할 수 있다는 개념이 제시되고 컴퓨터 그래픽스 이론과 디지털 영상처리 기술이 발전하면

**Table 3.** Landmark Net ( $\delta$ ) value

	Male		Female	
	Mean	SD	Mean	SD
Na'	0.0	0.0	0.0	0.0
Prn	46.3	2.0	44.5	3.8
Sn	52.8	2.7	50.5	3.9
Ulc	69.5	1.7	66.0	2.9 *
Llc	83.3	2.2	79.1	3.9 *
B'	95.7	4.1	90.0	3.7 *
Pog'	109.6	2.7	100.1	4.4 *
Me'	126.7	2.4	119.7	4.6 *
En-Rt	24.1	1.1	23.7	1.7
En-Lt	23.7	1.8	23.1	1.0
Al-Rt	48.2	1.7	47.8	3.1
Al-Lt	47.2	2.5	46.9	3.1
Ch-Rt	80.4	1.7	77.5	3.5 *
Ch-Lt	79.5	2.5	76.2	3.6 *
Go'-Rt	130.6	3.1	118.7	3.6 *
Go'-Lt	130.5	2.5	119.4	3.7 *
Tra-Rt	131.1	4.7	121.4	2.9 *
Tra-Lt	131.0	3.4	120.6	2.3 *
Zy-Rt	69.0	1.7	64.5	3.3 *
Z-Lt	69.0	1.6	64.8	2.7 *

\* Statistically significant difference between male and female at  $p < .05$ ; Net ( $\delta$ ) =  $\sqrt{X^2 + Y^2 + Z^2}$ .

**Table 4.** Linear measurements and comparison between male and female (mm)

Measurements	Male		Female	
	Mean	SD	Mean	SD
Na'-Sn (upper facial height)	52.8	2.7	50.5	3.9
Sn-Me' (lower facial height)	76.8	3.4	72.0	2.5 *
Na'-Me' (anterior facial height)	126.7	2.4	119.7	4.6 *
En(Rt)-En(Lt) (interendocanthial width)	43.1	2.3	43.6	2.1
Al(Rt)-Al(Lt) (alar base width)	41.2	2.1	37.1	1.6 *
Ch(Rt)-Ch(Lt) (lip width)	48.5	4.3	44.5	3.6 *
Go'(Rt)-Go'(Lt) (lower facial width)	123.7	5.3	115.8	5.3 *
Tra(Rt)-Tra(Lt) (intertragus width)	164.5	6.1	152.5	5.3 *
Zy(Rt)-Zy(Lt) (interzygomatic width)	111.2	3.9	104.5	4.7 *
Na'-Ch(Rt)	80.4	1.7	77.5	3.5 *
Na'-Ch(Lt)	79.5	2.5	76.2	3.6 *
Na'-Go'(Rt) (facial depth)	130.6	3.1	118.7	3.6 *
Na'-Go'(Lt) (facial depth)	130.5	2.5	119.4	3.7 *
Na'-Zy(Rt)	69.0	1.7	64.5	3.3 *
Na'-Zy(Lt)	69.0	1.6	64.8	2.7 *

\* Statistically significant difference between male and female at  $p < .05$ .

서 CT 정보로 재구성한 3차원 CT 영상을 이용하여 부정교합 환자뿐 아니라 악안면 기형 환자의 교정 진단과 치료계획을 세울 때 기존에 사용했던 측모 및 정모 두부 방사선 규격사진의 한계점을 극복할 수 있는 방향이 제시되고 있다. Alberti<sup>20</sup>가 3차원 CT 영상의 임상적 사용에 관한 연구를 발표한 이래로 외상,<sup>21</sup> 선천성 기형<sup>22</sup>과 복잡한 안면골 왜곡<sup>23,24</sup>이 있는 환자들을 3차원 CT 영상을 이용하여 치료한 증례들도 계속해서 보고되고 있다.

CT 촬영은 물체의 둘레를 작은 각도로 조금씩 이동하면서 정보를 채득하는 과정으로 이루어지며 수학적 영상 재구성 과정을 통해 3차원 CT 영상을 만들어낸다. 이러한 CT 영상은 한번의 촬영으로 밀도에 따라 연조직과 경조직에 대한 3차원적인 정보를 동시에 제공해주어 진단에 아주 유용하며 3차원 영상의 재현, 다면 재형성, edge-enhancement, sharpening, smoothing 등을 컴퓨터 상에서 조작할 수 있고 복잡한 분석과 구성을 가능하게 해준다. 결과적으로 두개 악안면부를 실제로 보는 듯한 입체적 영상이 가능하게 되었고, 컴퓨터의 도움으로 전방, 후방, 상방, 하방뿐 아니라 정확히 30도, 45도 회전된 위치 등 여러 위치에서 상을 확인할 수 있으며, 3차원 좌표로부터 길이, 각도 등 실측치를 구할 수 있다.

반면 3차원 CT 촬영은 기존의 2차원적인 두부 방사선 규격사진보다 고가의 장비가 필요하여 개인병원에서 접근하기 어려운 단점이 있으며 배 등<sup>25</sup>과 Udupa 등<sup>26</sup>은 촬영장치 뿐만 아니라 촬영된 영상을 처리하는 방법에 있어서도 주로 CT 단말장치(CT workstation)를 중심으로 발전되어 왔기 때문에 접근성이 더 한정된다고 하였다. 이러한 한정된 접근에 대하여 최근에 Kim 등<sup>27</sup>은 개인용 컴퓨터를 이용하여 과잉치와 이소 매복된 치아에 관한 3차원적인 평가를 시도하였고, 강 등<sup>28</sup>도 CT 단말장치보다 경제적인 면과 접근성, 편의성에서 월등한 개인용 컴퓨터가 3차원 CT 영상 재구성 시에도 임상적으로 유용하다고 보고하였다. 이 연구에서도 개인용 컴퓨터 상에서 V works 4.0 프로그램과 V surgery 프로그램을 이용하여 3차원 영상 계측을 시행하였다.

기존의 2차원적인 두부 방사선 규격사진을 이용한 안면 연조직 분석은 측모의 정중선상에 있는 계측점들만을 주로 이용할 수 밖에 없었다. 하지만 실제적으로 환자의 치료결과를 평가할 때 정면 또는 45도 측면에서 관찰되는 안모의 계측도 중요하므로 3차원 CT 영상을 이용한 안면 연조직의 분석은 임상적으로

중요한 의미를 갖는다.

안면 연조직의 계측 분석을 위한 기준 평면을 설정하기 위하여 soft tissue Nasion, Basion과 Frankfort 수평면을 결정하는 Infraorbitale, Porion을 사용하였다. Frankfort 수평면과 Basion은 경조직의 3차원 영상과 다면 재구성상에서 설정되었으며<sup>19</sup> 이 평면을 평행이동하여 soft tissue Nasion을 원점으로 하는 연조직 입체 영상의 새로운 기준 평면을 형성하였다. 가장 대표적인 기준 수평면으로 제시되고 있는 Frankfort 수평면을 이 연구에서도 기준 수평면으로 정하였고 기준 원점인 soft tissue Nasion은 안면 연조직의 정중선에 위치하며 측면에서 상안면부의 최심점으로 정의하였다.

안면 연조직의 계측점들을 시상면에서 상하악 간의 관계 및 수직관계를 평가하기 위한 점과 상하악의 좌우 대칭성을 평가하기 위한 점으로 분류하였다. 시상면에서 상하악 간의 관계 및 수직관계를 평가하기 위한 계측점으로는 Prn, Sn, Ulc, Llc, B', Pog', Me' 이 있으며 이들의 전후방 위치 및 수직적인 위치를 기준 원점인 soft tissue Nasion에 대한 상대적인 관계로 평가할 수 있었다.

상하악의 좌우 대칭성을 평가하기 위한 점으로는 양측성 계측점인 En, Al, Ch, Go', Tra, Zy을 사용하였다. 연조직 계측점의 지정은 경조직과는 달리 관골 부위나 뺨과 같이 넓은 부위에서 한 점을 지정하기에는 많은 오차가 발생되므로 본 연구에서는 V works 4.0 프로그램의 다면 재구성상의 체측면상, 시상면상, 관상면상의 단면 구조물을 확인하여 계측점을 지정하는 방법을 이용하였다. Soft tissue Gonion은 30도 측면상에서 우각부위의 가장 돌출된 부위로 정의하여 각 단면에서 하안면부의 돌출부를 확인하여 지정하였으며, 중안면부의 양측성 계측점으로 새로 정의한 Zygomatic point는 45도 측면상에서 중안면부의 최외각부를 역시 각 단면 영상에서 확인하여 지정하였다. 이러한 연조직 계측점 지정의 정확성을 평가하기 위하여 5회씩 2주 간격으로 2회 측정하여 관찰자 내 차이를 비교해 보았을 때 x축에서는 Lower lip center, soft tissue B, Cheilion-Lt, soft tissue Menton, y축에서는 Subnasale, Tragus-Lt, z축에서는 Zygomatic point-Lt 등 일곱 개의 계측 항목이 통계학적으로 유의한 차이를 보였고 이들 계측값 모두 그 차이값의 평균치가 1.8 mm 이내였다 ( $p < .05$ ).

V works 프로그램은 CT 영상의 체측면상을 중첩하여 3차원 영상을 만들게 되는데 이 때 중첩된 체측



면상의 가로, 세로, 높이의 중점을 원점 (0, 0, 0)으로 잡아서 좌표를 설정하게 된다. 이 좌표점이 그대로 V surgery 프로그램으로 옮겨지므로 처음 나타나는 soft tissue Nasion의 좌표는 (0, 0, 0)으로 나타나지 않는다. 따라서 soft tissue Nasion을 (0, 0, 0)으로 평행이동 시키면 다른 점도 그에 따라 평행이동하게 되어 soft tissue Nasion을 기준 원점으로 했을 때 다른 계측점들의 좌표를 구할 수 있었다. 계측점들의 좌표를 구하였을 때 좌우를 나타내는 x축에서는 soft tissue Nasion과 같이 정중선상에 위치한 점들(Prn, Sn, Ulc, Llc, B', Pog', Me')은 남녀간에 유의한 차이가 없었다. 이들 점들은 정중선상에 위치하므로 남녀 모두 x 좌표값이 0과 근접한 값을 보여주었다. y축에서는 남자가 여자보다 Pog'은 유의차가 있게 더욱 전방위치 되어있고 Go'은 역시 유의한 차이가 있게 더욱 후방 위치되어 하악의 절대적인 크기에서 남자가 더 크다는 사실을 보여주었다. 그리고 상대적으로 z축의 값에서 대부분의 계측점들이 남녀간의 유의한 차이를 보였는데, 이는 문<sup>19</sup>의 정상교합자의 3차원적인 경조직 분석에서와 마찬가지로 계측점의 남녀간의 차이는 주로 수직적인 차이가 많이 있음을 알려준다.

각각의 계측점들을 좌표의 형식으로도 나타내었고 이에 더하여 x, y, z축의 좌표값을 모두 포함하여 계산한 Net ( $\delta = \sqrt{X^2 + Y^2 + Z^2}$ ) 값을 구하여 각 계측점들의 3차원적인 거리 평가에 도움을 주었다.

마지막으로 각각의 계측점을 연결한 주요 거리 계측값을 구하였는데, 계측 항목으로 수직적인 안모 비율을 나타내는 Na'-Sn, Sn-Me', Na'-Me'와 안면 각 부위의 넓이를 보여주는 양측성인 En, Al, Ch, Go', Tra, Zy의 양쪽 계측점을 연결한 거리, 그리고 facial depth를 표현해주는 Na'-Ch, Na'-Go', Na'-Zy를 측정하였다. 이러한 거리 계측은 좌표값만으로는 이해하기 어려운 정상교합자의 안면 연조직의 특징을 설명해 주는데 도움을 주며 계측 결과 Na'-Sn, En(Rt)-En(Lt)를 제외한 대부분의 계측값에서 남녀간에 통계학적으로 유의한 차이를 보여주었다.

본 논문에서는 문<sup>19</sup>의 3차원 CT 영상을 이용한 경조직 계측에 이어 연조직 계측을 연구하였는데 기존의 2차원 분석법에서 측정이 불가능하였던 안모의 윤곽을 입체적으로 계측할 수 있는 계측점을 제안하였고, 비록 적은 수이지만 정상교합자의 3차원적인 정상치를 구한 데 의의가 있다고 할 수 있다. 이어서 앞으로 연조직과 경조직을 동시에 투시하여 계측 분석한 연구가 진행된다면 경조직과 연조직의 관계를 보

다 명확히 알 수 있을 것으로 예상되며 이를 통해 교정 치료 후나 악교정 수술 후의 경조직 변화에 따른 연조직 변화의 예측에 3차원적인 보다 정확한 연구가 가능해질 것으로 보인다.

앞으로 피폭량을 줄인 안전하면서도 비용 부담이 적은 3차원 CT 영상을 이용한 보다 정확한 진단법이 개발되어 안면 기형의 형태를 정확히 분석해내고 진단 및 치료 계획의 수립에 많은 발전이 있으리라 예상된다.

## 결 론

최근 들어 교정 치료나 악교정 수술 분야에 있어서 3차원 CT 영상을 이용한 3차원적인 두개악안면 분석의 필요성이 증대되고 있다. 이에 따라 본 연구에서는 3차원 CT 영상 촬영으로 얻어진 안면 연조직 영상을 이용하여 안면 연조직 계측법 및 그에 따른 정상치를 구하였다.

정상교합을 가진 성인 남자 12명, 성인 여자 11명의 3차원 CT 영상을 촬영하여 V works 4.0 프로그램의 다면 재구성상을 통해 관상면상, 시상면상, 체측면상의 각 단면 구조물을 확인하여 정중선상의 soft tissue Nasion, Pronasale, Subnasale, Upper lip center, Lower lip center, soft tissue B, soft tissue Pogonion, soft tissue Menton 등 8개의 계측점과 양측성인 Endocanthion, Alare lateralis, Cheilion, soft tissue Gonion, Tragus, Zygomatic point 등 총 20개의 재현 가능한 안면 연조직의 계측점을 지정하였다. Soft tissue Nasion을 기준 원점으로 하는 3차원 좌표계를 설정하였으며 V surgery 프로그램으로 각 계측점의 좌표와 기준 원점으로부터 각 계측점까지의 Net ( $\delta = \sqrt{X^2 + Y^2 + Z^2}$ ) 값의 평균과 표준편차를 구하여 계측점들의 3차원적인 이해에 도움을 주었다.

또한 주요 계측점 간의 거리계측을 시행하여 좌표값 만으로는 이해하기 어려운 정상교합자의 안면 연조직의 특징을 설명하는데 도움을 주었으며 2차원적인 두부 방사선 규격사진이나 안면 사진으로는 정확한 계측이 어려웠던 Na'-Zy, Na'-Ch, Na'-Go' (facial depth) 등 뿐만 아니라 수직적인 안모 비율과 안면 각 부위의 넓이의 정상치를 구할 수 있었다.

이상의 자료는 부정교합 환자와 악안면 기형 환자의 3차원적인 진단 및 치료 계획에 참고자료로 사용될 수 있을 것이다.

## 참 고 문 헌

- Broadbent BH. A new x-ray technique and its application to orthodontia. *Angle Orthod* 1931;1:45-66.
- Athanasiou AE. *Orthodontic Cephalometry*. London: Mosby-Wolfe; 1997. p. 125-40.
- Hatcher DC. *Science and Practice of Occlusion*. Chicago: Quintessence; 1997. p. 349-64.
- Vig PS. Orthodontic controversies: Their origins, consequences, and resolution. In: Melsen B, ed. *Current Controversies in Orthodontics*. Chicago: Quintessence; 1991. p. 269-310.
- Baumrind S, Frantz RC. The reliability of head film measurements: 2. Conventional angular and linear measures. *Am J Orthod* 1971;60:505-17.
- Bergersen EO. Enlargement and distortion in cephalometric radiography: Compensation tables for linear measurements. *Angle Orthod* 1980;50:230-44.
- Jarvinen S. A study of the factors causing differences in the relative variability of linear radiographic cephalometric measurements. *Am J Orthod Dentofacial Orthop* 1987;92:17-23.
- Mitani H, Brodie AG. Three plane analysis of tooth movement, growth, and angular changes with cervical traction. *Angle Orthod* 1970;40:80-94.
- Tsao DH, Kazanoglu A, McCasland JP. Measurability of radiographic images. *Am J Orthod* 1983;84:212-6.
- Carls FR, Schuknecht B, Sailer HF. Value of three-dimensional computed tomography in craniofacial surgery. *J Craniofac Surg* 1994; 5:282-8.
- Darling CF, Byrd SE, Allen ED, Radkowski MA, Wikzynski MA. Three-dimensional computed tomography imaging in the evaluation of craniofacial abnormalities. *J Natl Med Assoc* 1994;86:676-80.
- Matteson SR, Bechtold W, Phillips C, Staab EV. A method for three-dimensional image reformation for quantitative cephalometric analysis. *J Oral Maxillofac Surg* 1989;47:1053-61.
- 김기덕, 김희진, 한승호, 박창서. 3차원영상 전산화단층촬영을 이용한 한국인 아래턱뼈의 체질인류학적 연구 - 3차원영상의 정확도 평가. *대한체질인류학회지* 1999;12:13-22.
- Cavalcanti MG, Vannier MW. Quantitative analysis of spiral computed tomography for craniofacial clinical applications. *Dentomaxillofac Radiol* 1998;27:344-50.
- Hildebolt CF, Vannier MW. Three-dimensional measurement accuracy of skull surface landmarks. *Am J Phys Anthropol* 1988;76:497-503.
- Hildebolt CF, Vannier MW, Knapp RH. Validation study of skull three-dimensional computed tomography measurements. *Am J Phys Anthropol* 1990;82:283-94.
- 전국진, 박 혁, 이희철, 김기덕, 박창서. 개인용 컴퓨터에서 재구성한 3차원 전산화단층영상의 두부계측 재현성. *대구약안방사선지* 2003;33:171-8.
- 장혜숙, 백형선. 3차원 CT 영상을 이용한 두개악안면 분석을 위한 계측점의 제안. *대치교정지* 2002;32:313-25.
- 문제상. 3차원 CT 영상을 이용한 정상교합자의 두개악안면 분석. 석사학위논문, 연세대학교 대학원, 서울, 2002.
- Alberti C. Three-dimensional CT and structure models. *Br J Radiol* 1980;53:261-2.
- Hemmy DC, David DJ, Herman GT. Three-dimensional reconstruction of craniofacial deformity using computed tomography. *Neurosurgery* 1983;13:534-41.
- Kragsskov J, Sindet PS, Glydensted C, Jensen KL. A comparison of three-dimensional computed tomography scans and stereolithographic models for evaluation of craniofacial anomalies. *J Oral Maxillofac Surg* 1996;54:402-11.
- Altobelli DE, Kikinis R, Mulliken JB, Cline H, Lorensen W, Jolesz F. Computer assisted three-dimensional planning in craniofacial surgery. *Plast Reconstr Surg* 1993;92:576-85.
- Vannier MW, Marsh JL, Warren JO, James OW. Three-dimensional CT reconstruction images for craniofacial planning and evaluation. *Radiology* 1984;150:179-84.
- 배수현, 김선호, 유선국. PC 기반의 3차원 의료영상 재구성 시스템의 고속화 설계. *대한의용공학지* 1998;19:189-97.
- Udupa JK, Hung HM, Chuang KS. Surface and volume rendering in three-dimensional imaging: A comparison. *J Digital Imaging* 1991;4:159-68.
- Kim KD, Ruprecht A, Jeon KJ, Park CS. Personal computer-based three dimensional computed tomographic images of the teeth for evaluating supernumerary or ectopically impacted teeth. *Angle Orthod* 2003;73:614-21.
- 강복희, 김기덕, 박창서. 전산화단층촬영 단말장치와 개인용 컴퓨터에서 재구성한 두부 3차원 전산화단층영상의 비교. *대구약안방사선지* 2001; 31:1-7.

- ORIGINAL ARTICLE -

## Facial soft tissue measuring analysis of normal occlusion using three-dimensional CT imaging

Soo-Yeon Han, DDS, MSD,<sup>a</sup> Hyoung-Seon Baik, DDS, MSD, PhD,<sup>b</sup>  
Kee-Deog Kim, DDS, MSD, PhD,<sup>c</sup> Hyung-Seog Yu, DDS, MSD, PhD<sup>d</sup>

Studies for diagnostic analysis using three-dimensional (3D) CT images are recently in progress and needs for 3D craniofacial analysis are increasing in the fields of orthodontics. It is especially essential to analyze the facial soft tissue after orthodontic treatment and orthognathic surgery. In this study 3D CT images of adults with normal occlusion were taken to analyze the facial soft tissue. Norms were obtained from CT images of adults with normal occlusion (12 males, 11 females) using a computer program named V works 4.0 program. 3D coordinate planes were established using soft tissue Nasion as the reference point and a total of 20 reproducible landmarks of facial soft tissue were obtained using the multiple reconstructive sectional images (axial, sagittal and coronal images) of the V works 4.0 program: soft tissue Nasion, Pronasale, Subnasale, Upper lip center, Lower lip center, soft tissue B, soft tissue Pogonion, soft tissue Menton, Endocanthion (Rt/Lt), Alare lateralis (Rt/Lt), Cheillion (Rt/Lt), soft tissue Gonion (Rt/Lt), Tragus (Rt/Lt), and Zygomatic point (Rt/Lt). According to the established landmarks and measuring method, the 3D CT images of adults with normal occlusion were measured and the normal positional measurements and their Net ( $\delta = \sqrt{X^2 + Y^2 + Z^2}$ ) values were obtained using V surgery program. In the linear measurement between landmarks, there was a significant difference between males and females except Na'-Sn and En(Rt)-En(Lt). The normal ranges of Na'-Zy, Na'-Ch and Na'-Go' (facial depth) were obtained, which was difficult to measure by two-dimensional (2D) cephalometric analysis and facial photographs. These data may be used as references for 3D diagnosis and treatment planning for patients with malocclusion and dentofacial deformity.

Korean J Orthod 2005;35(6):409-19

※ **Key words:** 3D CT, Facial soft tissue analysis, Landmarks

<sup>a</sup> Graduate Student, Department of Orthodontics, College of Dentistry, Yonsei University

<sup>b</sup> Professor, <sup>d</sup> Associate Professor, Department of Orthodontics, College of Dentistry, Yonsei University, Craniofacial Deformity Center, Oral Science Research Center

<sup>c</sup> Associate Professor, Department of Oral & Maxillofacial Radiology, College of Dentistry, Yonsei University, Oral Science Research Center

Reprint requests: **Hyung-Seog Yu**

Department of Orthodontics, College of Dentistry, Yonsei University, 134 Shinchon-Dong, Seodaemun-Gu, Seoul 120-752, Korea

+82 2 2228 3104

yumichael@yumc.yonsei.ac.kr

Received December 9, 2004; Last Revision May 19, 2005; Accepted May 21, 2005