

한냉응집소병이 동반된 원발성 중추신경계 림프종에서 급성호흡곤란증후군 양상을 보인 원내 마이코플라즈마 폐렴 1예

연세대학교 의과대학 내과학교실¹, 병리학교실²
임 의¹ · 김진석¹ · 한지숙¹ · 양우익²

A Case of Acute Respiratory Distress Syndrome by Nosocomial *Mycoplasma Pneumonia* Associated with Cold Agglutinin Disease in Primary CNS Lymphoma

Eui Im, M.D.¹, Jin Seok Kim, M.D.¹, Jee Sook Hahn, M.D.¹, and Woo Ick Yang, M.D.²

Department of Internal Medicine¹, Department of Pathology², College of Medicine, Yonsei University, Seoul, Korea

Although *Mycoplasma pneumonia* is frequently observed in immunocompromized patient if, rarely results in acute respiratory distress syndrome (ARDS). The cold agglutinin is positive in 33–76% of patients with *M. pneumonia* infection. We experienced a case of ARDS due to mycoplasma pneumonia associated with cold agglutinin disease in primary CNS lymphoma. He was a 60-year old primary CNS lymphoma patient with mycoplasma pneumonia and cold agglutinin disease who rapidly progressed to ARDS after 1 cycle of chemotherapy. He completely recovered with roxithromycin, levofloxacin, and ventilator supports. After recovery 2nd cycle of combination chemotherapy and brain radiation therapy was given and, CNS lymphoma is in complete remission until now.

Key Words : *Mycoplasma pneumonia*, Primary CNS lymphoma, ARDS, Cold agglutinin disease

서 론

마이코플라즈마 폐렴은 비정형 폐렴 중 가장 흔한 형태로 지역사회 획득 폐렴의 약 40%를 차지한다(1, 2). 마이코플라즈마 폐렴은 5-15세 사이의 연령에 많은 것으로 보고되고 있으나 최근 보고에 의하면 고령에서나 면역 기능이 저하된 환자에서의 빈도가 증가하고 있는 것으로 보고하고 있다(1, 2). 성인에서의 마이코플라즈마 폐렴은 보통 특별한 치료 없이도 자연 치유되는 것이 보통이지만 드물게 급성호흡곤란증후군 및 사망에 이르는 경우도 보고되고 있다(3, 4). 저자들은 원발성 중추신경계 림프종

으로 고용량 항암치료를 받은 후 한냉응집소병이 동반된 마이코플라즈마 폐렴이 악화되어 급성호흡곤란증후군이 발생한 1예를 체험하였기에 이에 보고하는 바이다.

증례

환자 : 김○수, 남자, 60세

주소 : 현기증, 보행 실조

현병력 : 환자는 2003년 2월에 1주일간 지속되는 현기증, 보행 실조를 주소로 내원하였다. 과거력상 1990년 산업재해로 인해 오른쪽 팔 절단술을 받았고 1993년 위궤양 천공으로 인해 위루술, 비절제술을 받았고 2001년 9월 진행성 위암(T3N0M0)으로 근치적 전위 절제술을 시행 받고 외래 추적 관찰 중이었다.

가족력 : 특이사항 없음.

문진 소견 : 기억력 장애를 보였으나 발열감, 체중 감소 및 야간 발한 소견은 보이지 않았다.

Submitted 14 April, 2005, accepted 20 July, 2005

Correspondence : Jee Sook Han, M.D.

Department of Internal Medicine, College of Medicine, Yonsei University

134 Shinchon-dong, Sedaemoon-gu, Seoul, 120-752, Korea

Tel : +82-2-361-5418, Fax : +82-2-393-6384

E-mail : medi@yumc.yonsei.ac.kr

이학적 소견 : 입원당시 혈압은 140/80 mmHg, 맥박 90 회/분, 호흡수 20회/분, 체온은 36.5°C 였고 신경학적 검사상 우측 안면근의 약화, 우측 하지의 운동약화(IV/V) 소견을 보였고 감각 이상 소견은 보이지 않았다.

검사 소견 : 내원시 시행한 말초 혈액 검사상 혈색소 11.8 g/dL, 헤마토크릿 34.5%, 백혈구 6,100/uL (호중구 53.4%, 림프구 29.1%, 단핵구 9.9%), 혈소판 245,000/uL 였고 망상구는 2.1% 였다. 혈청 전해질 검사상 Na/K/Cl/CO₂ 129.3/4.31/97.6/22.1 mEq/L 였으며 혈청 생화학 검사상 Ca/P 8.7/3.8 mg/dL, BUN/Cr 8.9/0.5 mg/dL, 총 빌리루빈 0.4 mg/dL, 총단백질/알부민 7.0/3.6 g/dL, AST/ALT 29/18 IU/L, LDH 454 IU/L (정상 225-455 IU/L), 프로트롬빈 시간 9.6초(100%), 부분 트롬보플라스틴 시간 28.7초였다. Haptoglobin 119 mg/dL, 소변 헤모시테린 음성, 소변 혈색소 음성 소견 보였고 직접 쿼츠 검사상 다-특이성 직접 쿼츠 시험 양성, 항-C 직접 쿼츠 시험 양성, 항 IgG 직접 쿼츠 시험 양성, 간접 쿼츠 검사상 양성 소견을 보였다.

임상 경과 : 뇌 자기공명영상에서 뇌 기저핵 부위의 종괴 소견을 보였으며(Figure 1), 정위 고정성 뇌 종괴 조직 검사에서 미만성 거대 림프종으로 진단되었고(Figure 2), 경부, 흉부, 복부 컴퓨터 단층 촬영, 전신 골주사, 양전자 방출 단층 촬영, 골수 조직 검사상 악성 림프종의 침범 소견은 발견되지 않았다. 원발성 중추신경계 림프종(병기

IEA) 진단 하에 입원 14일부터 28일까지 고용량 methotrexate, procarbazine, vincristine 항암 치료를 시행하였다. 입원 32일째부터 기침, 객담 등의 호흡기 증세를 보이다가 입원 34일째부터 고열과 호흡기 증상이 악화되고 흉부 X선 검사상 기관지의 망상형 비대 소견 보여 teicoplanin, imipenem, amikacin을 사용하였다. 항 마이코플라즈마 항체가 1:1,280, 한냉응집소가 1:1,024로 고역 가치를 나타내고, 말초 혈액 도말 검사상 심한 응집소견, 헤모글로빈 감소(6.1 g/dL), 총 빌리루빈 증가(1.7 mg/dL) 소견으로 한냉응집소병에 의한 용혈성 빈혈로 생각되어 세척 적혈구 6단위를 혈액 가운데기를 통하여 수혈을 하였다. 또한 마이코플라즈마 폐렴 치료를 위하여 roxithromycin과 levofloxacin을 추가로 사용하였다. 입원 40일째 코를 통하여 6 L/min 이상의 산소를 공급하였으나 동맥혈 가스 분석상 pH 7.478, PaCO₂ 35.6 mmHg, PaO₂ 70.0 mmHg, HCO₃ 26.6 mmol/L, 산소포화도(95.1%), PaO₂/FiO₂=159 mmHg 였고 흉부 X선 검사상 폐 실질 경결 소견이 빠르게 진행하여 양 폐에 미만성 간유리 음영과 침포상의 폐 경결 소견 보이며(Figure 3), 분당 30회로 빈호흡 있어 기도 삽관 후 인공 환기 요법을 시행하였다. 당시 중심 정맥압은 10.5 cmH₂O로 중심정맥압의 상승 소견은 관찰되지 않았고, 반복적으로 시행한 객담 도말 검사와 배양 검사에서 검출되는 원인균은 없었다.

임상 증상, 검사 소견 및 흉부 X선 소견 호전되고 항 마이코플라즈마 항체가 1:320, 한냉응집소치가 1:256으로 감소되어(Figure 4) 기도 삽관 후 11일째 기계호흡 중단하였다. 전신상태 호전돼 methotrexate, procarbazine,

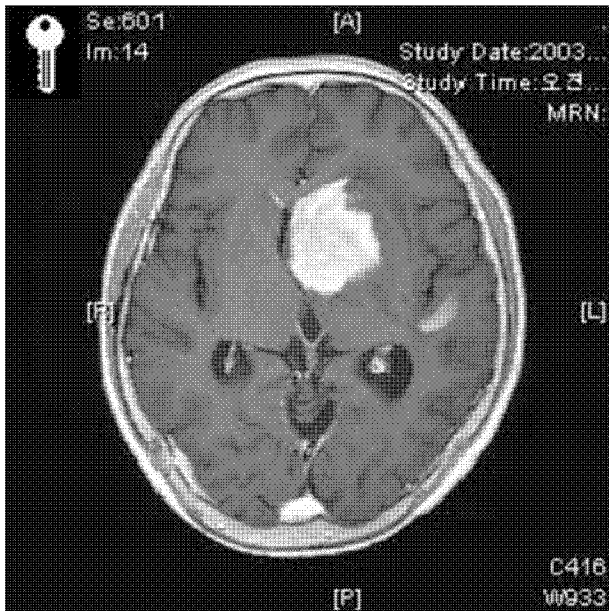


Figure 1. Brain MRI scan shows about 4 cm sized, homogeneously enhancing mass in left side basal ganglia and adjacent subependymal portion.




Figure 2. Brain mass biopsy shows diffuse large B-cell lymphoma (H&E stain, X400).

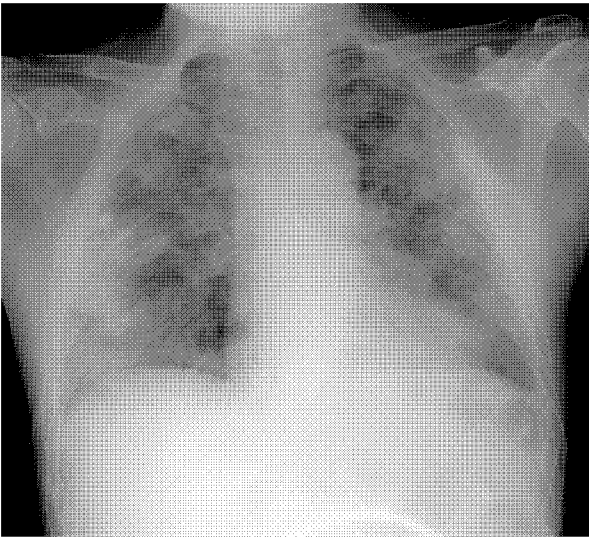


Figure 3. Chest PA shows lobar pneumonia, diffuse interstitial thickening, and ground glass opacity on both lung.

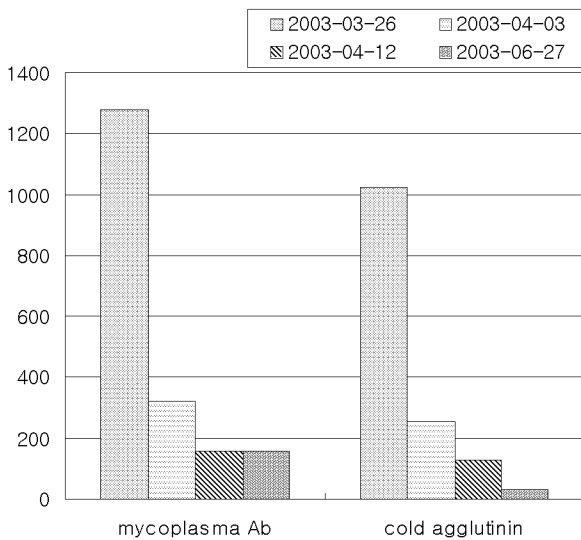


Figure 4. Serial titers of Mycoplasma antibody and cold agglutinin.

vincristine 항암 치료 2회, 뇌 방사선 치료(4,500 cGY) 주가 시행 후 완전 관해 되어 3년 후 현재 외래 추적 관찰 중이다.

고 찰

폐렴균은 경한 상기도 감염을 유발하는 경우가 대부분이나 폐렴, 폐농양 및 중추 신경계, 피부, 관절, 심장 및 혈관계 등에 합병증을 유발한다. 마이코플라즈마 폐렴은 학동기와 청년층에 흔하며 5-15세에 최고의 발병율을 보이나(1, 2) 최근 연구에 의하면 성인에서도 마이코플라즈

마 폐렴의 빈도가 점차 증가하여 전체 폐렴의 약 20% 정도를 차지하고 40세 이상의 폐렴 중 약 15%가 마이코플라즈마 폐렴균에 의해 발생한다고 알려져 있다(1, 2). 마이코플라즈마 폐렴은 만성 폐색성 폐질환, 울혈성 심부전, 수술 후 호흡 기능이 저하되거나, 면역 기능이 떨어진 환자에서 합병증이 잘 동반된다. 또한, 마이코플라즈마 폐렴은 면역기능이 떨어진 상황에서 심한 임상 양상으로 나타나는 경우가 많다(1, 2).

환자의 경우, 악성 림프종 자체, 연령 그리고 1차 고용량 methotrexate, procarbazine, vincristine 복합 항암치료 등 면역저하상태에서 마이코플라즈마 감염이 병발한 가능성이 높다고 생각된다. 또한 이 환자에서 흉부 X선 검사상 빠르게 진행하여 양 폐에 미만성 간유리 음영과 철펀상의 폐 경결 소견을 보였고, PaO₂/FiO₂<200 mmHg, 그리고 중심정맥압의 상승이 없는 점을 고려해 볼 때 마이코플라즈마 폐렴의 악화에 의한 급성호흡곤란증후군이 발생한 것으로 생각되었다.

폐렴의 진단에는 기도 분비물에서 마이코플라즈마 폐렴균을 배양하는 것이 가장 확실한 방법이나 균 성장이 느리고 특수 배지가 요구되는 등 방법상의 어려움으로 임상에서 쉽게 이용하지 못하고 있고 항 마이코플라즈마 항체가나 한냉응집소치를 측정함으로써 마이코플라즈마 폐렴을 진단한다(2). 항 마이코플라즈마 항체가의 회복기 혈청에서 항체가 음성에서 양성으로 전환되거나 항체가의 상승이 4배 이상, 또는 항체가가 1:160 이상이면 마이코플라즈마 폐렴균에 의한 급성 감염이 있었음을 시사하고(5) 혈청내 항체는 발병 7-9일에 나타나기 시작하여 3-4주가 절정을 이루며 4-6개월간 지속되다 서서히 감소를 보여 2-3년 후에는 1:16이하가 된다(6). 중합 효소 연쇄 반응법을 이용하는 진단법은 민감도와 특이도가 높아서 조기 진단에 유용하다고 하는 보고가 있으며, 최근에는 이 병원균을 직접적으로 검출하는 좋은 방법으로 보고되고 있다(7). 본 환자의 경우 항 마이코플라즈마 항체가 1:1,280으로 마이코플라즈마 폐렴에 의한 급성 감염을 강력히 시사하였고 흉부 X선 사진에서도 마이코플라즈마 폐렴에 나타나는 양 폐의 미만성 간유리 음영과 철펀상의 폐 경결 소견을 보였다.

마이코플라즈마 폐렴은 대개 자연 치유되며 특별한 치료 없이도 회복되는 것이 보통이지만 급성호흡곤란증후군 및 사망에 이르는 경우가 드물게 보고되고 있다(3,4). 마이코플라즈마 폐렴의 치료는 erythromycin 또는 tetracycline이나 새로운 macrolide 계열 항생제인 clarithromycin, azithromycin을 사용하고 levofloxacin, gati-

floxacin, moxifloxacin 등의 quinolone으로 최소 2주 이상 치료한다. 본 환자에서는 폐렴이 심하고 호전이 지연되어 두가지 항생제를 사용하였다.

한냉응집소병과 마이코플라즈마 감염과의 연관성은 잘 알려져 있다(8, 9). 한냉응집소는 마이코플라즈마 감염의 33-76%에서 양성으로 나타나는 것으로 보고되고 있고(9, 10), 마이코플라즈마 폐렴균의 과산화물이 적혈구 표면 항원의 구조를 변화시켜서 적혈구의 I 항원에 결합하는 IgM 항체를 생성하고 이로 인해 적혈구 응집과 보체계의 활성화로 용혈이 일어나게 된다(9). 본 환자에서도 항-C 직접 쿠음스 시험 양성, 항 IgG 직접 쿠음스 시험 음성으로 IgM 자가 면역 글로불린이 그 원인이 된 것으로 판단된다.

마이코플라즈마와 동반된 한냉응집소병의 증상은 대체적으로 경미하나 갑자기 발병하는 빈혈과 황달과 비종대가 나타날 수 있으며, 용혈은 대부분 심하지 않고 특별한 치료 없이도 호전되고 말단 청색증은 드물게 발생한다(1, 9). 용혈 정도는 한냉응집소치와 한냉응집소가 활성화되는 온도와 외부 온도가 관계가 있는데 일반적으로 용혈 증상이 있는 경우는 한냉응집소의 역가가 1:2,000에서 1:50,000이고 한냉응집소의 활성화 온도가 높을수록 용혈이 잘 발생하고 추위에 노출되는 정도와 빈도가 용혈되는 속도의 주요 결정 인자이다. 본 환자의 마이코플라즈마 폐렴의 초기에는 혈액 검사 시 실내 온도에서 검체가 빠른 시간 내에 응집되어 재검사를 할 때가 많았고 중등도의 빈혈과 경미한 황달 소견을 보였고, 그 당시 마이코플라즈마 항체가가 1:1,280, 한냉응집소치가 1:1,024로 높은 수치를 보였다가 회복기에 각각 1:160, 1:128로 감소했다. 이는 한냉응집소에 의한 용혈을 시사하는 소견으로 볼 수 있다. 한냉응집소치는 1:64 이상이거나 추적 관찰 시 4배 이상의 증가를 보이는 경우에 의의가 있으며 감염 후 1주 말에서 2주 초에 양성반응을 나타내고 2-3개월 후 사라져 4개월 후에는 음성 반응으로 나타난다(5). 한냉응집소는 마이코플라즈마 폐렴뿐만 아니라 인플루엔자 바이러스, 앵무병, 전염성 단핵구증, 풍진, 아데노 바이러스 감염증에서 나타날 수 있는데 이 때는 대개 1:64 미만으로 나타나는 경우가 많다(7).

악성 림프종과 연관성이 있을 수 있다. 악성 림프종에서 용혈성 빈혈은 대부분 온난 항체에 의한 것이고, 드물게 한냉 항체에 의한 용혈성 빈혈이 발생하는데 이는 악성 림프종 클론의 산물로 인하여 발생한다고 알려져 있다. 따라서, 한냉응집소치의 상승이 림프종의 초기증상으로 나타날 수 있고 적절한 항암 치료를 통해서 한냉응집

소로 인해 생긴 용혈 반응을 감소시킬 수 있다(9). Crisp 등은 한냉응집소를 가진 환자 중 27%가 악성 림프종으로 가장 빈도가 높다는 보고를 했고(11), Economopoulos 등은 비호지킨 림프종 환자 중 1.1%가 한냉응집소병이 병발되며 악성 림프종에 대한 항암 치료로 한냉응집소병도 치료 되었다고 보고하였다(12). 최근 비 호지킨 림프종의 치료제인 rituximab으로 스테로이드 등의 고식적 치료에 반응이 없었던 림프종 환자의 한냉응집소에 의한 용혈을 감소시켰다는 보고도 있다(13). 본 환자는 폐렴 발생시 항 마이코플라즈마 항체와 한냉응집소가 연관성 있게 증가 하였다가 폐렴 호전시 동시에 감소하였고, 악성림프종에 병발된 항냉항체의 증감은 대개 만성경과를 보이기 때문에 본 증례의 경우는 악성림프종의 경과중에 발생하였다기 보다는 마이코플라즈마 폐렴에 의해 한냉응집소병이 병발한 것으로 판단된다.

진술한 바와 같이, 마이코플라즈마 폐렴은 주로 건강인에서 원외폐렴을 유발하지만 드물게 면역저하환자에서 심한 호흡부전을 동반하는 원내폐렴의 양상으로 나타날 수도 있다는 것을 인식하여야 하겠다.

요 약

원발성 중추신경계 림프종 환자에서 한냉응집소병이 동반된 마이코플라즈마 폐렴이 악화되어 급성호흡곤란증후군이 발생한 1예를 치험하였기에 이에 문헌고찰과 함께 보고하는 바이다.

참 고 문 헌

- 1) Waites KB, Talkington DF: *Mycoplasma pneumoniae and its role as a human pathogen. Clin Microbiol Rev* 17:697-728, 2004
- 2) Hammerschlag MR: *Mycoplasma pneumoniae infections. Curr Opin Infect Dis* 14:181-6, 2001
- 3) Chian CF, Chang FY: *Acute respiratory distress syndrome in Mycoplasma pneumoniae: a case report and review. J Microbiol Immunol Infect* 32:52-6, 1999
- 4) Yu CW, Cheong HJ, Kang MS, Woo HJ, Kim WJ, Kim MJ, Park SC: *A case mycoplasma Mycoplasma pneumonia with respiratory abstress syndrome (ARDS). The Korean Journal of Internal Medicine* 58:324-9, 200
- 5) Biberfeld G, Stenbeck J, Johnsson T: *Mycoplasma pneumoniae infection in hospitalized patients with acute respiratory illness. Acta Pathol Microbiol*

Scand J Clin Lab Invest 74:287-300, 1968

- 6) Murray HW, Masur H, Senterfit LB, Robert RB :
The protean manifestations of Mycoplasma pneumoniae infection in adults. Am J Med 58:229-42, 1975
- 7) Daxboeck F, Krause R, Wenisch C :*Laboratory diagnosis of Mycoplasma pneumoniae infection. Clin Microbiol Infect* 9:263-73, 2003
- 8) Hahn JS, Park CH, Min YH, Lee SJ, Ko YW :
Clinical study of cold agglutinins disease. Korean Journal of Hematology 26:119-28, 1991
- 9) McNicholl FP :*Clinical syndromes associated with cold agglutinins. Transfus Sci* 22:125-33, 2000
- 10) Ali NJ, Sillis M, Andrews BE, Jenkins PF, Harrison BD :*The clinical spectrum and diagnosis of Mycoplasma pneumoniae infection. Q J Med* 58:241-51, 1986
- 11) Crisp D, Pruzanski W :*B-cell neoplasms with homogeneous cold-reacting antibodies (cold agglutinins). Am J Med* 72:915-22, 1982
- 12) Economopoulos T, Stathakis N, Constantinidou M, Papageorgiou E, Anastassiou C, Raptis S :*Cold agglutinin disease in non-Hodgkin's lymphoma. Eur J Haematol* 55:69-71, 1995
- 13) Cohen Y, Polliack A, Zelig O, Goldfarb A :*Monotherapy with rituximab induces rapid remission of recurrent cold agglutinin-mediated hemolytic anemia in a patient with indolent lympho-plasmacytic lymphoma. Leuk Lymphoma* 42:1405-8, 2001