

경부와 종격동에 발생한 캐슬만씨 병(Castleman's Disease)*

연세대학교 의과대학 외과학교실,** 병리학교실***

남기현** · 최현호** · 임치영** · 이잔디** · 김승일** · 장항석** · 홍순원*** · 박정수**

= Abstract =

Castleman's Disease of the Neck and Mediastinum*

Kee-Hyun Nam, M.D.,** Hyun Ho Choi, M.D.,** Chi Young Lim, M.D.,**
Jandee Lee, M.D.,** Seung-Il Kim, M.D.,** Hang-Seok Chang, M.D.,**
Soon Won Hong, M.D.,*** Cheong Soo Park, M.D.**

Department of Surgery,** Pathology,** Yonsei University College of Medicine, Seoul, Korea

Objectives : Castleman's disease (CD) is a lymphoproliferative disorder of unknown etiology. To elucidate the clinicopathologic characteristics of CD, we retrospectively reviewed our experience.

Methods : Fifteen patients with CD of the neck and mediastinum were identified. Patients were divided into two groups : group I had an unicentric CD and group II had multicentric CD. The histology of CD was divided into 3 subtypes : hyaline-vascular (HV), plasma cell (PC), and mixed.

Results : The study included 12 cases of group I, 3 cases of group II in the clinical aspect and 10 cases with HV, 3 cases with PC, 2 cases with mixed type in the histologic aspect. Of group I patients who underwent complete surgical excision, all are currently free of disease. The clinical course of group II patients was variable. Of two patients with multicentric plasma cell CD who were treated, one remain free from disease and the other had a local recurrence in the neck. One patient with multicentric mixed CD died of disease after 30 months of presentation.

Conclusion : Surgical resection is recommend for patients with the unicentric CD, regardless of histologic subtype. Patients with multicentric disease do not benefit from surgical resection and should be candidates for multimodality therapy.

KEY WORDS : Castleman's disease · Lymphoproliferative disorder · Neck · Mediastinum.

서 론

캐슬만씨 병(Castleman's disease)은 림프조직의 과혈관성 증식을 특징으로 하는 드문 질환으로, 1956년 캐슬만이 종격동 림프절의 증식을 최초로 보고하였다¹⁾²⁾. 이 질환은 현재까지 여포성 림프세망종(follicular lymphoreticuloma), 혈관여포성 림프절 증식증(angiofollicular lymph node hy-

*본 논문의 요지는 2005년 5월 춘계 대한외과학회에서 발표하였음.
교신저자 : 박정수, 120-752 서울 서대문구 신촌동 134번지
연세대학교 의과대학 외과학교실
전화 : (02) 2228-2111 · 전송 : (02) 313-8289
E-mail : y Surg@yumc.yonsei.ac.kr

perplasia), 혈관성 림프절 과오종(angiomatous lymphoid hamartoma), 양성 거대 림프종(benign giant lymphoma) 등의 다양한 동의어로 혼용되어 왔다³⁾.

Keller 등³⁾은 캐슬만씨 병을 유리질 혈관형(hyaline-vascular type), 형질 세포형(plasma cell type) 및 혼합형(mixed type)으로 분류하였다. 이러한 아형들은 증상 없이 단일 부위에 느리게 성장하는 경우가 대부분이나, 일부 예에서는 다발성 병변으로 발현되어 열감, 발한, 체중감소, 피로감 등의 전신 증상과 기관종대, 악성 질환 양상의 급속히 악화되는 경과를 보이기도 한다. 발병 부위로는 종격동 림프절이 가장 흔하며, 그 외 인체의 림프절이 있는 모든 부위에서 발병이 가능한 것으로 되어있다.

캐슬만씨 병의 치료 원칙도 확실한 것은 없으며, 경험적으로 수술 단독 치료로 대부분 완치가 가능하나, 일부 경우에는 방사선 요법, 항암요법, 스테로이드 요법 등의 추가 치료가 필요한 것으로 되어 있다.

현재까지 국내에서는 캐슬만씨 병에 관해 산발적인 증례만 보고된 실정이다. 이에 저자들은 최근 10년 동안 연세대학교 의과대학 외과학 교실에서 경험했던 캐슬만씨 병의 임상 양상과 병리조직학적 소견, 치료방법, 치료결과에 대해서 알아보려고 하였다.

대상 및 방법

1995년 1월부터 2005년 3월까지 연세대학교 의과대학 외과학 교실에서 경부와 종격동에 발생한 캐슬만씨 병으로 치료받은 15예를 대상으로 후향적인 연구를 하였다. 전 예가 림프절 생검을 통해 캐슬만씨 병으로 진단되었다.

대상군은 병변 수에 따라 단일성과 다발성 병변군으로 분류되었다. 1군은 단일성 병변군으로 한 개의 림프절에서만 캐슬만씨 병의 조직학적 진단이 된 경우였고, 2군은 다발성 병변군으로 조직학적 진단이 된 한 개의 림프절 외에, 임상적 혹은 방사선학적으로 타 부위에 림프절 종대가 있었던 경우로 정의하였다. 림프절의 조직학적 소견은 Keller 등³⁾의 기준에 따라 유리질 혈관형, 형질 세포형 및 혼합형으로 분류하였다.

대상군의 성별, 연령, 조직학적 소견, 이환 부위, 전신 증상 유무, 임상병리 검사결과, 치료방법, 동반 질환, 생사 여부에 대하여 1군과 2군으로 나누어서 비교 관찰하였다.

결 과

대상군의 진단 시 평균 연령은 33.5(범위, 13~65세)세였고, 남녀 비는 남자가 5예, 여자가 10예로 1 : 2였다. 평균 추적 기간은 52.6(범위, 2~118개월)개월이었다. 단일 병변을 보인 1군이 12예(80%)였고, 다발성 병변을 보인 2군이 3예(20%)였다. 1군과 2군의 성별, 연령, 조직학적 소견, 이환 부위, 전신 증상 유무, 비정상적인 검사소견, 치료방법, 동반 질환, 생사 여부에 관해 Table 1과 2에 요약하였다.

조직병리학적 분류로 전체 15예 중 유리질 혈관형이 10예(67%), 형질 세포형이 3예(20%), 혼합형이 2예(13%)였다. 유리질 혈관형은 림프구들이 양파껍질 모양으로 환상층으로 다발성 배 중심(germinal center) 주위로 배열된 양상을 보였고, 이러한 림프구들은 풍부한 혈관 기질들로 상호 연결된 양상을 보였다(Fig. 1). 반면에 형질 세포형은 배 중심주위로 혈관 기질이 적은 양상으로 형질 세포의 침윤이 조밀하게 배열된 특징을 보였다(Fig. 2). 혼합형은 배 중심에 유리질이 관찰되나, 배 중심 주위로 림프구와 형질 세포의 침윤이 혼재되어 배열된 양상이었다(Fig. 3).

Table 1. Unicentric Castleman's disease : summary of clinical findings

Patient no.	Sex	Age	Histology	Location	Systemic symptom	Abnormal labs.	Treatment	Combined disease	Follow-up (mo)	Status
1	F	31	HV	Neck	-	-	Resection	-	63	A-NED
2	F	26	HV	Neck	Malaise	-	Resection	-	77	A-NED
3	F	36	HV	Neck	Malaise	-	Resection	Polyneuropathy	59	A-NED
4	F	65	HV	Neck	Malaise	-	Resection	Polyneuropathy	35	A-NED
5	F	35	HV	Neck	-	-	Resection	-	7	A-NED
6	F	32	HV	Mediastinum	-	-	Resection	-	94	A-NED
7	F	26	HV	Mediastinum	-	-	Resection	-	85	A-NED
8	F	26	HV	Mediastinum	-	-	Resection	-	41	A-NED
9	M	33	HV	Neck	-	-	Resection	-	3	A-NED
10	F	28	HV	Mediastinum	-	-	Resection	-	15	A-NED
11	M	36	PC	Neck	Malaise	Elevated ESR	Resection	-	2	A-NED
12	F	13	Mixed	Mediastinum	-	Anemia	Resection	-	64	A-NED

HV : hyaline-vascular type, PC : plasma cell type, ESR : erythrocyte sedimentation rate, A-NED : alive no evidence of disease

Table 2. Multicentric Castleman's disease: summary of clinical findings

Patient no.	Sex	Age	Histology	Location	Systemic symptom	Abnormal labs.	γ ↑	Treatment	Combined disease	F/U (mo)	Status
1	M	27	PC	Neck, axilla	Malaise	Anemia, hypoalbuminemia	-	Resection+ steroid	Myasthenia gravis	96	A-NED
2	M	46	PC	Neck, axilla, inguinal	-	-	-	Resection+ steroid	-	118	AWD
3	M	32	Mixed	Neck, axilla, retroperitoneum	Malaise, weight loss	Hypoalbuminemia	+	Resection+ chemotherapy	Polyneuropathy	30	Death

γ ↑ : hypergammaglobulinemia, F/U : follow up, A-NED : alive no evidence of disease, AWD : alive with disease

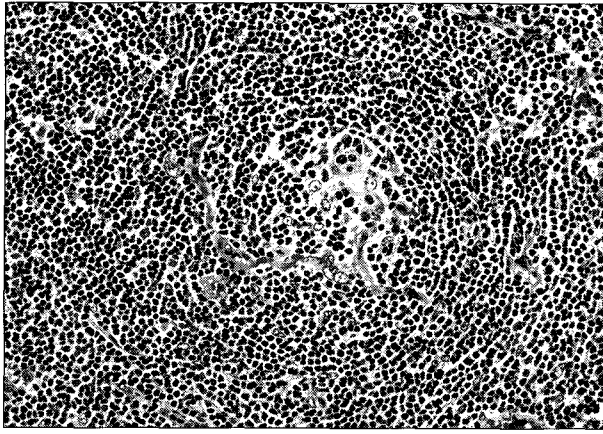


Fig. 1. Castleman's disease of hyaline-vascular type : this photograph shows hyalinization in germinal center and shows hyaline ensheathed capillary proliferation (H & E stain, $\times 200$).

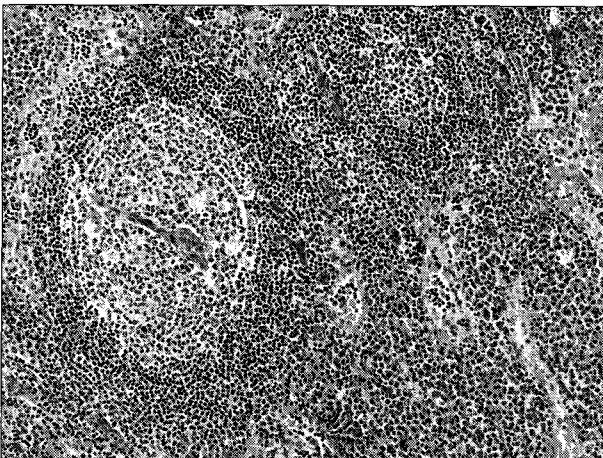


Fig. 2. Castleman's disease of plasma cell type : this photograph shows hyperplastic follicle with radially penetrating blood vessels. High endothelial venules are prominent in the paracortex. Numerous plasma cells and immunoblasts are infiltrated in the paracortex (H & E stain, $\times 100$).

단일 병변의 국한된 양상을 보인 1군의 12예 중 10예 (83%)는 유리질 혈관형이었고, 나머지 2예는 각각 형질 세포형과 혼합형의 1예씩이었다. 다발성 병변을 보인 2군의 3예 중 2예(67%)는 형질 세포형, 나머지 1예(33%)는 혼합형이었다. 1군과 2군의 평균 연령은 각각 32.3(범위, 13~65)세와 35(범위, 27~46)세였다. 1군의 남녀 비는 남자가 2명, 여자가 10명으로 1 : 5였으나, 2군의 3예는 모두 남자였다. 1군의 발병 부위로 경부와 종격동이 각각 7예(58%)와 5예(42%)이었고, 2군의 3예는 경부 외에 액와부 및 서해부, 후복막 부위에 다발성 병변을 보였다. 1군의 경부에서 발병한 7예는 모두 경부 종괴로 인한 압박감을 보였고, 이들 중 4예는 경미한 전신 쇠약감이 동반되었다. 1군의 종격동에서 발병한 5예는 건강 검진 중 우연히 종격동 종괴가 발견된 경우로 특이 증상은 없었다. 2군의 3예는 모두 경부 종괴가 축소되었고, 이들 중 2예는 각각 형

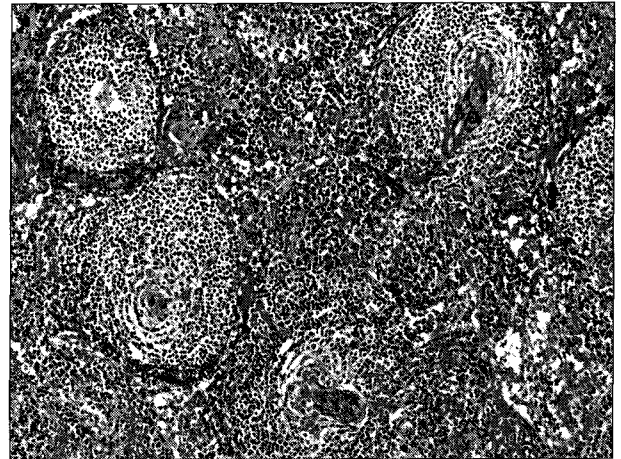


Fig. 3. Castleman's disease of mixed type : one show hyalinization in germinal centers, the other plasma cells and immunoblasts are infiltrated in the paracortex (H & E stain, $\times 100$).

Table 3. Comparison between clinical features of Castleman's disease

Factor	Unicentric	Multicentric
Mean age (yr) (range)	32.3(13-65)	35.0(27-46)
Female : male ratio	10 : 2	0 : 3
Manifestations	Incidental palpable mass	Systemic symptom
Histology	HV, PC, mixed	PC, mixed
Organomegaly	None	Mixed type
Clinical course	Benign	Progressive
Treatment	Surgical resection	Surgical resection/medical (chemotherapy+steroid)
Prognosis	Excellent	Poor

HV : hyaline-vascular, PC : plasma cell

질 세포형과 혼합형 1예씩으로 중증의 전신 쇠약감과 체중 감소가 관찰되었다. 1군에서는 기관 종대를 보인 경우가 한 예도 없었으나, 2군의 혼합형 1예에서 간 및 비장 종대를 보였다. 1군에서는 형질 세포형 1예와 혼합형 1예가 각각 경미한 적혈구침강속도 상승과 빈혈을 보인 외에는, 나머지 유리질 혈관형 8예는 비정상적인 검사 결과를 보이지 않았다. 2군에서는 형질 세포형 1예가 중증의 빈혈과 저알부민 혈증을 보였고, 혼합형 1예가 저알부민 혈증과 고감마글로불린 혈증을 보였다.

1군의 유리질 혈관형 2예에서 다발성 신경병증이 동반되어 있었고, 2군의 형질 세포형 1예와 혼합형 1예에서 각각 중증 근무력증과 다발성 신경병증이 동반되어 있었다.

1군의 전 예는 단일 병변의 근치 절제만을 한 후 추가 치료는 하지 않았으며, 2개월에서 94개월까지의 추적 기간 동안 모두 재발 없이 무병 생존 중이었다. 반면에 2군의 치료 후 임상 경과는 각기 다르게 다양하였다. 2군의 형질 세포형 2예는 다발성 병변에 대해 부분 절제를 한 후 스테로이드 치료를 추가하였으며, 마지막 추적일 기준으로 1예는

경부 국소 재발을 보여 118개월째 유병 생존 중이었고, 나머지 1예는 96개월째 무병 생존 중이었다. 2군의 혼합형 1예는 다발성 신경병증이 동반되어 있던 경우로 부분 절제 후 CHOP(cyclophosphamide, doxorubicin, vincristine, prednisone)요법 등으로 수 차례 항암 치료를 시도하였으나 간 및 비장 종대로 인한 늑막 삼출과 울혈성 심부전이 급속히 악화되어 발병 30개월 만에 사망하였다.

위와 같은 결과를 토대로 1군과 2군간의 임상 양상, 조직학적 이형, 치료 방법, 예후에 관해 비교 분석하여 Table 3에 요약 정리하였다.

고 찰

일반적으로 캐슬만씨 병을 조직병리학적으로 유리질 혈관형과 형질 세포형으로 분류할 때, 유리질 혈관형이 80~90%를, 형질 세포형이 나머지 10~20%를 차지한다⁴⁾. 또한 Keller 등³⁾은 숙주가 특이 항원에 노출 시 숙주의 면역반응이 강하면 이는 형질 세포형으로 캐슬만씨 병의 초기 활성화 단계라고 하였고, 면역반응이 약하면 이는 유리질 혈관형으로 질환의 후기 비활성화 단계라고 하였다. 본 연구에서는 유리질 혈관형과 혼합형이 각각 67%, 13%로 도합 80%, 형질 세포형이 20% 비율을 보였는데, 이는 Keller 등³⁾의 가설로 유추해 보면 이러한 혼합형은 질병초기의 형질 세포형에서 질병후기의 유리질 혈관형으로 이행되는 병변일 것으로 사료된다.

캐슬만씨 병의 원인에 관해 명확하게 밝혀진 바는 없다. 현재까지 알려진 바로는 과오종, 바이러스 감염, 만성 염증성 질환, 면역병리기전 등이 질환의 주요 원인으로 거론되고 있다³⁻⁵⁾. 캐슬만씨 병의 면역조직학적 연구 결과, 일부의 예에서 람다 경쇄(Lambda light chain)에 국한된 단일 클론성 세포집단이 나타나지만, 대부분의 경우는 다클론성 형질세포집단의 발현과 T-세포 소실 등의 면역체계의 변화를 보인다⁶⁾. 최근 보고에 의하면 Interleukin-6(IL-6)이 급성기 단백질 합성과 B-림프구 분화를 촉진시켜, 자가면역성 증상 및 고감마글로불린혈증, 빈혈 등과 같은 캐슬만씨 병의 전신 증상을 유도하는 원인이라고 하였다⁷⁾⁸⁾. 또한 Yoshizaki 등⁹⁾은 캐슬만씨 병의 림프절을 배양한 상층부액에서 B-림프구를 분화시키는 인자가 IL-6임을 증명하였다.

캐슬만씨 병은 단일 병변에 국한되어 양성 경과를 보이는 경우가 대부분이나, 일부에서는 다발성으로 전신 림프절을 침범하여 악성의 경과를 보이기도 한다. 주로 단일 병변을 보이는 유리질 혈관형은 젊은 연령군에서 호발하고 종괴 촉진외에는 무증상이나, 형질 세포형은 주로 50세 이상의 고령군에서 호발하고 50% 이상에서 다발성 병변을 보여 발

열 및 발한, 체중감소, 전신 쇠약감 등의 전신증상과 적혈구 침강속도 증가, 백혈구 및 혈소판증가, 저알부민혈증, 저철증, 저트랜스페린혈증, 고감마글로불린혈증 등의 검사 이상 소견이 동반된다. 또한 형질 세포형은 비장 종대 및 피부 질환, 신 증후군, 중증 근무력증, POEMS(polyneuropathy, organomegaly, endocrinopathy, monoclonal gammopathy, skin abnormality)증후군, 후천성 면역결핍 증후군, 류마티스 이드 관절염 등의 다양한 질환들과 동반되기도 하고³⁾⁵⁾¹⁰⁾, 일부 예에서 Kaposi 육종 혹은 악성 림프종으로 전환된 경우도 보고되었다⁴⁾⁵⁾⁷⁾⁹⁾¹¹⁾.

본 연구에서 1군 중 유리질 혈관형 10예를 제외한 나머지 2예는 각각 형질 세포형과 혼합형으로, 이는 형질 세포형과 혼합형도 단일 병변으로 발생 가능하다는 것을 시사하였다. 단일 병변의 유리질 혈관형에서 전신 증상의 동반 빈도는 10% 미만으로 낮은 것으로 되어 있으나³⁾¹²⁾, 본 연구에서는 1군의 유리질 혈관형 10예 중 3예가 전신 쇠약감을 보여 30%의 전신 증상의 동반 빈도를 나타내었다. 단일 병변에 국한된 캐슬만씨 병은 종격동이 71% 빈도로 가장 호발하는 부위로 되어 있으나¹³⁾, 본 연구의 1군에서는 경부가 7예(58%), 종격동이 5예(42%)로, 경부가 종격동보다 많은 빈도를 보였다.

본 연구에서 2군의 3예는 형질 세포형 2예와 혼합형 1예로 구성되었고, 유리질 혈관형은 한 예도 없었다. 다발성 캐슬만씨 병에 있어 성별에 따른 발생율의 차이는 없으므로 알려져 있으나, 본 연구의 2군은 독특하게 남자에게만 발병하였다.

Keller 등³⁾은 단일 병변의 캐슬만씨 병은 조직학적 아형과는 무관하게 외과적 절제만으로 완치하였다고 보고한 바 있다. 본 연구에서도 1군의 대상군은 모두 외과적 절제만으로 완치되어, 단일 병변의 캐슬만씨 병은 외과적 절제 외에는 추가 치료가 필요하지 않을 것으로 사료되었다.

Weisenburger 등¹⁰⁾은 전신 증상이 동반된 다발성 병변의 형질 세포형을 대상으로 단지 26개월의 불량한 생존 기간을 보고하였고, Menke 등¹⁴⁾은 신경병증이 동반된 다발성 병변의 형질 세포형이 불량한 예후를 보인다고 하였다. 본 연구에서는 동반 질환이 없는 2군의 형질 세포형 1예가 외과적 부분 절제와 스테로이드 추가 요법 후에 재발되었고, 비록 형질 세포형은 아니었지만 신경병증이 동반된 2군의 혼합형 1예는 외과적 부분 절제와 항암제 추가 요법에도 불구하고 사망하여 Menke 등¹⁴⁾의 연구와 유사한 결과를 보였다. 이처럼 다발성 병변의 캐슬만씨 병은 전신 질환으로 정의되기 때문에, 외과적 부분 절제만으로는 완치되기 어렵다는 것이 지배적이다¹⁵⁾. Donaghy 등¹⁶⁾과 Frizzera 등¹⁵⁾은 prednisone과 cyclophosphamide의 병합 요법으로 다발성 병변의 증례들에서 치료 효과가 있었다고 하였다. 그러

나 본 연구에서는 다발성 병변의 혼합형 1에에서 외과적 부분 절제 후 cyclophosphamide의 항암 요법을 추가하였으나 치료 효과가 없어 사망하였다.

이와 같이 다발성 병변을 보이는 캐슬만씨 병의 치료방법으로 현재까지 정해진 바는 없으나, 외과적 부분 절제 및 스테로이드 요법, 항암 요법 등의 다병합 요법을 시도할 수 있으며, 질환의 병인 및 임상 경과에 대해 근본적인 규명을 통해 효과적인 새로운 치료법을 모색해야 할 것으로 사료된다.

결 론

경부와 종격동에 단일 병변으로 발현된 캐슬만씨 병은 조직학적 아형에 관계없이 외과적 절제만으로 완치되었으며 추가 치료는 필요 없었다. 다발성 병변의 캐슬만씨 병은 주로 형질 세포형과 혼합형의 아형들로 구성되며 외과적 절제 외에 스테로이드 혹은 항암 요법의 추가치료에도 불구하고 재발 혹은 사망하는 불량한 예후를 보였다. 특히 신경병증이 동반된 다발성 병변의 혼합형은 급속히 악화되는 불량한 경과를 보였다. 따라서 다발성 병변의 캐슬만씨 병의 치료는 초기부터 적극적인 다병합 요법이 필요할 것으로 사료된다.

중심 단어 : 캐슬만씨 병 · 림프절 증식 질환 · 경부 · 종격동.

References

- 1) Castleman B, Towne VW: *Case records of Massachusetts General Hospital: Case No. 40231 New England J Med.* 1954;250:1001-1005
- 2) Castleman B, Iverson L, Mendendex V: *Localized mediastinal lymph node hyperplasia resembling thymoma. Cancer.* 1956;9:822-830
- 3) Keller AR, Hochholzer L, Castleman B: *Hyaline-vascular and plasma-cell types of giant lymph node hyperplasia of the mediastinum and other location. Cancer.* 1972;29:670-683
- 4) Frizzera G: *Castleman's disease: More questions than answers. Hum Pathol.* 1985;16:202-205
- 5) Frizzera G, Banks PM, Massarelli G, Rosai J: *A systemic lymphoproliferative disorder with morphologic features of Castleman's disease. Pathologic finding in 15 patients. Am J Surg Pathol.* 1983;7:211-231
- 6) Tuttle RJ, Shiler KJ: *Angiography of angiomatous lymphoid hamartoma (Castleman tumor) and a suggested pathogenesis. Radiology.* 1978;130:311-315
- 7) Kishimoto T: *The biology of interleukin-6. Blood.* 1989;74:1-10
- 8) Leger-Ravet MB, Peuchmaur M, Devergene O, et al: *Interleukin-6 Gene Expression in Castleman's disease. Blood.* 1991;78:2923-2930
- 9) Yoshizaki K, Matsuda T, Nishimoto N, et al: *Pathogenic significance of interleukin-6 (IL-6/BSF-2) in Castleman's disease. Blood* 1989;74:1360-1367
- 10) Weisenburger DD, Nathwani BN, Winberg CD, Rapport H: *Multicentric angiofollicular lymph node hyperplasia: A clinicopathologic study of cases. Hum pathol.* 1985;16:162-172
- 11) Drut R, Laregina A: *Angiofollicular lymph node transformation in Hodgkin's lymphoma. Pediatr Pathol.* 1991;11:903-908
- 12) McCarty MJ, Vuklja SJ, Banks PM, Weiss RB: *Angiofollicular lymph node hyperplasia (Castleman's disease). Cancer Treat Rev.* 1995;21:291-310
- 13) Gaba AR, Stein RS, Sweet DL, Variakojis D: *Multicentric giant lymph node hyperplasia. Am J Clin Pathol.* 1978;69:86-90
- 14) Menke DM, Camoriano JK, Banks PM: *Angiofollicular lymph node hyperplasia: a comparison of unicentric, multicentric, hyaline vascular, and plasma cell types of disease by morphometric and clinical analysis. Mod Pathol.* 1992;5:525-530
- 15) Frizzera G, Peterson BA, Bayrd ED, Goldman A: *A systemic lymphoproliferative disorder with morphologic features of Castleman's disease: clinical findings and clinicopathologic correlations in 15 patients. J Clin Oncol.* 1985;3:1202-1216
- 16) Donaghy M, Hall P, Gawler J, et al: *Peripheral neuropathy associated with Castleman's disease. J Neurol Sci.* 1989;89:253-267