

# 전산화 단층촬영을 이용한 법랑모세포종의 방사선학적 연구

연세대학교 치과대학 구강악안면방사선과학교실  
박 혁 · 정호걸 · 김기덕 · 박창서

## A radiologic study of ameloblastoma using computed tomography

Hyok Park, Ho-Gul Jeong, Kee-Deog Kim, Chang-Seo Park

Department of Oral & Maxillofacial Radiology, College of Dentistry, Yonsei University

### ABSTRACT

**Purpose** : To reveal what is the distinct differential diagnostic differences between unicystic ameloblastoma and solid or multicystic ameloblastoma.

**Materials and Methods** : 56 cases of ameloblastoma were retrospectively reviewed and evaluated among the patients who had taken CT scans at the department of Oral & Maxillofacial Radiology in Yonsei University Dental Hospital from January 1996 to December 2003.

**Results** : In 56 cases, 21 cases (37.5%) were unicystic ameloblastoma, 35 cases (62.5%) were solid or multicystic ameloblastoma. Only 1 case (4.8%) of unicystic ameloblastoma and 4 cases (11.4%) of solid or multicystic ameloblastoma were occurred in maxilla. 13 cases (61.9%) of unicystic ameloblastoma were observed as unilocular, and 8 cases (38.1%) as lobulated. 5 cases (14.3%) of solid or multicystic ameloblastoma were observed as unilocular, 13 cases (37.1%) as lobulated, and 17 cases (48.6%) as multilocular. In the results from the measurements after correction of the buccolingual widths and heights to the mesiodistal lengths, there is a statistically significant difference between unicystic ameloblastoma and solid or multicystic ameloblastoma in ANCOVA test ( $p < 0.05$ ). Hounsfield units in the lesion were  $24.9 \pm 8.8$  HU in unicystic ameloblastoma,  $31.2 \pm 11.5$  HU in solid or multicystic ameloblastoma. There is no statistically significant difference ( $p > 0.05$ ).

**Conclusion** : Characteristic differences between unicystic ameloblastoma and solid or multicystic ameloblastoma is that there is higher prevalence of solid or multicystic ameloblastoma that have lobulated or multilocular patterns. To measure the Hounsfield units in the lesion is helpful, but it is not a differential diagnostic point between unicystic ameloblastoma and solid or multicystic ameloblastoma. (*Korean J Oral Maxillofac Radiol* 2005; 35 : 77-82)

**KEY WORDS** : Ameloblastoma, Unicystic; Ameloblastoma, Multicystic; Tomography, X-ray Computed

## 서 론

법랑모세포종(ameloblastoma)은 악골에 발생하는 치성종양 중 발생빈도가 높고 방사선학적 및 조직학적으로는 양성이나 인접 조직으로의 침윤성 성장 양상을 보이는 등 재발율이 높아 임상적으로 중요한 질환 중의 하나이다.<sup>1-5</sup> 법랑모세포종의 기원은 법랑기의 잔사, 치성낭의 상피, 구강점막의 기저세포, 혹은 신체 다른 부위의 이소성 상피(heterotropic epithelium) 등에서 유래한다고 알려져 왔

다.<sup>2,3,5</sup> Small 등<sup>6</sup>은 법랑모세포종이 악골에 발생하는 종양과 낭의 1%를 차지한다고 보고하였고,<sup>2,4</sup> Regezi<sup>7</sup>는 악골 내 치성종양의 11%를 차지한다고 보고하였다.<sup>1,3,4</sup> 임상적으로는 부종이나 동통의 증상을 보이는 경우가 많고 방사선사진 검사에서 우연히 발견되는 증상이 없는 경우도 있다.<sup>2,3,8,9</sup> 방사선학적으로는 특징적인 다방성의 비누거품모양이나 별집모양을 보이기도 하고, 단방성으로 나타나는 경우도 있다.<sup>1,3-5,10,11</sup> 치료법으로는 소파술만을 시행한 경우 50-90%의 높은 재발율을 보이는 것으로 보고되어 주변의 정상적인 골조직을 포함한 광범위한 절제술이나 부분적출술의 시행이 추천되고 있다.<sup>1,3,5,12,13</sup>

Gardner<sup>14</sup>는 법랑모세포종을 골내 종괴성 또는 다낭성 법랑모세포종(intraosseous[solid or multicystic] amelobla-

접수일 : 2005년 3월 7일; 심사일 : 2005년 3월 8일; 채택일 : 2005년 4월 8일  
Correspondence to : Prof. Chang-Seo Park  
Department of Oral and Maxillofacial Radiology, College of Dentistry, Yonsei University, 134 Shinchon-Dong, Seodaemun-Gu, Seoul 120-752, Korea  
Tel) 82-2-2228-8843, Fax) 82-2-363-5232, E-mail) csp@yumc.yonsei.ac.kr

stoma), 단낭성 법랑모세포종 (unicystic ameloblastoma), 그리고 주변성 법랑모세포종 (peripheral ameloblastoma)으로 분류하였고, 골내형 법랑모세포종은 조직학적으로 여포형 (follicular type), 망상형 (plexiform type), 단낭성 (unicystic) 등으로 분류하였다. Philipsen과 Reichart<sup>15</sup>는 임상적 진행 양상과 예후에 의해 전형적이고 전통적인 골내 종괴성 또는 다낭성 (solid or multicystic), 단낭성 (unicystic), 주변성 (peripheral), 결합조직형성 (desmoplastic)으로 분류할 수 있다고 하였다. 단낭성 법랑모세포종 (unicystic ameloblastoma, UA)은 함치성낭과 임상 및 방사선학적으로 유사한 소견을 보이는 단방성이고 낭성인 병소로서 일반적인 종괴성 또는 다낭성 법랑모세포종 (solid or multicystic ameloblastoma, SMA)에 비하여 낮은 연령에서 발생하고 임상적인 진행 양상이 덜 공격적이며 보존적인 치료후에도 재발율이 더 낮은 것으로 알려져 있다.<sup>5,15</sup> 즉, 단낭성 법랑모세포종의 경우 광범위한 절제술이 아닌 소파술 (enucleation)이나 조대술 (marsupialization)을 시행한 후에도 종괴성 또는 다낭성 법랑모세포종에 비하여 재발이 적고 예후가 좋다고 보고된 바 있다.

통상적인 치근단 방사선사진 촬영으로는 구강악안면 영역에서 광범위하게 발생한 병소 전체가 포함되지 못하므로 파노라마 방사선사진 또는 그 밖의 구외 방사선사진 촬영을 이용하여 법랑모세포종과 유사한 소견을 보이는 다른 질환들과의 감별점과 특징들이 보고된 바 있다.<sup>3,16,17</sup> 이러한 연구들에서 얻어진 결과들은 병소를 평면적인 방사선사진상에서 평가한 것들로서 병소의 위치와 내부 성상, 인접 구조물들과의 관계 및 침범 정도를 보다 정확하게 평가하기 위해서는 병소를 다양한 방향에서 절단한 단면 영상이나 입체공간적 관계를 보여줄 수 있는 3차원적 영상 진단이 추가로 필요함을 제시하였다.<sup>2</sup>

전산화 단층촬영 (Computed tomography, CT)은 병소의 현재 상태 및 내부 성상과 인접한 구조물과 조직들과의 관계를 평가하고, 수술 범위를 결정하며, 수술시 접근 방법을 결정하는 등 질병을 진단하고 치료 계획을 수립하고 예후를 예측함에 있어서 보다 정확하고 많은 정보를 제공하고 있다. 특히 구강악안면 영역에 발생한 질환의 진단과 치료계획 수립을 위해서 병소의 단면에서의 형태뿐만 아

니라 3차원적 형태를 파악하고 병소 내부를 채우고 있는 물질의 성상과 인접 구조물과의 관계를 평가하는데 전산화 단층촬영이 매우 유용하게 사용되고 있다.

본 연구의 목적은 전산화 단층촬영을 통해 얻은 법랑모세포종의 다양한 영상 소견을 조직학적 진단과 비교, 분석하여 전산화 단층촬영 영상에서 단낭성 법랑모세포종이 조직학적으로 다르게 분류되는 종괴성 또는 다낭성 법랑모세포종과 구별되는 어떤 특징적인 양상을 보이고 서로 감별되는 점이 있는가를 알아보려고 하는 것이다.

## 재료 및 방법

### 1. 연구 재료

연세대학교 치과대학병원에 내원하여 임상 및 방사선학적, 그리고 조직학적 검사를 통하여 법랑모세포종으로 진단받은 환자로서 전산화 단층촬영을 시행한 환자 56예를 대상으로 하였다.

### 2. 연구 방법

#### 1) 임상 및 조직학적 분류

임상 및 방사선학적, 그리고 조직학적으로 단낭성 법랑모세포종 (UA)과 종괴성 또는 다낭성 법랑모세포종 (SMA)으로 분류하고 이를 다시 성별, 연령, 발생 부위에 따라 분류하였다.<sup>5,15</sup>

#### 2) 전산화 단층촬영 영상의 평가

전산화 단층촬영 영상은 축단면을 중심으로 연조직 강조영상 (soft tissue window setting)과 골 강조 영상 (bone window setting)의 연속적인 상을 종합적으로 관찰하여 특징적인 소견을 분석하였다. 이에 관상면 영상을 참고하였고 일부 예에서는 3차원 입체 재구성 영상과 악궁에 대한 횡단면 영상과 파노라마 단면 영상을 참고하였다.

각각 다음의 관찰 항목에 대하여 평가, 분석하였다.

#### (1) 관찰 항목

##### ① 병소의 형태

각 병소의 형태를 전체적으로 관찰하여 Yoshiura 등<sup>18</sup>이

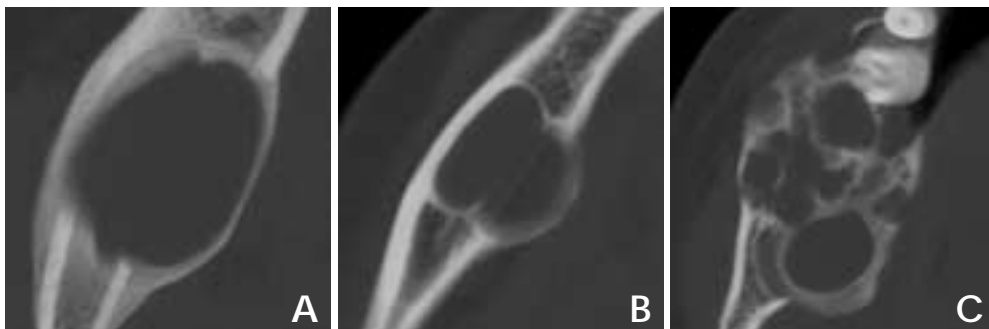


Fig. 1. Classification of the CT pattern of lesions. A: Unilocular, B: Lobulated, C: Multilocular.

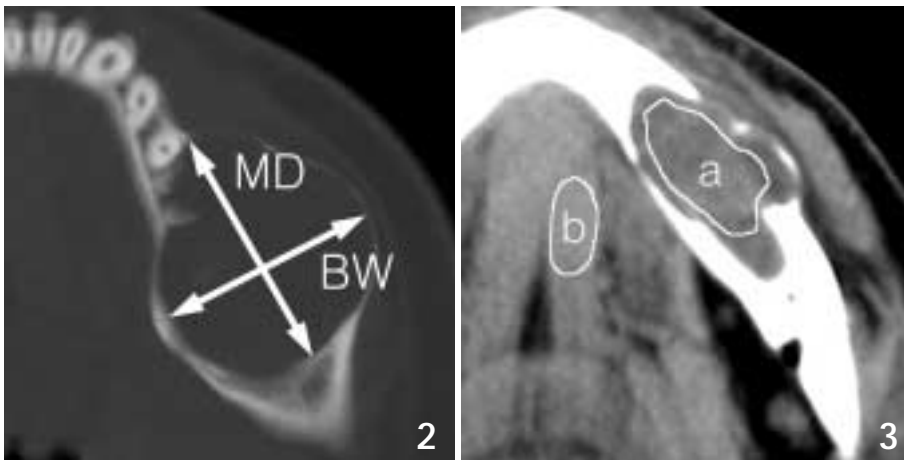


Fig. 2. Linear measurement of a lesion.

Fig. 3. Region of Interest (ROI) of a lesion to measure Hounsfield units. a: Hounsfield units in the lesion, b: Hounsfield units in the adjacent muscle.

치성 낭의 연구에서 적용한 분류를 따라 부드럽고 연속된 경계를 보이는 경우를 단방성(unilocular), 변연 부위에 조개껍질과 유사한 형태의 굴곡을 보이나 완전한 격벽으로 나뉘어 있는 소견이 관찰되지는 않는 경우를 굴곡성(lobulated), 완전한 격벽으로 분리되어 있는 단면이 관찰되는 경우를 다방성(multilocular) 형태로 분류하였다(Fig. 1).

② 병소의 크기 측정

병소의 연속적인 축단면 전산화 단층촬영 상에서 병소가 가장 크게 관찰되는 단면을 선택하여 가장 긴 부위에서 근원심 길이(Mesiodistal length, MD)를 측정하고 이에 대해 수직인 협설 방향으로 협설측 폭(Buccolingual width, BL)이 가장 큰 단면을 선택하여 그 값을 측정하였다(Fig. 2). 이 두 측정치의 비를 구하여 근원심 대 협설 폭경비(the ratio between MD and BL, MD/BL ratio)를 구하였다. 병소의 높이(Height, Ht)는 축단면 상에서 병소가 처음 보이기 시작하는 가장 하방 상에서부터 가장 상방 상까지의 단면수에 단면 두께(slice thickness)를 곱하여 그 값을 산출하였다.

③ 병소 내부의 CT 값(Hounsfield units, HU)

병소가 가장 크게 보이는 단면에서 인접 경화성 변연과 인접골 및 치아를 포함하지 않도록 가능한 한 크게 관심영역(region of interest, ROI)을 설정하여 병소 내부의 CT 값을 측정하였다. 병소의 내부 성상을 평가하기 위하여 동일한 단면에서 관찰되는 근육의 CT 값과 비교하였다. 근육에서의 ROI를 정확히 설정하기 위해 가장 두꺼운 근육(예. 교근)을 선택하여 인접한 다른 조직을 포함하지 않도록 가능한 한 큰 ROI를 설정하여 내부의 CT 값을 측정하였다(Fig. 3).

④ 협측과 설측 피질골의 연속성

병소와 인접한 부위의 피질골을 연속적인 상에서 관찰하여 정상인 경우, 비박을 보이는 경우, 불연속을 보이는 경우로 분류하였고 협측과 설측으로 나누어 각각 관찰하였다.

⑤ 병소와 관련된 치아 흡수 또는 변위  
병소에 포함되거나 인접한 치아들의 치근 흡수 또는 변위 여부를 관찰하였다.

(2) 통계 분석

① 측정 항목인 근원심 길이(MD), 협설측 폭(BL), 높이(Ht)간의 상관관계를 분석하기 위하여 근원심 길이에 대하여 협설측 폭과 높이를 보정한 후 ANCOVA test를 시행하여 두 그룹간의 차이를 비교하였다.

② 병소 내부의 CT 값은 각각 같은 단면에서 관찰되는 근육의 CT 값과의 차이를 구한 후 t-test로 통계학적 분석을 시행하였다.

결 과

1. 임상 및 조직학적 분류

전체 56예 중에서 단낭성 범랑모세포종(UA)이 21예(37.5%), 종괴성 또는 다낭성 범랑모세포종(SMA)이 35예(62.5%)였다. 남녀 성별비는 단낭성 범랑모세포종에서 1.1:1, 종괴성 또는 다낭성 범랑모세포종에서 1.5:1이었다. 평균 연령은 단낭성 범랑모세포종에서 23.4±8.3세였고 종괴성 또는 다낭성 범랑모세포종에서는 34.2±15.0세였다(Table 1). 연령대별로는 단낭성 범랑모세포종은 20대에서 가장 많았고, 종괴성 또는 다낭성 범랑모세포종은 20대와 40대에 가장 많았다(Fig. 4). 발생 부위는 단낭성 범랑모세포종 중 1예(4.8%)만이 상악에 발생하였고, 종괴성 또는

Table 1. Sex and Age distribution of lesions

	UA (n=21)	SMA (n=35)
Sex (Male/Female)	11/10 (1.1:1)	21/14 (1.5:1)
Age (yrs)	23.4±8.3 (9-68)	34.2±15.0 (13-74)

n : number of lesions

UA : Unicystic ameloblastoma,

SMA : Solid or multicystic ameloblastoma

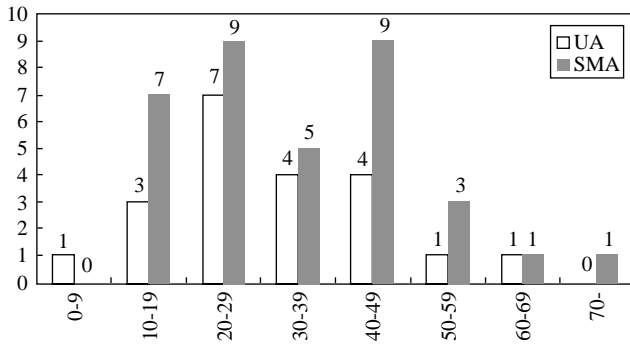


Fig. 4. Age distribution of lesions. UA : Unicystic ameloblastoma, SMA : Solid or multicystic ameloblastoma.

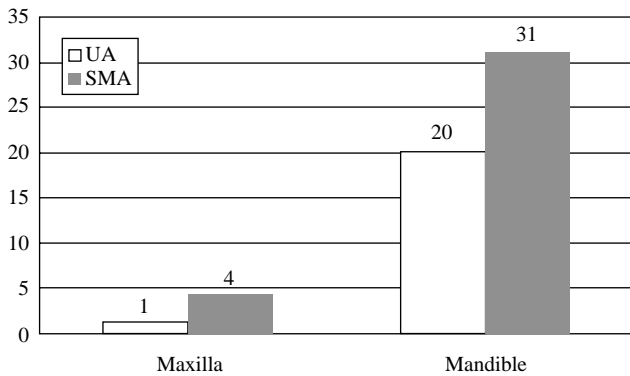


Fig. 5. Area distribution of lesions. UA : Unicystic ameloblastoma, SMA : Solid or multicystic ameloblastoma.

Table 2. Comparison in CT patterns of lesions

	UA (n = 21)	SMA (n = 35)
Unilocular	13 (61.9%)	5 (14.3%)
Lobulated	8 (38.1%)	13 (37.1%)
Multilocular	0 (0.0%)	17 (48.6%)

n : number of lesions  
 UA : Unicystic ameloblastoma  
 SMA : Solid or multicystic ameloblastoma

단낭성 법랑모세포종 중 4예 (11.4%)가 상악에 발생하였다 (Fig. 5).

2. 전산화 단층촬영 영상의 평가

① 병소의 형태에서 단낭성 법랑모세포종은 단방성 13예 (61.9%), 굴곡형 8예 (38.1%)이고 다방성인 예는 없었으며, 종괴성 또는 다낭성 법랑모세포종은 단방성 5예 (14.3%), 굴곡형 13예 (37.1%), 다방성 17예 (48.6%)였다 (Table 2).

② 병소의 크기에서 계측치들을 비교한 결과, 각 계측치들의 평균값과 표준편차는 Table 3에서와 같다. 병소의 3차원적인 성장 양상을 평가하기 위하여 근원심 길이에 대하

Table 3. Comparison in measurements of lesions

	UA (n = 21)	SMA (n = 35)
Mesiodistal length (MD)	36.3 ± 10.3 mm	39.3 ± 15.3 mm*
Buccolingual width (BL)	25.3 ± 7.4 mm	23.0 ± 6.9 mm*
Height (Ht)	41.2 ± 16.3 mm	38.1 ± 13.1 mm*
MD/BL ratio	1.47 ± 0.36	1.75 ± 0.53

n : number of lesions  
 UA : Unicystic ameloblastoma  
 SMA : Solid or multicystic ameloblastoma  
 \* : statistically significant

Table 4. Comparison in CT numbers between the lesion and adjacent normal muscle

	UA (n = 18)	SMA (n = 30)
Lesion	24.9 ± 8.8 HU	31.2 ± 11.5 HU
Muscle	55.9 ± 3.7 HU	57.2 ± 4.6 HU

n : number of lesions  
 UA : Unicystic ameloblastoma  
 SMA : Solid or multicystic ameloblastoma

Table 5. Comparison in continuity of cortical layers adjacent to the lesions

Buccal or lingual cortex	UA (n = 21)	SMA (n = 35)
Normal	0 (0.0%)	0 (0.0%)
Thinning	10 (47.6%)	11 (31.4%)
Discontinuity	11 (52.4%)	24 (68.6%)

n : number of lesions  
 UA : Unicystic ameloblastoma  
 SMA : Solid or multicystic ameloblastoma

여 협설측 폭과 높이를 보정한 후 ANCOVA test를 시행한 결과, 종괴성 또는 다낭성 법랑모세포종이 단낭성 법랑모세포종에 비하여 크기의 차이를 많이 나타내어 통계학적으로 유의성있는 차이를 보였다 (p < 0.05).

③ 병소 내부의 CT 값과 근육의 CT 값의 차이는 두 그룹 간에 통계학적으로 유의한 차이를 보이지 않았다 (p > 0.05, Table 4). CT 값은 병소의 내부에 ROI를 설정하기 어려울 정도로 인접한 골 또는 치아와의 간격이 좁은 단낭성 법랑모세포종의 3예, 종괴성 또는 다낭성 법랑모세포종의 5예에서는 측정이 불가능하여 제외하였다.

④ 피질골의 연속성은 단낭성 법랑모세포종 중 11예 (52.4%), 종괴성 또는 다낭성 법랑모세포종 중 24예 (68.6%)에서 협측 또는 설측 피질골의 연속성이 소실되어 있었다 (Table 5).

⑤ 병소에 포함되거나 인접한 치아들의 치근의 흡수 및 변위 여부는 단낭성 법랑모세포종의 20예, 종괴성 또는 다낭성 법랑모세포종의 32예에서만 확인이 가능하였는데 단낭성 법랑모세포종에서는 변위를 보인 예가 14예 (70.0%), 흡수를 보인 예가 11예 (55.0%), 변위와 흡수를 모두 보인

**Table 6.** Comparison in CT findings of the teeth adjacent to the lesions

Root resorption or tooth displacement	UA (n=20)	SMA (n=32)
No change	3 (15.0%)	9 (28.1%)
Only resorption	3 (15.0%)	5 (15.6%)
Only displacement	6 (30.0%)	9 (28.1%)
Resorption and displacement	8 (40.0%)	9 (28.1%)

n : number of lesions

UA : Unicystic ameloblastoma

SMA : Solid or multicystic ameloblastoma

예가 8예 (40.0%)였고, 종괴성 또는 다낭성 법랑모세포종에서는 변위를 보인 예가 18예 (56.3%), 흡수를 보인 예가 14예 (43.8%), 변위와 흡수를 모두 보인 예가 9예 (28.1%)였다 (Table 6).

## 고 찰

법랑모세포종의 진단 및 치료계획 수립에 있어서 전산화 단층촬영의 소견에 대하여 많은 선학들의 연구가 이루어져 왔다. Frame과 Wake<sup>19</sup>는 전산화 단층촬영의 장점으로 구강 수술시 측방향 관찰이 가능하다는 것, 연조직 관찰이 용이하다는 것, blurring이 적다는 것, 조직밀도 측정이 가능하다는 것, 정보를 재생할 수 있다는 것 등을 들었고, Cohen 등<sup>20</sup>은 하악 법랑모세포종에서 나타나는 피질골의 팽윤, 중앙의 성장 등은 전산화 단층촬영에서 더 잘 관찰할 수 있다고 하였다. Mackenzie 등<sup>21</sup>은 전산화 단층촬영의 한계를 지적하면서 관찰면 촬영은 환자에 따라 촬영이 불가능하거나 위험할 수도 있고 환자의 움직임으로 실패할 소지가 크며, 전산화 단층촬영에만 근거한 특정 진단은 다른 방사선사진에서와 마찬가지로 힘들며, 고밀도 물체에 의한 인공음영을 유발할 수 있다고 하였다. Iko 등<sup>22</sup>은 전산화 단층촬영이 두경부 질환의 발견에 있어 가장 민감한 촬영방법이라고 주장하였으며, Kurabayashi 등<sup>23</sup>도 전산화 단층촬영이 구강악안면 영역에서 나타나는 병소의 범위를 관찰하는 데 유용하다는 것을 강조하였다.

발생 연령에서는 Eversole 등<sup>24</sup>은 단낭성 법랑모세포종이 평균 22세, 다낭성 법랑모세포종이 평균 33세라고 보고하였고, Philipsen과 Reichart<sup>15</sup>는 종괴성 또는 다낭성 법랑모세포종이 33-44세이었고, 단낭성 법랑모세포종이 19-27세로 단낭성 법랑모세포종이 더 낮은 연령대에서 발생한다고 보고하였다. 본 연구에서 단낭성 법랑모세포종의 평균 발생 연령은 23.4세이고, 종괴성 또는 다낭성 법랑모세포종은 34.2세로 이전의 연구들과 일치하는 결과를 보였다 (Table 1, Fig. 4). 남녀 간의 성별에 따른 차이는 Philipsen과 Reichart<sup>15</sup>는 단낭성과 종괴성 또는 다낭성 법랑모세포종 모두 약 1.3:1로 차이가 없었다고 보고하였다. 본 연구에서는 단낭성 법랑모세포종이 1.1:1, 종괴성 또는 다낭성

법랑모세포종이 1.5:1로 나타났다 (Table 1).

법랑모세포종은 주로 하악에서 발생하며 상악에서는 매우 드물게 발생하는 결과를 보였는데 이는 이전의 연구에서 보고된 바와 일치하는 것이다 (Fig. 5).<sup>5,12,15</sup>

병소의 형태는 해부학적 위치 및 인접 구조물, 병소의 성장기간 또는 크기, 그리고 조직학적 소견에 의해 영향을 받는다.<sup>2</sup> 방사선학적 소견 및 이의 의미는 병소의 형태와 특성 및 해부학적 요인과 크기의 한계를 포함하여 고려해야 한다. 이는 같은 조직학적 소견을 보이는 병소라도 위치나 크기 또는 성장단계에 따라 다양한 양상을 보일 수 있기 때문이다. 따라서 본 연구에서는 법랑모세포종의 증례들에서 전산화 단층촬영 상의 소견을 비교하여 단낭성 법랑모세포종인 예와 조직학적 분류를 달리 하는 예들 사이에서 특징적인 소견이나 감별점을 찾고자 하였다. 병소의 형태를 분류하는 방식은 전산화 단층촬영을 이용하여 치성 낭의 형태학적 분석을 한 Yoshiura 등<sup>18</sup>의 연구에서 이용한 분류를 적용하였다. 이 분류에 따라 부드럽고 연속된 하나의 경계를 보이는 경우를 단방성 (unilocular), 변연 부위에 조개껍질과 유사한 형태의 굴곡을 보이거나 완전한 격벽으로 나뉘어 있는 소견이 관찰되지 않는 경우를 굴곡성 (lobulated), 완전한 격벽으로 분리되어 있는 단면이 관찰되는 경우를 다방성 (multilocular) 형태로 분류하였다. 본 연구에서 단낭성 법랑모세포종은 다방성으로 나타난 예가 없었으며 종괴성 또는 다낭성 법랑모세포종에서는 다방성으로 보이는 예가 더 많았다 (Table 2). 이는 법랑모세포종의 전형적인 특징인 다방성 병소를 보이는 예는 종괴성 또는 다낭성 법랑모세포종에서 나타난다는 것을 의미한다. 다시 말해서 다방성인 형태로 관찰되는 경우 단낭성 법랑모세포종보다는 종괴성 또는 다낭성 법랑모세포종일 가능성이 더 높다는 것을 의미한다.

병소의 크기는 병소의 위치와도 연관되어 있으며 성장양상을 반영하는 것으로 알려져 있다.<sup>2,3,5,18,24</sup> 하악에서는 협설 피질골에 의해 협설 팽창 정도가 억제되어 타원형으로 성장하는 경향이 있다.<sup>2</sup> 병소의 크기를 분석한 결과, 근원심 길이와 높이에 비하여 협설축 폭이 다소 좁은 결과를 나타낸 것도 이러한 경향을 반영한 것으로 생각된다. 근원심 길이에 대하여 협설축 폭과 높이가 평균값에서는 수치상으로 큰 차이를 보이지 않지만 단낭성 법랑모세포종과 종괴성 또는 다낭성 법랑모세포종이 통계학적으로 유의한 차이를 보인 것은 단낭성 법랑모세포종이 종괴성 또는 다낭성 법랑모세포종보다 발생지점으로부터 보다 더 3차원적인 모든 방향에 대하여 대칭적으로 성장하는 양상을 반영하는 결과이다 (Table 3).

CT 값은 치밀골, 물, 공기를 상대적인 값으로 계산한 것으로서 선상 오류 (beam hardening artifact)나 부분 용적 효과 (partial volume effect)에 많은 영향을 받는다. 따라서 선상 오류가 관찰되지 않는 단면을 선택하고 병소 내에서

골이나 치아를 포함하지 않는 가능한 한 큰 범위를 관심 영역으로 설정함으로써 오차를 감소시키고자 하였다. 병소의 CT 값과 근육의 CT 값과의 차이를 비교한 결과, 그룹간에 통계학적으로 유의한 차이를 보이지는 않았는데 이는 법랑모세포종의 특징 중에서 낭성 변이가 흔하다는 점을 반영하는 결과로 생각된다. 즉, 단낭성 법랑모세포종에서는 내부에 액체 성분이 많이 포함되어 있는 예가 많았을 것으로 생각되고, 종괴성 또는 다낭성 법랑모세포종의 예에서는 내부에 낭성 변이에 의한 액체 성분이 포함된 경우가 많아 근육과의 차이를 서로 비교했을 경우 큰 차이를 보이지 않은 것이라고 생각된다(Table 4).

피질골의 연속성을 분석한 결과, 단낭성 법랑모세포종과 종괴성 또는 다낭성 법랑모세포종 모두에서 피질골의 연속성이 소실된 경우가 많이 나타났다. 이는 병소가 성장하면서 피질골이 비박되고 팽윤되면서 협축 또는 설축 피질골의 연속성이 소실되는 경우가 더 많다는 것을 의미한다. 즉, 단낭성 법랑모세포종이라 할지라도 낭의 성질을 갖고는 있으나 종양의 성격도 지니고 있음을 보여주는 것이다. 또한 법랑모세포종이 피막이 없고 주변 조직으로 침윤성 성장을 하는, 종양과 낭 중에서는 보다 공격적인 질환이라는 것을 반영하는 결과이다(Table 5).

병소에 포함되거나 인접한 치아들과의 관계에 있어서 치근의 흡수와 치아의 변위 여부를 분석한 결과, 단낭성 법랑모세포종과 종괴성 또는 다낭성 법랑모세포종 모두에서 흡수나 변위를 전혀 일으키지 않은 예보다 흡수 또는 변위를 일으킨 예가 더 많은 것으로 나타났다. 이는 병소가 성장하면서 인접한 치아에 영향을 준다는 것을 의미하여 이러한 양상은 느리게 성장하면서 인접한 조직에 영향을 주는 양성종양의 특징적인 성질을 잘 보여 주는 것이다(Table 6).

결론적으로 단낭성 법랑모세포종과 종괴성 또는 다낭성 법랑모세포종을 방사선학적으로 명확히 감별할 수 있는 점은 굴곡성 또는 다방성인 형태를 보일 때 종괴성 또는 다낭성 법랑모세포종일 가능성이 더 높다는 것임을 알 수 있었다. CT 값을 측정하는 것은 병소 내부의 성상을 파악하기에 도움을 줄 수는 있으나 단낭성 법랑모세포종과 종괴성 또는 다낭성 법랑모세포종을 나눌 수 있는 감별점은 될 수 없다는 것을 알 수 있었다. 본 연구에서는 측상 단면영상을 중심으로 병소를 분석하고 평가하였는데 앞으로 3차원적 영상 재구성과 다면 영상 재구성을 통하여 보다 의미있는 감별점을 찾아내는 연구가 더 필요하리라 생각된다.

### 참 고 문 헌

1. 소병천, 허민석, 안창현, 최 미, 이삼선, 최순철 등. 법랑모세포종과 치성각화낭의 방사선학적 감별진단: CT를 중심으로. 대한구강악안면방사선학회지 2002; 32 : 167-73.
2. 은상아, 김기덕, 박창서. 전산화단층사진을 이용한 치성각화낭과 법

- 랑모세포종의 감별진단. 대한구강악안면방사선학회지 2002; 32 : 89-97.
3. 정호걸, 이장렬, 김기덕, 박창서. 치성각화낭과 법랑모세포종의 임상 및 방사선학적 감별진단. 대한구강악안면방사선학회지 2000; 30 : 249-54.
4. Becelli R, Carboni A, Cerulli G, Perugini M, Lannetti G. Mandibular ameloblastoma: Analysis of surgical treatment carried out in 60 patients between 1977 and 1998. J Craniofac Surg 2002; 13 : 395-400.
5. Shafer WG, Hine MK, Levy BM. A Textbook of Oral Pathology. 3rd ed. Philadelphia: Saunders; 1974. p. 251-8.
6. Small IA, Waldron CA. Ameloblastoma of the jaws. Oral Surg 1955; 8 : 281-97.
7. Regezi JA. Odontogenic tumor: An analysis of 706 cases. J Oral Surg 1978; 36 : 771-8.
8. Langlais RP, Langland OE, Nortje CJ. Pericoronal radiolucencies without opacities. In Diagnostic imaging of the jaw. Baltimore: Williams and Wilkins; 1995. p. 285-326.
9. Waldron CA. Odontogenic cysts and tumors. In Oral and maxillofacial pathology. Neville BW, Damm DD, Allen CM and Bouquet JE. eds. Philadelphia: Saunders; 1995. p. 493-519.
10. Goaz PW, White SC. Oral radiology: principles and interpretation. 3rd ed. St. Louis: Mosby-Year Book Inc; 1994. p. 429-38.
11. Hertzanu Y, Mendelsohn DB, Cohen MA. Computed tomography of mandibular ameloblastoma. J Comput Assist Tomo 1984; 8 : 220-3.
12. Gardner DG. A pathologist's approach to the treatment of ameloblastoma. J Oral Maxillofac Surg 1984; 42 : 161-6.
13. Kruger GO. Textbook of Oral and Maxillofacial Surgery. 6th ed. St. Louis: Mosby; 1984. p. 645-8.
14. Gardner DG. Critique of the 1995 review by Reichart et al. of the biologic profile of 3677 ameloblastomas. Oral Oncol 1999; 35 : 443-9.
15. Philipsen HP, Reichart PA. Unicystic ameloblastoma (A review of 193 cases from literature). Oral Oncol 1998; 34 : 317-25.
16. Ikeshima A, Ozawa M, Yamamoto H, Araki M, Sairenji E. Differential diagnosis between cyst and tumor: Dentigerous cyst and ameloblastoma containing teeth. J Nihon Univ Sch Dent 1990; 32 : 19-26.
17. Tanimoto K, Fujita M, Wada T, Koseki T, Fujiwara M, Uemura S. Radiographic features of odontogenic keratocyst in the mandibular ramus: for the differential diagnosis from ameloblastoma. Dent Radiol 1982; 21 : 237-45.
18. Yoshiura K, Higuchi Y, Araki K, Shinohara M, Kawazu T, Yuasa K, et al. Morphologic analysis of odontogenic cysts with computed tomography. Oral Surg Oral Med Oral Pathol Oral Radiol Endod 1997; 83 : 712-8.
19. Frame JW, Wake MJ. The value of computerized tomography in oral surgery. Oral Surg Oral Med Oral Pathol 1981; 52 : 357-63.
20. Cohen MA, Hertzanu Y, Mendelsohn DB. Computed tomography in the diagnosis and treatment of mandibular ameloblastoma: Report of cases. J Oral Maxillofac Surg 1985; 43 : 796-801.
21. MacKenzie GD, Oatis GW Jr, Mullen MP, Grisius RJ. Computed tomography in the diagnosis of an odontogenic keratocyst. Oral Surg Oral Med Oral Pathol 1985; 59 : 302-5.
22. Iko BO, Myers EM, Ogan O, Chinwuba CU. Ameloblastomas of the jaws: Radiological diagnosis and follow-up. Br J Oral Maxillofac Surg 1985; 23 : 333-40.
23. Kurabayashi T, Ida M, Yoshiura H, Yoshino N, Sasaki T. Computed tomography in the diagnosis of maxillofacial mass lesions in younger children. Dentomaxillofac Radiol 1998; 27 : 334-40.
24. Eversole LR, Leider AS, Strub D. Radiographic characteristics of cystogenic ameloblastoma. Oral Surg Oral Med Oral Pathol 1984; 57 : 572-7.