

점액성 변성에 의한 승모판 일탈증의 병변 특성: 심장초음파를 이용한 다기관 전향적 연구

울산의대 서울아산병원,¹ 경북의대,² 경희의대,³ 계명의대,⁴ 고려의대,⁵ 원광의대,⁶ 전남의대,⁷
조선의대,⁸ 충남의대,⁹ 가톨릭의대,¹⁰ 성균관의대,¹¹ 연세의대,¹² 서울의대¹³

송재관¹ · 송종민¹ · 김윤정¹ · 강수진¹ · 강덕현¹ · 채성철² · 강홍선³ · 배종화³ · 김기식⁴
심완주⁵ · 정진원⁶ · 박종춘⁷ · 장경식⁸ · 이재환⁹ · 성인환⁹ · 조은주¹⁰ · 윤호중¹⁰
이상철¹¹ · 박승우¹¹ · 하종원¹² · 임세중¹² · 정남식¹² · 김용진¹³ · 손대원¹³

Lesion Characteristics of Mitral Valve Prolapse due to Myxomatous Degeneration in Korea: A Prospective Multicenter Study Using Echocardiography

Jae-Kwan Song, MD¹, Jong-Min Song, MD¹, Yun Jeong Kim, RN, RDCS¹, Soo-Jin Kang, MD¹, Duk-Hyun Kang, MD¹,
Shung Chull Chae, MD², Heung Sun Kang, MD³, Jong-Hoa Bae, MD³, Kee Sik Kim, MD⁴, Wan Joo Shim, MD²,
Jin-Won Jeong, MD⁶, Jong Chun Park, MD⁷, Kyoung Sig Chang, MD⁸, Jae-Whan Lee, MD⁹, In Whan Seong, MD⁹,
Eun-Ju Cho, MD¹⁰, Ho-Joong Youn, MD¹⁰, Sang-Chol Lee, MD¹¹, Seung Woo Park, MD¹¹, Jong-Won Ha, MD¹²,
Se-Joong Lim, MD¹², Namsik Chung, MD¹², Yong-Jin Kim, MD¹³ and Dae-Won Sohn, MD¹³

¹Division of Cardiology, Asan Medical Center, Seoul, ²Kyungpook University Hospital, Daegu, ³Kyunghee University Hospital, Seoul,
⁴Keimyung University Hospital, Daegu, ⁵Korea University Hospital, Seoul, ⁶Wonkwang University Hospital, Iksan,
⁷Chonnam National University Hospital, Gwangju, ⁸Chosun University Hospital, Gwangju, ⁹Chungnam National University Hospital,
Daejeon, ¹⁰Catholic University Hospital, Seoul, ¹¹Samsung Medical Center, Seoul, ¹²Yonsei Medical Center, Seoul,
¹³Seoul National University, Seoul, Korea

ABSTRACT

Background and Objectives : We sought to characterize the lesion characteristics of mitral valve prolapse (MVP), which is being increasingly recognized as a cause of mitral regurgitation (MR) in Koreans. **Subjects and Methods :** 497 Patients with MVP that was diagnosed by echocardiography in 13 university-affiliated hospitals from Jan to Dec 2003 were prospectively enrolled in our study. **Results :** A total of 497 patients (270 males, 54%) were enrolled and their mean age was 52 ± 17 years. Grade 4 MR was present in 272 patients (54.7%); grade 3, 2 and 1 MR as present in 30.2%, 10.7% and 4.2%, respectively. MVP of the anterior and posterior mitral leaflet was present in 170 patients (34.2%) and 223 patients (44.9%), respectively; MVP developed in both leaflets in 104 patients (20.9%). In 37 patients (7.4%), MVP developed in all 6 segments of the mitral leaflet and these patients were younger (37 ± 14 versus 54 ± 16 years, respectively, $p < 0.05$) and had a lower prevalence of chordae rupture and severe MR compared to the other patients. Among the 266 mitral segments showing prolapse in the 132 patients (26.6%) who underwent transesophageal echocardiography, the posterior medial scallop was the most frequently diseased one (26%), and this was followed by the posterior middle scallop (18%), the medial (17%), lateral (14%) and middle (13%) part of the anterior leaflet, and the posterior lateral scallop (12%). Younger patients with a mean age < 45 years showed a lower prevalence of single segment prolapse, hypertension, severe MR and chordae rupture compared to the older patients ($p < 0.001$, each). **Conclusion :** The medial part of both mitral leaflets was the predilection site for the development of MVP in Koreans and the lesion characteristics were different according to the patients' age. (Korean Circulation J 2005;35:904-909)

KEY WORDS : Mitral valve prolapse ; Echocardiography.

논문접수일 : 2005년 8월 5일

심사완료일 : 2005년 10월 6일

교신저자 : 송재관, 138-736 서울 송파구 풍납동 388-1 울산대학교 의과대학 서울아산병원 심장내과학교실

전화 : (02) 3010-3155 · 전송 : (02) 486-5918 · E-mail : jksong@amc.seoul.kr

서 론

점액성 변성에 의한 승모판 일탈증(mitral valve prolapse, MVP)이나 건삭파열에 동반된 승모판폐쇄부전(mitral regurgitation, MR)의 임상적 중요성이 점차 증가되고 있지만 한국에서 이 질환의 병변 특성에 관한 대규모 연구는 거의 없는 실정이다.¹⁻³⁾ 본 다기관 공동연구를 통하여 연구자들은 심초음파를 이용하여 한국인에서 발생하는 MVP의 병변 특성을 알아보고자 하였다.

대상 및 방법

본 연구는 전국의 13개 대학병원이 참여한 다기관 공동 연구로 2003년 1월부터 12월까지 심장초음파로 진단된 모든 MVP 환자들이 전향적으로 등록되었다. 각 병원에서 시행된 심초음파 영상이 기록된 비디오 테이프와 함께 환자의 임상정보가 기입된 정보자료지가 연구책임자가 있는 서울아산병원으로 보내져 3개월에 1번씩 자료분석소위원회가 열려 이들 자료를 재검토하고 정리하였다. 환자의 임상정보 자료지에는 나이, 성별 등을 포함한 인구학적 정보, 임상발현 양상이나 고혈압, 당뇨 등의 내과적 질환 여부를 판단하기 위한 의료병력 정보 및 도플러 기법을 포함한 포괄적인 심초음파 소견 등 50개 이상의 문항으로 구성되었다. 향후 장기 추적관찰을 위하여 환자 및 보호자의 주소 및 전화번호도 포함되어 기록되었다.

MVP의 진단은 이면성 심초음파를 이용하였는데, 흉골좌연 장축 창(left parasternal long axis view)에서 심실 수축기시 승모판엽이 판륵의 가장 높은 부위를 최소한 2 mm 이상 넘어서 좌심방 쪽으로 이동하는 경우를 MVP 진단 기

준으로 이용하였다(Fig. 1).⁴⁾ 심방중격결손이나 Marfan's syndrome과 연관된 MVP는 제외하였다. 병변의 위치는 Fig. 2처럼 승모판엽을 6개의 분절로 나누어 기록하였다.⁵⁾ 즉, 후엽의 3 scallops에 마주하는 전엽을 셋으로 나누어 외측교련(lateral scallop) 쪽을 고유번호 1을 이용하고 내측교련(medial commissure) 쪽을 3으로 하여 posterior lateral scallop이 P1, 이에 마주하는 전엽의 외측부분을 A1으로 명칭하였다. MVP와 동반된 승모판폐쇄부전의 정량화는 칼라도플러를 이용하였는데, 좌심방내 MR 제트 면적과 좌심방 면적의 비를 이용하여 10% 미만일 경우 grade 1, 10%에서 20%까지는 grade 2, 20%에서 40%까지는 grade 3, 그리고 40% 이상은 grade 4로 정의하였다. 중증의 MR은 1) 좌심방내 MR 제트의 면적이 12 cm² 이상 혹은, 2) MR 제트 면적과 좌심방 면적의 비가 40% 이상이거나, 3) aliasing velocity 40 cm/sec 일 때 혈류수렴근위부의 반경이 8 mm 이상인 경우로 정의하였다.

관측치의 대표 값은 평균±표준편차로 표시하였다. 연속변수의 두 그룹간의 비교는 student t-test를 이용하였고 범주변수는 chi-square test를 이용하였다. 유의한 차이는 p 값이 0.05 미만인 경우로 하였다.

결 과

연구기간 동안 총 497명의 환자가 등록되었는데, 남자가 270명(54%) 이었고 평균 연령은 52±17세였다(Fig. 3). 고혈압과 당뇨가 각각 128명(25.8%), 31명(6.2%)에서 동반되어 있었고 15명은(3.0%) 뇌혈관질환의 과거력을 갖고 있었다. 심전도상 심방세동은 81명(16.3%)에서 확인되었다. 우연한 기회에 심잡음이 들려 진단받은 경우가 전체 환자의

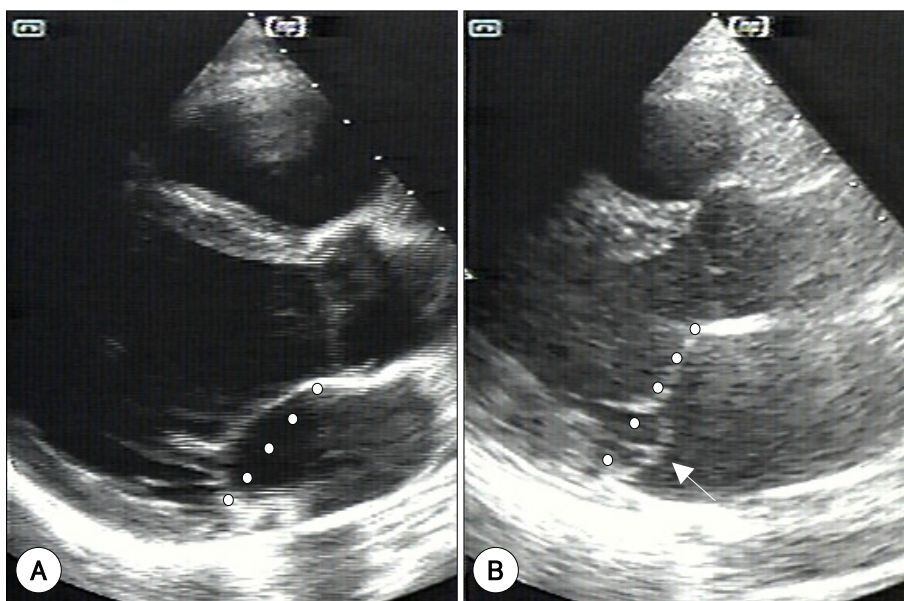


Fig. 1. Representative still frame images illustrating the diagnostic criteria of mitral valve prolapse. Demonstration of leaflet displacement >2 mm above a line connecting the anterior and posterior margin of the annulus in the parasternal long axis view is required for inclusion in this study.

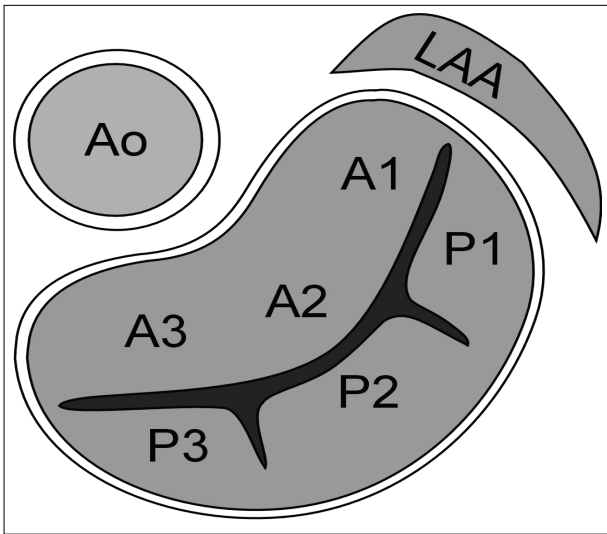


Fig. 2. Diagram showing 6 segments of the mitral valve (reference 5). Ao: aorta, LAA: left atrial appendage, A1: lateral part of anterior leaflet, A2: middle part of anterior leaflet, A3: medial part of anterior leaflet, P1: posterior lateral scallop, P2: posterior middle scallop, P3: posterior medial scallop.

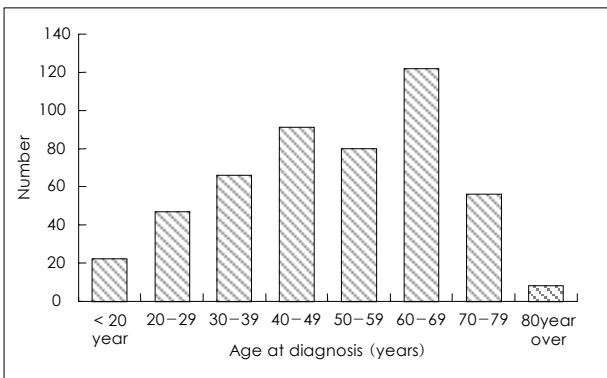


Fig. 3. Age distribution of patients with mitral valve prolapse.

47%(234명)으로 가장 많았고 호흡곤란으로 병원을 방문한 경우가 34.4%(171명), 흉통이나 심내막염으로 임상 발현한 경우가 각각 4.2%, 3.6% 있었다.

승모판 전엽에 MVP가 발생한 경우가 170명(34.2%) 있었고, 후엽 병변이 223명(44.9%) 있었으며 점액성 병변이 전후엽 모두 관찰된 경우도 104명(20.9%) 있었다. 칼라도플러에서 grade 4 MR이 있는 경우가 54.7%(272명)으로 가장 많았고, grade 3, 2, 1 MR이 각각 30.2%, 10.7%, 4.2% 있었다. 점액성 병변에 이환된 판막의 두께는 평균 4.0 ± 1.0 mm로(Fig. 4) 두께가 5 mm 이상으로 정의된 소위 '전형적인 MVP'는 91명(18.8%)에 불과하였다.⁶⁾ Table 1은 전형적인 MVP 환자와 이환된 판막의 두께가 5 mm 미만인 나머지 환자를 비교한 것으로 남자와 grade 4 MR의 빈도가 전형적인 MVP 군에서 유의하게 높았다. 승모판엽을 6개의 분절로 나누었을 때 37명(7.4%)이 경흉부심초음파의 심첨 4방 및 2방 창에서 양쪽 승모판엽 모두 수축기시 좌심방쪽으로 이동되어 6개 분절 전체의 일탈증 양상을 보였는데,

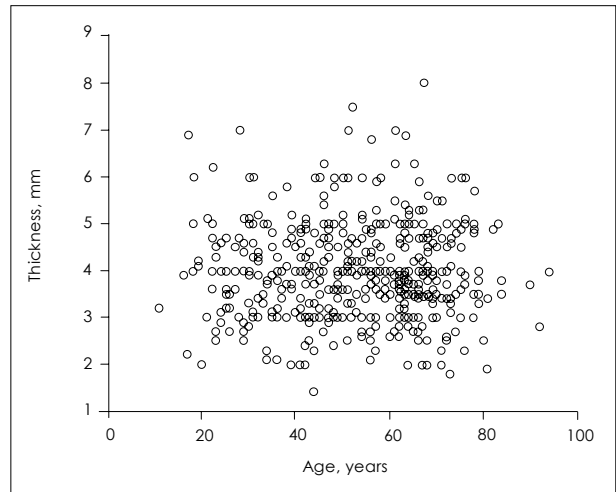

Fig. 4. Distribution of leaflet thickness according to the age in patients with mitral valve prolapse.

Table 1. Comparison of clinical and lesion characteristics between classic and non-classic mitral valve prolapse

	Classic MVP (n=91)	Non-classic MVP (n=406)	p
Male gender (%)	63%	52%	0.048
Age (years)	53 ± 17	53 ± 16	0.861
Hypertension (%)	21%	30%	0.099
Atrial fibrillation (%)	21%	15%	0.308
Chordal rupture (%)	40%	12%	0.242
Severe MR (%)	66%	53%	0.024

MVP: mitral valve prolapse, MR: mitral regurgitation, Classic MVP: leaflet thickness ≥ 5 mm, Severe MR: MR jet area ≥ 12 cm², MR jet area/left atrial area $>40\%$, or radius of proximal flow convergence >0.8 cm at the aliasing velocity of 40 cm/sec

Table 2. Comparison of clinical and lesion characteristics between patients with diffuse prolapse involving whole 6 segments of both leaflets and those without

	Diffuse prolapse of whole 6 segments		p
	Yes (n=37)	No (n=460)	
Male gender	51%	54%	0.722
Age (years)	37 ± 14	54 ± 16	<0.001
Body mass index (kg/m ²)	20.1 ± 2.8	23.0 ± 3.3	<0.001
Hypertension (%)	0%	30%	<0.001
Leaflet thickness (mm)	4.4 ± 1.2	4.0 ± 1.0	0.036
Chordae rupture (%)	5%	35%	<0.001
Severe MR (%)	41%	56%	0.003

MR: mitral regurgitation, Severe MR: MR jet area ≥ 12 cm², MR jet area/left atrial area $>40\%$, or radius of proximal flow convergence >0.8 cm at the aliasing velocity of 40 cm/sec

다른 환자들에 비해 나이가 젊고, 신체질량지수가 낮으며, 판엽의 두께가 더 두텁고, 고혈압, 건삭파열 및 중증의 MR 빈도가 의미있게 낮았다(Table 2).

총 132명에서 일탈증 발생분절의 정확한 진단을 위하여 경식도심초음파도 시행되었는데, 일탈증이 확인된 266개의 분절 중에서 posterior medial scallop(P3)가 26%로 가장 흔

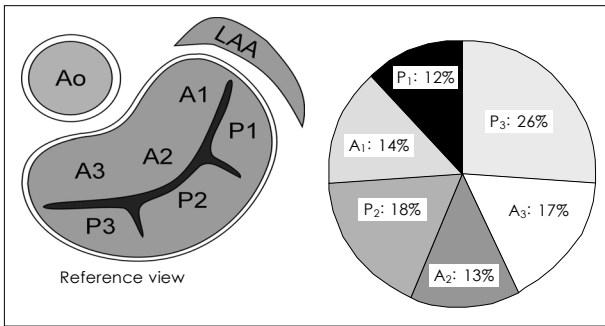


Fig. 5. Distribution of prolapsing segments demonstrated in both transthoracic and transesophageal echocardiography. Ao: aorta, LAA: left atrial appendage, A1: lateral part of anterior leaflet, A2: middle part of anterior leaflet, A3: medial part of anterior leaflet, P1: posterior lateral scallop, P2: posterior middle scallop, P3: posterior medial scallop.

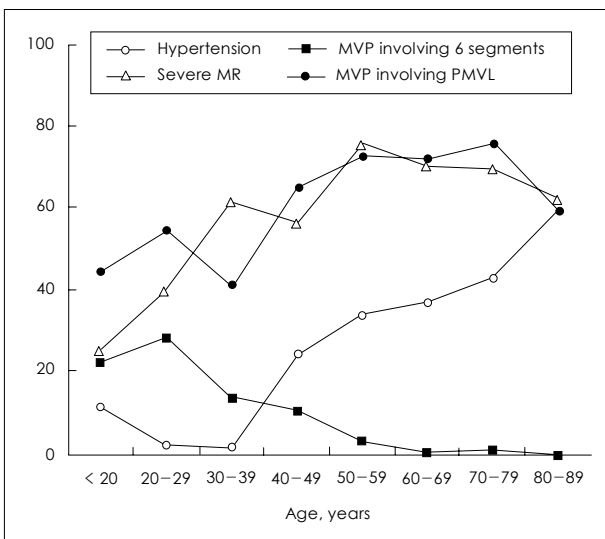


Fig. 6. Diagram showing the effect age on clinical and lesion characteristics of patients with mitral valve prolapse.

하였고, 그 뒤를 이어 posterior middle scallop(P2)이 18%, medial part of anterior leaflet(A3)가 17%, lateral part of anterior leaflet(A1)이 14%, middle part of anterior leaflet (A2)가 13%, posterior lateral scallop(P1) 12%의 순서였다(Fig. 5). Fig. 6은 환자 연령이 병변 특성에 미치는 효과를 도시한 것인데, 나이가 들수록 grade 4 MR과 후엽 병변의 빈도가 점차 증가하지만 일탈증이 승모판엽 6개 분절 모두를 이환하는 빈도는 급격히 감소함을 확인할 수 있었다. 진단 당시 환자 연령 45세를 기준으로 두 군으로 나눌 경우(Table 3) 노령층에서 신체질량지수가 높고, 고혈압, 심방세동, grade 4 MR의 빈도가 유의하게 높았고, 2개 이상의 분절에 일탈증이 발생한 경우는 젊은 연령 군에 더 많았다.

고 찰

MVP로 진단 받은 환자들의 임상양상이 지극히 다양함은 잘 알려져 있어 임상증상 없이 수 년 이상 별다른 임상사

Table 3. Comparison of clinical and lesion characteristics according to the age at diagnosis

	Age at diagnosis		p
	<45 years	≥45 years	
Male gender (%)	53%	55%	0.590
Body mass index (kg/m ²)	21.5 ± 3.1	23.6 ± 3.2	<0.001
Hypertension (%)	10%	38%	<0.001
Atrial fibrillation(%)	17%	21%	0.001
Number of prolapsing segments ≥2 (%)	45%	27%	<0.001
Leaflet thickness, mm	3.9 ± 1.0	4.1 ± 1.1	0.107
Severe MR (%)	41%	63%	<0.001

MR: mitral regurgitation, Severe MR: MR jet area ≥ 12 cm², MR jet area/left atrial area >40%, or radius of proximal flow convergence >0.8 cm at the aliasing velocity of 40 cm/sec

건 없이 잘 지내는 경우가 있는가 하면 심부전이나 부정맥이 발생하거나 심지어 급사까지 하는 등의 불량한 예후를 보이는 경우도 보고되고 있다.⁷⁾ 이러한 다양한 임상양상을 표현하기 위하여 'MVP 증후군'이라는 용어도 이용되고 있으며, 특히 임상연구가 후송환자들을 주로 다루는 3차 병원을 대상으로 한 것인지 지역사회 일반 대중을 상대로 한 것인지에 따라 이 질환의 자연경과나 임상양상이 큰 차이가 난다. 실제로 316명의 MVP 환자들을 평균 8년 이상 추적 관찰하였을 때 심장사, 심내막염, 심장수술을 포함한 임상사건들이 100 환자년(patient years)에 1의 낮은 빈도가 보고되어 있기도 하지만⁸⁾ 다른 연구에서는 10년 동안 전체 사망률이 19%이고 그 외 임상사건(심부전, 심방세동, 뇌혈관질환, 색전증 및 심내막염) 발생빈도가 20%에 다다른 중증의 경과가 보고되어 있기도 하다.⁹⁾ MVP 환자에서 이러한 다양한 임상양상을 설명할 수 있는 인자들로 좌심실 수축기능, 중증의 MR 동반여부, 좌심방 크기, 심방세동 발생여부, 나이 등이 최근에 보고되었는데, 이들의 대부분은 심초음파로 평가가 가능한 것들이다.⁹⁾

심초음파를 이용하여 MVP의 병변 특성을 기술하기 시작한 초기 연구에서 중점을 둔 것은 판막의 두께와 이환된 판엽 부위를 들 수 있다. 점액성 변성에 의해 정상보다 판막의 두께가 더 두터워지는 것이 MVP의 병리학적 소견으로¹⁰⁾ 심초음파 검사상 진단기준으로 이용되지는 않지만 두께 자체가 다양한 임상양상을 갖는 이 질환군에서 자연경과 중의 임상사건 발생과 연관이 있다는 보고가 있다. Marks 등⁶⁾의 연구에 의하면 심초음파로 진단된 456명의 MVP 환자들의 두께가 5 mm 이상인 '전형적인 MVP'군과 그렇지 않은 비전형적인 군으로 나누었을 때 전형적인 MVP군이 전체의 70%를(319명) 차지하며 비전형적인 MVP군에 비하여 심내막염, 중증의 MR, 판막수술의 빈도가 유의하게 높았다고 한다. 특히, 판막의 두께와 수축기시 좌심방 쪽으로의 이동 정도는 양의 상관관계가 있고 중증의 MR 및 심장수술의 빈도가 높아지는 경향이 뚜렷하다고 밝혀 판막의 두께가 갖는 혈액학적 의미를 강조한 점은 매우 흥미롭다. 한국인을

대상으로 한 본 연구에서 MVP 환자들의 판막 두께는 평균 4.0 ± 1.0 mm로 두께가 5 mm 이상으로 정의된 소위 '전형적인 MVP'는 91명(18.8%)에 불과하였다. 이러한 빈도는 서양인을 대상으로 전체 환자의 약 18%가 '전형적인 MVP'로 진단된다는 보고와 아주 유사하며,⁴⁾ 중증의 MR 빈도가 비전형적인 MVP 군보다 유의하게 높아 이전의 보고와 동일한 결과를 보였다.

점액성 변성의 원인이 규명되지 않은 관계로 MVP가 발생하거나 이환되는 승모판염의 위치 혹은 분포가 갖는 임상적 의의를 정확하게 평가하기는 어려운 실정이다. 교과서에 의하면 승모판 전, 후엽 모두를 이환하는 MVP가 전체 환자의 75~90%이고 후엽 단독 병변이 10~20%이며 전엽 단독 병변이 3~5%로 제일 드물다고 되어있어⁴⁾ 후엽 단독 병변이 44.7%로 가장 많고 그 다음이 전엽 병변이며(34.2%), 전, 후엽 모두 이환된 경우가 20.9%로 가장 적었다는 본 연구의 결과와 많은 차이를 나타내고 있다. 미국인을 대상으로 한 이전의 보고들이 주로 1970년대에 M-mode 심초음파와 좌심실조영술 등의 자료들이 포함되어 있어¹¹⁻¹³⁾ MVP 진단 기준, 즉 좌심방으로의 상방이동 여부나 정도를 측정함에 있어 현재 표준기법으로 알려진 이면성 심초음파 보다 부정확한 결과가 도출되었을 가능성이 있다고 추정된다. 한가지 흥미로운 사실은 중등도 이상의 MR 발생과 MVP 이환 위치가 상관관계가 있어 예전 보고에서도 양쪽 판엽을 모두 이환한 경우에 비하여 단독병변(특히 후엽)에서 중등도 이상의 MR 빈도가 유의하게 높았다는 점이다(22% 대 73%).⁴⁾ 본 연구에서도 승모판 6개 분절 모두 이환된 환자가 전체의 7.4%를 차지하였는데, 이들은 다른 환자들에 비해 나이가 젊고 중증 MR의 빈도가 유의하게 낮은 특징이 있었다. 따라서 3차 병원으로 의뢰된 환자들을 대상으로 한 본 연구의 대상환자들이 기존 연구들에 비하여 MR의 중증도가 높은 단독 병변의 상대적인 유병률이 높아 MVP 이환 위치나 분포에 대한 차이가 있는 것으로 판단된다. 본 연구에서 한가지 특기할 만한 사항은 경흉부 및 경식도 심초음파를 모두 시행한 환자들을 대상으로 승모판염을 6분절로 나누어 어느 분절에 MVP가 호발하는 가를 알아본 점이다. 특히 MVP 발생이 전체 승모판염에 골고루 분포하지 않고 내측으로 치우치는 경향이 강하여 posterior medial scallop의 병변이 가장 흔해 전체 약 1/4을 넘는 빈도이고 마주하는 A3 병변까지 합치면 내측 병변이 40%를 넘는다. 수축기시 발생하는 좌심실 압력 상승과 대동맥으로의 혈류 구혈이 승모판염의 내측에 더 많은 전단력(shear stress)를 부가함으로써 발생하는 현상인지에 관해서는 유체역학 모델을 이용한 연구가 필요하리라 사료된다.

임상의 거의 모든 질환에서 발병 혹은 진단 당시의 나이가 임상경과에 중요한 영향을 미치게 되는데, MVP에서도 예외는 아닌 듯하다. 본 연구에서 대상환자의 나이가 많을수록 grade 4 MR과 후엽 병변의 빈도가 점차 증가하며 일

탈증이 승모판염 6개 분절 모두를 이환하는 빈도는 급격히 감소함을 확인할 수 있었다. 이는 Singh 등¹⁴⁾이 MVP 증후군에서 MR 발생의 독립적인 위험인자로 고령을 지적한 이전의 보고와 일맥상통하는 면이 있다. MVP로 진단받은 연령이 높을수록 중증의 MR이 동반될 가능성이 높고 어느 한 분절에 병변이 국한되는 경향이 강하게 있는 것은 분명한 사실로 받아들여질 수 있겠으나 아직 해결되지 않은 문제점 중의 하나는 비교적 젊은 나이에 양쪽 판엽 혹은 6개 전체 분절 모두 일탈증이 증명된 소수 환자들의 자연경과에 관한 자료가 전무하다는 사실이다. 이들이 나이가 들며 MR이 악화되고 임상사건이 새로이 발생할 지 여부는 향후 장기 추적연구를 통하여 해결되어야 하리라 판단된다.

본 연구의 한계점

본 연구는 심잡음이나 호흡곤란 등을 주소로 심장검사를 위해 3차 병원으로 후송된 환자들이 선별적으로 포함되었기 때문에 이들의 병변특성이 전체 MVP 증후군 환자들을 대변한다고 결론 내릴 수 없다. 이를 위해서는 Framingham 연구처럼 일정 지역의 모든 사람들에서 심초음파를 시행하는 대단위 지역역학연구가 필요로 한다.¹⁵⁾ 아마도 지역연구에서는 비교적 증상이 전혀 없고 MR 정도가 경미하거나 동반되지 않은 사람들이 더 많이 포함될 것으로 기대되며 이에 따라 병변 특성도 다르게 나올 가능성도 있으리라 추정된다.

또 다른 문제점으로 본 연구는 병변 특성을 알아보기 위한 cross-sectional study로 임상사건의 발생이나 이와 연관있는 인자들에 대한 분석이 불가능하였다는 점을 들 수 있다. 이번 다기관 공동연구에 등록된 환자들을 대상으로 향후 정기적인 추적관찰을 시행하여 위에서 언급한 질문들에 대한 대답을 도출할 예정이다.

요 약

배경 및 목적 :

점액성변성에 의한 승모판 일탈증(mitral valve prolapse, MVP)이나 건삭파열에 동반된 승모판폐쇄부전(mitral regurgitation, MR)의 임상적 중요성이 점차 증가하고 있지만 한국에서 이 질환의 병변 특성에 관한 보고는 그리 많지 않은 실정이다.

방 법 :

2003년 1월부터 12월까지 국내 13개 대학병원에서 심초음파를 시행하여 MVP로 진단받은 환자들을 전향적으로 등록하였다. 모든 환자의 심초음파 영상과 환자정보들이 연구 책임자가 있는 기관으로 보내져 자료분석소위원회에서 분석되었다.

결 과 :

총 497명의 환자가 등록되었는데 평균나이는 52 ± 17 세 이었고 남자가 270명(54%) 이었다. 심방세동은 81명(16.3%)에

서 동반되었다. 우연한 기회에 심잡음이 들려 진단받은 경우가 전체 환자의 47%(234명)으로 가장 많았고 호흡곤란으로 병원을 방문한 경우가 34.4%(171명), 흉통이나 심내막염으로 임상 발현한 경우가 각각 4.2%, 3.6% 있었다. 색도플러에서 grade 4 MR이 있는 경우가 54.7%(272명)으로 가장 많았고, grade 3, 2, 1 MR이 각각 30.2%, 10.7%, 4.2% 있었다. 점액성 병변에 이환된 판막의 두께는 평균 4.0 ± 1.0 mm이었다. 승모판 전엽 병변이 170명(34.2%), 후엽 병변이 223명(44.9%) 있었으며 점액성 병변이 전후엽 모두 관찰된 경우도 104명(20.9%) 있었다. 승모판엽을 6개의 분절로 나누었을 때 37명(4.7%)이 6개 전체 분절에서 MVP을 보였는데, 다른 환자들에 비해 나이가 젊고(37 ± 14 대 54 ± 16 세) 당뇨, 고혈압, 건삭파열 및 중등도 이상의 MR 빈도가 의미 있게 낮았다($p < 0.05$). 경식도초음파가 전체 환자의 26.6%인 132명에서 시행되었는데, 일탈증이 확인된 266개의 분절 중 posterior medial scallop가 26%로 가장 흔하였고, 그 뒤를 이어 posterior middle scallop(P2)이 18%, medial part of anterior leaflet(A3)가 17%, lateral part of anterior leaflet(A1)이 14%, middle part of anterior leaflet(A2)가 13%, posterior lateral scallop(P1) 12%의 순서였다. 진단 연령 45세를 기준으로 나누었을 때 젊은 연령 군에서(177명) 단일 분절 병변(55% 대 73%, $p < 0.001$), 고혈압(10% 대 38%, $p < 0.001$), 중등도 이상의 MR(50% 대 68%, $p < 0.001$), 및 건삭파열(19% 대 41%, $p < 0.001$)의 빈도가 더 낮았다.

결론 :

한국인에서 MVP은 진단 연령에 따라 병변의 특성이 상이하고 판막의 내측에 호발하는 경향을 뚜렷이 보여주고 있음을 확인할 수 있었다.

중심 단어 : 승모판 일탈증 ; 심초음파.

본 논문은 2002년 대한순환기학회 산학협동연구비의 보조를 받아 시행된 연구결과물입니다.

REFERENCES

- 1) Lee CI, Chang JH, Park WK, et al. *Clinical study on mitral valve prolapse*. *Korean Circ J* 1984; 14:51-60.
- 2) Kim SY, Kim KS, Kwon TK, et al. *The change of cardiac function and morphology after mitral valve repair surgery in mitral valve prolapse with mitral regurgitation*. *J Korean Soc Echocardiogr* 2000; 8:182-90.
- 3) Kang SJ, Song JK, Kim HS, et al. *Clinical characteristics of surgically corrected mitral regurgitation due to myxomatous degeneration in Korea*. *Korean Circ J* 2001; 31:1042-8.
- 4) Weyman AE. *Principles and Practice of Echocardiography*. 2nd ed. Philadelphia: Lea & Febiger; 1994. p.446-56.
- 5) Foster GP, Isselbacher EM, Rose GA, Torchiana DF, Akins CW, Picard MH. *Accurate localization of mitral regurgitant defect using multiplane transesophageal echocardiography*. *Ann Thorac Surg* 1998; 65:1025-31.
- 6) Marks AR, Choong CY, Sanfilippo AJ, Ferre M, Weyman AE. *Identification of high-risk and low-risk subgroups of patients with mitral valve prolapse*. *N Engl J Med* 1989; 320:1031-6.
- 7) Bonow RO, Braunwald E. *Mitral valve prolapse syndrome*. In: Zipes DP, Libby P, Bonow RO, Braunwald E, editors. *Braunwald's Heart Disease*. 7th ed. Philadelphia: Elsevier Saunders; 2005. p. 1577-82.
- 8) Zuppiroli A, Rinaldi M, Kramer-Fox R, Favilli S, Roman MJ, Devereux RB. *Natural history of mitral valve prolapse*. *Am J Cardiol* 1995; 75:1028-32.
- 9) Avierinos JF, Gersh BJ, Melton LJ 3rd, et al. *Natural history of asymptomatic mitral valve prolapse in the community*. *Circulation* 2002; 106:1355-61.
- 10) Rabkin E, Aikawa M, Stone J, Fukumoto Y, Libby P, Schoen F. *Activated interstitial myofibroblasts express catabolic enzymes and mediate matrix remodeling in myxomatous heart valves*. *Circulation* 2001; 104:2525-32.
- 11) Gilbert BW, Schatz RA, VonRamm OT, Behar VS, Kisslo JA. *Mitral valve prolapse: two-dimensional echocardiographic and angiographic correlation*. *Circulation* 1976; 54:716-23.
- 12) Mintz GS, Kotler MN, Segal BL, Parry WR. *Two dimensional echocardiographic evaluation of patients with mitral insufficiency*. *Am J Cardiol* 1979; 44:670-8.
- 13) Morganroth J, Mardelli TJ, Naito M, Chen CC. *Apical cross-sectional echocardiography: standard for the diagnosis of idiopathic mitral valve prolapse syndrome*. *Chest* 1981; 79:23-8.
- 14) Singh RG, Cappucci R, Kramer-Fox R, et al. *Severe mitral regurgitation due to mitral valve prolapse: risk factors for development progression and need for mitral valve surgery*. *Am J Cardiol* 2000; 85:193-8.
- 15) Freed LA, Benjamin EJ, Levy D, et al. *Mitral valve prolapse in the general population: the benign nature of the echocardiographic features in the Framingham Heart Study*. *J Am Coll Cardiol* 2002; 40:1298-304.