

장골 이식을 이용한 수직 증강 이부 성형술 후의 장기간 결과

김기정 · 박형식 · 윤규식 · 이의웅 · 정영수
연세대학교 치과대학 구강악안면외과학교실

Abstract (J. Kor. Oral Maxillofac. Surg. 2005;31:509-514)

LONG-TERM RESULTS OF VERTICAL HEIGHT AUGMENTATION GENIOPLASTY USING AUTOGENOUS ILIAC BONE GRAFT

Gi-Jung Kim, Hyung-Sik Park, Kyu-Sik Yoon, Eui-Wung Lee, Young-Soo Jung
Department of Oral and Maxillofacial Surgery, Oral Science Research Center, College of Dentistry, Yonsei University, Seoul, Korea

Purpose: In order to clarify the clinical utility of the vertical height augmentation (VHA) genioplasty using autogenous iliac bone graft (IBG), this study examined the postsurgical changes in hard and soft tissues of the chin and the stability of the grafted bone.

Patients and Methods: Twenty-three patients who had undergone VHA genioplasty using autogenous IBG were evaluated radiographically and clinically. A comparison study of the changes in hard to soft tissues after surgery in all 23 patients was performed with preoperative, 1-month, 3-months, 6-months, and/or 1-year postoperative lateral cephalograms by tracing. Stability, bone healing, and complication of the grafted bone was evaluated by follow-up roentgenograms and clinical observation.

Results: Between the preoperative and 6-month postoperative tracings, an average vertical augmentation of the osseous segment was 4.2 mm at menton and that of the soft tissue menton was 4.0 mm. There was a high predictability of 1: 0.94 between the amounts of hard versus soft tissue changes with surgery in the vertical plane. The position of the genial bone segment was stable immediately after surgery and soft tissue was not changed significantly from 1 month to 1 year after operation. Clinical and radiological follow-up results of the iliac bone graft showed normal bony union and were generally stable.

Conclusions: VHA genioplasty using IBG is a reliable method for predicting hard and soft tissue changes and for maintaining postoperative soft tissue of the chin after surgery.

Key words: Vertical height augmentation genioplasty, Iliac bone graft, Postsurgical change, Hard and soft tissue

I. 서 론

악안면 기형은 하악 이부(chin)의 기형과 연관된 경우가 많아서 이부의 크기, 형태, 위치가 적절하면 안면부의 정상적인 조화와 대칭을 기대할 수 있다. 그러므로 안면부의 전반적인 조화를 증진시키기 위해 이부의 외과적 술식이 자주 요구되고 있다¹⁾. 이부의 수직적 결손(vertical deficiency)이 그런 이부 기형의 하나

이며, 임상적으로는 전방 하안면부의 높이 감소(decreased anterior lower facial height), 깊은 하순부 주름(deep labiomental fold), 그리고 하악평면각의 감소(low mandibular plane angle) 등으로 나타나게 된다^{6,9)}.

이러한 수직적 결손의 이부 기형을 교정하기 위해서, Converse와 Wood-Smith⁶⁾는 1964년 처음으로 이부를 수직적으로 증강시키기 위해 이부 골절단술 부위에 피질-망상 블록 골(corticocancellous block bone)을 삽입하였다고 보고하였고, 그 후 여러 연구자들이 자가골 또는 이물 이식재료(alloplastic material)를 이용한 수직 증강 이부성형술(vertical height augmentation genioplasty)에 대한 논문들을 발표해 왔다^{7,11)}.

하악 이부의 수직 고경 증가를 위한 이상적인 전략을 고려함에 있어, 외과의사는 수술 기술뿐만 아니라 이식 재료의 술후 안정성 및 골 위치에 대한 연조직 변화 정도에도 확신을 가져야 한다. 그러나 현재까지의 연구 결과에는 전진(advancement)이나 수직

정영수
120-752, 서울시 서대문구 신촌동 134
연세대학교 치과대학 구강악안면외과학교실, 구강과학연구소
Young-Soo Jung
Department of OMFS, College of Dentistry, Yonsei University
134 Shinchon-Dong, Seodaemoon-Gu, Seoul, 120-752, Korea
Tel: + 82-2-2228-3139 Fax: + 82-2-364-0992
E-mail: ysjoms@yumc.yonsei.ac.kr

* 이 논문은 2004년도 연세대학교 학술연구비 지원에 의하여 이루어진 것임.

고경 감소(vertical reduction) 이부 성형술에 비해 수직 증강 이부 성형술 후 골과 연조직의 위치에 대한 충분히 정량적이고 정성적인(quantitative and qualified) 연구는 드물었으며, 이식재료에 대한 논란도 여전히 진행 중이다.^{5,10,14)}

저자 등은 수년간 하악 이부의 수평 골절단술과 자가 장골 이식을 이용하여 이부의 수직 결손을 치료하여 만족할 만한 결과를 얻어 왔다(Fig. 1, 2). 이에 수직 증강 이부성형술 후 경조직과 연조직의 변화와 이식된 장골의 안정성을 조사하여 지견을 얻기 위함이 이번 연구의 목적이다.

II. 대상 및 방법

1. Subjects and Material

이번 연구에 선택된 환자는 1994년부터 2004년까지 연세대학교 치과대학병원 구강악안면외과에서 하악 이부의 수평 골절단술과 자가 장골 이식을 이용하여 수직 증강 이부성형술을 시행 받은 23명을 대상으로 하였다. 8명의 남자와 15명의 여자로 구성되었으며 수술 당시 환자의 나이는 18세-30세였고, 평균 24.4세

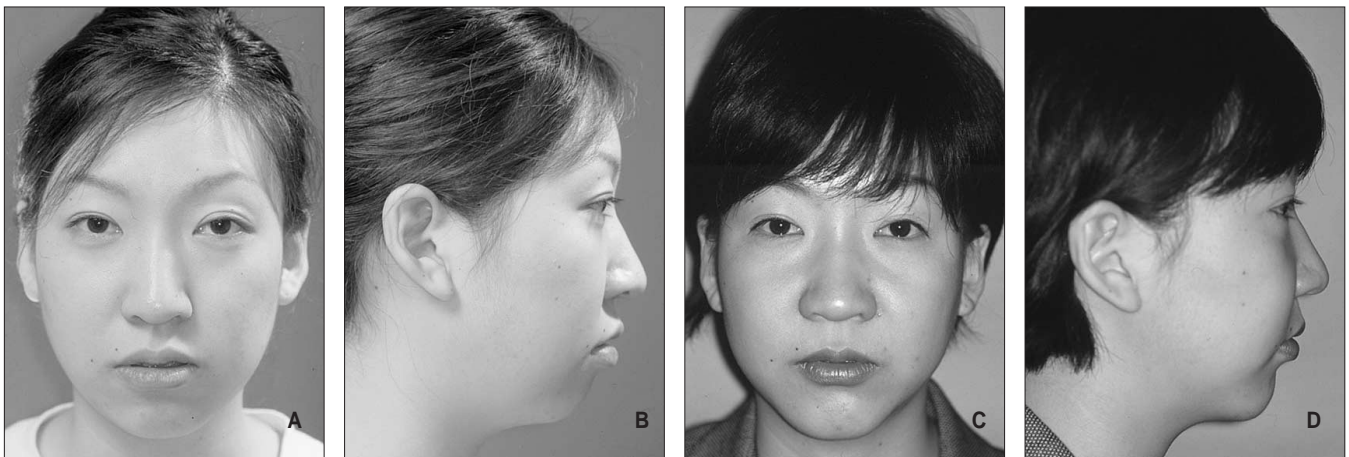

Fig. 1. This patient underwent orthognathic surgery accompanied maxillary impaction, mandibular setback with bilateral vertical ramus osteotomy, and vertical height augmentation genioplasty with horizontal advancement. A and B, Preoperative clinical features. C and D, 1 year postoperative features.

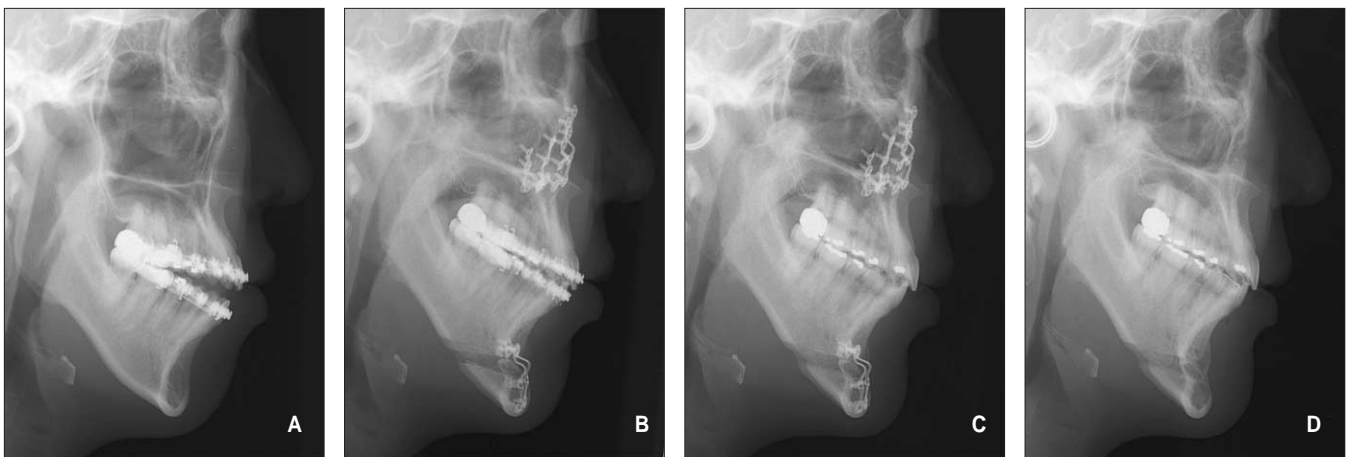


Fig. 2. Serial lateral cephalographs of the same patient as Figure 1. A, Preoperative radiograph revealed that the patient had an open bite, vertical and horizontal deficiency of the chin. This case was planned as 8 mm vertical augmentation and 6 mm horizontal advancement genioplasty. B, 3 months postoperative cephalograph showed normal bone healing process in the grafted area. C, In 6 months postoperative radiograph appropriate bone union was made. After taking this radiograph, the patient underwent removal of plates and screws. D, 1 year after surgery, genial segment and soft tissue were well stabilized.

이었다. 수직 증강 이부성형술과 동반된 다른 악교정 수술로는 14명(60.1%)이 양악 이동 수술(two-jaw surgery), 2명(8.7%)의 환자가 하악 우각부 절제술(angle reduction)을 동시에 시행 받았었고, 수직 증강과 함께 이부 전진술을 동시에 시행한 환자는 4 증례였다(Table I).

측면 두부 계측 방사선 사진을 수술 전, 직후, 수술 후 1개월, 3개월, 6개월, 그리고/또는 1년 시기에 촬영하여 23명의 모든 환자에서 경조직에 대한 연조직의 변화를 각각 비교하였다. 경조직에 대한 연조직의 변화율은 수술 전과 수술 후 6개월에 촬영한 것을 이용하였는데, 술 후 다른 시기에 촬영한 사진보다 이를 이용한 것은 모든 환자들이 수술 후 6개월에 사진을 촬영하였고, 이 시기 쯤이면 수술 후 환자의 연조직 변화가 안정화 되기 때문이었다. 모든 환자는 수술 후 6-8개월째에 고정용 plates와 screw를 제거하였으며, 수술 후 1년 이상 관찰한 환자는 19명이었다.

이식된 장골의 안정성에 관해선 이상의 방법에 포함된 경조직 변화와 비교함으로써 얻을 수 있었고, 절단되고 이식된 골조직 치유와 접합은 측면 두부 계측 방사선 사진과 파노라마 사진에서 관찰하였다. 수여부와 공여부의 합병증은 의무 기록에서 조사하였다.

2. Analytic Method

이번 연구에서 하악 이부의 수술 후 경조직과 연조직 변화량은 1989년 박형식 등³⁾에 의해 확립된 방법을 이용하였는데, 그 참고점과 선은 아래의 설명과 함께 Fig. 3에서 볼 수 있다.

1. OPL (occlusal plane); 하악 최전방치아의 첨부(tip)와 하악 최후방 치아의 가장 위로 나온 부분(uppermost convex area)을 연결한 선.
2. Me (hard tissue menton); 하악 이부 경조직의 최하방 점.
3. Mes (soft tissue menton); OPL에 수직이면서 Me를 지나는 선상의 피부 지점.
4. Pg (hard tissue pogonion); OPL에 수직이면서 하악 이부 경조직의 최전방 지점.

Table 1. Other surgery combined with VHA genioplasty

Name of operation	Number of patients
Maxillary impaction and mandibular setback	8 (2)
Maxillary impaction and mandibular advance	6 (1)
mandibular setback	3
mandibular advance	4 (1)
Angle reduction	2
Total	23(4)

() : cases that accompanied with advancement genioplasty

5. Pgs (soft tissue pogonion); OPL에 수직이면서 하악 이부 연조직의 최전방 지점.

6. P (posterior reference point); OPL에 수직이면서 25 mm 떨어진 하악 이부 경조직의 설측 피질골 지점.

분석에 이용된 측정치는 아래와 같이 얻었다(Fig. 3).

The measurements analyzed were as follows

1. VHM (Me의 수직적 위치); OPL에서 Me까지의 수직 거리.
2. VSM (Mes의 수직적 위치); OPL에서 Mes까지의 수직 거리.
3. VTS (하악 이부 연조직의 수직 두께); Me에서 Mes까지의 거리.
4. HHP (Pg의 수평적 위치); OPL에 평행하면서 P점에서 Pg까지의 거리.
5. HSP (Pgs의 수평적 위치); OPL에 평행하면서 P점에서 Pgs까지의 거리.
6. HTS (하악 이부 연조직의 수평 두께); OPL에 평행하면서 Pg에서 Pgs까지의 거리.

측면 두부 계측 방사선 사진상의 각 참고점과 선은 0.07 mm 두께의 아세테이트 종이 위에 한 명의 연구자에 의해 0.3 mm 샤프 펜슬로 tracing 했고 모든 측정치는 같은 연구자가 0.1 mm 단위까지 caliper를 사용하여 측정하였다. Tracing과 측정의 정확도 확립을 위해서 모든 수술 전 방사선 사진 상에서 VHM과 HHP를 4번씩 그리고 측정하여 paired t test로 측정상의 오차를 통계학적으로 평가하였다.

수직적, 수평적 이부 위치의 측정치들은 모든 수술 후 기간에 대해 단일분산분석(one-way ANOVA test)으로 통계학적인 검증을 하였고, 경조직에 대한 연조직의 수직적 수평적 변화량의 상관 정도는 Pearson 상관계수를 산출하여 통계적으로 확인하였다. 이번 연구에 이용한 통계 프로그램은 SAS package for Windows version 8.1 (SAS Institute, Inc. USA) 이었다.

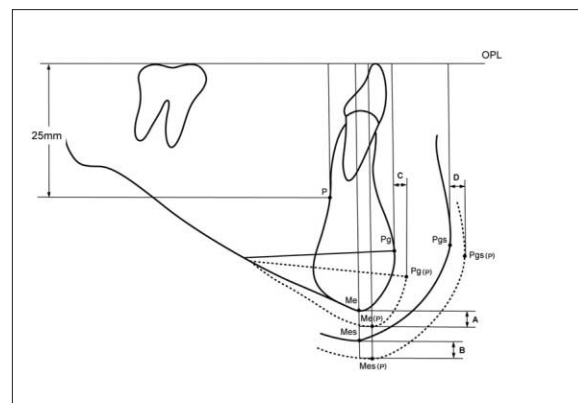


Fig. 3. Reference landmarks and planes used for this study are illustrated. Solid line is preoperative tracing; broken line is postoperative tracing. A and B, the amounts of vertical hard and soft tissue changes respectively. C and D, the amounts of horizontal hard and soft tissue changes respectively.

III. 결 과

1. Analysis of measurement values by tracing

측정 정확도를 알아보기 위한 반복 측정에서는 통계적으로 유의한 차이가 없었다($P > 0.05$). 수술에 의한 이부 경조직의 수직적 변화량을 평가하기 위해 수술 직후의 tracing을 수술 직전과 비교하였는데, 경조직의 수직 증강량은 3.0에서 8.0 mm 였고 평균 4.52 mm 이었다(Table 2).

수술전과 수술 후 6개월의 측정에서 경조직의 평균 수직 증강량은 4.20 mm 였고 연조직은 4.02 mm 였다(Table 2). 수직적 경조직/연조직 변화율은 수술전과 수술 후 6개월의 측정에서 1:0.96 이었고 이들의 상관계수는 0.743 ($P < 0.0001$)로 나타나 통계적으로 높은 관계를 나타내었다(Table 3, Fig. 4). 수직적 연조직 두께의 변화량은 수술전과 수술 후 6개월의 측정에서 -0.17 mm로 나타나 통계적으로 차이가 없었다(Table 2).

의도적으로 수직적 증강과 함께 수평적 전진술을 행한 경우는 4 증례로 범위는 4-6 mm 이었고, 의도적으로 행하지 않은 19 증례에서도 0-2 mm 전진이 되었으며, 모든 환자의 수술 직전과 직후 비교에서 Pg의 전방 이동은 평균 1.74 mm 이었다. 수술전과 수술 후 6개월의 측정에서 경조직과 연조직의 평균 전방 이동량

은 각각 1.52 mm, 1.39 mm 이었다. 이부 연조직의 수평적 두께 변화는 평균 -0.13 mm 이었으며 통계적으로 수술전과 6개월 후에 차이가 없었다(Table 2). 수술전과 수술 후 6개월의 측정에서 경조직 변화량에 대한 연조직 변화량의 비율은 1:0.91로 상관계수는 0.960 이었다(Table 3, Fig. 5).

Table 2에서 수술 직후부터 1년까지 4번의 시간 구간에서 경조직과 연조직의 변화량을 보여 주고 있다. 수술 직후부터 수술 1개월까지 연조직 변화량들(VSM, VTS, HSP, HTS)이 통계적으로 유의한 변화를 나타내고 있고, 이들 값들과 수술 후 1개월에서 3개월 사이의 HSP를 제외하곤, 경조직과 연조직의 수직적 수평적 변화와 연조직 두께에 대한 변수들은 다른 시간 구간에서 의미 있는 차이를 보이지 않았다.

2. Stability of the grafted iliac bone

골이식과 관련해서 감염이나 창상 이개(wound dehiscence) 같은 주목할 정도의 합병증은 없었다. 3 증례에서 수술 후 이부하부(submental area)의 주목할 만한 부종과 혈종이 발생하였으나 특별한 치료 없이 14일 내에 자연 소실되었다. 공여부에서도 영구 보행 장애나 감염, 또는 창상 이개 같은 합병증은 발생하지 않았다.

Table 2. The amount of positional change of hard and soft tissues by VHA genioplasty

	Preoperative to immediate	Immediate to 1M	1M to 3M	3M to 6M	6M to 1Y	Preoperative to 6M
	(n=23)	(n=23)	(n=23)	(n=23)	(n=19)	(n=23)
	Mean (SD)	Mean (SD)	Mean (SD)	Mean (SD)	Mean (SD)	Mean (SD)
VHM	4.52 (1.45)***	-0.15 (0.28)	-0.11 (0.21)	-0.07 (0.23)	0.03 (0.26)	4.20 (1.28)***
VSM	5.63 (1.70)***	-1.46 (1.07)***	-0.13 (0.41)	-0.02 (0.28)	0.05 (0.33)	4.02 (1.23)***
VTS	1.11 (1.47)	-1.30 (1.06)***	-0.02 (0.46)	0.04 (0.30)	-1.43 (3.32)	-0.17 (0.90)
HHP	1.74 (1.84)***	-0.15 (0.28)	-0.09 (0.25)	0.02 (0.24)	0.00 (0.24)	1.52 (1.77)***
HSP	3.02 (1.70)***	-1.28 (0.64)***	-0.26 (0.30)***	-0.09 (0.25)	0.00 (0.29)	1.39 (1.46)***
HTS	1.28 (0.72)***	-1.13 (0.69)***	-0.17 (0.39)	-0.11 (0.37)	-2.00 (4.56)	-0.13 (0.55)

VHM (vertical position of the hard tissue menton); VSM (vertical position of the soft tissue menton); VTS (vertical thickness of the soft tissue chin); HHP (horizontal position of the hard tissue pogonion); HSP (horizontal position of the soft tissue pogonion); HTS (horizontal thickness of the soft tissue chin)
 * $P < 0.05$; ** $P < 0.01$; *** $P < 0.001$, repeated one-way ANOVA test.

Table 3. Statistical results of hard and soft tissue changes at 6 month after VHA genioplasty

Group (n=23)	Mean difference	SD	t-statistic	Significance	Correlation
VHM vs VSM	-0.17	1.25	-0.47	0.6403	0.743 ($P < 0.001$)
HHP vs HSP	-0.13	1.63	-0.27	0.7868	0.961 ($P < 0.001$)

VHM (vertical position of the hard tissue menton); VSM (vertical position of the soft tissue menton); HHP (horizontal position of the hard tissue pogonion); HSP (horizontal position of the soft tissue pogonion)

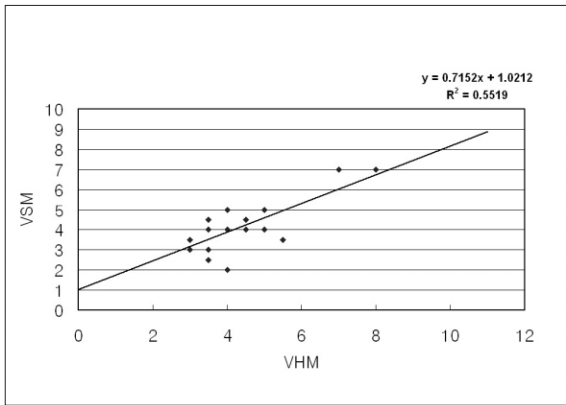


Fig. 4. Scattergram shows the relationship between the vertical change in hard and soft tissue menton with preoperative and 6-month postoperative tracings.

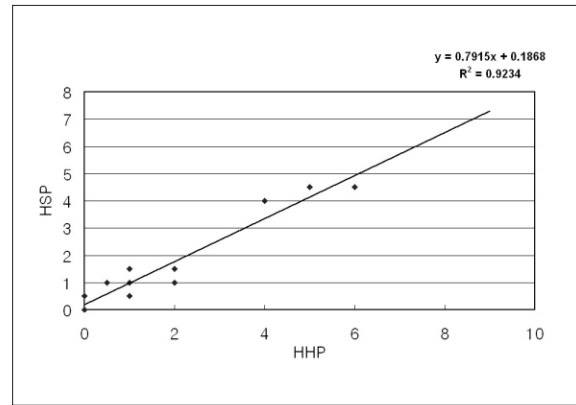


Fig. 5. Scattergram shows the relationship between the horizontal change in hard and soft tissue pogonion with preoperative and 6-month postoperative tracings.

측면 두부 방사선 사진과 파노라마 사진상, 모든 환자에서 수술 후 6개월까지 이식골과 상하방의 하악골과의 골유합이 정상적으로 되었으며, 이상의 측정치 분석에서도 보듯이 고정용 plate와 screw 제거 후 1년까지 경조직 변화량이 거의 없이 잘 유지되었다. 이는 이식된 장골의 수직적 흡수가 없었음을 간접적으로 보여 주는 것이었다.

IV. 고 찰

수직 증강 이부성형술 후 경조직에 대한 연조직의 수직적 변화율은 지금까지 발표된 3편의 문헌에서 1:0.89에서 1:1이라고 보고 되었다^{7,10,15}. 이들 중 Rosen¹⁰이 수행한 논문만이 8증례를 평균 11.1개월간 추적하여 관찰한 정량적인 자료에 의한 것이었고 그 비율은 1:0.89 이었다. 그러나 Rosen의 모든 증례들은 block hydroxyapatite인 Interpore 200을 이식재료로 이용하였었다. 다른 두 문헌 중 하나는 Wessberg 등⁷에 의한 하나의 증례 발표였고, Wolford와 Fields가 기술한 교과서상의 언급이었다. Wessberg 등⁷의 증례에선 본 연구와 같이 자가 장골 이식을 하였으며, 6개월 관찰시 이부 경조직의 변화량에 대해 연조직은 수직적으로 100%, 수평적으로 75% 변화하였다고 보고하였다.

이번 23 증례의 연구에선 수술 6개월 후 수직적으로 1:0.96, 수평적으로 1:0.91로 경조직 이동에 대해 연조직이 변화하였으며 비교적 높은 상관계수를 보였다. 전진 이부성형술 후 경조직 대 연조직의 변화는 많은 연구에서 1:0.85에서 1:1로 보고 되었으며, 이번 연구의 결과와 유사하였다^{3,16-19}. 또한, menton 부위의 연조직의 수직적 두께와 pogonion 부위의 연조직의 수평적 두께도 이부 경조직이 하방과 전방으로 이동 후에도 잘 유지되었다. 수술 직후와 수술 1개월 후 비교에서 연조직 변수들이 통계적으로 의미있는 변화를 보인 것은 수술 후의 연조직 부종에 의한 것이

었다고 사료되었다.

하악 이부의 수직적 결손은 하악 후퇴증(retrognathism)과 자주 연관되어 발현된다고 알려져 있다. 그런데, 이번 연구에서 수직 증강 이부 성형술과 동시에 시행한 수술이 하악 전진술(mandibular advancement, 10 증례)에 비교해 후방이동(mandibular setback, 11 증례)이 비교적 많았던 것은 한국내의 가장 흔한 악교정 수술이 하악 전돌증(prognathism)에 대한 후방 이동 수술이라는 사실에 기인하였다고 보여진다²⁰.

수직 증강 이부 성형술 시에 삽입되는 이식 재료는 이물 성형 재료와 자가골 중 하나이다. 이물 성형 재료의 장점은 간단하고, 공여부 불편감이 없으며, 재료의 흡수가 일어나지 않는다는 것이다^{7,10,14}. 반면, 단점은 부서지기 쉽고, 감염율이 높으며, 거부 반응이 일어날 수 있으며, 때때로 재료와 접한 부위의 골이 흡수된다는 점이다^{5,10,13}. 자가골 이식은 공여부의 불편감에도 불구하고 이물 반응이 없고, 감염이 잘 되지 않으며, 연조직 반응을 예상하기 좋다는 장점이 있어, 이물 재료보다 더 많이 쓰고 있다^{5,11,21,22}. 이것이 저자 등이 수직 증강 이부성형술시 장골능에서 자가골을 채취하여 사용한 이유이고, 그 결과들은 매우 성공적이었다. 악안면부의 수복을 위해 장골능의 피질망상골을 이용한 경우 이식골의 흡수가 문제점으로 대두된 적이 있으나^{22,23} 이번 연구에서는 plate와 screw 제거 후 6개월이 지나서도 수술 부위의 경조직과 연조직이 아주 안정적으로 유지됨을 보였다. 이는 이식된 피질망상골 블록이 의미 있는 수직적 흡수를 보이지 않았다는 것을 의미한다.

결론적으로, 이번 연구의 결과들은 수직 증강 이부성형술이 경조직과 연조직의 변화를 예견할 수 있고, 수술 후 유지를 위한 믿을 만한 수술이라는 것을 보여 주며, 자가 장골 이식이 합병증 없이 매우 안정적인 방법이라는 것을 제시한다.

참고문헌

1. McBride KL, Bell WH: Chin surgery. In: Bell WH, Proffit WR, White WR, eds. Surgical correction of dentofacial deformities, Vol 2. Philadelphia: WB Saunders Co, 1980. p. 1210-1279.
2. Bell WH: Genioplasty strategies. In: Bell WH, ed. Surgical correction of dentofacial deformities: new concepts, Vol 3. Philadelphia: WB Saunders Co, 1985. p. 57-70.
3. Park HS, Ellis III E, Fonseca RJ, Reynolds ST, Mayo KH: A retrospective study of advancement genioplasty. Oral Surg Oral Med Oral Pathol 1989;67(5):481-489.
4. Frodel JL, Sykes JM: Chin augmentation/Genioplasty: Chin deformities in the aging patient. Facial Plast Surg 1996;12(3):279-283.
5. Strauss RA, Abubaker AO: Genioplasty: A case for advancement osteotomy. J Oral Maxillofac Surg 2000;58:783-787.
6. Converse JM, Wood-Smith D: Horizontal osteotomy of the mandible. Plast Reconstr Surg 1964;34:464-471.
7. Wessberg GA, Wolford LM, Epker BN: Interpositional genioplasty for the short face syndrome. J Oral Surg 1980;38:584-590.
8. Frehofer HPM: Surgical treatment of the short face syndrome. J Oral Surg 1981;39:907-911.
9. Wolfe SA: Shortening and lengthening the chin. J Craniomaxillofac Surg 1987;15:223-230.
10. Rosen HM: Surgical correction of the vertically deficient chin. Plast Reconstr Surg 1988;82:247-255.
11. Guyuron B, Raszewski RL: A critical comparison of osteoplastic and alloplastic augmentation genioplasty. Aesth Plast Surg 1990;14:199-206.
12. Karras SC, Wolford LM: Augmentation genioplasty with hard tissue replacement implants. J Oral Maxillofac Surg 1998;56:549-552.
13. Reed EH, Smith RG: Genioplasty: A case for alloplastic chin augmentation. J Oral Maxillofac Surg 2000;58:788-793.
14. Frodel JL, Sykes JM, Jones JL: Evaluation and treatment of vertical microgenia. Arch Facial Plast Surg 2004;6:111-119.
15. Wolford LM, Fields RT: Surgical planning. In: Booth PW, Schendel SA, Hausamen J-E, eds. Maxillofacial surgery, Vol 2. Edinburgh: Churchill Livingstone; 1999. p.1205-1258.
16. Bell WH: Correction of mandibular prognathism by mandibular setback and advancement genioplasty. Int J Oral Surg 1981;10:221-229.
17. Bell WH, Gallagher DM: The versatility of genioplasty using a broad pedicle. J Oral Maxillofac Surg 1983;41:763-769.
18. Gallagher DM, Bell WH, Storum KA: Soft tissue changes associated with advancement genioplasty performed concomitantly with superior repositioning of the maxilla. J Oral Maxillofac Surg 1984;42:238-242.
19. Troulis MJ, Kearns GJ, Perrott DH, Kaban LB: Extended genioplasty: long-term cephalometric, morphometric and sensory results. Int J Oral Maxillofac Surg 2000;29:167-175.
20. Park HS, Park J, Kim B, Choi S, Hong S: Why do we prefer IVRO for correction of mandibular prognathism?: Re-evaluation of efficacy of IVRO. Int J Oral Maxillofac Surg 1999;28(Suppl 1):71.
21. Jung YS, Kim HJ, Choi SW, Kang JW, Cha IH: Regional thickness of parietal bone in Korean adults. Int J Oral Maxillofac Surg 2003;32:638-641.
22. Kohan D, Plasse HM, Zide BM: Frontal bone reconstruction with split calvarial and cancellous iliac bone. Ear Nose Throat J 1989;68:845-854.
23. Zins JE, Whitaker LA: Membranous versus endochondral bone implications for craniofacial reconstruction. Plast Reconstr Surg 1983;72:778-780.