



편측 구순구개열 환자에서 ANS 골절단술을 이용한 코 비대칭의 교정

정영수, 김기호, 이상희, 이충국

연세대학교 치과대학 구강악안면외과학교실, 구강과학연구소

ABSTRACT

ANS Repositioning for Correction of Asymmetric Nose in Unilateral Cleft Lip and Palate

Young-Soo Jung, Ki-Ho, Kim, Sang-Hwy Lee, Choong-Kook Yi

Department of Oral and Maxillofacial Surgery, Oral Science Research Center, College of Dentistry, Yonsei University, Seoul, Korea

Patients with unilateral cleft lip and palate (UCLP) generally demonstrate the asymmetries in the lip, nose and the naso-maxillary complex. And their skeletal asymmetries are known to be derived from the displacement of nasal septum, anterior nasal spine (ANS) and the pre-maxilla toward the non-affected side during the developmental and growth period.

Due to the interruption of the important facial muscles, which are critical for the symmetric growth of premaxilla, functional matrix system fails to develop and results in the displacement of the ANS toward the non-affected side and nasal asymmetry. Therefore the rhinoplasty for CLP patients is required to have inter-skeletal and muscular rearrangement in the naso-maxillary complex in order to let them recover from esthetic and physiologic imbalances. And functional cheilorhinoplasty (FCR) has been a representative treatment of choice for this concept of treatment modality.

The outcome and prognosis of primary or repair FCR have been known to be definitely affected by timing of the operation as well as adequate reconstruction of naso-labial muscles. However, sometimes FCR has an ineffective treatment results for patients after the facial growth period, and the limited rhinoplasty around the nose often fails to bring satisfying results.

In order to circumvent this limitation, we performed ANS osteotomy for patients with unilateral CLP showing asymmetric nose, as an alternative way for corrective rhinoplasty. We could observe that the nose was rearranged along the facial mid-line by this osteotomy design and asymmetries were evidently improved postoperatively. Here we present this osteotomy method in CLP patients.

Key Words: asymmetric nose, ANS repositioning, unilateral cleft lip and palate

I. 서론

편측성 구순구개열 (unilateral cleft lip and palate, UCLP) 환자의 경우, 파열에 의해 정상적인 이환측 비순근육들이 Anterior Nasal Spine (ANS) 와 비중격 (Nasal septum) 부위에서 반대편의 비 이환측 근육과 연결이 제대로 되지 않아 Functional Matrix로서의 역할을 충분히 수행하지 않음으로 고리구조와 대칭적인 근육기능을 하지 못하고, 기능시 반대측 근육의 긴장에 의해 비중격이 반대측으로 편위되게 된다.¹⁻⁴

이러한 병인론에 근거해 일차 (primary) 구순열 수술시 비순부 근육의 재건을 목적으로 하는 기능적 비순 성형술(Functional Cheilorhinoplasty, FCR)을 적용해야 하고,⁵ 만일 일차 수술시 FCR이 적용되지 않으면 입술부위의 피부와 구륵근은 연결되지만 비순 근육들은 여전히 제대로 연결되지 않아 이후 기능시 반대측 근육의 긴장에 의해 비중격이 반대측으로 편위되게 된다.¹⁻⁴ 그러므로 상악과 비부의 성장이 활발히 진행되는 어린 시기에 가능한 빨리 2차로 (secondary) repair FCR을

적용해 주어야 한다.^{1,6}

그런데, FCR을 적절한 시기와 방법으로 수행하지 못한 경우에는 ANS와 비중격이 비이환측으로 변위되어 비대칭적 코의 형태를 나타내게 되고, 이의 해결을 위해 여러 비성형 술식이 소개되어 왔지만 그 예후는 한계가 있다.

이에 저자 등은 편측성 구순구개열 환자 중 코의 비대칭 소견을 보이는 경우, 비성형술식 (corrective rhinoplasty) 전이나 동시에 ANS를 얼골의 정중선에 재위치 시키는 것이 비대칭 해소에 도움이 될 것이라는 가설하에 몇 가지 증례에 적용하여 비대칭의 개선 정도를 관찰하여 바람직한 결과를 얻었기에 보고하는 바이다.

II. 술식 및 증례보고

술식 (사진 1-5)

수술은 일차 수술시 비순부 근육의 재건이 제대로 이루어지지 않은 8-20세 사이의 코의 비대칭을 동반한 UCLP 환자에게 시행되었다. 다음은 치조파열부 골이식과 동반하여 시행한 ANS 재위

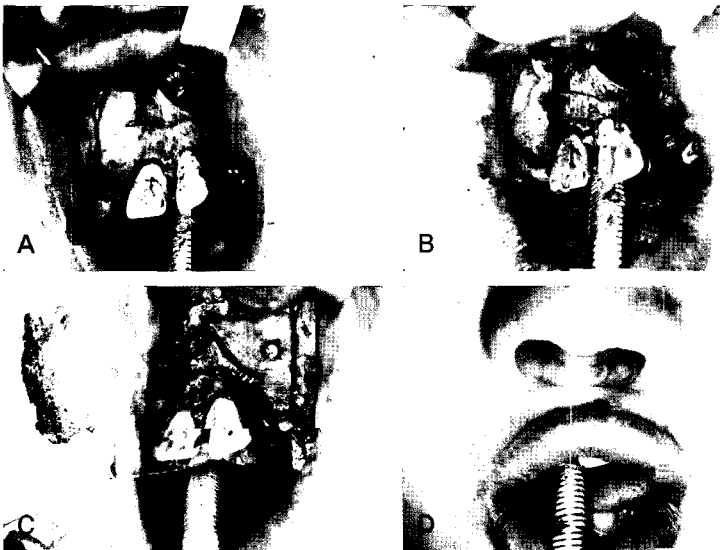


그림 1. Surgical method:

A. Flap reflected. ANS was deviated to non-affected side (right). Horizontal and vertical osteotomy around ANS was made by drill. B. After repositioning the ANS segment to facial midline, it was fixed with bicortical screw. C. Alveolar bone grafting with block bone harvested from the iliac site. D. Finally, nasal conformer application for retention of nasal symmetry.

치 술식이다.

전신 마취 및 술전 항생제 요법에 통법대로 이환측 및 비이환측 골편에 대해 치관주위 절개를 시작하여 수직적 절개로 연장하였다. 피판 거상후 중격부와 반대측 비점막골판 피판을 봉합하여 비측부 잠막을 폐쇄하고 동시에 구개부 피판 역시 충분히 거상하여 구개측 폐쇄를 이뤘다.

치조파열부 골이식 전에 ANS 주위로 수평 골절단과 수직 골절단을 형성하여(그림 1A) ANS를 분리한 후 분리된 ANS 골절편을 안면 중심에 재위치 시킨 후 고정용 나사를 이용하여 고정하여 주었다. (그림 1B)

이후 환자의 장골에서 채취한 골을 이용하여 치조파열 부위를 수복하여 주었으며 (그림 1C) 골막내 유리 절개를 통하여 순측 상악부 점막골막 피판을 전방으로 최대한 견인, 골이식부를 포함해

단단히 봉합하여 주었다. 수술 후엔 연조직의 중심선 회복을 돕기 위해 conformer를 장착해 주었다. (그림 1D)

증례 1

생후 3개월, 1세 그리고 5세에 각각 구순성형술, 구개성형술 및 비성형술을 시행받았던 좌측 UCLP 9세 남아가 치조파열 골이식을 목적으로 내원하였다. 교합 관계는 양호하였고 비중격이 비이환측으로 편위되어 있었고 이환측 비기저부(alar base)가 하방으로 변위되어 있었다. (그림 2A-C)

앞서 기술한 방법으로 치조파열 골이식과 ANS 재위치를 시행하여 주었다. 수술후 4개월간 경과 관찰을 했을 때 심미적으로 좋은 결과를 나타냈으며 치조골 이식부에서도 특별한 합병증은 관찰되지 않았다. (그림 2D-F)

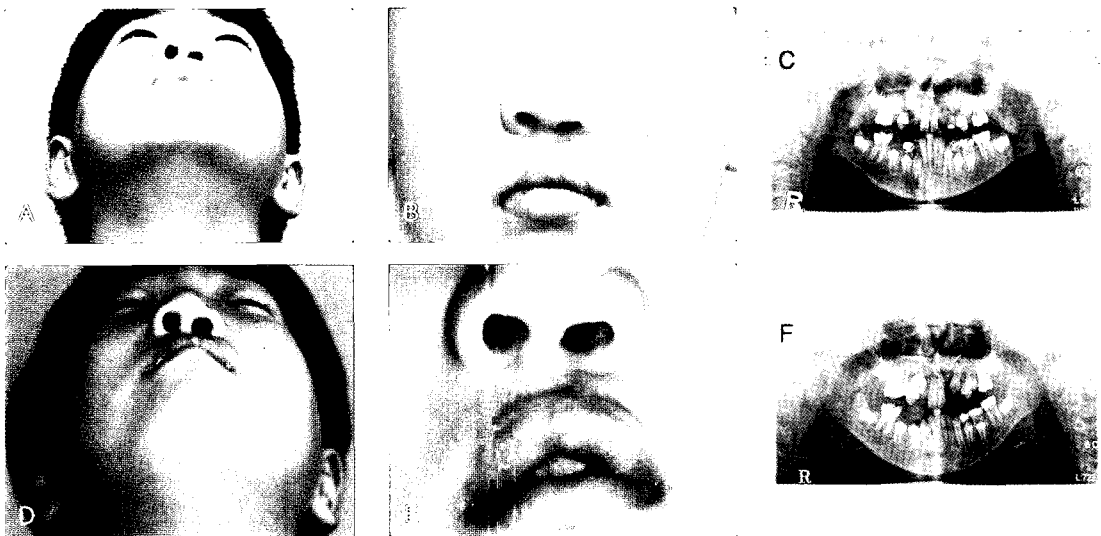


그림 2. Case 1 patient : Nine-year-old boy. A. Oblique SMV view photo, pre-operatively. B. Frontal view photo, pre-operatively. C. Panoramic view, pre-operatively. D. Oblique SMV view photo, post-operatively. E. Frontal view photo, post-operatively. F. Panoramic view, post-operatively.

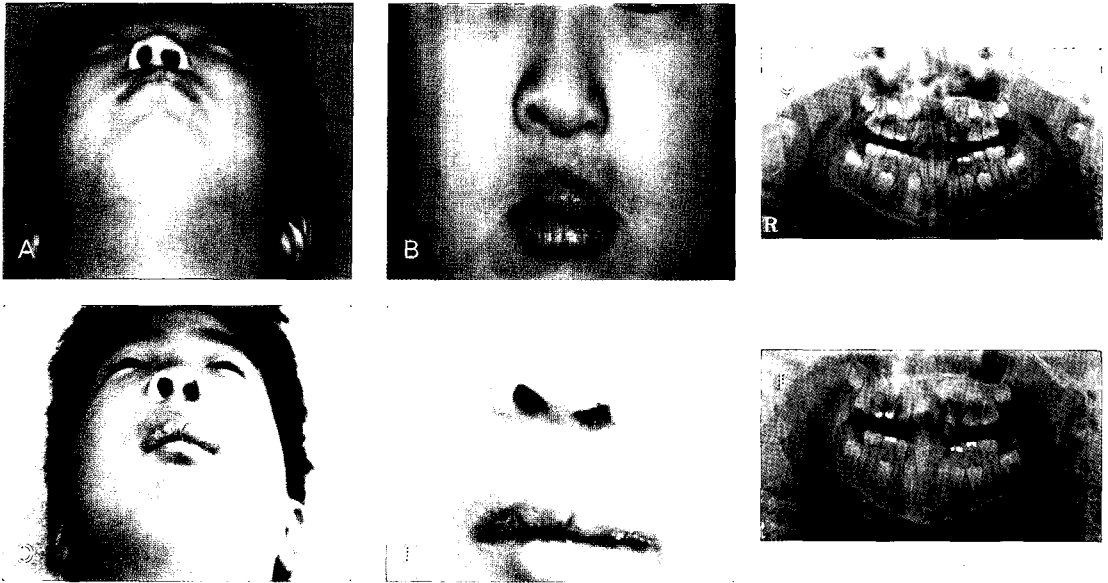

그림 3. Case 2 patient : Eight-year-old boy. A. Oblique SMV view photo, pre-operatively. B. Frontal view photo, pre-operatively. C. Panoramic view, pre-operatively. D. Oblique SMV view photo, post-operatively. E. Frontal view photo, post-operatively. F. Panoramic view, post-operatively.

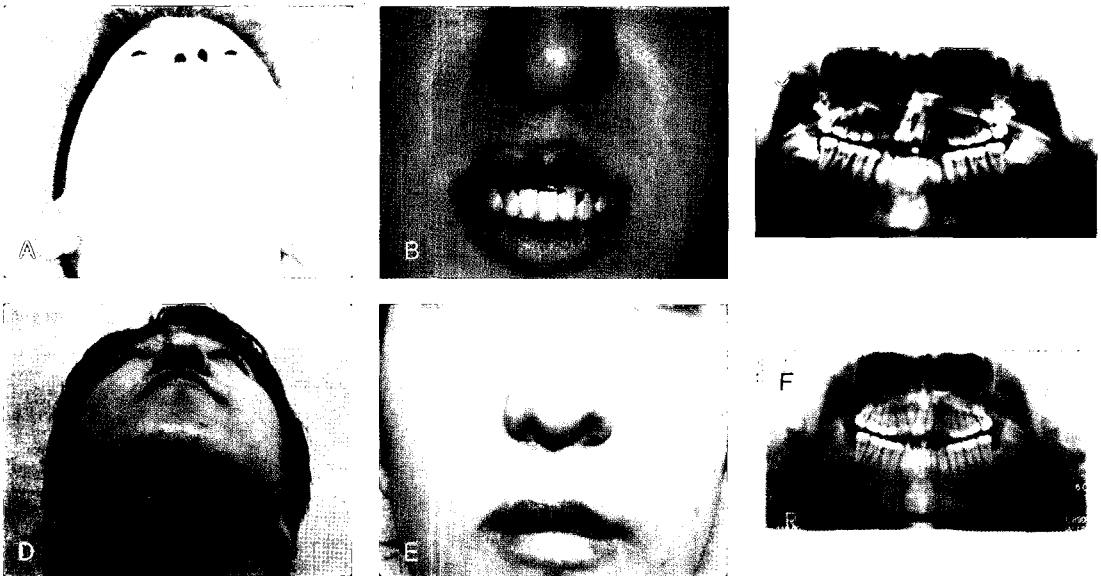

그림 4. Case 3 patient : Twenty-year-old male. A. Oblique SMV view photo, pre-operatively. B. Frontal view photo, pre-operatively. C. Panoramic view, pre-operatively. D. Oblique SMV view photo, post-operatively. E. Frontal view photo, post-operatively. F. Panoramic view, post-operatively.

증례 2

생후 3개월에 구순 성형술, 1세때 구개성형술 그리고 5세에 치조골 이식술과 이차적(Secondary) FCR을 시행 받았던 좌측 UCLP 8세 남아로 경미한 비공 (nostril) 비대칭에 중격 편위와 비기저부 침하가 관찰되었다. 이 환자는 치조파열 골이식은 이미 시행하였으므로 ANS 재위치 술식만 시행하였으며, 술전 술후 비교시 유의할만한 심미적 개선을 보였다. (그림 3 A-F)

증례 3

우측 UCLP 20세 성인 남환이 치조골 이식 및 입술 반흔 성형을 목적으로 내원하였고 생후 5개월 구순성형술, 5세때 구개 성형술을 받은 병력이 있었다. 임상 검사상 경미한 비공 비대칭 및 외측 비연골(lateral alar cartilage)의 위축 소견이 보였다. 치조파열부 골이식과 코의 비대칭 개선을 위한 ANS 재위치 술식을 동시에 시행하였으며 2년간 경과 관찰시 역시 만족할만한 코의 형태를 보였다. (그림 4 A-F)

III. 고찰

비순부위의 안면근육은 위로부터 nasolabial, bilabial, labiomental muscle ring으로 불리는 세 개의 고리구조를 이루며 배열되어 있고 양측 근육들은 중앙에서 서로 합쳐져서 대칭적인 근육기능을 수행할 수 있도록 되어 있다. 그러나 편측성 구순구개열 환자의 경우, 파열에 의해 정상적인 고리구조와 대칭적인 근육기능을 하지 못하고, 기능시 반대측 근육의 긴장에 의해 비중격이 반대측으로 편위되게 된다.¹⁻³ 따라서 Delaire는 구순 성형술시 정상 안면 성장 발육을 위해서는 구륜근(orbicularis oris muscle)뿐만 아니라 비순 근육의 재건이 필요함을 역설하였고, 이 술식을 기능

적 비순 성형술(Functional Cheilorhinoplasty, FCR)이라 명명하였다.⁵ 즉, 이 술식이 종래의 구순열 수술과 다른 점은 이환부를 넓게 골막하 박리를 시행하고, 비중격과 ANS를 노출시켜 Transverse nasalis와 Myrtiformis 같은 비순 근육을 박리하여 ANS 부위로 종지할 수 있도록 봉합해 주어 반대편 비이환측과 근육 운동의 평형(balance)을 얻게 하는 것이다.^{2,8,9}

1970년대 후반 이 술식이 소개된 이후로 저자들을 포함한 각국의 많은 외과의들이 이에 동의하여 실제 환자에게 이 술식을 적용하고 있으며, 그 효율성을 보고하고 있다. 1997년 발표된 두 논문에선, 각각 FCR로 치료 받은 평균 6.5세의 UCLP 환자군과 평균 10세의 환자군이 정상아와의 상악골 성장 양상과 코의 대칭성에 관한 결과가 발표되었는데 6.5세 연구에선 FCR로 치료 받은 환자의 90%, 10세 연구에선 82.3%가 안면 비대칭이 없고, 상악골의 전후방 성장이 거의 정상에 가깝다고 하였다.^{4,10} 그리고, 2001년 Webb 등¹¹도 FCR 시행후 7.5세 관찰에서 비부 편위 평가가 대부분 좋았다고 하였고, 2006년 Rullo 등¹²은 22명의 UCLP 환자를 평균 약 7개월에 FCR 시행 후 평가에서 코부위는 나이가 많아질수록 심미, 대칭성이 좋아진다고 보고하였다. 또, Millard 방법으로 수술한 환자군과 FCR을 비교한 보고에서도 FCR이 Millard 방법 적용군보다 상악골 전하방 성장 및 코부위의 대칭성이 좋다고 발표되었다.^{3,13} 2001년 Anastassov와 Joos 는 20년 이상 약 1300명의 UCLP 환자를 FCR로 치료후 평가에서 더 이상의 교정 수술이 필요없이 상악과 코부위가 정상적으로 발육되었다고 하였다.⁹

그런데 구순열의 첫 수술에서 비순근육의 재건이 제대로 이루어 지지 않은 경우에는 상악골의 성장 저해와 코의 비대칭이 발생되므로, 상악과 비부의 성장이 활발히 진행되는 어린 시기에 가

능한 빨리 이차적(Secondary) FCR을 시행하여 상악골의 성장과 코의 대칭성을 정상화하도록 추천하고 있다.¹⁶ 상악골은 청소년기까지 계속 성장하지만 대부분은 3-4세까지 활발히 성장하고 이후엔 성장량이 줄기 때문에¹⁴ 3-4세가 지난 후의 이차적(Secondary) FCR은 그 효과가 의문스러우며, 저자 등의 이전 연구¹⁵에서도 가능한 어릴 때 이차적(Secondary) FCR을 시행해 주는 것이 편위된 비중격을 개선 시킬 수 있다는 결론을 내린 바 있다.

이상의 고찰에서 보았듯이 중안면부의 정상 발육을 유도하는 FCR이 제대로 시행되지 않거나 연령이 어느 정도 지나 내원하는 코의 비대칭을 가진 UCLP 환자에선 본 증례들과 같이 비성형 술식 전에 ANS osteotomy repositioning을 시행하는 것이 코의 대칭을 얻는 한가지 방법으로 사료된다. 본 논문의 모든 증례에서 ANS 재위치 후 연조직이 정중선으로 따라오는데 몇 개월의 시간이 소요되며, 수술 후 conformer 장착이 연조직의 재위치에 도움이 되었다. 즉, 이 ANS osteotomy repositioning 술식은 비록 비순 근육의 완전한 재건은 아니지만 ANS의 정중 재위치가 코의 대칭을 어느 정도 유도할 수 있는 간단한 방법이며, 이후 비성형술이 필요하더라도 외측 연골 부위(lateral alar)만 간단하게 수술하여도 코의 대칭성을 확립할 수 있을 것이라 생각되었다. 또한 이 ANS osteotomy repositioning은 치조골 이식술과 동시에 시행이 가능하므로 추천하는 바이다.

참고문헌

1. Markus AF, Delaire J, Smith WP. Facial balance in cleft lip and palate II. Cleft lip and palate and secondary deformities : Br J Oral Maxillofac Surg. 1992; 30: 296-304
2. Markus AF, Delaire J. Functional primary closure of cleft lip. Br J Oral Maxillofac Surg. 1993; 31: 281-2913. Horswell BB, Pospisil OA. Nasal symmetry after primary cleft lip repair : Comparison between delaire cheilorhinoplasty and modified rotation-advancement. J Oral Maxillofac Surg. 1995; 53: 1025-1030
4. Markus AF, Precious DS. Effect of primary surgery for cleft lip and palate on mid-facial growth. Br J Oral Maxillofac Surg. 1997; 35: 6-105. Delaire J. Theoretical principles and technique of functional closure of the lip and nasal aperture : J MaxilloFac Surg. 1978; 6: 109-116
6. Precious DS, Delaire J. Surgical considerations in patients with cleft deformities. In: Bell WH, ed: Modern practice in orthognathic and reconstructive surgery. Philadelphia: Saunders, 1992: Vol. I, Chap. 14: 390-425
7. Anastassov GE, Joos U, Zoellner B. Evaluation of the results of delayed rhinoplasty in cleft lip and palate patients: Functional and aesthetic implications and factors that affect successful nasal repair. Br J Oral Maxillofac Surg. 1998; 36: 416-424
8. Joos U. Muscle reconstruction in primary cleft lip surgery. J Craniomaxillofac Surg. 1989 Dec;17 Suppl 1:8-10.
9. Anastassov GE, Joos U. Comprehensive management of cleft lip and palate deformities. J Oral Maxillofac Surg. 2001; 59: 1062-1075

10. Adcock S, Markus AF. Mid-facial growth following functional cleft surgery. *Br J Oral Maxillofac Surg.* 1997; 35; 1-5
11. Webb AAC, Watts R, Read-Ward E, Hodgkins J, Markus AF. Audit of a multidisciplinary approach to the care of children with unilateral and bilateral cleft lip and palate. *Br J Oral Maxillofac Surg.* 2001; 39; 182-188
12. Rullo R, Carinci F, Mazzarella N, Festa V, Farina A, Morano D, Carls F, Gombos F. Delaire's cheilorhinoplasty: Unilateral cleft aesthetic outcome scored according to the EUROCLEFT guidelines. *Int J Ped Otorhinolaryngol.* 2006; 70; 463-468
13. U Joos, Skeletal growth after muscular reconstruction for the cleft lip, alveolus, and palate. *Br J Oral Maxillofac Surg* 33 (1995), p. 139-144.
14. Precious DS, Delaire J. Balanced facial growth: a schematic interpretation : *Oral Surg.* 1987; 63: 637
15. Kim H-J, Jung Y-S, Lee J-W, Yi C-K. Correction of Nasal Septum Deviation after Functional Cheilorhinoplasty. 3rd Biennial World Congress of International Cleft Lip & Palate Foundation Abstract Book, 138, Wednesday June 23 2004 - Friday June 25 2004, Halifax, Canada

교신 저자

연세대학교 치과대학 구강악안면외과학교실, 구강과학연구소 이충국
 서울시 서대문구 신촌동 134 우편번호) 120-752 / 전화 : + 82-2-2228-3138 / E-mail: choongomfs@yumc.yonsei.ac.kr