

비우성 반구의 측두엽간질에 의한 성적극치 전조 1예

연세대학교 의과대학 신경과학교실

박찬희 조양제 한상돈 박수철

A Case of Orgasmic Aura Associated with Temporal Lobe Epilepsy from the Nondominant Hemisphere

Chan Hee Park, M.D., Yang-Je Cho, M.D., Sang Don Han, M.D., Soochul Park, M.D., Ph.D.

Department of Neurology, Yonsei University College of Medicine, Seoul, Korea

We experienced a patient with an orgasmic aura originating from the right mesial temporal structure. A 36-year-old right-handed woman suffered from a specific sensation of sexual arousal and orgasm-like euphoria lasting 1~2 minutes for several years. Video EEG monitoring ascertained those sensations as epileptic in nature arising from the right mesial temporal area through a foramen ovale electrode. The findings of ^{99m}Tc-ECD-SPECT and ¹⁸F-FDG PET were concordant with those of the brain MRI which was pathologically consistent with hippocampal sclerosis.

J Korean Neurol Assoc 23(3):386-388, 2005

Key Words: Orgasm, Foramen Ovale, Temporal Lobe Epilepsy

성적인 느낌이나 행동이 간질발작의 직접적인 임상 양상으로 나타나는 경우는 드물다. 후중심회 상부에 간질 병소가 있을 경우¹ 불쾌하거나 감성과 무관한 성기 주변의 감각에 의한 이차적 성적 느낌으로 나타날 수 있으나 측두엽간질의 경우 감성적으로 성적 느낌과 직접 관련하여 나타난다.² 측두엽간질로서 성적 극치 전조(orgasmic aura) 혹은 간질발작성 오르가즘은 우측 대뇌반구 특히 편도와 관련이 있을 것으로 추정하고 있으나 그에 관한 보고는 많지 않다.³ 측두엽에서 기인한 복합부분발작에서의 오르가즘과 같은 성적극치 전조 증상은 간질 병소의 편측화에 많은 도움을 줄 수 있을 것으로 보고되고 있다.^{4,5,6} 저자들은 해마경화에 의한 측두엽간질 증상으로 성적극치 전조를 보인 1예를 보고한다.

36세 여자가 5년 전부터 시작된 반복된 복통을 주소로 내원하였다. 초등학교 교사로, 과거력이나 가족력에서 특이 소견은 없었다. 5년 전부터 일주일에 서너 차례씩 하루에 대여섯 번 방문에서부터 아랫배가 사르르 아프면서 뭔가 솟아오르는 느낌이 1~2분간 있었고 설사가 동반되는 경우도 있었다. 환자는 이 무렵부터 기억력이 떨어졌는데 개학하면 반 아이들 이름을 다시 외워야 할 정도였다고 한다. 4개월 정도 지나 설사 증상은 사라졌으나 질에서부터 솟아오르는 극치 느낌이 분명해졌다. 처음에는 아랫배에만 국한되었는데, 점차 가슴, 목, 얼굴에까지 몸을 관통하는 듯한 솟아오르는 성적 느낌이 진행되었고 가슴에 다다를 때는 뭔가 치밀어 오르면서 조이는 듯한 매우 심한 통증이 동반되었으며 증상이 사라지고 나면 자신도 모르게 속옷, 바지가 젖어있었다고 한다. 환자는 이러한 증상으로 내과에서 여러 차례 내시경 및 복부 초음파검사를 받았고 산부인과검사에서 이상도 없다는 얘기를 들었다고 한다. 1년 전부터는 성적 느낌이 있으면서 어지럽고 때로는 아지랑이가 낀 듯이 주변이 멀어지는 듯, 혼자 동떨어진 듯한 느낌과 떠 있는 듯한 느낌이 생겼다고 한다. 최근 4개월 전부터 빈도가 하루 서너 차례 정도로 증가하였고 내원 전 두 달 동안 두 차례 전신긴장성간대성발

증례

Received August 23, 2004 Accepted November 29, 2004

* Soochul Park, M.D., Ph.D.

Department of Neurology, Yonsei University College of Medicine
134 Sinchon-dong, Seodaemun-gu, Seoul, 120-752, Korea
Tel: +82-2-361-5466 Fax: +82-2-393-0705
E-mail: sspark@yumc.yonsei.ac.kr

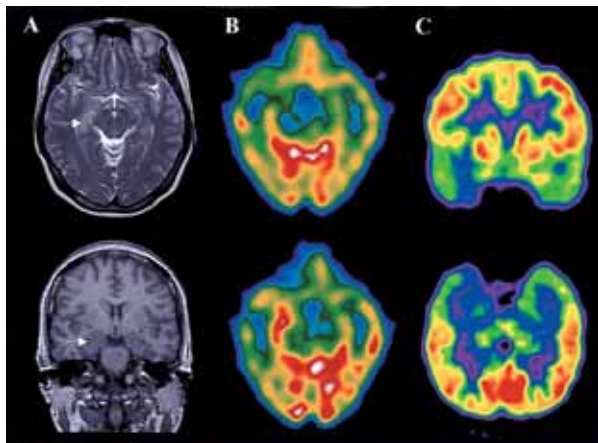


Figure 1. Findings of MRI, SPECT, and PET. (A) Brain MRI: T2 weighted image (upper) reveals a high signal intensity on the right amygdala and hippocampus. The lesion shows edema and mild mass effect in T1 weighted image (lower). (B) ^{99m}Tc-ECD-SPECT: Interictal image (upper) shows decreased blood perfusion for the right mesial temporal lobe. Ictal image (lower) reveals an increased blood perfusion on the same area. (C) Interictal ¹⁸F-FDG PET reveals asymmetric decrease of glucose metabolism in the right mesial temporal lobe, especially amygdala.

작이 있어 내원하였다. 뇌 MRI상 T2 강조영상(Fig. 1-A, 상단)에서 우측 편도와 해마에 신호 강도가 증가되어 있었고 T1 강조영상(Fig. 1-A, 하단)에서 같은 부위에 부종과 경미한 종괴 효과가 관찰되었다. 난원공전극 삽입 후 시행한 지속적 비디오뇌파검사서 모두 다섯 차례의 발작 뇌파를 얻었고 그 중 네 차례는 환자의 전형적인 성적극치 전조 증상만을 호소하였고 나머지 한 번 역시 성적극치 전조 증상 후에 복합부분발작으로 이행한 경우로 입맛을 다시는 등의 자동증이 동반되었으나 이차적 전신긴장성간대성발작으로 이행되지는 않았다. 모든 경우의 발작 뇌파에서 환자의 전형적 성적극치 전조 증상이 느껴지기 이전에 우측 난원공전극으로부터 낮은 진폭을 보이는 빠른 리듬의 발작파가 시작되는 것이 관찰되었다(Fig. 2 상단). 발작 뇌파와 동시에 시행한 홀터감시(Holter monitoring)에서는 증상이 있기 1~2분 전부터 심박동수가 급속히 증가하여 안정 상태의 분당 75회에서 124회로 증가하였다. 발작간기 ^{99m}Tc-ECD SPECT (Fig. 1-B, 상단)에서는 우측 내측두엽에 혈류가 감소되었고, 발작기 ^{99m}Tc-ECD SPECT(Fig. 1-B, 하단)에는 같은 부위에서 혈류가 증가되어 있었다. ¹⁸F-FDG PET (Fig. 1-C)에서도 우측 내측두엽 특히 편도에서 포도당 대사의 저하가 뚜렷하였다. 항간질약물 투여로 뚜렷한 호전이 없어 우측 편도 및 해마를 포함한 전측두엽절제술을 하였고 조직검사상 해마경화

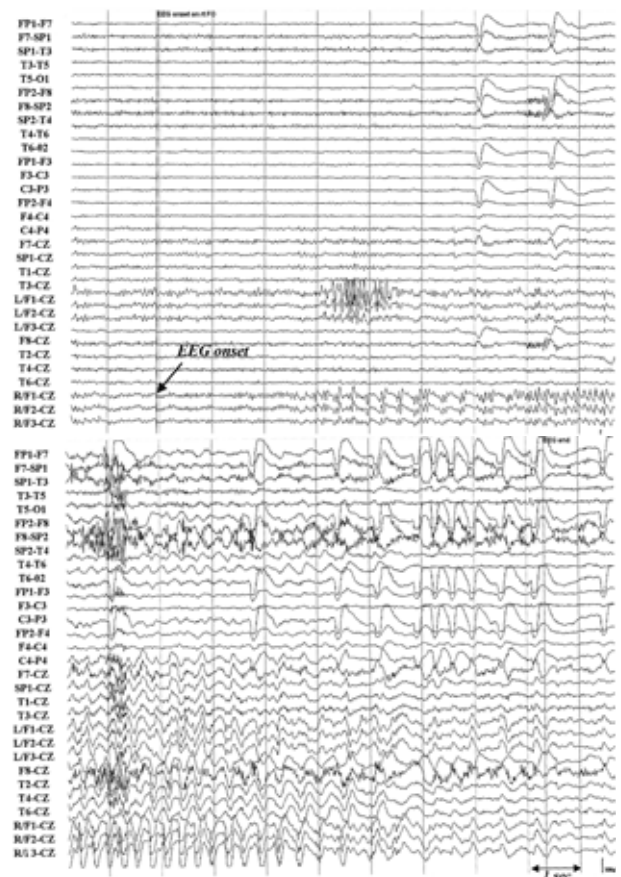


Figure 2. Ictal EEG with foramen ovale electrode. Upper: amplitude fast activities with gradual buildup of sharply contoured activities are arising from right foramen ovale electrode (R/F1,F2, F3-CZ) about 20 seconds before clinical orgasmic aura. The arrow indicates an onset of EEG. Lower: Termination stage of electrical seizure discloses slow down of the high amplitude semi-rhythmic delta activities in right temporal area, especially prominent in the foramen ovale electrode.

증이 확인되었다. 수술 후 환자는 일 년째 간질발작의 증상이 없이 추적 관찰 중이다.

고 찰

발작 증후로 나타나는 성적 증상은 매우 드문 현상으로 자율 신경계 발작 증상 중의 하나로 알려져 있고, 성적극치 전조, 생식기 전조, 성적자동증, 생식기자동증 등으로 나뉜다.⁷ 그 중 성적극치 전조는 성적 느낌이나 생각, 혹은 오르가즘 등으로 구성되어 있고, 내장감각이나 질분비와 같은 자율신경의 변화와 같이 나타날 수 있다. 반면 생식기 전조는 불쾌하고, 통증을 유발

하는 체성감각 전조이며 이는 이차적으로 오르가즘을 느낄 수 있으나 기본적으로 성적 감정과는 무관하며, 주로 후중심회 방시상 부위로부터의 발작 징후로서 성적극치 전조와는 구별된다.⁸ 성적극치 전조는 성적 욕망, 자위행위에서 유발되는 느낌, 질 안에서 몸과 머리로 퍼지는 뜨거운 느낌 등으로 표현되고, 위에서 질로 내려가는 쾌감과 얼굴, 몸의 따듯함과 함께 질 분비물이나 항문과 질의 수축, 가끔은 발작언어, 환취와 동반되는 경우도 있다고 보고되고 있다.^{4,9}

성적극치 전조는 주로 우측 대뇌반구 측두엽의 발작 증상으로 알려져 있으나, 이에 대한 보고는 많지 않다. Janszky 등⁴은 문헌 고찰을 통해 발작 시작 부위가 확실한 9명의 성적극치 전조를 분석하였는데 모두 다 우측에서 발작과가 시작되었다고 보고하였다. 그 중 8명은 우측(또는 비우성) 반구의 임상적 발작 증후를 보였고 그 중 6명은 우측 측두엽에서 기인하였으나 3명은 우측 후중심회 방시상 부위에서 기인한 경우들로 이는 체성감각에 의한 이차적 성적극치 전조들로 생각된다. 본 증례의 경우 지속적 뇌파검사와 동시에 시행한 홀터감시에서 전조 증상이 있기 전에 심박동수가 증가하였고 발작 중 질 분비가 있었으며, 전조 증상이 있기 20여 초 전에 우측 난원공전극에서 발작 뇌파가 시작되는 것을 확인할 수 있어 간질발작이 분명히 우측 내측 측두엽에서 기인한, 자율신경의 변화를 동반한 내장감각에 의한 성적극치 전조로 생각한다. 이러한 성적극치 전조는 대부분은 여자에서 일어나고⁹ 뇌파 소견과 방사선학적 소견상 주로 우측 대뇌반구에 편측화되어 있으면서 측두엽에서 일어난다고 알려져 있어⁴⁻⁶ 본 증례와 일치하는 것을 알 수 있다. 이러한 성적극치 전조를 일으키는 기시부는 주로 우측 편도로 생각되고 심부전극을 통한 연구에서도 남자에서 오르가즘 시에 우측 편도가 활성화되는 것을 보고하고 있다.³ 또한 남성의 오르가즘 시에 우측 전전두부에서 뇌혈류량이 증가한다고 보고하고 있으나¹⁰ 본 환자에서 성적극치 전조를 동반한 부분복합발작 시 시행한 ^{99m}Tc-ECD-SPECT에서 우측 해마를 포함한 내측두엽 부위에 혈류가 국소적으로 증가한 것을 관찰할 수 있었다. Janszky 등⁴의 보고에서 9명 중 1명만이 해마경화증이었고 그 중 6명은 중양이었으며, Janszky 등⁵의 또 다른 보고에서는

7명 중 5명이 뇌 MRI상 해마경화증이 있다고 하였으나 이 중 2명만이 수술로 확인되었다. 본 증례에서는 뇌 MRI상 해마와 편도 부위에 부종과 종괴 효과가 있어 중양이 의심되기는 하였으나 병리 소견상 해마경화증으로 확인되었다.

본 증례는 복부에서 느끼는 성적 감각을 환자 스스로가 간질성 전조 증상으로 인지하기는 매우 어려웠고 전신발작으로 인해 신경과에서 간질발작으로 진단된 경우다. 이러한 성적극치 전조 증상 자체가 매우 드물기 때문에 신경과 의사들도 증례를 경험하기 힘들다. 또한 성적극치 전조 증상은 이전의 보고에서 나타난 것처럼 간질성 병소를 편측화하고 병소의 위치를 결정하는 데 도움을 줄 것으로 생각된다.

REFERENCES

1. Reading PJ, Will RG. Unwelcome orgasms. *Lancet* 1997;350:1746.
2. Falconer MA, Cavanagh JB. Clinico-pathological considerations of temporal lobe epilepsy due to small focal lesions. A study of cases submitted to operation. *Brain* 1959;82:483-504.
3. Heath RG. Pleasure and brain activity in man. Deep and surface electroencephalograms during orgasm. *J Nerv Ment Dis* 1972;154:3-18.
4. Janszky J, Szucs A, Halasz P, Borbely C, Hollo A, Barsi P, et al. Orgasmic aura originates from the right hemisphere. *Neurology* 2002;58:302-304.
5. Janszky J, Ebner A, Szupera Z, Schulz R, Hollo A, Szucs A, et al. Orgasmic aura-a report of seven cases. *Seizure* 2004;13:441-444.
6. Cohen HD, Rosen RC, Goldstein L. Electroencephalographic laterality changes during human sexual orgasm. *Arch Sex Behav* 1976;5:189-199.
7. Baumgartner C, Lurger S, Leutmezer F. Autonomic symptoms during epileptic seizures. *Epileptic Disord* 2001;3:103-116.
8. So NK. Epileptic aura. In: Wyllie E. editors. *The treatment of epilepsy*. 3rd ed. Lippincott Williams & Wilkins. 2001:299-308.
9. Remillard GM, Andreemann F, Testa GF, Gloor P, Aube M, Martin JB, et al. Sexual ictal manifestations predominate in women with temporal lobe epilepsy: a finding suggesting sexual dimorphism in the human brain. *Neurology* 1983;33:323-330.
10. Tiihonen J, Kuikka J, Kupila J, Partanen K, Vainio P, Airaksinen J, et al. Increase in cerebral blood flow of right prefrontal cortex in man during orgasm. *Neurosci Lett* 1994;170:241-243.