

## 홍채고정 유수정체용 인공수정체 삽입술 시행 후 각막 내피세포의 단기 변화

이은석 · 조영재 · 김응권

연세대학교 의과대학 안과학교실, 시기능개발연구소

**목적** : 홍채고정 유수정체용 인공수정체 삽입술 후 내피세포의 손상 여부 및 정도를 확인하고 이에 영향을 주는 인자들을 알아보고자 하였다.

**대상과 방법** : 10명 11안을 대상으로 전향적으로 홍채고정 유수정체용 인공수정체 삽입술 후 각막 내피세포의 변화를 관찰하였다.

**결과** : 홍채고정 유수정체용 인공수정체 삽입술 후 1개월째 각막 내피세포의 변화는 세포의 밀도가 감소하고( $p=0.02$ ), 내피세포 크기와 모양의 다변성이 증가하는 것을 관찰하였으나( $p<0.05$ ), 수술 후 1주와 1달 째 측정값 사이에 통계학적 차이는 없었다( $p>0.05$ ). 내피세포의 감소는 수술 전 측정된 각막곡률이나 삽입된 인공수정체의 돛수, 크기, 광학부와 내피세포간의 거리, 그리고 수술 순서 등에 영향을 받지 않았으나( $p>0.05$ ), 전방 깊이가 얕을수록 감소가 많이 일어났다(상관계수= $-7.600$ ;  $p>0.05$ ).

**결론** : 홍채고정 유수정체용 인공수정체 삽입술 후 각막내피세포 변화는 대부분 수술에 의한 외상으로 인한 것으로 생각되며, 안구 전방의 깊이가 얕을수록 많이 일어나므로 그러한 환자의 경우 홍채고정 유수정체용 인공수정체 삽입술에 의한 각막 내피세포 손상에 유의하여야 한다.

<한안지 46(3):410-415, 2005>

현재까지 시행되고 있는 굴절교정 수술방법으로는 엑시머레이저에 의한 굴절교정레이저각막절제술(photo-refractive keratectomy; PRK)과 레이저 각막 절삭가공성형술(laser in situ keratomileusis; LASIK) 외에 방사상 각막절개술, 투명수정체적출술 등이 있다. 최근에 시도되고 있는 유수정체용 인공수정체의 삽입은 PRK나 LASIK 수술과 같은 정도의 근시 교정 효과를 보이면서도 이들에 비해 교정 가능한 근시의 정도에 비교적 제한이 없고, 대비감도의 저하가 적으며, PRK에서 보다 굴절률의 안정화가 빠르다는 장점이 있다.<sup>1,2</sup> 또한 각막 고유의 비구면성에 영향을 주지 않아 향후 백내장 적출술시 인공수정체의 돛수 선택

에 어려움이 적을 뿐 아니라 삽입된 유수정체용 인공수정체는 제거가 가능하기 때문에 상대적으로 가역적인 근시 교정방법이다.

유수정체용 인공수정체는 그것이 고정되는 위치에 따라 전방 유수정체용 인공수정체(anterior chamber phakic intraocular lens)와 후방 유수정체용 인공수정체(posterior chamber phakic intraocular lens)로 나뉜다. 전방 유수정체용 인공수정체는 전방에서의 고정 방식에 따라 다시 2가지로 나뉘는데, 인공수정체의 집게 모양의 고정부가 홍채를 잡는(enclavation) 홍채 고정 유수정체용 인공수정체와 고정부가 전방각에 위치하는 전방각 고정 유수정체용 인공수정체이다. 인공수정체 삽입에 의한 합병증으로는 전방염증, 각막 내피세포 손상, 안압상승, 백내장 그리고 전방출혈 등이 있다.<sup>3-5</sup> 전방 유수정체용 인공수정체는 그것의 고정위치나 수술 중 조작이 모두 전방내에서 이루어지므로 수술 중 또는 수술 후 수정체에 대한 기계적 외상이나 수정체와 방수간의 대사물 교환장애에 따른 백내장 발생 빈도가 후방 유수정체용 인공수정체에 비해 낮은 것으로 알려져 있다.<sup>3,6</sup> 하지만 전방 유수정체용 인공수정체는 각막내피에 가까이 위치하고 수술 중 모든 조작이

<접수일 : 2004년 6월 23일, 심사통과일 : 2004년 12월 15일>

통신저자 : 김 응 권

서울시 서대문구 신촌동 134  
연세대학교 신촌세브란스병원 안과  
Tel: 02-361-8450, Fax: 02-312-0541  
E-mail: eungkkim@yumc.yonsei.ac.kr

\* 본 연구는 보건복지부 보건의료 기술진흥 사업의 지원에 의하여 이루어 진것임.(과제고유번호 예시 02-PJ1-PG1-CH02-003)

전방내에서 이루어지므로 렌즈삽입에 의한 내피세포 감소의 위험을 증가할 수 있다.<sup>7-9</sup> 30대 성인의 경우 각막내피세포수는 3000~3500개/mm<sup>2</sup>로 400개/mm<sup>2</sup> 이하로 감소 시 각막부종이 생기며 투명도 감소하여 시력 감소를 유발하고 수포성 각막염으로의 진행이 가능하다.<sup>10</sup> 현재까지 보고에 의하면 전방 유수정체용 인공수정체 삽입 후 내피세포의 감소원인은 수술에 의한 외상에 의한 것이 대부분이라고 알려져 있다.<sup>11</sup> 본 연구에서는 전방 유수정체용 인공수정체인 홍채고정 유수정체용 인공수정체 삽입수술 후 내피세포의 감소 여부 및 정도를 확인하고 이에 영향을 주는 인자들을 알아보고자 하였다.

## 대상과 방법

2003년 4월부터 2003년 9월초까지 연세의료원 안과에서 근시교정을 위해 홍채고정 유수정체용 인공수정체인 Artisan 유수정체용 인공수정체(Ophtec, Groningen, The Netherlands) 삽입술을 시행 받은 10명 11안을 대상으로 전향적으로 조사하였는데 남자가 3(4안), 여자는 7명(7안)이었다. 홍채고정 유수정체용 인공수정체 삽입술을 받은 모든 환자에서 수술 전 검사로 나안시력, 최대교정시력, 세극등 검사, 안압 측정, 안저검사 등의 일반적인 안과 검사와 굴절검사, 각막곡률도 검사, 그리고 초음파 A/B scan system (Humphrey instrument, California, USA)을 이용한 전방각깊이 측정 등을 시행하였다. 인공수정체의 광학부의 주변부와 각막 사이의 거리(critical distance)는 Ophtec사에서 제공한 critical distance Artisan phakic IOL to endothelium 표를 참조하여 구하였으며, -15.5 디옵터 이하의 인공수정체는 광학부가 6.0 mm인 것을 사용하였으며 -16.0 디옵터 이상의 경우에는 광학부가 5.0 mm인 것을 사용하였다. 대상 환자는 최소 만 20세 이상으로 근시가 진행하지 않고, 전방 깊이가 최소 3.0 mm 이상이며 각막내피세포가 2,000개/mm<sup>2</sup> 이상으로 각막의 투명도가 유지되는 경우였다. 단 한 환자에 있어서 전방깊이가 2.91 mm이었으나, critical distance가 2.12 mm 이었고, 다른 방법의 굴절 교정수술의 적응증이 되지 못해서 본 시술을 시행하였고, 본 연구에 포함시켰다. 또한 안구 내 수술의 기왕력이 있거나, 포도막염을 앓았던 경우, 안압이 20 mmHg 이상인 녹내장 환자, 또는 전, 후 홍채유착이 있는 경우 등의 안질환이 있는 경우는 수술 대상에서 제외되었다.

모든 수술은 한명의 동일 술자에 의해 시행되었으며 유수정체용 인공렌즈 삽입 후 안압 상승을 막기 위해 수술 시행 약 2주 전에 Argon 레이저 홍채 절개술을 시행하였다.

수술 시행 1시간 전부터 15분 간격으로 2% pilocarpine을 5회 점안하여 축동이 이루어진 후 2% lidocaine 3 cc로 구후마취를 시행하고 충분한 안구 마사지로 술전 안압상승을 방지하였다.

10:30~1:30분 위치의 공막에 5.0 또는 6.0 mm 크기의 절개창을 만들어 Artisan 유수정체용 인공수정체를 삽입하였으며, 고정부의 홍채고정을 위해 11:00와 2:00 위치에 각각 약 0.5 mm 크기의 각막 절개창을 만들었다. 렌즈 삽입 전과 홍채 고정 전에 충분한 양의 점탄물질을 안구내 주사하여 수술 중 내피세포 손상을 최소화하였고 enclavation needle을 이용하여 양쪽 고정부를 주변 홍채에 고정시키고, 안구내 점탄물질 제거 후 10-0 nylon 봉합사로 공막과 결막 절개창을 봉합하였다.

수술 후 0.3 % ofloxacin과 0.12 % prednisolone 점안제를 수술 후 1주까지는 2시간 간격으로, 그 후 2달째 까지는 하루 4회 점안하도록 하였다.

모든 환자에서 각막 내피세포의 변화를 알기 위해 다음 항목들이 측정되었다: 가. 내피세포의 밀도(cells/mm<sup>2</sup>); 나. 내피세포 크기의 다변성을 나타내는 지수인 세포 면적의 변이계수; 그리고 다. 세포 모양의 다변성을 나타내는 지수인 육각세포의 비율(%). 각막 내피세포 검사는 숙달된 1명의 검사자에 의해 비접촉성 경면현미경(SP-8000; Konan, Tokyo, Japan)을 이용하여 수술 전, 수술 1주, 그리고 1달 째 이루어졌다.

Artisan 유수정체용 인공수정체 삽입술 전과 후 1주, 1달의 각막내피세포의 밀도, 면적의 변이계수, 그리고 육각세포의 비율을 비교하여 그 값의 변화가 있는지 정량적으로 검사하였고 또한 그 변화가 수술 전 환자의 각막곡률도, 전방의 깊이, 삽입되는 인공수정체의 돛수 및 광학부와 내피세포와의 거리(critical distance)와는 어떠한 관계가 있는지 알아보았으며, 술자의 수술에 대한 숙달 정도가 내피세포 변화에 미치는 영향을 알기 위해 수술 순서(1-11: 첫 번째 수술부터 가장 후에 이루어진 11 번째 수술)와의 관계도 알아보았다. 통계적 분석은 SPSS 11.5를 이용하였고 p value는 0.05 이하일 때만 통계학적으로 의미가 있는 것으로 하였다.

## 결 과

대상 환자의 평균연령은 34.7±9.9세(22~46세)였으며 수술 전 안구 전방의 깊이는 3.34±0.26 mm (2.91 to 3.76 mm), 각막 곡률도는 43.99±1.25D (42.25~45.50D), 삽입된 홍채고정용 유수정체용 인공수정체의 돛수는 -15.05±3.69D (-8.00~-19.50D), 그리고 critical distance는 2.01±0.20 mm (1.63~

**Table 1.** Preoperative characteristics of the patients with iris-fixed phakic intraocular lens insertion

Measurement	Mean±SD	Range
Anterior Chamber depth (mm)	3.34±0.26	2.91 to 3.76
Keratometry (D)	43.99±1.25	42.25 to 45.50
Implanted power (D)	-15.05±3.69	-8.00 to -19.50
Critical distance (mm)	2.01±0.20	1.63 to 2.22

SD: standard deviation.

**Table 2.** Range of cell density and cell loss after iris-fixed phakic intraocular lens insertion

Examination	Cell Density (cell/mm <sup>2</sup> )		Cell Loss (%)	
	Minimum	Maximum	Minimum	Maximum
Preoperative	2049	3472		
Postoperative				
1 week	1964	3380	-2.83	5.63
1 month	1959	3362	-1.95	11.25

**Table 3.** Change in corneal endothelial characteristic over time after iris-fixed phakic intraocular lens insertion

	Cell Density (cell/mm <sup>2</sup> )	Cell Loss (%)	Frequency of Hexagons (%)	Coefficient of Variation in Cell Area
Preoperative	2794±403	-	62.09±3.9	0.275±0.015
Postoperative				
1 week	2694±393	3.57±2.78	52.72±3.1	0.339±0.016
1 month	2682±416	4.69±3.41	44.56±2.8	0.344±0.017

Values are mean±standard deviation.

2.22 mm)이었다(Table 1).

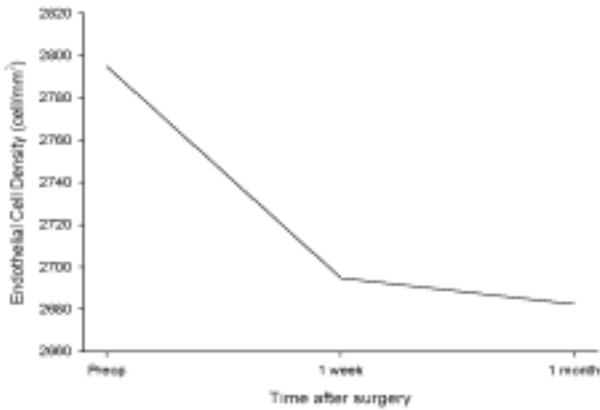
11안 중 삽입된 인공수정체의 광학부의 크기가 6.0 mm인 경우는 5안이었으며 나머지 6안에서는 5.0 mm 크기의 광학부의 인공수정체가 삽입되었다. 추적 관찰 기간은 8.5±6.1주(2~23주)로 1달 이하로 추적 관찰되어 수술 후 1달 검사에서 제외된 경우는 2안 이었다. 모든 경우에서 수술 중 특이사항 없었으며, 수술 후 안압상승, 인공수정체 이탈, 백내장 발생 등의 합병증이 발병된 경우도 없었다.

수술 전, 그리고 수술 후 1주, 1달의 각막 내피세포의 측정값과 변화는 Table 2와 3에 표시되었다. 평균 내피세포 감소율은 수술 후 1주에 3.57±2.78%, 수술 후 1달에 4.69±3.41%로 각막 내피세포의 밀도는 수술 전보다 감소하였지만(Fig. 1, p=0.020), 수술 후 1주와 1달째 측정값 사이에 통계학적 차이가 없었다(p=0.206). 수술 후 각막 내피세포 감소율은 안구 전

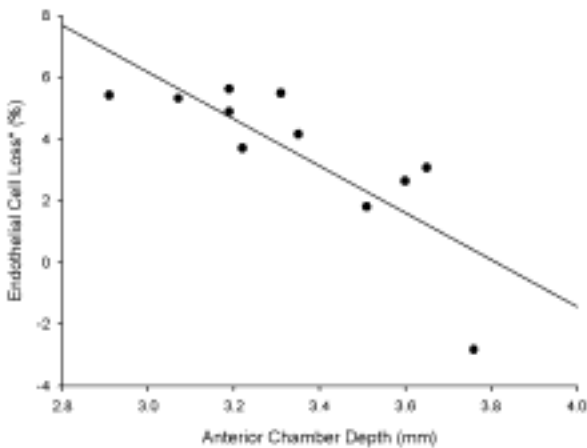
방깊이가 얇을수록 컸으나(Fig. 2, 상관관계수=-7.600: p=0.003) 각막의 곡률도, 삽입된 인공수정체의 돛수, 광학부의 크기나 광학부 주변부와 각막 내피세포 사이의 거리, 수술 순서 등의 영향을 받지 않았다(p>0.05). 내피세포 크기의 다변성을 나타내는 세포 면적의 변이계수는 수술 후 증가하였으며(p=0.027), 수술 후 1주와 1개월째 측정값에는 통계학적 차이가 없었다(p=1.000). 육각세포의 비율은 수술 후 감소하여(p=0.005) 수술 뒤 내피세포 모양의 다변성이 증가함을 나타내었고, 수술 후 1주와 1개월째 측정값에는 통계학적 차이가 없었다(p=0.122).

## 고 찰

내피세포는 각막 후면을 형성하는 다각형의 세포들로서 단층으로 구성되며 전방수와 친수성의 간질 사이



**Figure 1.** Mean endothelial cell density over 1 month after iris-fixed phakic IOL insertion. There was statistically significant decrease in endothelial cell density after the surgery which indicate cellular damage ( $p=0.020$ ; RMANOVA), but there was no statistically significant changes in endothelial cell density between 1 week and 1 month postoperatively ( $p>0.05$ ).



**Figure 2.** Relation between endothelial cell loss (%) in postoperative 1 week and anterior chamber depth. There was significant negative correlation ( $R=-7.600$ ;  $p>0.05$ ) between cell loss and anterior chamber depth.

에 존재하여 내피를 통한 용질이나 물의 유동을 중재하므로 각막투명도를 유지에 매우 중요하다. 각막내피세포의 창상치유과정은 활주, 재배열, 확대에 의한 것이 대부분이고 출생 후 각막내피세포의 분열은 거의 없어 수술이나 외상, 안구내 염증, 그리고 안내 이물질의 내피자극 등에 의해 내피세포가 감소하면 다시 회복될 수 없으며 이로 인해 각막부종이나 수포성 각막병증이 일어날 경우 전층각막이식술을 통해 내피세포를 이식해야 한다.<sup>12,13</sup> 이러한 점은 안정적인고 정확한 굴절교정 결

과와 낮은 백내장 발생빈도에도 불구하고 전방 유수정체용 인공수정체 삽입술을 굴절교정의 방법으로 선택하는 데 어려움을 주어 아직까지 많은 안과의사에게 외면되어왔다.<sup>11</sup> 각막내피세포 감소의 원인으로는 인공수정체 삽입 중에 일어나는 내피세포의 손상, 수술 후 만성적인 염증반응, 자연적 노화현상에 의한 세포 감소, 그리고 전방의 인공수정체와 내피세포간의 간헐적인 접촉 등이 있다.<sup>14-16</sup>

Budo et al<sup>17</sup>은 130안을 대상으로 홍채고정 유수정체용 인공수정체 삽입 후 각막 내피 세포감소율을 조사하여 수술 후 6개월에 4.8%, 수술 후 1년에서 2년 사이에 1.7%, 그리고 2년에서 3년 사이에 0.7%라고 보고하였다. Menzo et al<sup>11</sup>도 홍채고정 유수정체용 인공수정체 삽입에 의해 일어나는 내피세포수의 감소나 세포의 형태와 크기변화는 수술 후 6개월 이내에 대부분 일어나며 수술 4년째에는 그들의 크기나 모양이 수술전과 같아지며 추가적인 내피세포의 소실도 없다고 하였다. 현재까지 비교적 안전한 수술로 인식되고 있는 초음파 유평술에 의한 백내장 제거술의 경우에도 수술에 의한 각막내피세포 감소율이 8.5~9.9%<sup>18,19</sup> 정도라는 것을 고려한다면 현재 사용되고 있는 홍채고정 유수정체용 인공수정체 삽입 후 내피세포 감소 등은 임상적으로 심각한 변화가 아니며 이들은 대부분 수술 중에 일어나는 것이므로 삽입술 시행 중 이러한 내피세포의 손상을 줄일 수 있다면 장기적으로 비교적 안전한 굴절교정 수술이라고 할 수 있을 것이다. 본 연구에서 Artisan 홍채고정 유수정체용 인공수정체 삽입 1주, 1달 뒤 내피세포의 감소율은 각각  $3.57\pm 2.78\%$ 와  $4.69\pm 3.41\%$ 로 기존의 문헌들에서 보고된 감소율<sup>11,16,17</sup>과 비슷한 결과를 보였으며 술 후 1주와 1달의 각막내피세포 밀도에 통계학적 차이를 보이지 않는 것은 Menzo et al<sup>11</sup>이 보고한 바와 같이 내피세포의 감소가 대부분 수술 중에 일어나는 것이며 이후의 감소는 내피세포의 재배열에 의한 것으로 생각된다. 내피세포의 손상을 나타내는 또 다른 지표로 알려진 모양과 크기의 다변성도<sup>20,21</sup> 수술 후 증가하였으나 세포밀도에서와 마찬가지로 수술 1주와 1달 뒤의 값에는 통계학적 차이가 없었는데 이러한 결과도 내피세포의 감소가 대부분 수술 중에 일어나는 것이라는 것을 나타낸다고 할 수 있을 것이다. 홍채고정용 유수정체용 인공수정체삽입은 그것의 고정부를 주변 홍채에 물리도록 고정시키는 (enclavation) 과정이 있는데 이는 안과의사에게 익숙하지 않은 술기로 술자의 수술에 대한 숙달 정도가 내피세포 손상 등의 합병증 발생에 영향을 줄 수 있을 것이다. 본 연구에서는 한 술자가 홍채고정용 유수정체용 인공수정체삽입을 시행한 첫 11안을 대상으로 연구

하였기 때문에 그의 숙달 정도가 결과에 영향을 주었는지 보기 위해 수술순서가 수술 전 각막굴률도와 전방깊이, 삽입된 인공수정체의 돛수나 광학부의 크기, 그리고 광학부 주변부와 각막내피세포간의 거리 등과 함께 각막내피세포 감소에 영향을 주는 지 보았으나 결과에서 언급한 바와 같이 전방깊이 외에는 통계학적 의미를 갖지 않았다(p>0.05).

본 연구의 11안 중 1안에서는 각막내피세포 밀도가 수술 전 2724개/mm<sup>2</sup>에서 수술 후 1주와 1달에 각각 2801개/mm<sup>2</sup>와 2777개/mm<sup>2</sup>으로 증가한 경우가 있었다. 이는 경면현미경에 의한 측정값의 재현성의 문제로 생각할 수도 있겠으나<sup>14</sup> 만성적 콘택트 렌즈 착용으로 생긴 저산소증에 의한 내피세포 손상이 없었으며 생긴 결과라고도 해석할 수도 있어<sup>22-24</sup> 향후 홍채고정 유수정체용 인공수정체 삽입술을 포함한 여러 가지 굴절교정수술이 각막내피세포에 미치는 영향을 연구하는 데 있어서는 두 가지 요소, 즉, 렌즈 착용 여부와 굴절교정수술 자체의 영향을 분리해 연구해 보는 것도 의미가 있을 것이다. 본 연구는 최근 국내에서 시술을 시작한 홍채고정 유수정체용 인공수정체 삽입술을 받은 환자를 대상으로 하여 그 수가 적고, 장기간의 관찰로 얻은 결과가 아니며, 술자의 술기에 대한 숙련 정도가 각막내피세포 손상에 미치는 가능성을 완전히 배제할 수 없기에 대한 추가적인 연구 역시 필요하다.

본 연구에서 Artisan 홍채고정 유수정체용 인공수정체 삽입술 후 각막 내피세포의 변화를 1달 간 조사하여 수술 후 그 밀도가 감소하고, 세포 크기와 모양의 다변성이 증가하는 것을 관찰하였다. 이러한 변화는 수술 후 첫 1주일 내에 일어나며, 그 후 보이는 내피세포의 변화는 통계학적 의미가 없었는데 이는 홍채고정 유수정체용 인공수정체 삽입에 의한 내피세포 손상이 대부분 수술 과정 중에 일어나며 그 이후의 변화는 세포의 추가적 손상보다는 창상치유과정에서 일어나는 내피세포의 재배열에 의한 것으로 생각된다.

홍채고정 유수정체용 인공수정체 삽입술에 의한 내피세포의 감소는 수술 전 측정된 각막굴률도나 삽입된 인공수정체의 돛수, 크기, 광학부와 내피세포간의 거리, 그리고 수술 순서 등에 영향을 받지 않았으며, 전방깊이가 얇을 수록 감소가 많이 일어났다. 따라서 안구 전방의 깊이가 얇은 환자의 경우 홍채고정 유수정체용 인공수정체 삽입술에 의한 각막 내피세포 손상에 유의하여야 한다.

### 참고문헌

1) Malecaze FJ, Hulin H, Bierer P, et al. A randomized paired eye comparison of two techniques for treating moderately high

myopia: LASIK and artisan phakic lens. *Ophthalmology* 2002;109:1622-30.

2) El-Maghraby A, Salah T, Waring GO 3rd, et al. Randomized bilateral comparison of excimer laser in situ keratomileusis and photorefractive keratectomy for 2.50 to 8.00 diopters of myopia. *Ophthalmology* 1999;106:447-57.

3) Fink AM, Gore C, Rosen E. Cataract development after implantation of the Staar Collamer posterior chamber phakic lens. *J Cataract Refract Surg* 1999;25:278-82.

4) Baikoff G, Arne JL, Bokobza Y, et al. Angle-fixated anterior chamber phakic intraocular lens for myopia of -7 to -19 diopters. *J Refract Surg* 1998;14:282-93.

5) Alio JL, de la Hoz F, Perez-Santonja JJ, et al. Phakic anterior chamber lenses for the correction of myopia: a 7-year cumulative analysis of complications in 263 cases. *Ophthalmology* 1999; 106:458-66.

6) Brauweiler PH, Wehler T, Busin M. High incidence of cataract formation after implantation of a silicone posterior chamber lens in phakic, highly myopic eyes. *Ophthalmology* 1999;106: 1651-5.

7) Apple DJ, Brems RN, Park RB, et al. Anterior chamber lenses. Part I: Complications and pathology and a review of designs. *J Cataract Refract Surg* 1987;13:157-74.

8) Cohen EJ, Brady SE, Leavitt K, et al. Pseudophakic bullous keratopathy. *Am J Ophthalmol* 1988;106:264-9.

9) Coli AF, Price FW Jr, Whitson WE. Intraocular lens exchange for anterior chamber intraocular lens-induced corneal endothelial damage. *Ophthalmology* 1993;100:384-93.

10) Waring GO 3rd, Bourne WM, Edelhauser HF, et al. The corneal endothelium. Normal and pathologic structure and function. *Ophthalmology* 1982;89:531-90.

11) Menezes JL, Cisneros AL, Rodriguez-Salvador V. Endothelial study of iris-claw phakic lens: four year follow-up. *J Cataract Refract Surg* 1998;24:1039-49.

12) Yee RW, Matsuda M, Schultz RO, et al. Changes in the normal corneal endothelial cellular pattern as a function of age. *Curr Eye Res* 1985;4:671-8.

13) Bourne WM, Kaufman HE. Specular microscopy of human corneal endothelium in vivo. *Am J Ophthalmol* 1976;81:319-23.

14) Landesz M, Siertsema JV, Van Rij G. Comparative study of three semiautomated specular microscopes. *J Cataract Refract Surg* 1995;21:409-16.

15) Perez-Santonja JJ, Iradier MT, Sanz-Iglesias L, et al. Endothelial changes in phakic eyes with anterior chamber intraocular lenses to correct high myopia. *J Cataract Refract Surg* 1996;22:1017-22.

16) Maloney RK, Nguyen LH, John ME. Artisan phakic intraocular lens for myopia: short-term results of a prospective, multicenter study. *Ophthalmology* 2002;109:1631-41.

17) Budo C, Hessloehl JC, Izak M, et al. Multicenter study of the Artisan phakic intraocular lens. *J Cataract Refract Surg* 2000; 26:1163-71.

- 18) Kosrirukvongs P, Slade SG, Berkeley RG. Corneal endothelial changes after divide and conquer versus chip and flip phacoemulsification. *J Cataract Refract Surg* 1997;23:1006-12.
- 19) Ravalico G, Tognetto D, Palomba MA, et al. Corneal endothelial function after extracapsular cataract extraction and phacoemulsification. *J Cataract Refract Surg* 1997;23:1000-5.
- 20) Shaw EL, Rao GN, Arthur EJ, et al. The functional reserve of corneal endothelium. *Ophthalmology* 1978;85:640-9.
- 21) Kim KS, Park YK. Assessment of the reproducibility of corneal endothelial cell analysis with non-contact specular microscope *J Korean Ophthalmol Soc* 1998;39:1978-83.
- 22) Mac Rae SM, Matsuda M, Shellans S, et al. The effects of hard and soft contact lenses on the corneal endothelium. *Am J Ophthalmol* 1986;102:50-7.
- 23) Trocme SD, Mack KA, Gill KS, et al. Central and peripheral endothelial cell changes after excimer laser photorefractive keratectomy for myopia. *Arch Ophthalmol* 1996;114:925-8.
- 24) Stulting RD, Thompson KP, Waring GO 3rd, et al. The effect of photorefractive keratectomy on the corneal endothelium. *Ophthalmology* 1996;103:1357-65.

**=ABSTRACT=**

## Short-term Change in Corneal Endothelium after Iris-Fixed Phakic Intraocular Lens Insertion

Eun-Suk Lee, M.D., Young-Jae Cho, M.D., Eung-Kweon Kim, M.D.

*The Institute of Vision Research,  
Department of Ophthalmology, College of Medicine, Yonsei University, Seoul, Korea*

**Purpose:** To investigate endothelial change in phakic eyes implanted with Artisan phakic IOL inserts and to identify the associated factors.

**Methods:** We prospectively examined the endothelial change in 11 phakic eyes implanted with Artisan phakic IOL inserts. Noncontact specular microscopy was performed preoperatively, and at 1 week and 1 month postoperatively.

**Results:** The mean endothelial cell loss was 3.57% at 1 week, and 4.69% at 1 month. There was a statistically significant decrease in endothelial cell density and an increase in pleomorphism and polymegathism of the cells after the surgery which indicate cellular damage ( $p < 0.05$ ). There were no statistically significant changes in endothelial cell density, shape, or size between 1 week and 1 month postoperatively ( $p > 0.05$ ). No correlation was observed between cell loss and corneal curvature, critical distance, IOL optic size, IOL diopter, or serial order of the operation. However, there was significant negative correlation ( $R = -7.600$ ;  $p > 0.05$ ) between cell loss and anterior chamber depth.

**Conclusions:** Endothelial damage occurred primarily during the surgical procedure and special attention should be given to patients with shallow anterior chamber depth for iris-fixed phakic IOL inserts to avoid unintended endothelial damage.

*J Korean Ophthalmol Soc* 46(3):410-415, 2005

**Key Words:** Corneal endothelial cell, Iris-fixed phakic intraocular lens, Myopia

---

Address reprint requests to **Eung Kweon Kim, M.D.**

Department of Ophthalmology, College of Medicine, Yonsei University

C.P.O Box 8044 Seoul 120-752, Korea

Tel: 82-2-361-8450, Fax: 82-2-312-0541, E-mail: eungkkim@yumc.yonsei.ac.kr