

## 관류 강조 자기공명 영상을 이용한 소아 모야모야 환아의 뇌 혈역학 분석

연세대학교 의과대학 신경외과학교실,<sup>1</sup> 진단 방사선과학교실<sup>2</sup>  
장원석<sup>1</sup> · 김태곤<sup>1</sup> · 이승구<sup>2</sup> · 최중연<sup>1</sup> · 김동석<sup>1</sup>

### Cerebral Hemodynamic Analysis in Pediatric Moyamoya Patients using Perfusion Weighted MRI

Won Seok Chang, M.D.,<sup>1</sup> Tae Gon Kim, M.D.,<sup>1</sup> Seung Koo Lee, M.D.,<sup>2</sup>  
Jung Uhn Choi, M.D.,<sup>1</sup> Dong Seok Kim, M.D.<sup>1</sup>

Departments of Neurosurgery,<sup>1</sup> Diagnostic Radiology,<sup>2</sup> Yonsei University College of Medicine, Seoul, Korea

**Objective :** Classically, single photon emission tomography is known to be the reference standard for evaluating the hemodynamic status of patients with moyamoya disease. Recently, T2-weighted perfusion magnetic resonance(MR) imaging has been found to be effective in estimating cerebral hemodynamics in moyamoya disease. We aim to assess the utility of perfusion-weighted MR imaging for evaluating hemodynamic status of moyamoya disease.

**Methods :** The subjects were fourteen moyamoya patients(mean age : 7.21yrs) who were admitted at our hospital between Sep. 2001 to Sep 2003. Four normal children were used for control group. Perfusion MR imaging was performed before any treatment by using a T2-weighted contrast material-enhanced technique. Relative cerebral blood volume(rCBV) and time to peak enhancement(TTP) maps were calculated. Relative ratios of rCBV and TTP in the anterior cerebral artery(ACA), middle cerebral artery(MCA) and basal ganglia were measured and compared with those of the posterior cerebral artery(PCA) in each cerebral hemispheres. Using this data, we analysed the hemodynamic aspect of pediatric moyamoya disease patients in regarding to the age, Suzuki stage, signal change in FLAIR MR imaging, and hemispheres inducing symptoms.

**Results :** The mean rCBV ratio of ACA, MCA did not differ between normal children and moyamoya patients. However the significant TTP delay was observed at ACA, MCA territories (mean = 2.3071 sec, 1.2089 sec, respectively,  $p < 0.0001$ ). As the Suzuki stage of patients is advanced, rCBV ratio is decreased and TTP differences increased.

**Conclusion :** Perfusion MR can be applied for evaluating preoperative cerebral hemodynamic status of moyamoya patients. Furthermore, perfusion MR imaging can be used for determine which hemisphere should be treated, first.

**KEY WORDS :** Pediatric moyamoya disease · Cerebral hemodynamics · Perfusion MRI.

## 서 론

모야모야병은 점진적으로 윌리의 환(circle of Willis) 주위의 동맥, 특히 속목동맥 원위부가 폐쇄되면서 부족한 뇌혈류를 보상하기 위해 자연적으로 측부 순환이 발달하는 질환이다<sup>1)</sup>. 한국, 일본 등에 호발하며 연령상 10세 이하와 40대의 두개의 호발 연령을 보이고 있으며 남녀 모두 생기나 여성이 남성에 비해 약 1.7배

더 많이 생기는 것으로 알려져 있다<sup>1,2)</sup>. 증상은 뇌허혈 증상과 출혈 모두 보일 수 있으나 소아에서는 허혈 증상이 더 많이 나타나며 시간이 갈수록 자연적으로 그 정도나 빈도가 심해지는 것으로 알려져 있다<sup>3)</sup>. 허혈 증상은 좁아진 속목동맥에 비해 측부 순환의 발달이 충분하지 못하여 생기는 것으로 사료되며 가볍게는 일과성 허혈증상으로 나타나나 영구적 신경학적 결손이나 지능 저하 등을 유발하기도 하므로 모야모야 환아에서 뇌 관류를 알고 이를 보존하기 위한 치료를 하는 것이 중요하다<sup>4)</sup>.

모야모야 환아의 진단 및 뇌 관류를 알기 위한 진단 방법으로는 여러 가지가 있다. 뇌혈관 조영술은 모야모야 병의 진단과 병기 등을 아는데 필수적인 검사이나 뇌 관류를 측정하기에는 부족한 점이 있다<sup>5)</sup>. 따라서 이를 보완하기 위한 진단 검사로 대표적인 것이

• Received : September 7, 2004 • Accepted : October 27, 2004  
• Address for reprints : Dong-Seok Kim, M.D., Department of Neurosurgery, Yonsei University College of Medicine, 134 Shinchon-dong, Seodaemun-gu, Seoul 120-752, Korea  
Tel : (02) 361-6214, Fax : (02) 393-9979  
E-mail : dskim33@yumc.yonsei.ac.kr

SPECT(single photon emission computed tomograph)이며 이외에 실시간 뇌혈관 조영술(real time processing DSA)등이 이용되기도 한다<sup>4,8)</sup>. 그러나 SPECT가 뇌 전체의 뇌혈류를 조망하는데는 좋은 점이 있으나 절대값을 구하기가 어렵고 매 시간마다 변하는 뇌혈류의 특성을 100% 반영하기는 어렵다. 최근 위 방법에 비해 덜 침습적이고 비교적 간단한 뇌 관류 측정 방법으로 T2 강조 관류 자기공명영상이 소개되어 있는 바, 본 논문에서는 이 방법을 이용해 소아 moyamoya 환자의 뇌혈류 특성을 분석해 보고, 연령, 병기, 증상이 있는 뇌 반구, FLAIR 자기공명영상에서의 신호 변화 유무 등에 따른 각각 영상 소견의 특성을 알아보아 T2 강조 관류 자기공명영상이 임상에서 어떤 유용성이 있을지를 알아보고자 한다.

대상 및 방법

2001년 9월부터 2003년 9월까지 본원에 입원하여 관류 강조 자기공명 영상을 시행 받은 총 14명의 moyamoya 환아를 대상으로 분석하였다. 정상 환아와의 관류 차이를 비교하기 위해 대조군으로 4명의 정상 소아를 함께 분석하였다. moyamoya 환아들의 평균 연령은 7.21세(1~15세)였으며 정상 환아들의 평균 연령은 5.25세(2~13세)였고 이중 3세 이하는 moyamoya 환

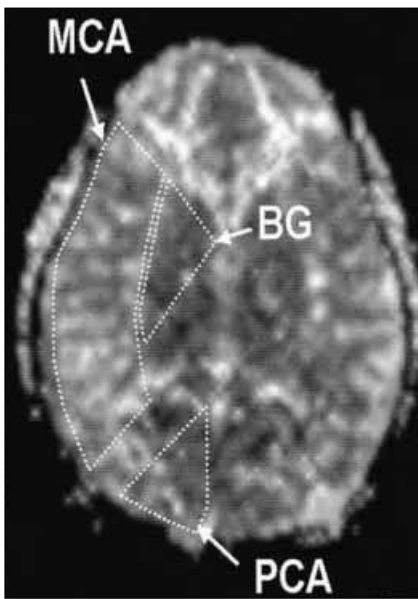


Fig.1. Middle cerebral artery(MCA) and posterior cerebral artery(PCA) territories are drawn as well as the basal ganglia (BG). On regional cerebral blood volume maps, the relative signal intensity ratios of the MCA and the BG to the PCA territory were obtained, while the time difference was calculated and compared to the PCA territory on the time-to-peak maps.

아와 정상 소아에 각각 2명씩, 총 4명이었다. moyamoya 환아군과 정상 소아군에서의 남녀비는 각각 7:7, 2:2로 동수 였다. 모든 moyamoya 환아에서 고식적 뇌혈관 조영술을 시행 하였으며 이에 따라 각 환아의 병기를 결정하였다. 병기는 Suzuki stage를 이용하였으며 모든 대상 환아는 Suzuki stage 2,3에 속하였다. 발현 증상은 양측의 허혈 증상을 보인 1예를 제외하고는 모두 편측의 일과성 허혈 증상을 보

였다. 그 외 추가로 환아 중 두 예에서는 경련을 동반하였으며, 한 예에서는 뇌내 출혈을 동반하였다. 이상의 moyamoya 환아 14명과 정상 소아 4명을 합하여 총 18명을 대상으로 하였다. 또한, 같은 환아에서도 양측의 증상이 동일하게 나타나지 않고 Suzuki stage도 다른 점으로 미루어 각 환아에서 양측 대뇌 반구의 관류가 동일하지 않다고 가정하였으며 이에 따라 각 환아에서 대뇌 반구를 따로 분석하여 총 28개의 대뇌 반구를 분석하였다.

자기공명영상은 1.5-T system(Gyroscan intera, Philips Medical system, Best, the Netherlands)을 이용하였으며 0.2mmol/kg의 gadopentetate dimeglumine(Magnevist;Schering AG, Berlin, Germany) 조영제를 주입한 후 영상을 얻었다. 영상자료는 Philips system의 Easyvision(Philips Medical System)을 이용하여 각 대뇌 반구 중 전대뇌동맥, 중대뇌동맥, 후대뇌동맥, 기저핵 영역에서의 대뇌 혈류량 (CBV : cerebral blood volume) 및 최대관류시간(TTP : time to peak difference)를 구하였다. 기준이 되는 영상은 전교련과

Table 1. Patient group

	Sex	Age	Suzuki stage	Symptom	Signal change in FLAIR MRI
control	Female	2	normal	none	normal
	Female	2	normal	none	normal
	Male	3	normal	none	normal
	Male	3	normal	none	normal
	Female	3	normal	none	normal
	Female	3	normal	none	normal
	Male	13	normal	none	normal
	Male	13	normal	none	normal
MMD	Female	1	2	none	normal
	Male	3	2	none	normal
	Male	3	2	none	normal
	Female	4	2	none	normal
	Female	4	2	TIA	normal
	Male	8	2	TIA	high signal intensity
	Male	8	2	none	normal
	Female	9	2	none	normal
	Female	9	2	TIA	normal
	Male	10	2	none	normal
	Male	15	2	TIA, ICH	normal
	Male	15	2	none	normal
	Female	10	2	TIA	high signal intensity
	Female	10	2	none	normal
	Female	1	3	TIA, Sz	normal
	Female	3	3	none	normal
	Female	3	3	TIA	high signal intensity
	Male	3	3	TIA	normal
	Male	3	3	TIA	high signal intensity
	Male	4	3	none	normal
Male	4	3	TIA	normal	
Female	5	3	TIA	high signal intensity	
Female	5	3	none	normal	
Female	8	3	TIA	high signal intensity	
Female	8	3	TIA	high signal intensity	
Male	8	3	TIA, Sz	high signal intensity	
Male	8	3	none	normal	
Male	10	3	TIA	normal	

\* TIA = transient ischemic attack, \*\*Sz = seizure \*\*\*ICH = intracerebralhemorrhage

후교련, 기저핵, 시상상을 포함하는 단면으로 하였으며 각 대뇌동맥영역은 그림과 같이 나누었다(Fig. 1). 각 영역간의 비교를 위해, 환자가 모두 Suzuki 병기 4 미만으로 후 대뇌 동맥이 정상이라는 점을 이용하여, 후 대뇌 동맥 영역의 값에 대한 다른 영역에의 각 값의 비인 rCBV(relative cerebral blood volume)를 구하였으며, 그들 간의 차이를 구한 dTTP (TTP difference)를 구하였는데, 아래의 공식으로 표현될 수 있다.

$$rCBV = CBV(X) / CBV(PCA)$$

$$dTTP = TTP(X) - TTP(PCA)$$

(X= ACA, MCA, BG)

이상으로 구해진 값을 여러 요인에 따라 비교하였다. 그 요인이란 연령, Suzuki stage, FLAIR 자기공명영상에서의 신호 변화 유무, 허혈 증상을 유발한 반구와 증상이 없었던 반구 등이다. 통계적 방법은 Suzuki stage에 따른 검정을 위해 ANOVA 분석을 이용하였고, 그 외의 비교는 student t test를 이용하였다.

## 결 과

### 정상 환아와 모야모야 환아와의 비교

두 그룹 사이에서 rCBV에는 통계적으로 유의한 차이를 보이지 않았으나 dTTP는 모야모야 병 환아에서 전대뇌동맥 영역과 중대뇌동맥 영역에서 통계적으로 유의하게 TTP 지연을 보였다(p=0.00). 또한, 모야모야 환아에서 중대뇌동맥 영역의 dTTP가 평균 1.2089초로 전대뇌동맥 영역의 dTTP인 2.3071초에 비해 약 0.9초 더 빠른 것으로 나타났다. 뇌 기저핵 부위의 경우 dTTP가 정상 소아에 비해 약 1초 더 지연되었다(p=0.0330)(Table 2).

**Table 2.** rCBV and dTTP comparison between control and MMD patient

	Mean(control)	Mean(MMD)	P-value*
rCBV(ACA)	0.9638	1.1943	0.3
rCBV(MCA)	1.2513	1.25	0.993
rCBV(BG)	0.6888	0.7257	0.688
dTTP(ACA)	-0.5625	2.3071	0
dTTP(MCA)	0.8875	1.2089	0
dTTP(BG)	-1.2375	-0.2329	0.33

rCBV=relative cerebral blood volume, ACA=anterior cerebral artery, MCA=middle cerebral artery, BG=basal ganglia, MMD moyamoya disease, \* student t test

### 모야모야 환아 중 3세 이상인 군과 이하인 군의 비교

모야모야병 환아 중 3세를 기준으로 3세 초과와 3세 이하의 환아에서 각 값을 비교 분석해 보면 rCBV, dTTP 모두 통계적으로 유의한 차이를 보이지 않았다. 그러나, 3세 이하의 환아에서 rCBV 평균값이 3세 초과 환아보다 작았다(Table 3).

**Table 3.** rCBV and dTTP comparison between <3 year old MMD and >3 year old MMD

	Mean(<3yrs)	Mean(>3yrs)	P-value*
rCBV(ACA)	1.0675	1.245	0.103
rCBV(MCA)	1.0775	1.319	0.1
rCBV(BG)	0.6913	0.7395	0.599
dTTP(ACA)	2.2375	2.335	0.903
dTTP(MCA)	1.15	1.2325	0.896
dTTP(BG)	-0.1525	-0.265	0.81

rCBV=relative cerebral blood volume, ACA=anterior cerebral artery, MCA=middle cerebral artery, BG=basal ganglia, MMD=moyamoya disease, \* student t test

### 일과성 허혈 증상이 있는 군과 증상이 없는 군의 비교

일과성 허혈 증상이 있는 대뇌 반구와 그렇지 않은 대뇌 반구를 비교해 본 결과 증상이 있는 대뇌 반구에서 전대뇌동맥 영역과 중대뇌동맥 영역에서 dTTP의 지연을 볼 수 있었으며 특히 중대뇌동맥 영역의 dTTP 지연이 심하였다(p=0.0014) (Table 4).

**Table 4.** rCBV and dTTP comparison between symptomatic hemisphere and asymptomatic hemisphere

	Mean (symptomatic)	Mean (asymptomatic)	P-value*
rCBV(ACA)	1.075	1.197	0.1809
rCBV(MCA)	1.1969	1.293	0.4099
rCBV(BG)	0.7294	0.708	0.7816
dTTP(ACA)	2.75	1.615	0.0478
dTTP(MCA)	2.0125	0.615	0.0014
dTTP(BG)	1.1188	0.52	0.2526

rCBV=relative cerebral blood volume, ACA=anterior cerebral artery, MCA=middle cerebral artery, BG=basal ganglia, \* student t test

### FLAIR MRI 상 신호 변화를 보인 군과 그렇지 않은 군의 비교

FLAIR MRI 상 신호 변화를 보이는 경우와 그렇지 않은 경우를 비교해 본 결과 통계적인 차이는 없었지만 신호 변화를 보이는 군이 그렇지 않은 군에 비해 rCBV의 평균값은 작았으며 dTTP의 평균값은 중 대뇌동맥영역에서만 큰 결과를 보였다(Table 5). 한편, Suzuki stage에 따른 FLAIR 자기공명 영상에서의 신호 변화 유무를 보았을 때 Suzuki stage 2인 대뇌 반구군에서는 신호 이상을

**Table 5.** rCBV and dTTP comparison between normal and abnormal signal in FLAIR MRI

	Mean(nl)	Mean(abnl)	P-value*
rCBV(ACA)	1.1957	1.0086	0.3701
rCBV(MCA)	1.3152	1.07	0.0982
rCBV(BG)	0.7783	0.5814	0.423
dTTP(ACA)	2.0957	2.0143	0.8925
dTTP(MCA)	1.0522	2.0857	0.0592
dTTP(BG)	0.6783	1.2286	0.4269

rCBV=relative cerebral blood volume, ACA=anterior cerebral artery, MCA=middle cerebral artery, BG=basal ganglia, nl=normal signal in FLAIR MRI, abnl=abnormal signal in FLAIR MRI, \* student t test

보인 대뇌 반구가 총 14반구 중 2예(14%)로 Suzuki stage 3인 대뇌 반구의 경우, 총 14반구 중 5예(35%)에 비해 적은 것으로 나타났다.

**Suzuki stage에 따른 rCBV, dTTP의 변화**

병기별로 각 값을 비교해 보니 통계적으로 유의한 차이는 없었다. 그러나 전대뇌동맥 및 중대뇌동맥 영역에서는 rCBV 값이 Suzuki stage 2의 대뇌 반구에 비해 Suzuki stage 3의 대뇌 반구가 작았으며, dTTP값은 크게 나타났다(Table 6).

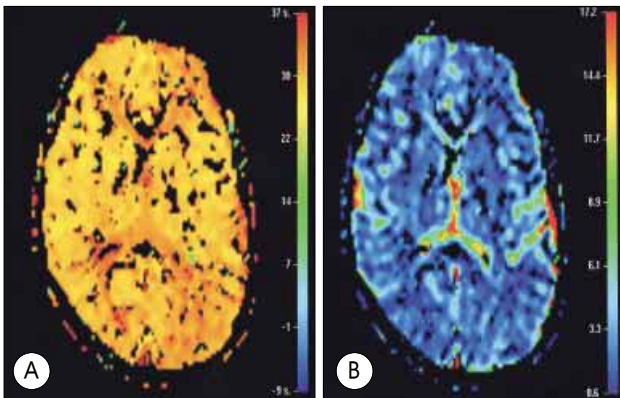
**Table 6.** Comparison of mean values of rCBV and dTTP according to Suzuki stage (control = 8 hemispheres, stage 2 = 14 hemispheres, stage 3 = 14 hemispheres).

	Control	Stage 2	Stage 3	P-value*
rCBV ACA	0.964	1.256	1.15	0.0972
rCBV MCA	1.251	1.288	1.16	0.11
rCBV BG	0.689	0.778	0.692	0.589
dTTP ACA	0.675	2.32	2.82	0.03
dTTP MCA	0.35	1.01	1.97	0.0406
dTTP BG	1.236	0.477	0.764	0.7169

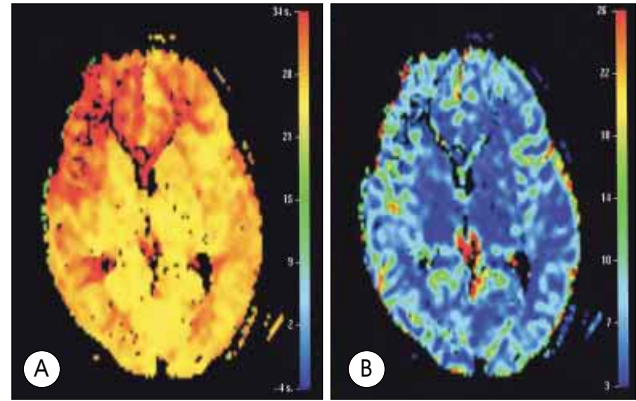
stage=Suzuki stage, rCBV=relative cerebral blood volume, dTTP=time-to-peak difference, ACA=anterior cerebral artery, MCA=middle cerebral artery, BG=basal ganglia, \* ANOVA test

**증례**

정상 환아와 모야모야 환아의 관류 강조 자기공명 영상을 비교한 예이다. 정상으로 설정한 소아는 편두통을 주소로 내원한 3세 남자 환아로 기질적인 뇌 병변은 없었다. 확산 강조 영상에서의 CBV 및 TTP 영상에서 특이 소견은 없었다(Fig. 2A, B). 환아의 경우 4세 남자로 좌측의 일과성 허혈 증상을 주소로 내원하였으며 뇌혈관 조영술 상 Suzuki 병기 3의 모야모야 병으로 확진된 환아이다. 확산 강조 자기공명 영상에서 CBV 영상에는 양측 반구에서 큰 차이를 보이지 않았지만 TTP 영상에서는 우측 대뇌 반구의 전



**Fig. 2.** Perfusion weighted magnetic resonance image of a 3-year-old boy with migraine. There is no significant cerebral blood volume and time-to-peak difference on cerebral blood volume imaging(A) and time-to-peak imaging(B).



**Fig. 3.** Perfusion weighted magnetic resonance image of a 4-year-old boy with left side transient ischemic attack. Note that significant time-to-peak delay on right anterior cerebral artery and middle cerebral artery territory(B) whereas no significant difference on cerebral blood volume imaging(A).

대뇌동맥 영역에서와 중대뇌동맥 영역, 특히 전대뇌동맥 영역에서 TTP 지연을 보임을 알 수 있다(Fig. 3A, B).

**고 찰**

모야모야 병 환자의 뇌 관류 상태를 아는 것은 모야모야 환아를 치료함에 있어서 중요한 단서를 제공하므로 여러 방법들이 쓰여져 왔다. 비교적 최근에 급성 뇌경색 환자에게 있어서 뇌의 관류 상태 및 치료 후 재관류 여부를 측정하기 위해 관류 자기공명 영상의 이용이 증가하고 있다<sup>10)</sup>. 소아 모야모야 환아에 있어서의 수술 후 재관류 여부를 평가하기 위해서 관류 자기 공명 영상이 쓰여지고 있으며 Lee 등은 수술 전 후의 dTTP 변화가 재관류 여부를 평가하는데 중요한 단서를 제공한다고 보고 하였다<sup>6)</sup>. 그리고 관류 자기공명영상은 수술 등의 치료 후 결과 예측뿐 아니라 수술 전 환자의 뇌 관류 상태를 파악함으로써 예후를 예측할 수 있게 한다.

한편 본 연구처럼 영상을 이용하여 대뇌 혈류량을 상대적으로 측정하는 방법에서 가장 어려운 점은 어느 것이 정상인가 하는 점이다. Kim 등은 모야모야 환아에서 양측 대뇌 반구를 대칭 비교함으로써 dTTP가 심하고 rCBV가 떨어지는 환아에서 일과성 허혈 증상보다는 뇌경색이 잘 온다고 보고하였다<sup>5)</sup>. 그러나 모야모야 병이 대부분 양측성인 점과 CBV, TTP의 개인차, 뇌 주변상황에 따른 편차를 고려하면 양측 반구를 비교하는 것은 의미가 적다고 생각된다. 본 연구에서는 Suzuki stage 2,3의 소아 모야모야 환자의 CBV, TTP를 비교하였고, 또한 같은 환자에서도 반대쪽 반구 보다는 후대뇌동맥 영역의 뇌혈류가 모야모야 병이 상당히 진행된 상태에서 비교적 온전히 보존된다는 점을 이용하여 같은 환자의 동측 후대뇌동맥 영역을 기준으로 삼았다.



본 연구의 결과를 보면 다른 여러 연구 결과와 일치하게 모야모야 환자에서의 dTTP 지연을 관찰할 수 있었으며 rCBV는 환자 군과 정상 군에서 통계적으로 유의한 차이가 없었다<sup>5,6)</sup>. 같은 반구 내에서도 TTP의 지연이 환자군에서는 전대뇌동맥 영역은 중대뇌동맥 영역보다 약 1초 더 지연이 된 것으로 보아 병기 2,3의 환자에서는 뇌혈류가 후대뇌동맥에서 중대뇌동맥, 전대뇌동맥의 순서로 순환이 이루어짐을 간접적으로 유추해 볼 수 있다.

Suzuki stage상 정상인 군과 2,3인 군을 비교해 본 결과 전대뇌동맥 영역과 중대뇌동맥 영역에서 병기가 진행 할수록 rCBV는 감소하고 dTTP는 증가하는 경향이 있음을 알 수 있었다.

뇌경색이 일어난 뇌조직에서 고식적인 T2 강조 자기공명영상에서 신호 변화를 보이는 것은 급성기의 세포의 부종 및 종괴 효과에 의한 것과 만성기의 신경교증 및 낭성 변화에 의한 것으로 알려져 있다. FLAIR(fluid attenuated inversion recovery) MRI는 T2 강조 자기공명영상에서 뇌척수액 신호를 감소시킨 영상으로 뇌경색에 의한 신호 변화를 T2 강조 자기공명영상보다 더 확연하게 관찰할 수 있는 이점이 있다<sup>2)</sup>. 본 연구의 대상이 되었던 환자군은 모두 수술 전 상태로 임상적으로는 급성 뇌경색이 없는 환자였다. 그러므로 FLAIR 자기공명영상에서 이상을 보인 뇌조직은 3주이상의 만성 뇌경색을 입은 뇌조직을 의미한다고 할 수 있다. 본 연구에서 FLAIR 자기공명 영상에서 신호 이상을 보인 경우와 그렇지 않은 경우 사이의 통계학적으로 유의한 차이는 얻을 수 없었지만, 중대뇌동맥 영역에서 rCBV의 감소가 있는 경향을 보였다. Martel 등은 중대뇌동맥이 완전 폐쇄된 환자에서 뇌경색이 일어난 뇌 조직에서 rCBV의 감소를 보이는 반면, 뇌동맥의 폐색에 의해 혈류 장애가 있더라도 경색이 생기지 않은 뇌 조직은 rCBV의 감소가 보이지 않았음을 발표하였다<sup>7)</sup>. 모야모야 환자에서 FLAIR 자기공명영상에서 신호이상이 있는 경우 rCBV의 감소를 보인 원인이 만성 뇌경색의 신경교증 및 낭성 변성의 결과일 수도 있겠으나, 모야모야 환자에서 대뇌 혈관의 측부 순환 발달의 저하가 rCBV의 감소를 유발하고 이로 인해 뇌경색의 발생이 증가한 것에 따른 것으로 이해할 수도 있다. 또한, 본 연구에서 Suzuki stage가 진행 할수록 FLAIR 자기공명영상에서 신호 이상을 보인 경우가 많으며 rCBV가 감소하는 추세를 보이는 것으로 미루어 rCBV 감소와 뇌경색의 진행은 상관 관계가 있을 것으로 보인다.

나이를 기준으로 분류한 결과 3세를 초과한 환자군과 3세 이하의 환자군에서 rCBV, dTTP 모두 통계학적으로 유의한 차이를 보이지 않았다. 이는 3세 이하의 환자군이 많지 않고 각 환자군에서 병기에 따른 분류가 이뤄지지 않은 결과로 생각할 수 있다. 이에 대해서는 추후 더 많은 환자군을 갖고 연구가 있어야 할 것으로 사료된다. 하지만 3세 이하의 환자에서 rCBV의 평균값이 작은 것으로 미

루어 3세 이하의 환자에서는 뇌경색의 진행이 더 쉽게 될 수 있음을 유추할 수 있다.

마지막으로 병기에 관계없이 허혈 증상 유무에 따른 대뇌 반구의 비교에서는 허혈 증상이 있는 반구에서 중대뇌동맥 영역에서의 TTP가 약 1초 더 지연되었다( $p=0.0014$ ). 일반적으로 모야모야 환자에서는 전 대뇌동맥 영역의 TTP지연이 중대뇌 동맥 영역의 TTP 지연에 비해 더 심한데, 이를 허혈 증상이 있는 반구에서 TTP가 지연된 결과와 연관 지어 생각해 보면 중 대뇌동맥 영역의 TTP 지연의 정도가 일과성 허혈 증상의 발현과 강한 연관이 있음을 알 수 있다.

위의 결과를 종합해 볼 때 유추해 낼 수 있는 것으로는 우선 관류 자기공명영상에서 모야모야 환아와 정상 환아의 확연한 차이점은 TTP 지연이며 모야모야 환아에서는 일반적으로 전 대뇌동맥 영역의 TTP 지연이 중 대뇌동맥영역의 TTP 지연에 비해 심하다는 점이다. 그리고 TTP 지연이 중 대뇌동맥영역에서 심할수록 일과성 허혈 증상이 나타나기 쉬우므로 치료에 참고해야 할 것이다. rCBV는 정상 환아와 모야모야 환아와 구분을 지어주는 척도가 될 수는 없지만 각 병기에 따른 rCBV 비교 결과에 의해 rCBV가 낮을수록 모야모야 환아에서 병기가 진행되었음을 예측할 수 있으며, rCBV가 낮은 반구는 추후 뇌경색 등의 심각한 합병증이 병발할 가능성이 높음을 추론 할 수 있다. 나아가 위의 결과로, 모야모야 환아의 예후를 예측하는 것 뿐 아니라 양측 모야모야 환아에 있어 수술을 결정할 때, 고식적인 뇌혈관 조영술로 먼저 수술할 대뇌 반구를 정하기 힘든 경우 TTP 지연이 더 심한 반구를 수술하는 것이 더 좋을 수 있으며, 양측의 TTP 지연이 비슷한 경우에는 rCBV가 더 떨어지는 쪽을 먼저 수술 하는 것이 추후 생길 수 있는 뇌경색 예방의 가능성을 더 높일 수 있으리라 사료된다.

## 결론

본 연구에서는 모야모야 환아에서 관류 자기공명영상에 따른 혈역학적 특성을 분석해 보았으며 그 결과 관류 자기공명영상이 모야모야 환아의 치료 방침 및 예후의 예측에 많은 도움을 줄 수 있는 사실을 알았다. 추후 더 많은 연구를 통해 관류 자기공명 영상이 모야모야 환아에서 꼭 필요한 검사 중 하나로 자리 잡을 수 있으리라 사료된다.

## References

1. Carlos AD, Eric N : Intracranial occlusion disease : Moyamoya disease in H Richard Winn(ed) : **Youmans Neurological Surgery**, ed 5. Philadelphia : SAUNDERS, 2004, Vol 2, pp1715-1721
2. Chang KH, Kim IW, Han MH : **Diagnostic Neuroradiology**, 1st ed. Seoul : Iljokak, 2000, pp155-170
3. Choi JU, Kim DS, Kim EY, Lee KC : Natural history of moyamoya

## Hemodynamic in Moyamoya Patients

- disease;comparison of activity of daily living in surgery and non surgery group. **Clinic Neurol Neurosurg** **99(Suppl2)** : S11-S18, 1997
4. Hirata M, Yoshimine T, Kato A, Ito M, Hirabuki N, Taniguchi M, et al : Computation image of cerebral perfusion by real time processing of DSA. Clinical application. **Neurol Res** **20** : 327-332, 1998
  5. Kim SK, Wang KC, Oh CW, Kim IO, Lee DS, Song IC, et al : Evaluation of cerebral hemodynamics with perfusion MRI in childhood moyamoya disease. **Pediatr Neurosurg** **38** : 68-75, 2003
  6. Lee SK, Kim DI, Jeong EK, Kim SY, Kim SH, In YK, et al : Postoperative evaluation of moyamoya disease with perfusion-weighted MR imaging:initial experience. **AJNR** **24** : 741-747, 2003
  7. Martel AL, Allder SJ, Delay GS, MorganPS, Moody AA : Perfusion MRI of infarcted and noninfarcted brain tissue in stroke : A comparison of conventional hemodynamic imaging and factor analysis of dynamic study. **Invest Radiol** **36** : 378-385, 2001
  8. Shin HJ, Nam DH, Whang SH, Lee JI, Kim JS, Hong SC, et al : Pediatric moyamoya disease : Perioperative cerebral blood flow and MR angiography study. **J Korean Neurosurg Soc** **27** : 606-611, 1998
  9. Suzuki J, Takasu A : Cerebrovascular moyamoya disease : a disease showing abnormal net-like vessels in base of brain. **Arch Neurol** **20** : 288-299, 1696
  10. Wityk RJ, Hillis A, Beauchamp N, Barker PB, Rigamonti D : Perfusion-weighted magnetic resonance imaging in adult moyamoya syndrome : characteristic patterns and change after surgical intervention : case report. **Neurosurgery** **51** : 1499-1506, 2002