Artecoll®과 Restylane®의 성대내 주입술 후 조직학적 변화 및 성대점막 진동 양상 : 생체 동물 실험

연세대학교 의과대학 이비인후과학교실, 음성언어의학연구소,[1] 이화여자대학교 의과대학 이비인후과학교실[2]
임재열[1] · 김한수[2] · 김영호[1] · 권순호[1] · 장정현[1] · 이윤재[1] · 김현경[2] · 최홍식[1]

Histology and Stroboscopic Findings after Injection of Artecoll® and Restylane® into Paralyzed Canine Vocal Fold : *in vivo* Canine Study

Jae-Yol Lim, MD[1], Han Su Kim, MD[2], Young-Ho Kim, MD[1], Soon Ho Kwon, MD[1], Jung Hyun Chang, MD[1], Yoon Jae Lee, MD[1], Hyun Kyung Kim, MD[2] and Hong-Shik Choi, MD[1]

[1]Department of Otorhinolaryngology, Institute of Logopedics & Phoniatrics, Yonsei University College of Medicine, Seoul; and [2]Department of Otolaryngology, Ewha Womans University College of Medicine, Seoul, Korea

ABSTRACT

Background and Objectives : The aims of this study are to introduce Artecoll and Restaylane, that have been available for facial augmentation, as new materials for injection laryngoplasty, to investigate the mucosal wave of true vocal folds after the injection of these two materials into the true vocal fold, and to assess its biocompatibility and durability. **Subjects and Method** : After complete paralysisof the right recurrent laryngeal nerve of 6 Beagle dogs, the dogs were divided into the Artecoll injection group and the Restylane injection group, and Artecoll or Restylane was injected into vocalis muscle and vocal ligament. The recurrent laryngeal nerve of the opposite side was stimulated, the posterior commissure was sutured, and the mucosal wave of true vocal folds was examined by stroboscopy in *in vivo* canine study 1, 3, and 6 months after the injection. And, histopathological change of the injected materials after total laryngectomy wasexamined by hematoxylin and eosin (H & E) staining and masson trichrome staining. **Results** : In both the Artecoll injection and the Restylane injection groups, the mucosal wave of true vocal folds was detected by stroboscopic examination until 6 months after the injection, and the difference of the mucosal wave of true vocal folds between these two groups was difficult to detect. Histological studies revealed that the injected materials remained in the vocal ligament and vocalis muscle and theses two materials were resorbed with time, Artecoll showing less resorption. These two materials were biocompatible and, particularly, Restylane showed less foreign body reaction. **Conclusion** : Since both Artecoll and Restylane are biocompatible and durable, they areconsidered as the suitable material for injection larygoplasty, and additional long-term studies are required. **(Korean J Otolaryngol 2005;48:754-9)**

KEY WORDS : Artecoll · Restylane · Injection laryngoplasty · Stroboscopy · Histopathology · Canine study.

서 론

성문 부전증(vocal fold insufficiency)에서 애성이나 흡인 등의 증상을 줄이고 음성의 질을 높이는 방법으로 성대내에 이물질을 주입하여 성대를 종대(augmentation)시키는 술식(injection laryngoplasty)이 사용되고 있으며, 이러한 술식은 수십 년에 걸쳐 주입 물질 및 주입 기술의 발전이 모색되어 왔다. 성대 내에 주입 물질로는 1911년 Bruning[1)]에 의해 파라핀이 최초로 시도 되었으며 이는 심한 이물 반응과 부작용으로 오래 시행되지 못했다. 그 이후 1962년에 Arnold[2)]에 의해서 테플론(Teflon) 사용이 시도되었으나 장기간의 추적관찰에서 육아종 형성 및 이물반응이 보고 되어 또한 사용이 중단된 상태이다. 그 이후 사용된 Gelfoam®, 자가 지방(autologous fat)은 흡수가 빠른 단점이 있었으며,[3)4)] 우형 콜라겐(bovine collagen)은 이물 면역 반응이 있어 기도 폐쇄 등을 유발할 수 있는 단점이 있고 그로 인해 수술 전에 피부반응 검사를 해야 하는

논문접수일 : 2004년 11월 26일 / 심사완료일 : 2005년 1월 13일
교신저자 : 최홍식, 135 - 720 서울 강남구 도곡동 146 - 92
연세대학교 의과대학 이비인후과학교실, 음성언어의학연구소
전화 : (02) 3497 - 3461 · 전송 : (02) 3463 - 4750
E - mail : hschoi@yumc.yonsei.ac.kr

번거로움이 있었다.[5] 자가 근막(autologous fascia)도 사용되어 왔으나 이는 인체 내에서 추출해야 하며 세침을 통과할 수 있게 가공되어야 하는 단점 등이 있다.[6)7)]

최근에는 우형 콜라겐에 PMMA(Polymethylmetacrylate) 소원형체(microsphere)의 혼합물인 Artecoll®(Rofil Medical International, Breda, Holland, Fig. 1A), 체내에서 만들어지는 하이알루로닉산(Hyaluronic acid)을 안정화시켜 제조한 Restylane®(Q-Med, Uppsala, Sweden, Fig. 1B)이 특히 안면성형 분야에서 이상적인 보충물질(filler)로 소개되고 있으며,[8-10] 그 외에 사체에서 추출한 micronized alloderm인 Cymetra®(LifeCell Corp., Branchburg, NJ), polyacrylamide hydrogel을 재료로 한 Aquamid®(Contura International, Soeborg, Denmark), calcium hydroxylapatite 소원형체인 Radiesse®(BioForm Medical Inc., San Mateo, CA) 등에 대한 연구도 소개되고 있다.[11-13]

Artecoll®은 80% 콜라겐 용액속에 직경 30~42 μm 정도의 크기인 PMMA 소원형체가 20% 비율로 현탁되어 있는 혼합물로, 주입 후 용매제(carrier)인 콜라겐이 흡수되고 PMMA 소원형체는 인체에 흡수되지 않고 남아서 체내의 섬유아세포(fibroblast)로부터 콜라겐 합성을 유도하여 다른 주입물에 비해 비교적 장시간 유지되는 것으로 알려져 있다.[10)14)15)]

Restylane®은 모든 생물에 동일하게 존재하는 하이알루로닉산을 세균에 의한 발효로 안정화 시킨 변형물질로 생체친화성이 높아 이물 반응이 거의 없는 것으로 보고되었고, 게다가 시간이 흐름에 따라 생체 내에 흡수되지만 물질이 흡수됨에 따라 더 많은 수분을 응집시켜, 주입한 하알루로닉산이 모두 흡수될 때까지 비교적 같은 수준의 부피를 유지할 수 있다는 장점이 있다.[9)16)] 이에 저자들은 새로운 이상적인 보충물질로 소개되고 있는 Artecoll®과 Restylane®을 통한 성대내 주입술을 소개하며, 이를 성대 내에 주입한 후의 종대의 효과, 내구성(durability) 및 안정성에 대해 생체동물실험(*in vivo* canine study)을 통해 알아보고자 하였다.

대상 및 방법

2004년 4월부터 2004년 10월까지 세브란스병원 중대형동물실험실(Association of Assessment and Accreditation of Laboratory Animal Care에서 2004년 2월 인가)에서 Beagle dog 8마리(암수 4마리씩, 평균 체중 12.2 kg)를 대상으로 하였다. 8마리를 Artecoll® 주입군과 Restylane® 주입군으로 나누었으며 두 군의 생물학적 차이는 없었다. Propofol(6 mg/kg)로 정맥 마취 시킨 후 경부 중앙을 수직 절개하여 기관 및 후두를 노출시켰다. 우측 반회신경을 찾아 전기 자극자로 자극하여 후두근육의 움직임 여부를 확인한 뒤 3 cm가량 절제하여 인위적으로 반회신경마비를 유도하였다. 이 후 1개월 뒤에 각 주입군에 따라 Artecoll®과 Resylane®의 성대내 주입술을 시행하였다.

성대내 주입은 후두내시경을 이용한 직접 시야하에 26-gauze의 가늘고 긴바늘을 이용하여 마비된 우측 성대의 중간 부위의 성대근(vocalis muscle)과 성대인대(vocal ligament)에 0.3~0.4 cc 주입하였다. 성대근과 성대인대에 1/2씩 주입하였으며 Restylane® 주입군에서는 0.4 cc 주입하여 20%가량 과주입이 되도록 하였고, Artecoll® 주입군은 0.3 cc 주입하여 비교적 적당히 성대가 팽창되도록 하였다. 주입시 극히 소량의 주입물이 새어 나왔으나, 대부분 효과적으로 성대 내에 주입이 가능하였으며, 주입 즉시 성대의 팽창소견이 관찰되었다. 마비된 우측 성대에 성대내 주입술 후 1, 3, 6개월에 각 주입군에서 한마리씩 후두를 얻어 주입된 물질의 조직학적 변화를 연구하였으며 염색은 H-E 염색법과 콜라겐을 염색하는 masson trichrome염색법을 시행하였다.

성대내 주입술 후 후두를 얻기 전에 이전의 연구에서 시행하였던 생체동물실험을 일부 변형하여 계획하였다(Fig. 2A and B).[17] 개의 기관에 위, 아래 2개의 기관공(tracheotomy opening)을 뚫은 후 아래의 기관공으로는 호흡을 위한 기관삽관을 실시하고, 위의 구멍으로는 개의 기관 크기에 알맞은 기관삽관 튜브를 후두쪽 방향으로 삽입하고 inflation시켜서 공기가 새지 않도록 한 후, room air의 튜브와 연결시켰다. 이 때 기관삽관의 끝은 성대 하방 2 cm 이상 떨어지게 하였다. 개구기를 적용하고 혀를 당겨 하악부위와 묶은 뒤 후두덮개를 경부전방에 견인하여 봉합함으로써 후두의 노출을 용이하게 하였다. 0도 후두내시경으로 후두를 직접 관찰하면서 카메라에 연결시켜 후두의 촬영이 가능하게 하였다. Room air를 일정량(25 L~30 L/min) 흐르게 하여 인위적인 호기(expiratory air flow)를 만든 후, 미리 찾아놓은 좌측 반회신경의 전기자극으로 온전한 좌측 성대가 내전되게 함과 동시에 성문후연합부의 봉합을 통해 성대가 닫힘으로써 호기류가 흐를 때 성대점막의 진동을 유발시키고 이를 후두스트로보스코피를 통해 관찰하였다.

결 과

Artecoll® 주입 후 1, 3, 6개월에 후두 내시경으로 후두



Fig. 1. A : Artecoll® (Rofil Medical International, Breda, Holland). B : Restylane® (Q-Med, Uppsala, Sweden) are newly introduced injectable materials especially for facial augmentation, which were widely used after FDA approval.

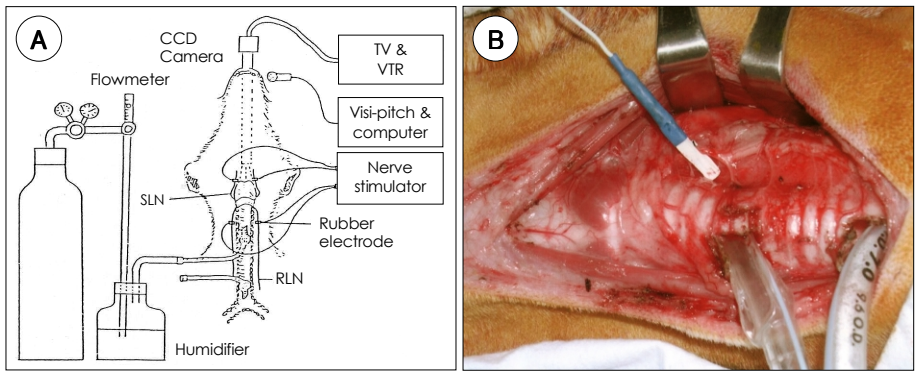

Fig. 2. A : The schematic drawing of '*in vivo* canine model'. B : The surgical field in this study : two tracheostomies which were aimed for ventilation (lower) and artificial expiratory flow (upper) and non-paralyzed left RLN nerve stimulated by nerve stimulator were shown.

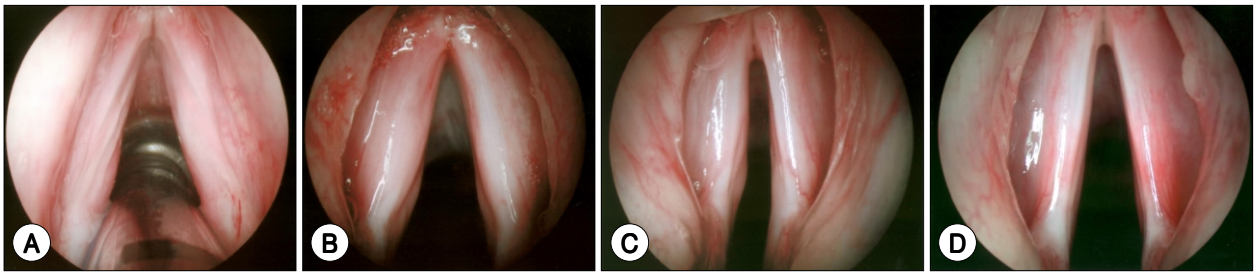

Fig. 3. Laryngoscopic findings of Artecoll® injection group A : Immediately. B : Afer 1 month. C : After 3 months. D : After 6 months : The volume of the injected site (right true vocal fold) was decreased as times goes by, however, the atrophic change was not noted.

를 관찰한 결과, 이전에 팽창되었던 주입 부위가 시간이 지날수록 약간씩 부피가 감소되었으나, 성대의 위축소견(muscular atrophy)은 보이지 않았고 좌측 반회신경을 전기자극 하였을 때 성문틈이 비교적 작게 관찰되었다(Fig. 3). 1개월에 시행한 후두스트로보스코피 검사에서는 수술전과 같은 성대점막 진동소견을 보였으나, 6개월에 시행한 검사에서는 성대점막의 진동이 약간 약해진 소견을 보였으나 아직 점막 움직임이 관찰 되었다.

조직학적 검사상, 성대내 주입술 후 1개월에 얻은 후두검체에서 H - E stain과 masson trichrome 염색법 모두 소원형체가 잘 보존되어 관찰이 되었으며 기존의 콜라겐 network과 일부 대식세포(macrophage)나 거대세포(giant cell) 등과 함께 관찰이 되었다. 6개월 후에는 소원형체들이 잘 보존되어있으면서 이를 섬유아세포나 콜라겐과 같은 결체조직이 둘러싸고 있는 양상을 보였으며 대식세포의 소원형체 탐식이 일부에서 관찰되었으나 이전과 비교해 염증반응이 그다지 심하지 않은 상태였다(Fig. 5).

Restylane® 주입군 역시 주입 후 시간이 갈수록 팽창되었던 부위의 부피가 서서히 감소해가는 소견을 보였다(Fig. 4). 후두스트로보스코피 검사상 성대점막의 파형은 주입술 후 1개월에는 비교적 잘 관찰되었으나 3, 6개월에는 파형이 약해진 소견을 보였고, Resylane® 주입군과 비교해서 육안

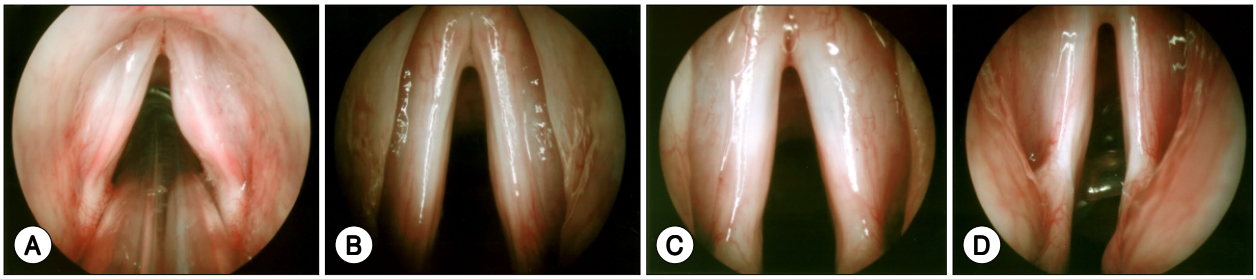

Fig. 4. Laryngoscopic findings of Restylane® injection group. A : Immediately. B : Afer 1 month. C : After 3 months. D : After 6 months : the volume of the injected site (right true vocal fold) was decreased as times goes by, however, the atrophic change was not noted.

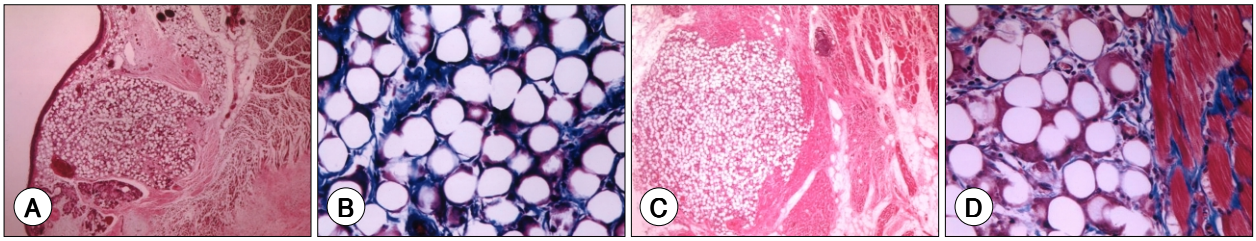

Fig. 5. Histological findings of Artecoll® injection group. Histology 1 month after injection. A : H-E ×40. B : Masson trichrome ×400 : which show implanted microspheres in a collagen networks. C : H-E ×40. D : Masson trichrome ×400 : Histology 6 months after injection shows well-preserved microspheres, which are encapsulated by collagen & fibroblasts and some macrophages.

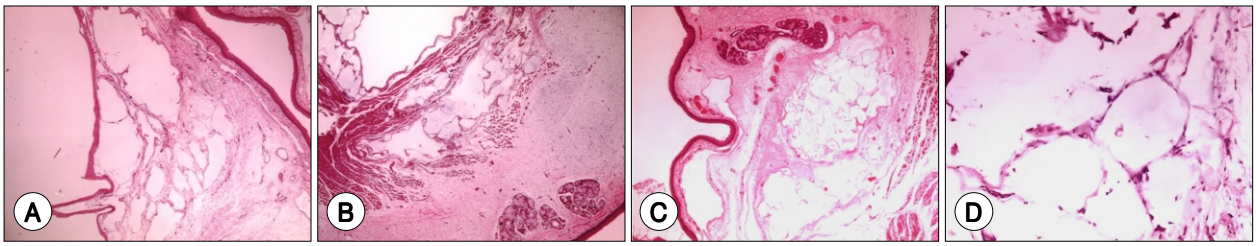

Fig. 6. Histological findings of Restylane® injection group. Histology after injection. A : 1 month after, H-E ×40. B : 1 month after, H-E ×40. C : 6 months after, H-E ×40. D : 6 months after, H-E ×400 : minor cellular reaction of the surrounding tissues and no immune reaction are noted even 6 months after injection, however, the amount of injected materials are shown decreased.

적으로 큰 차이를 보이지는 않았다.

H-E 염색과 Masson trichrome 염색상 성대인대와 성대근 부위 모두 주입물질이 보존되어 있는 소견을 보였으며 6개월 후에는 일부 주변부에서 서서히 흡수되고 있는 소견을 보였다. 주입물질의 주변부에서 콜라겐과 함께 약간의 대식세포 등이 관찰되었으나 Artecoll®에 비해 미미하였으며 면역반응은 전혀 관찰되지 않아 매우 생체적합한(biocompatible) 물질임을 알 수 있었다(Fig. 6).

고 찰

성대마비, 성대구증, 성대 위축증, 성대 외상 등에 의해 방추형 성대 모양을 갖는 환자들은 성대 부전으로 인한 여러 가지 음성장애를 보이게 되며, 최근에는 진단기기의 발달과 이러한 질환에 대한 관심의 증가로 치료 또한 많은 관심을 가지게 되었다. 치료로는 성대를 인위적으로 내전시켜 정중위로 이동시키는 방법이 있는데 성대를 내전시키는 효과를 가져오기 위해 여러 가지 물질을 이용하여 성대 내에 주입을 하는 방법과 피열연골 내전술 혹은 갑상연골 성형술 등의 외부에서 접근하는 방법 등이 있다.[18)19)]

갑상연골 성형술이나 피열연골 내전술 등은 편측 성대마비 환자에서의 수술적 교정방법으로 널리 보편화 되어있으나 시술 시간이 길고 시술이 비교적 어려우며 경부에 수술로 인한 흉터가 남는 단점이 있다. 또한 성문 틈새(chink)가 작은 경우에는 이러한 외부 접근법은 효과적이지 못할 때가 있다. 이에 비해 후두현수경하에 시행되는 성대내 주입술은 시술에 있어 상대적으로 비침습적이며, 시술이 비교적 간단하고 빠르며, 예전에 갑상 성형술이나 피열연골 내전술을 시행 받은 환자에 있어서도 효과적으로 시행될 수 있다.

성대내 주입술의 시행 빈도가 증가함에 따라 성대내 주입시 사용되는 물질에 대한 연구가 많이 있어 왔다. 이상적인 성대내 주입 물질의 조건은 생체적합하며 이물반응이

없고, 주입된 부위 조직과 잘 융화되어 성대를 종대(augmentation)시켜야 하고, 정상적인 성대의 층구조를 보존하여 점막 움직임을 보호하고, 주입물질의 탈출(protrusion)이나 이동(migration)이 적고 탐식세포에 의해 제거되지 않아야 하며, 또한 세침에 의해 주입이 가능한 등 시술이 비교적 쉽고 안전해야 한다.[20]

최근에 사용되던 근막이나 지방 등과 같은 자가 이식물질들이 재흡수로 인해 원래의 생물학적 특성은 잃어버리는 단점에 반해,[4][6][7] 최근에 상용되기 시작한, 용매제로서의 우형 콜라겐(80%)과 30~42 μm 직경의 PMMA 소원형체(20%)의 혼합물인 Artecoll®은 높은 점도와 내구력으로 인해 2003년 2월 FDA 공인 후 이전에 상용되던 유럽뿐만 아니라 미국에서도 주름살 제거와 같은 안면 성형 및 미용 분야에서 널리 알려지기 시작한 물질이다.[8] 소원형체는 26 gauze정도의 세침으로 주입이 가능할 정도의 작은 크기이며, 동시에 탐식작용을 막을 수 있을 정도의 크기로 알려져 있으며, 주입 후 용매제의 콜라겐이 분해됨과 함께 새로운 콜라겐의 생성과 침착을 자극하여 주입 부위에 1년 이상 장기간 보존되어 있는 것으로 알려져 있다.[14][15] 그러나 주입 기술적인 문제에 의해 의도하지 않은 곳으로 주입 되었을 때 목소리의 질이 떨어지는 부작용이 있을 수 있으며, 과민반응(hypersensitivity reaction)을 유발할 수 있는 것으로도 알려져 이를 피하기 위해 4주전에 피부반응 검사를 해야 하는 불편함도 있다.[14] 그러나 이러한 과민반응은 주입물질의 불순물에 의해 발생하는 것으로 알려져 최근에는 더욱 순도가 높은 주입물질의 개발로 그 빈도가 현격히 낮아짐으로써 매우 안전한 물질로 보고되고 있다.

하이알루로닉산은 모든 생물체에 존재하는, 결체 조직을 이루는 세포간질의 다당질로 세포를 서로 결합시키고 수분증발을 막는 물질이며, 성대인대의 결체조직에서는 성대의 점도와 탄성을 결정하는 중요한 물질로 알려져 있다. 이 물질을 세균에 의한 발효과정을 거쳐 생체 내에서 보다 안정되게 오래 유지되는 물질로 변형 개발한 것이 Restylane®이며, 따라서 생체 적합성이 강하고, 면역 및 이물반응이 거의 없으며, 독성이 없는 것으로 알려져 있다.[9] 최근 FDA 공인(2003년 12월) 후 여러 분야에서 활발히 연구 사용되어 오고 있다. Restylane®은 유지기간이 9개월에서 1년 정도로 비교적 길며, 생체 내에 이물 반응이 거의 없고, 체내에서 추출해서 가공하는 불편함이 없으나. 마찬가지로 그 부피가 시간이 지남에 따라 감소하기 때문에 추가적인 주입이 필요할 수 있는 단점이 있다. 그러나 물질이 흡수됨에 따라 더 많은 수분을 응집시키는 이른바 등적성 분해(isovolemic degradation)를 하기 때문에 자가 이식물에 비해 긴 기간 동안 주입부위의 부피를 유지할 수 있다.[16]

본 저자들은 Restylane®은 대략 20%정도 더 주입하여 약간은 과교정되게 하였는데 이는 Restylane®의 재흡수율이 Artecoll®보다 높을 것으로 생각하였고, 정량적인 재흡수량의 측정보다는 성대점막의 진동양상을 관찰하는데 주안점을 두었기 때문이었다. 비록 정량적인 검사가 아니었고, 두 물질의 주입량을 달리하였지만, 6개월 후의 결과를 비교했을 때 역시 Restylane®의 경우에서 주입부위의 부피가 상대적으로 더 많이 줄어들었음을 알 수 있었으며 조직학적 결과에서도 Restylane® 주입군의 재흡수가 많음을 확인 할 수 있었다. 두 그룹간에 성대점막의 움직임은 비교적 비슷하였으나 이는 주관적인 소견으로 보다 객관적인 정량화된 결과가 필요할 것이며, 이는 추후 다시 연구할 계획이다. 또한 두 주입물질 모두 면역반응은 관찰 되지 않아 생체 적합한 물질임을 알 수 있었다. 그러나 Artecoll®을 주입한 군에서는 Restylane®군에 비해 탐식이 적은 반면 탐식세포나 대식세포 등이 비교적 많이 관찰되었으며 이물반응은 어느 정도 일어나고 있음을 알 수 있었다.

결론적으로 Artecoll®과 Restylane® 유용한 성대내 주입물질로 이용될 수 있을 것으로 사료되며 두 물질 모두 임상적, 조직학적으로 안전하며 생체적합한 물질임을 알 수 있었다. 두 물질 모두 6개월 이상 보존되었으며 Artecoll®이 내구성은 더 좋은 편이었고, 이물반응은 Restylane®이 더 적은 것으로 밝혀졌다. 그러나 보다 장기간의 추후 연구를 통해 후기면역반응이나 재흡수에 관한 연구가 필요하며 이는 현재 지속적으로 연구 중으로 1년간의 추가관찰 후 추후에 다시 보고할 예정이다. 또한 주입물질의 주입 위치와 주입량, 경피적 주입과 경구를 통한 주입술의 비교 등이 음성의 질의 향상 여부와 함께 임상적 실험을 통해 연구되어져야 할 것으로 사료된다.

결 론

6개월간의 단기간 관찰 결과, Artecoll®과 Restylane® 모두 성대내 주입물질로 유용하며, 생체적합성과 내구성 역시 좋았다. Artecoll®은 내구성이 매우 좋으나 이물반응이 일부에서 관찰되었고, Restylane®은 이물반응이 거의 없으나 재흡수가 일어나 추가 주입이 필요한 물질로 생각된다. 마지막으로 객관적 성대점막의 진동양상과 후기반응에 대한 추가적 연구가 임상적인 연구와 함께 이루어져야 할 것으로 생각된다.

중심 단어 : 성대내 주입술 · Artecoll · Restylane · 스트로보스코피 · Histopathology · Canine study.

REFERENCES

1) Bruning W. *Uber eine neue Behandleungsmethode der Rekurrenslahmung. Ver Dtsch Laryngol 1911;18:93-151.*
2) Arnold GE. *Alleviation of aphonia or dysphonia through intracordal injection of Teflon paste. Ann Otol Rhinol Laryngol 1963;39:2043-8.*
3) Schramm VI, May MI, Lavorato AS. *Gelofoam paste injection for vocal cord paralysis: Temporary rehabilitation of glottic incompetence. Laryngoscope 1978;88:1268-73.*
4) Shindo ML, Zaretsky LS. *Autologous fat injection for unilateral vocal folds paralysis. Laryngoscope 1996;105:602-6.*
5) Remacle M, Dujardin JM, Lawson G. *Treatment of vocal fold immobility by glutataraldehyde-cross linked collagen injection. Ann Otol Rhinol Laryngol 1995;104:437-41.*
6) Choi HS, Park JH, Choi JJ, Kim HS, Lim JY, Kim KM, *et al. Preliminary results of vocal fold augmentation by injection of autologous fascia. Korean J Otolaryngol 2001;44:962-7.*
7) Rihkanen H. *Vocal fold augmentation by injection of autologous fascia. Laryngoscope 1998;108:51-4.*
8) Lemperle G, Hazan-Gauthier N, Lemperle M. *PMMA microsphere (Artecoll) for skin and soft tissue augmentation. Part II: Clinical investigation. Plast Reconstr Surg 1995;96:331-4.*
9) Duranti F, Salti G, Bovani B, Calandra M, Rosati ML. *Injectable hyaluronic acid gel for soft tissue augmentation. A clinical and histological study. Dermatol Surg 1911;18:93-151.*
10) Pollack SV. *Some new injectable dermal filler materials: Hylaform, Restylane, and Artecoll. J Cutan Med Surg 1999;3:S427-35.*
11) Pearl AW, Woo P, Ostrowski R, Mojica J, Mandell DL, Costantino P. *A preliminary report on micronized AlloDerm injection laryngoplasty. Laryngoscope 2002;112:990-6.*
12) Breiting V, Aasted A, Jorgensen A, Opitz P, Rosetzsky A. *A study on patients treated with polyacrylamide hydrogel injection for facial correctionss. Aesth Plast Surg 2004;28:45-53.*
13) Tzikas TI. *Evaluation of the Radiance FN soft tissue filler for facial soft tissue augmentation. Arch Facial Plast Surg 2004;6:234-9.*
14) Lemperle G, Romano JJ, Busso M. *Soft tissue augmentation with Artecoll: 10-year history, indications, techniques, and complication. Dermatol Surg 2003;29:573-87.*
15) Cohen SR, Holmes RE. *Artecoll: A long-lasting injectable wrinkle filler material: Report of a controlled, randomized, multicenter clinical trial of 251 subjects. Plast Reconstr Surg 2004;114:964-76.*
16) Friedman PM, Mafong EA, Kauyar AN, Geronemus RG. *Safety data of injectable nonanimal stabilized hyaluronic acid gel for soft tissue augmentation. Dermatol Surg 2002;28:491-4.*
17) Choi HS, Berke GS, Ye M, Kreiman J. *Function of the posterior cricoarytenoid muscle in phonation. Otolaryngol Head Neck Surg 1993;109:1043-51.*
18) Isshiki N, Okamura H, Ishikawa T. *Thyroplasty type I (lateral compression for dysphonia due to vocal cord paralysis or atrophy). Acta Otolaryngol 1975;80:465-73.*
19) Isshiki N, Tanaba M, Sawada M. *Arytenoid adduction for unilateral vocal cord paralysis. Arch Otolaryngol 1978;104:555-8.*
20) Clark A. Rosen. *Phonosurgical vocal fold injection. Otolaryngol Clin North Am 2000;33:1087-96.*