대한방사선의학회지 2002;46:181 - 186

유방관상암종: 임상 및 영상소견[1]

차 승 환·김 은 경·오 기 근

목적: 유방관상암종의 임상소견과 영상소견을 알아보고자 하였다.

대상과 방법: 병리조직학적으로 유방관상암종으로 확진된 10예의 임상 및 영상소견을 후향적으로 조사하였다. 유방촬영술은 종괴의 존재와 석회화동반 여부를 확인하였고 종괴가 보였던 경우 ACR BI - RADS의 기준에 따라 분류하였고, 유방초음파검사는 종괴의 모양, 에코, 경계 및 후방그림자 동반여부를 알아보았다. 유방촬영술과 초음파검사에서 모두 종괴가 확인되었던 4예에서, 이학적 검사와 유방촬영술, 유방초음파검사 그리고 병리조직학적 소견에서 종괴의 크기를 비교하였다.

결과: 임상소견에서 9예는 만져지는 유방 종괴였으며 1예는 유방촬영술상 우연히 발견된 종괴였다. 1예에서는 반대쪽 유방에서 같은 유방관상암종이 확인되었으며 나머지 8예는 편측 유방의 단일 병변이었다. 수술후 평균 666일(163 - 1098)의 추적기간중 국소전이나 전신전이 또는 사망 예는 없었다. 유방촬영술을 시행한 10예중 6예에서 종괴가 확인되었는데, 종괴는 주로 엽상 또는 불규칙한 모양(6/6)과 침상형 경계(4/6), 높은 음영(5/6)의 소견을 보였다. 유방초음파검사를 시행한 8예에서 모두 종괴가 관찰되었으며 뚜렷한 저에코(8/8), 원형이거나 높이가 더 큰 모양(7/8), 불분명한 경계(6/8), 후방그림자(7/8)의 소견을 보였다. 유방촬영술에서 종괴가 관찰되지 않았던 4예에서 유방초음파검사를 시행하여 모두 종괴를 발견할 수 있었다. 종괴의 평균 크기는 이학적 검사에서 1.17 cm, 유방촬영술에서 1.09 cm, 유방초음파에서 0.86 cm, 병리조직학적 소견에서 0.80 cm이었다.

결론: 유방관상암종은 작은 크기에도 불구하고 종괴를 주소로 하는 경우가 많았으며 수술후 예후가 좋았다. 유방촬영술에서 종괴가 보이지 않는 경우 유방초음파검사가 도움이 될 것으로 생각되며 종괴의 크기를 평가하는데 있어서 초음파검사가 유용할 것으로 생각된다.

유방관상암종(tubular carcinoma of breast)은 병리학적으로 잘 분화된 세관을 특징적으로 보이는 침윤성 유방암종의 드문 형태이다 (1 - 3). 대부분 통증이 없고 크기가 작아, 선별검사로 시행되는 유방촬영술에서 우연히 발견되거나 수술후 병리조직학적으로 확인되는 경우가 많으며 아직까지 국내에서 유방관상암종의 임상적, 방사선학적 소견에 대해 보고된 바가 없다. 저자들은 병리조직학적으로 유방관상암종으로 진단받은 10예의 임상소견과 유방촬영술 및 초음파검사 소견을 후향적으로 알아보고자 하였다.

대상과 방법

1998년 1월부터 2000년 12월까지 3년동안 본원에서 유방암으로 진단받고 수술을 시행한 948예중 병리조직학적으로 유방관상암종이 확진된 9명, 10예를 대상으로 하였다. 1명의 환자에서는 양쪽 유방에 유방관상암종이 있었다. 10예 모두 유방촬영술을 시행하였고, 8예에서 유방초음파검사를 시행하였다. 환자의 평균 연령은 51세(37 - 80)이었다. 유방촬영술은 Senographe DMR (General Electric Medical systems, Milwaukee, Wisconsin, U.S.A.)을 이용하여 상하촬영과 내외사위촬영을 시행하였으며 부분압박촬영(1/10) 및 확대촬영(2/10)도 실시하였다. 유방초음파검사는 HDI 3000 (Advanced Technology Laboratories, Bothell, Washing - ton, U.S.A.)의 5 - 10 MHz, 38 mm 선형 탐촉자를 이용하여 한 명의 검사자가 시행하였다.

10예에 대해 임상증상을 알아보았고 수술후 추적관찰 기간동안 국소 또는 전신전이 유무를 확인하였다. 초음파검사 시행전 외래에서 시행한 이학적 검사에서 만져지는 종괴를 측경기

[1]연세대학교 의과대학 진단방사선과학교실, 방사선의과학연구소
이 논문은 2001년 8월 7일 접수하여 2001년 10월 22일에 채택되었음.

(caliper)를 이용하여 장경을 측정하였다.

유방촬영술에서의 소견은 종괴가 관찰되었던 경우 ACR BI-RADS의 기준에 따라 모양, 경계, 음영을 알아보았다. 종괴의 경우 장경을 기준으로 하여 침상을 제외한 결절의 크기를 측정하였다.

유방초음파검사에서는 종괴의 유무 및 에코 정도, 모양, 경계, 후방그림자 동반여부를 확인하였다. 모양을 난원형인 경우와 원형 또는 높이가 더 큰 형태로 나누었고, 종괴의 경계를 불분명한 경계와 분명한 경계로 나누었으며 종괴의 크기는 장경을 기준으로 측정하였다.

수술전 진단은 5예에서 이루어졌으며 (자동총 생검 2예, 절개생검 2예, 세침흡인검사 1예) 나머지 5예는 수술중 동결절편조직검사후 유방절제술을 시행하였다. 자동총생검을 시행한 2예는 각각 비정형상피세포증식증과 관상암종이었고 세침흡인검사결과에는 악성소견이 있었다. 10예 모두 수술을 시행하였으며 6예에서는 부분유방절제술을, 4예에서는 변형 근치 유방절제술을 시행하였고 모든 예에서 동측액와곽청술을 병행하였다. 검체의 육안적 소견에서 종괴의 크기를 확인하였고, 현미경학적으로 70%이상의 세관 비율을 보인 경우를 유방관상암종으로 진단하였다.

결 과

임상적 소견

10예중 9예가 만져지는 유방종괴로 내원하였고 1예는 유방촬영술에서 우연히 발견된 종괴였다. 유방종괴가 만져졌던 9예 중 다른 임상소견을 동반한 예는 없었다. 수술후 평균 666일(163일 - 1098일)의 기간 중 국소 또는 전신 전이를 보인 예는 없었으며 사망 예도 없었다. 이학적 검사에서 만져지는 액와절림프절은 없었으며 10예중 1예의 액와 림프절에서만 림프절 전이가 발견되었다.

영상 소견

유방촬영술에서는 10예중 6예에서 종괴가 관찰되었으며 (Fig. 1), 2예에서는 비대칭 음영 (Fig. 2), 1예에서는 실질왜곡의 소견만을 보였고 1예에서는 이상 소견을 발견할 수 없었다 (Table 1). 실질왜곡을 보인 증례에서는 부분압박촬영을 실시하였으나 종괴가 발견되지 않았으며, 이상을 발견할 수 없었던 1예는 치밀유방이었다. 종괴는 엽상 또는 불규칙한 모양 (100%, 6/6), 침상형의 변연부(66%, 4/6), 유방실질에 비하여 높은 음영(83%, 5/6)의 특징을 보였고 (Table 2) 침상형의 변연부를 보였던 4예 중 2예에서는 결절의 장경보다 더 긴 침상을 동반하였다 (Fig. 4). 미세석회화를 보인 예는 없었다.

유방초음파검사를 시행한 8예에서는 모두 종괴가 발견되었으며, 유방촬영술에서 종괴가 관찰되지 않았던 4예에서도 초음파검사에서 종괴가 발견되었다 (Fig. 2, 3). 종괴는 매우 낮은 에코정도(100%, 8/8) (Fig. 2 - 4)를 보였고 원형이거나 폭보다 높이가 더 큰 모양(88%, 7/8)(Fig. 3, 4), 불규칙한 변연부(78%, 6/8) (Fig. 2 - 4), 후방그림자 동반(88%, 7/8) (Fig. 3, 4) 등의 특징을 보였다 (Table 3).

영상소견에서 확인된 병변은 이학적 검사시 발견된 병변과 같은 위치에 있었다. 이학적검사와 유방촬영술, 유방초음파에서의 종괴의 크기를 병리조직학적 소견에서의 종괴 크기와 비

Table 1. Mammographic Findings of Tubular Carcinoma (n = 10)

Mass	6	60%
Mass with calcification	0	0%
Calcification only	0	0%
Asymmetric density	2	20%
Architectural Distortion	1	10%
Negative	1	10%

Table 2. ACR BI-RADS Classification of Mass (n = 6)

Shape		
Lobular	3	50%
Irregular	3	50%
Margin		
Spiculated	4	66%
Indistinct	1	17%
Obscured	1	17%
Density		
High	5	83%
Iso	1	17%

Table 3. Sonographic Findings of Tubular Carcinoma (n = 8)

Echogenicity		
Markedly hypoechoic	8	100%
Height-to-width ratio		
≥1	7	88%
<1	1	12%
Margin		
Ill-defined	6	75%
Well-defined	2	25%
Posterior Shadowing	7	88%

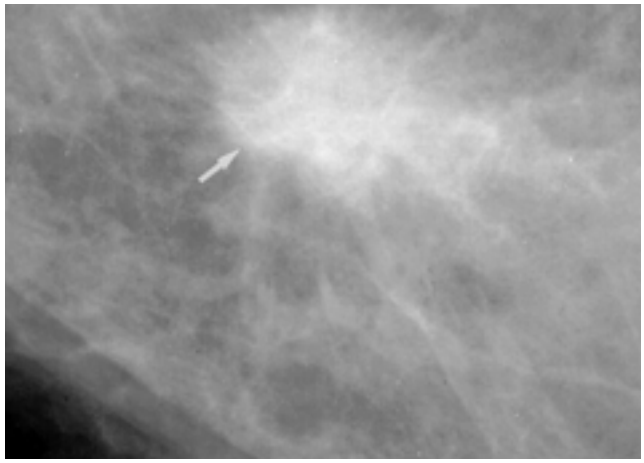

Fig. 1. A 80-year-old woman with a tubular carcinoma in the right breast. Craniocaudal mammogram shows a lobular mass with a spiculated margin and high density (arrow).

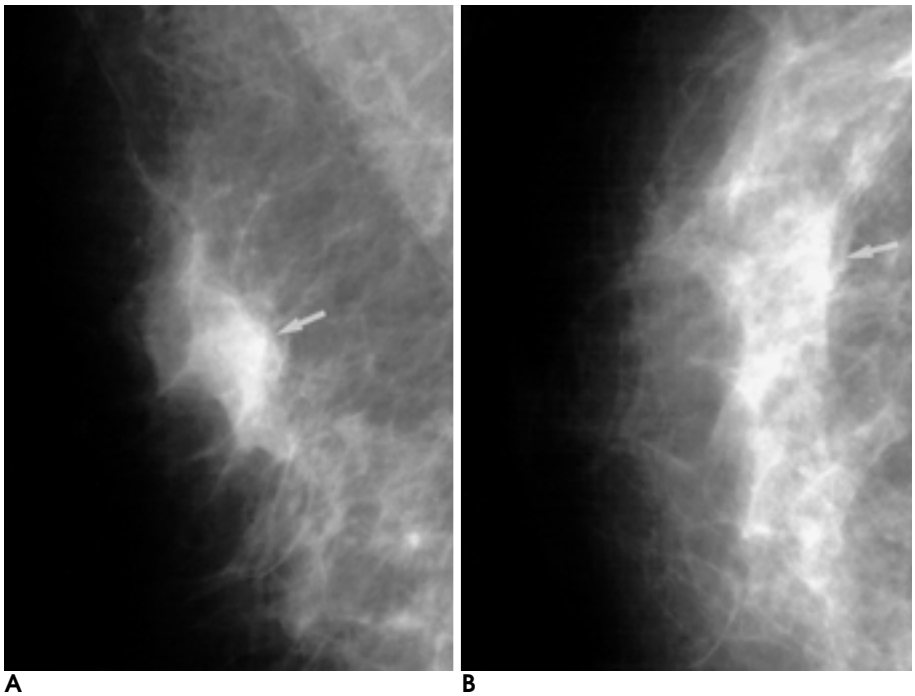

Fig. 2. A 57-year-old woman with a tubular carcinoma in the right breast
A. Mediolateral oblique mammogram shows an asymmetric density in upper portion of the right breast (arrow).
B. Craniocaudal mammogram reveals no abnormalities.
C. Ultrasonogram shows an irregular-shaped, markedly hypoechoic nodule with an ill-defined margin and posterior acoustic shadowing (arrow).

Table 4. Size Measurement of Tubular Carcinoma by Four Diagnostic Techniques (n = 4)

Size(cm)	PEX*	MMG†	US‡	Pathology
Mean	1.17	1.09	0.86	0.80
Range	1.0 - 1.5	0.8 - 1.3	0.7 - 1.0	0.6 - 1.0

*: Physical examination
†: Mammography
‡: Ultrasonography

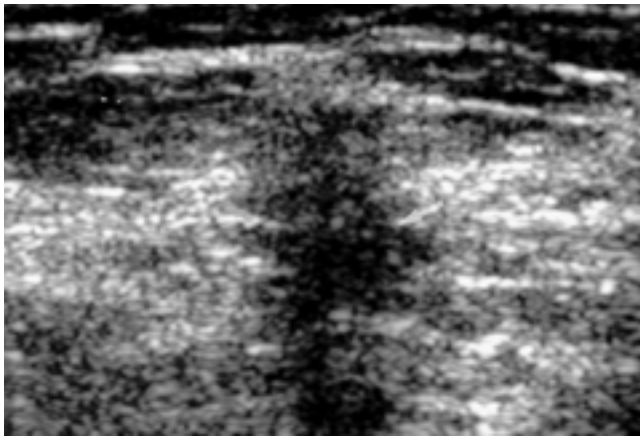

Fig. 3. A 51-year-old woman with a tubular carcinoma in the left breast.
Mammogram showed architectural distortion only (not shown).
Ultrasonogram showed a markedly hypoechoic nodule with an ill-defined margin and posterior acoustic shadowing. Height-to-width ratio of nodule exceeds 1.0 (arrow).

교하였을때, 4예에서 결절의 평균 크기는 이학적검사에서 1.17 cm, 유방촬영술에서 1.09 cm, 초음파검사에서 0.86 cm, 병리조직학적검사에서 0.80 cm이었다 (Table 4).

고 찰

유방관상암종은 유방암 중 분화도가 좋은 종양으로 병리학적으로 유방 세관을 닮은 신생 세관을 가지고 있는 것이 특징이다 (3). 이 세관은 일정한 모양의 세포로 이루어진 한층의 세포층으로 되어 있으며 섬유성 기질에 의해 둘러싸여 있다 (4).

유방관상암종을 정의함에 있어서 세관분포의 정도에 관해서 75%, 80%, 90%등의 기준들이 제시되어 왔으나 대부분의 연구에서 75%이상의 세관을 포함한 종양의 경우 림프절 전이가 거의 없어 75%를 기준으로 하고 있다 (5). 본 연구에서도 단 1예에서만 액와 림프절전이가 확인되었고 원격 전이나 추적관찰 중 재발은 발견되지 않았다. 순수한 유방관상암종은 림프절

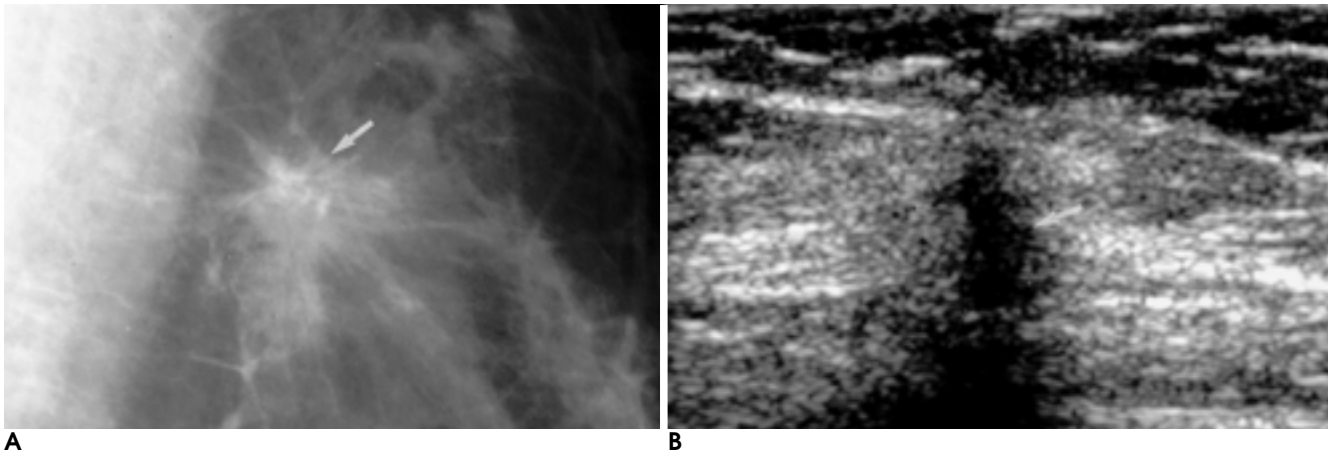

A B

Fig. 4. A 43-year-old woman with a tubular carcinoma in the left breast.
A. Mediolateral oblique mammogram reveals an irregular mass with a spiculated margin and high density. Spicules are longer than diameter of central mass (arrow).
B. Ultrasonogram reveals a mass with marked hypoechogenicity, an ill-defined margin and posterior acoustic shadowing. Height-to-width ratio of mass is greater than 1.0 (arrow).

전이가 없으며 좋은 예후를 보이는 것으로 알려져 있지만 일부 저자들은 순수한 유방관상암종에서도 림프절 전이의 예를 보고하고 있다 (6, 7). 유방관상암종은 세관분포가 적을수록 림프절 전이, 원격 전이가 많고 여러 개의 결절을 동반할 가능성이 많아지며 나쁜 예후를 보이는 것으로 알려져 있다 (5).

유방관상암종은 40 - 60대에 흔하며 평균 40대 중.후반에서 정점을 이루어 다른 유방암보다는 젊은 나이에서 발생율이 높다고 알려져 왔으며 (2, 8 - 10) 본 연구에서도 평균 51세의 발생 연령을 보였으며 37세에서 발생한 예도 있었다.

본 연구에서 10예중 9예가 만져지는 병변이었는데, 이는 이전 연구에서의 결과와 상반되는 것으로(1) 대상 환자들이 스크리닝 유방촬영술에서 발견된 경우보다 종괴를 주소로 검사를 시행한 경우가 훨씬 많았다는 점에서 이러한 결과가 나왔을 가능성이 있다고 생각된다.

본 연구의 유방촬영술에서 주로 관찰된 소견, 즉 작은 크기의 결절이 불분명한 경계와 높은 음영을 보이고 침상형 경계를 동반하는 소견은 이전 연구들에서의 결과와 대체로 일치하였으나 (1), 결절내 또는 주위 조직에 미세석회화를 동반할 수 있다는 보고 (3, 9)에 비해 본 연구에서는 미세석회화를 보인 예는 없었다. 유방촬영술시 대부분의 유방관상암종에서 관찰되는 침상형 경계의 소견은 본 연구에서의 결과와 마찬가지로 다양한 길이로 관찰되는 것으로 알려져 있으며 병리학적으로 볼 때 이 침상형 경계는 주로 섬유성 기질로 이루어져 있지만, 일부 암세포도 포함할 수 있는 것으로 알려져 있어 유방촬영술에서의 크기 측정시 논란을 야기하고 있다 (5, 8).

유방관상암종의 진단에 있어 유방초음파검사에서의 소견은 유방촬영술의 소견보다도 더 뚜렷한 특징들을 보이는데 대부분의 예에서 낮은 에코와 불분명한 경계, 그리고 후방 그림자를 보이며, 유방관상암종이 대개 1 cm 내외의 작은 크기로 발견되는 경우가 많다는 점을 고려하면 유방관상암종의 발견 및 진단에 있어 유방초음파검사의 가치는 높다고 할 수 있다 (1). 일부 연구에서 초음파검사에서의 병변의 폭과 높이의 비율이 감별에 도움을 주는 것으로 알려져 있으며 (1, 11) 본 연구의 결과도 이를 뒷받침해 주었다.

유방관상암종의 진단에 있어 유방촬영술과 초음파 검사의 발견율(detection rate)을 비교하면 초음파검사가 우수한 것으로 알려져 있는데 78예를 분석한 한 연구(12)에서는 유방촬영술로는 87%의 병변을 발견할 수 있었고, 초음파 검사로는 100%(38/38)의 병변을 발견할 수 있었으며, 유방촬영술에서 보이지 않았던 병변은 초음파검사에서 발견이 가능하였고 본 연구의 결과에서도 유방촬영술상 종괴를 확인할 수 없었던 4예에서 유방초음파검사가 병변의 발견에 도움을 주었다 (6).

유방관상암종은 대부분 편측 유방에 국한된 병변으로 발견되며 수술적 치료가 일차적 치료가 되므로 술전 병변의 크기 측정은 치료계획 수립등에 있어 중요성을 가질 수 있다. 크기 측정에는 촉지에 의한 방법과 유방촬영술에 의한 방법, 유방초음파에 의한 방법이 있으며 본 연구 및 다른 연구결과를 보면 초음파 검사에 의한 방법이 가장 정확한 측정을 가능케 한다는데는 의견의 일치가 이루어지고 있다 (1). 다만 유방관상암종에서 대부분 동반되는 침상이 암세포를 포함할 수 있다는 점에서, 크기 측정시 결절 자체만의 크기보다는 침상까지를 포함한 최대 직경의 측정이 중요하다고 할 수 있으며 이러한 측면에서 유방촬영술의 장점이 있다고 할 수 있다 (8).

방사상 반흔과 유방관상암종의 감별에 있어서 중심부의 형태상 특징과 침상의 모양이 중요한 소견으로 알려져 있으나 일부에서는 특이한 감별점이 없어 병리조직학적 검사가 필수적이다. 따라서 유방촬영술에서 병변 발견시 유방초음파 검사 및 초음파 유도하 자동총 생검이 수술전 감별진단에 있어서 유용할 것으로 생각된다 (4). 유방관상암종은 방사상 반흔에서 시작된 것이라는 주장이 있고 (13, 14) 일부 유방관상암종에서 방사상 반흔이 동시에 발견된다는 점을 들어 두 병변사이의 연관성을 제시하나 (15), 아직 두 병변이 어떤 관계가 있는지에

대한 조직학적인 연구는 충분하지 않다.

본 연구의 제한점은 충분한 예가 수집되지 않아 통계처리에 이르지 못한 점을 들 수 있으며 이는 유방관상암종의 대단히 낮은 유병율에 기인하는 것이나 여러 기관의 협동연구가 문제의 해결에 도움이 되리라 생각된다.

결론적으로 유방관상암종은 임상적으로 작은 크기에도 불구하고 만져지는 병변인 경우가 많으며 좋은 예후를 보이고, 유방촬영술을 시행하면 주로 엽상 또는 불규칙한 모양과 침상형 경계를 갖는 높은 음영의 종괴로 관찰되고 유방초음파검사에서는 주로 원형 또는 폭보다 높이가 높은 모양으로 경계가 불분명하며 후방그림자를 동반한 저에코의 종괴로 관찰되며 유방촬영술에서 확인되지 않은 종괴의 확인이 가능하다. 수술 전 종괴의 크기 결정이나 병리조직학적 진단을 위해서 초음파 검사가 유용할 것으로 생각되며 앞으로 더 많은 증례를 대상으로 한 연구가 이루어져야 할 것으로 생각된다.

참 고 문 헌

1. Declan GS, Gary JW, Phan TH, et al. Tubular carcinoma of the breast: mammographic and sonographic features. *AJR Am J Roentgenol* 2000;174:253-257
2. McBoyle MF, Razek HA, Carter JL, Helmer SD. Tubular carcinoma of the breast: an institutional review. *Am Surg* 1997;63:639-645
3. Feig SA, Shaber GS, Patchefsky AS, Schwartz GF, Edeiken J, Nerlinger R. Tubular carcinoma of the breast: mammographic appearance and pathological correlation. *Radiology* 1978;129:311-314
4. Cyrlak D, Carpenter PM, Rawal Bs. Imaging case of the day. *Radiographics* 1999;19:813-816
5. Peters GN, Wolff M, Haagensen CD. Tubular Carcinoma of the breast. Clinical pathologic correlations based on 100 cases. *Ann Surg* 1981;193:138-149
6. Winchester DJ, Sahin AA, Tucker SL, Singletary SE. Tubular carcinoma of the breast: predicting axillary nodal metastases and recurrence. *Ann Surg* 1996;223:342-347
7. Cooper HS, Patchefsky AS, Krall RA. Tubular carcinoma of the breast. *Cancer* 1978;42:2334-2342
8. Elson BC, Helvie MA, Frank TS, Wilson TE, Adler DD. Tubular carcinoma of the breast: mode of presentation, mammographic appearance, and frequency of nodal metastases. *AJR Am J Roentgenol* 1993;161:1173-1176
9. Liebman AJ, Lewis M, Kruse B. Tubular carcinoma of the breast: mammographic appearance. *AJR Am J Roentgenol* 1993;160:263-265
10. McDivitt RW, Boyce W, Gersell D. Tubular carcinoma of the breast: clinical and pathological observations concerning 135 cases. *Am J Surg Pathol* 1982;6:401-411
11. Stavros AT, Thickman D, Rapp CL, Dennis MA, Parker SH, Sisney GA. Solid breast nodules: use of sonography to distinguish between benign and malignant lesions. *Radiology* 1995;196:123-134
12. Mitnick JS, Gianutos R, Pollack AH, et al. Tubular carcinoma of the breast: sensitivity of diagnostic techniques and correlation with histophathology. *AJR Am J Roentgenol* 1999;172:319-323
13. Linell F, Ljungberg, Andersson I. Breast carcinoma. Aspects of early stages, progression and related problems. *Acta Pathol Microbiol Scand* 1980;suppl,272:14
14. Vega A, Garijo E. Radial scar and tubular carcinoma: mammographic and sonographic findings. *Acta Radiol* 1993;34:43-47
15. Fissher ER, Palekar AS, Kotwall N, Lipana N. A nonencapsulated sclerosing lesion of the breast. *Am J Clin Pathol* 1979;71:240

J Korean Radiol Soc 2002;46:181 - 186

Tubular Carcinoma of the Breast: Clinical and Imaging Findings[1]

Seung-Whan Cha, M.D., Eun-Kyung Kim, M.D., Ki Keun Oh, M.D.

[1]*Department of Diagnostic Radiology, Research Institute of Radiological Science, Yonsei University, College of Medicine*

Purpose: To evaluate the clinical and imaging findings of tubular carcinoma of the breast.

Materials and Methods: We retrospectively assessed the clinical and imaging findings of ten lesions of pathologically proven tubular carcinoma in nine patients, also evaluating the mammographic findings and categorizing the mass according to the ACR BI-RADS classification. The ultrasonographic findings were assessed in terms of shape, echogenicity, margin and posterior shadowing, and in four cases the size of nodules at physical examination was compared with the mammographic, ultrasonographic and pathologic findings.

Results: Nine lesions were palpable at physical examination. Bilateral tubular carcinoma of the breast was found in one patient, and unilateral single lesions in the others. There was no metastasis and no death within an average of 666 (range, 163) days of surgery. At mammography, masses were detected in six cases; the features, observed were a lobular or irregular shape (6/6), a spiculated margin (3/6) and high density (5/6). Ultrasonography showed that all unilateral lesions were hypoechoic (8/8), with a lesion height-to-width ratio of greater than 1.0 in seven of these, an ill-defined margin in sis, and posterior acoustic shadowing in seven. Mean nodule diameter was 1.17 cm at physical examination, 1.09 cm at mammography, 0.86 cm at ultrasonography and 0.80 cm at pathological evaluation.

Conclusion: Most tubular carcinomas were palpable in spite of their small size, and their postoperative prognosis was good. Ultrasonography is useful in the detection of mammographically occult tubular carcinoma and for measuring the size of lesions.

Index words : Breast neoplasms, radiography
Breast neoplasms, US
Breast neoplasms, diagnosis

Address reprint requests to : Eun-Kyung Kim, M.D., Department of Diagnostic Radiology, Yonsei University, College of Medicine, 134 Shinchon-dong, Seodaemoon-gu, Seoul 120-752, Korea.
Tel. 82-2-361-5837 Fax. 82-2-393-3035 E-mail: ekkim@yumc.yonsei.ac.kr