대 한 골 관 절 종 양 학 회 지
J. of Korean Bone & Joint Tumor Soc.
Volume 7, Number 1, March, 2001

수부에서 발생한 건초의 거대 세포종

연세대학교 의과대학 정형외과교실

강호정 · 김기학 · 신규호 · 한수봉 · 강응식

목 적 : 건초에서 생긴 거대세포종은 수부에서 발생하는 종양 중 두 번째로 흔하나 절제술 후에 재발이 드물지 않으며 국내에서의 연구는 많지 않다. 이에, 저자들은 완관절부를 포함한 수부에 생기는 건초의 거대세포종의 임상적 특성과 수술적 치료후 결과를 분석하여 문헌고찰과 함께 보고하고자 한다.

대상 및 방법 : 1991년부터 1998년까지 수부에서 발생한 종물로 절제생검술을 시행받은 환자 중 조직병리학적으로 건초의 거대세포종으로 진단받은 총 38명, 41예에 대해 성별, 나이, 증상, 증상발현기, 종양이 발생한 부위, 발생한 건, 크기, 다발성 여부, 양측성 여부, 방사선학적 소견 및 골 침범, 재발여부 등에 대해 분석하였으며, 추시기간은 평균 13.1개월(5~40개월)이었다.

결 과 : 38명 중 여자에서 29명으로 빈발하였고, 발생연령은 6세에서 66세까지 다양하였으나 50대에서 12례로 가장 호발하였으며 평균연령은 40.1세였다. 지배수지와 비지배수지의 발생경향은 비슷하였고(17례:21례), 모두 일측성이었다. 신전건(17례)보다 굴곡건(24례)에서 더 호발하였으며 증상발현기는 2개월에서 120개월(평균 23.4개월)이었다. 증상으로 대부분 무통성 종물을 호소하였으나, 5례에서 압통, 36례에서 운동장애, 5례에서 압박에 의한 신경증상을 호소하기도 하였다. 재발을 주소로 내원한 경우가 3례였다. 부위별 발생빈도는 수지에서 36례, 수장부에서 3례, 완관절부위 장측에서 2례 순으로 빈발하였으며, 수지별 발생빈도는 인지에서 14례(34%)로 가장 많았고, 엄지가 10례(24%), 중지는 9례, 환지는 5례, 소지는 3례의 빈도순을 보였다. 수지상 발생부위는 원위지골간 관절부 및 중위지골부에서 20례(48.8%), 근위지골 및 근위지골간 관절부가 9례, 중수지절관절부가 7례 순으로 호발하였다. 방사선학적 소견상 연부조직에 방사선 비투과적인 균일한 연부조직 음영을 보이고 있었고 3명에서 피질골 미란을 보였다. 37명에서 종양은 단발성 병변이었으나 이 중 4명에서 다엽상으로 넓게 분포하였고, 1명에서 다발성 병변을 보였다. 변연부 절제술후 재발된 경우가 2명으로 재발율은 5.1%였다.

결 론 : 수부에서 발생한 건초의 거대 세포종은 호발조건으로 50대, 여성, 인지, 굴곡건, 수지 원위부를 추정해 볼 수 있었으며, 불완전한 변연부 절제술을 시행하거나, 수술 후 재발한 경우, 다발성, 다엽상 소견을 보인 경우 재발이 잘 되므로 이 경우 광범위 절제술이 필요할 것으로 사료된다.

색인 단어 : 수부, 건초, 거대 세포종, 절제술

※통신저자 : 강 호 정
연세대학교 의과대학 정형외과학교실
서울특별시 강남구 도곡동 146-92
Tel : 02) 3497-3412, Fax : 02) 573-5393, E-mail : kangho56@yumc.yonsei.ac.kr

서 론

연부조직에 생긴 거대세포종은 작은 관절의 활액막 조직이나, 수부 또는 족부의 건초에서 흔히 발생하며 특히 건초에 발생한 거대세포종의 경우 수부에서 발생하는 종양중 두 번째로 흔하다[6,10,16]. 그러나 종종 큰 관절이나 점액낭에서도 발생하며 이 때에는 슬관절에 잘 침범하는 것으로 알려져 있다[19]. 이 질환은 양성종양으로 서서히 성장하고 부드럽고 고정된 무통성의 종물이다. 조직병리학적으로는 잘 알려져 있으나 명확한 발생원인이나 기전은 밝혀져 있지 않아 국소 결절성 건막염(localized nodular tenosynovitis), 국소 색소성 융모결절성 활액막염(localized pigmented villonodular synovitis), 섬유성 황색종(fibrous xanthoma), 활액막의 황색종(xanthoma of the synovium), 양성 활액막종(benign synovioma), 경화성 혈관염(sclerosing hemangioma) 등 다양한 진단명으로 표기되어 혼돈을 더하고 있다[6,8,10,12,16,23]. Jaffe 등[10]은 이 질환이 슬관절이나 고관절과 같은 큰 관절을 침범하는 색소성 융모결절성 활액막염의 미만형과 조직학적으로 유사하다는 점에 근거를 두어 국소 색소성 융모결절성 활액막염(localized pigmented villonodular synovitis)이라고 명명하였으며[10], 상지를 침범하였을 때는 관절을 침범하는 경우가 드물다고 하였다. Moore 등[16]은 손에서 발견되었을 때의 임상적 양상을 더욱 잘 표현하기 위해 국소 결절성 건막염(localized nodular tenosynovitis)으로 명명하였다[16]. 현재까지 임상 및 병리조직학적으로 여러 보고가 있어 왔으나[5,14,16], 국내에서 임상적인 분석은 많지 않으며 수지에서 발생한 거대 세포종의 보고가 있었다[1]. 이에 저자들은 수부에서 발생하는 종양 중 많은 부분을 차지하고 있는 건초의 거대세포종의 임상적 특성과 수술적 치료후 결과를 문헌고찰과 함께 보고하고자 한다.

연구 대상 및 방법

1991년부터 1998년까지 연세대학교 정형외과교실에서 수부에서 발생한 종물로 절제 생검술을 시행받은 환자 중 조직병리학적으로 건초의 거대세포종으로 진단받은 총 38명, 41예를 대상으로 후향적으로 조사하였다. 수술 후 추시기간은 2.5개월에서 50개월로 다양하였고 평균 13.1개월이었다. 조사대상이 된 수부에서 발생한 건초의 거대세포종에서 수부는 완관절부를 포함하여 수지부까지에 한하였고, 환자의 성별, 나이, 주증상, 증상 발현 시기, 종양이 발생한 부위(완관절부, 수장부 및 수지별로 나누었다), 종양이 발생한 건, 종물의 크기, 병변의 단발성 또는 다발성 여부, 일측성 또는 양측성 여부, 좌우측상 지배수지, 방사선학적 소견 및 골 침범, 수술적 치료후 재발여부 등에 대해 분석하였다.

과거력상 외상력이나 가족력에 있어 특이사항은 없었으며 수술한 병력의 경우 건초의 거대세포종으로 타병원에서 수술했으나 같은 부위에 재발하여 본원에 내원한 경우가 3명이었고 다른 환자들은 특이한 병력이 없었다.

38명의 환자중 남성은 9명, 여성은 29명으로 여성에서 빈발하였고, 환자의 연령범위는 6세에서 66세에 이르기까지 다양하였으나, 그 중 50대가 12명(31.6%)으로 가장 많았고, 20대가 8명(21.1%), 30대가 6명(15.8%), 40대가 4명(10.5%), 20세 이하가 5명(13.2%), 61세 이상이 3명(7.9%)의 빈도순을 보였으며, 평균연령은 40.1세였다.

주증상은 대부분이 무통성의 연부조직 종물을 호소하였으나 36례에서 종물에 의한 수지관절 운동장애, 5례에서 종물의 압박에 의한 신경증상, 5례에서 종물이 과도하게 크면서 압박감 또는 통증등을 호소하는 등 종물의 발생부위와 크기에 따라 다양한 증상을 호소하였다.

환자가 종물을 인지하고 난 후 수술을 시행받기 전까지의 증상발현기는 2개월에서 120개월로 다양하였으며 평균 23.4개월이었다.

결 과

비지배수지가 17례였고 지배수지가 21례로 발생경향은 비슷하였고, 모두 일측성이었다.

신전건이 17례, 굴곡건이 24례(58.5%)로 굴곡건에서 더 호발하였고, 부위별 발생빈도는 완관절부위의 장측에서 2례, 중수지골부위의 장측에서 3례, 수지부위에서는 36례로 수지에서 가장 빈발하였으며, 수지별로 발생빈도를 보면 인지에서 13례(31.7%)로 가장

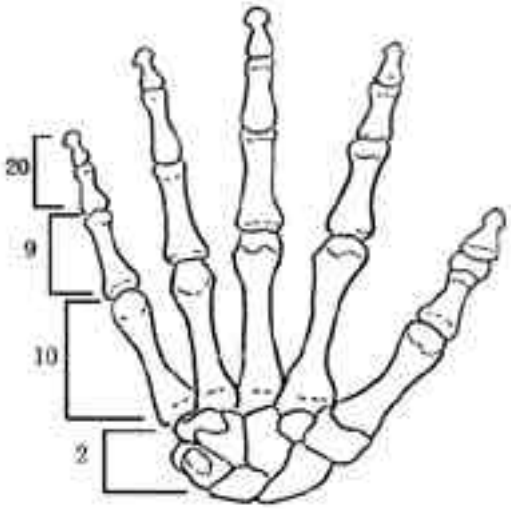

Fig. 1. Affected location in hand and wrist

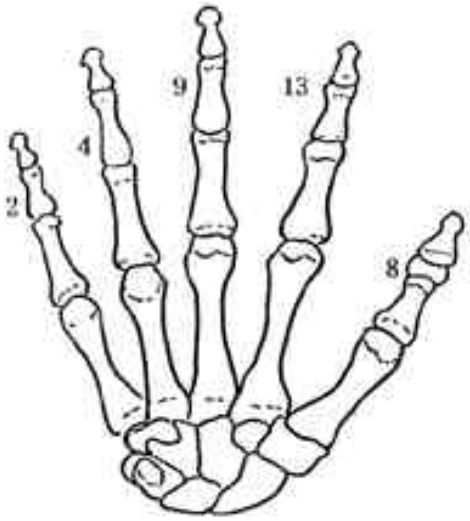

Fig. 2. Phalangeal distribution of affected lesion

Fig. 3. The cortical erosion(white arrow) was seen in middle phalangeal bone.

Fig. 4. Well-demarcated yellowish mass in the distal interphalangeal joint of index finger

호발하였고, 중지는 9례(22.0%)로 두 번째 호발부위였다. 나머지 손가락에서는 엄지에서 8례, 환지에서 4례, 소지에서 2례의 빈도로 발생하였다(Fig. 2).

수지내에서의 부위별 발생부위는 원위지골간 관절부 및 중위지골부에서 20례(48.8%), 중수지절 관절부 및 중수지골이 10례, 근위지골 및 근위지골간 관절부가 9례 순으로 호발하는 양상을 보여 주로 원위부에서 호발함을 알 수 있었다(Fig. 1).

37명의 환자에서 단발성 병변을 보였는데 이 중 4명에서 넓은 부위에 다엽상 소견을 보였고, 나머지 1명에서 다발성 병변을 보인 바 중위지골부위의 신전근과 굴곡근 및 근위지골과 중수지절 관절부위의 굴곡근등 세 군데에서 종괴가 발생하였다.

종물의 크기는 0.3×0.3㎝에서 5.0×2.0㎝까지 다양하였으나 대부분이 수술당시 크기가 2.0㎝을 넘

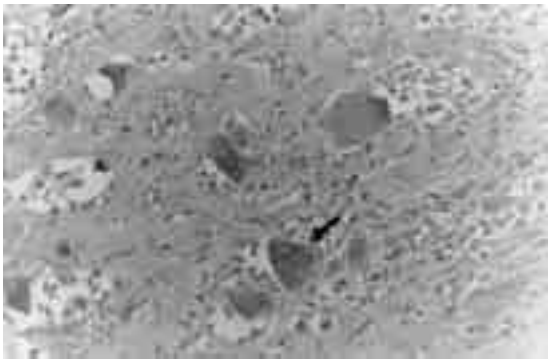

Fig. 5. The multinucleated giant cells(black arrow) were scattered in the collagenized stroma and the cellularity was moderate(×100, H-E stain).

Fig. 6. The mass was located beneath the flexor digitorum profundus tendon of the fourth finger and spreaded along the fibrous tunnel.

지는 않았다.

방사선학적 소견상 모든 예에서 연부조직에 방사선 비투과적인 균일한 음영을 보이고 있었으며 3례에서 종괴의 압박에 의한 골내 음영감소나 골 미란 등의 소견을 보였다(Fig. 3).

절제생검술시 육안소견으로는 경계가 명확한 결절성 종물로 크기는 0.3㎝에서 5.0㎝까지 다양하였고, 색상은 혈철소와 교원질 및 조직구세포의 양에 따라 회갈색에서 노란색, 오렌지색까지 광범위한 분포를 보였다. 종물은 건초막이나 활액막에 심부 표층을 포함하고 있는 작은 경부(stalk)를 종종 가지고 있고 얇은 섬유성 피막으로 싸여있었다(Fig. 4).

병리학적 소견상 종물은 경계가 분명하고 얇은 섬유질성 피막에 싸여 있었으며 종양 내 세포들은 둥글거나 다각형 또는 방추형으로 풍부한 세포질을 가지고 있고 중등도의 세포충실성(cellularity)을 보이고 있었다. 전반적으로 교원질성 기질(collagenized stroma), 혈철소 침착, 다핵 거대세포(multinucleated giant cell), 그리고 특징적인 다각형 조직구(polyhedral histiocyte)들이 불규칙하게 분포되어 있었다(Fig. 5). 다핵 거대세포는 혈철소가 침착된 포말성 조직구의 소견을 보이고 있었다.

치료로는 모든 환자에 있어 절제 생검술을 실시하였고 절제시 건초를 따라 종물을 모두 제거하였다. 그러나 넓은 부위에 다엽상 소견을 보이거나 여러군데 다발적으로 발생한 경우 또는 재발한 환자들에서는 절개부위를 확대하여 종괴의 남아있는 부분이나 침투 부위를 찾아서 완전히 제거하였다. 특히 수지의 굴곡건 부위에 발생한 거대세포종은 건의 주행통로를 따라서 퍼지는 것을 관찰할 수 있으며 활차를 부분적으로 절개하여 완전절제를 하였다. 종물이 건에 유착되어 발생한 경우는 건을 희생시키지 않고 종물을 최대한 제거하여 수지 기능이 보존되도록 하였다. 방사선 소견상 피질골 미란을 보인 3례에서는 수술 시야에서 보이는 골병변 부위에 대해 특별한 치료는 하지 않고 관찰만 하였다.

관절의 운동장애를 보인 36례에서 절제술을 시행한 후 모두 정상범위를 되찾았다.

재발을 주소로 내원한 경우는 3명이었으며, 이 중 한 명은 근위지골 부위의 굴곡근에 수술 후 6년, 2년, 2년의 간격을 두고 3차례 재발하였고 수술시 크기는 1.5×1.5㎝이었으며 다엽상 소견을 보였다. 다른 한 명은 중위지골 부위의 신전근에 3년, 4년, 5년의 간격을 두고 3차례 재발하였고 크기는 1.5×1.0㎝이었으며 역시 다엽상 소견을 보였다. 나머지 한 명은 중수지골에서 수근골에 이르는 부위의 장측에 수술 후 1년, 1년, 2년의 간격을 두고 3차례 재발하였고 크기는 5.0×1.0㎝였으며 제 4수지 굴곡근 건의 주행통로를 따라 종물을 형성한 소견을 보였다(Fig. 6). 이들 환자에 있어서 정상조직을 포함한 광범위 절제술을 시행한 후 재발하지 않았다.

본원에서 수술받은 후 재발한 경우는 2명(5.1%)으로 이 중 한 명은 제 2수지의 중위지골부 및 근위지골부의 장측과 중위지골부의 배측에 다발성 병변을 보였으며 총 두차례의 변연부 절제술을 시행한 후에 재발하였고, 다른 한 명은 요수 굴곡근의 건막

에 기시하여 한차례의 변연부 절제술을 시행한 후 재발하였으나, 이들 두 명에서 모두 정상조직을 포함한 광범위 절제술을 시행한 후 재발하지 않았다. 재발이 반복되어도 종양의 악성화 변형이나 전이를 보인 증례는 없었다.

고 찰

건초의 거대 세포종은 활액막의 섬유성 황색종 또는 국소형 색소성 융모결절성 활액막염으로도 불리우는 질환으로 수부에서 발생하는 연부조직 종양 중 두번째로 많다.

Chassaignac[3]이 중지 및 인지의 굴곡근 건막에서 기원한 결절성 병변을 기술한 이후, 여러 가지 이름으로 불려 오다가[6,8,10,12,16,23], Jaffe 등[10]이 처음으로 색소성 융모결절성 활액막염이라는 용어를 도입하였다. 그들은 20례의 임상 및 병리학적 고찰을 통해 이 질환이 슬관절이나 고관절과 같은 큰 관절을 침범하는 색소성 융모결절성 활액막염의 미만형과 조직학적으로 유사하다는 점에 근거를 두어 국소형 색소성 융모결절성 활액막염(localized pigmented villonodular synovitis)이라고 명명하였으며[10], 주로 건초와 점액낭에 생기는 국소 결절형의 병변이라고 하였다. 발생원인에 대해서는 종양이 아닌 염증성 병변으로 만성자극에 의한 반응과정이라는 가설을 제기하였다.

특히 Moore 등[16]은 손에서 발견되었을 때의 임상적 양상을 더욱 잘 표현하기 위해 국소 결절성 건막염(localized nodular tenosynovitis)으로 명명하기도 하였다[16].

또한 다른 병인론 중 하나로 지질대사의 장애설이 주장되면서 황색종(xanthoma)으로도 불리웠으며 고지혈증의 전기영동법에 의한 분류 중 2형과 3형 고지혈증에서 잘 발생하는 것으로 되어 있다. 그러나 건초의 황색종은 지질대사와의 연관성은 있으나 혈청내의 고지혈증이 황색종 형성의 전제 조건이 될 수 없으며 정상 지질혈에서도 발생이 되므로, Jones FE 등[12]은 이를 활액막의 섬유성 황색종이라고 명명하면서 전신적인 지질대사 이상으로 인한 황색종과 임상적으로 구별하였다.

그러나 현재 발생원인에 대한 우세한 가설로는 양성 종양설이 주로 주장되고 있다. 이유는 병리학적 소견상 염증세포보다는 활액섬유구 또는 조직구의 종양성 증식이나 병변세포의 이질성 등이 보이고 있기 때문이었다[2,7,20,21]. 저자들의 경우에도 대부분의 환자가 과거력상 특별한 외상력이나 수술한 병력이 없었고 31례에서는 자극과는 무관한 부위에 발생한 경우였으며 병리학적으로도 염증세포보다는 풍부한 교원질성 기질 세포와 함께 다양한 모양의 조직구가 우세하게 나타나 염증설과는 거리가 멀었다.

이 질환은 남자에 비해 여자에게서 호발하며, 호발연령의 경우 Jaffe 등[10]은 10대에서 30대의 젊은 성인층이라고 하였고 Keith A 등[14]은 30대에서 50대사이라고 하였다. 저자들의 예에서도 여자가 76.3%로 많았으나 호발연령은 50대에서 31.6%로 가장 많았고 20대에서는 21.1%로 두 번째의 빈도를 보여 비교적 전 연령에서 고른 분포를 보였으나 주로 20대에서 50대 사이의 청장년층에서 빈발하였다.

증상으로는 서서히 자라며 단단하고 심부조직에 고정된 양상을 보이는 무통성 종물로 주로 수부에 호발하며 수부에서는 인지와 중지에서 주로 발생하고 수지내에서는 원위부에 호발한다[12,14,16]. Keith 등[14]은 환자의 2/3에서 굴곡근 부위에서 발견된다고 하였다. 저자들의 예에서도 인지에 13례(31.7%)로 가장 호발하였고 중지에 9례(22.0%)로 두 번째로 호발하였다. 수지내에서는 20례(48.8%)에서 원위지골간관절부 및 중위지골부에 종물이 위치하여 수지 원위부에 가장 많이 발생하였고 굴곡건이 24례(58.5%)로 신전건보다 약간 많은 빈도를 보였다.

방사선학적 소견으로는 대부분 연부조직상 방사선 비투과적인 균일한 음영을 보이나 때때로 종양의 압박에 의한 인접 피질골의 골위축(pressure atrophy)이나 골미란(pressure erosion)이 있을 수 있고 드물게 피질골 천공(cortical perforation)이나 골수강내 종괴확장(intraosseous expansion)이 올 수도 있다[9,20]. Ignacio 등[9]은 연부조직 압박에 의한 골 미란이나 위축이 23.3%에서 관찰되었다고 하였고 그 중 모두에서 골내 음영감소가 보이고 피질골의 두께감소가 73%, 병변주위의 경화상이 60%로 특징적인 골 침범소견을 보인다고 하였으며, 11.3%에서는 피질골 천공이나 골수강내 확장소견을 보였다고 하였다. Ray 등[20]은 26%의 골 미란 소견을 보고하였다. 저자들의 경우 3례(9%)에서 압박에 의한 골내 음영감소와 함께 골 미란이나 위축이 발견

되었으나 피질골 천공이나 골수강내 종괴확장같은 심한 골 침범은 없었다.

자기공명영상은 병변의 형태를 반영하는데 혈철소(hemosiderin)의 침착정도에 따라 다양하게 나타나지만, Jelinek 등[11]에 의하면 T1 강조영상에서 주위 골격근과 동등한 정도의 저신호강도를 보이고 T2 강조영상에서는 주위골격근보다 낮거나 또는 약간 높은 신호강도를 보이나 주위 지방보다 저신호 강도를 보인다고 하였다. 국내에서도 양 등[1]은 건초의 거대세포종의 자기공명소견이 색소성 융모결절성 활액막염과 유사하며 T1, T2 강조영상에서 감소된 신호강도는 관절밖의 연부조직 종괴에서는 드물게 보이는 소견이므로 특히 손 또는 발등의 소관절에서는 이러한 소견이 건초의 거대세포종의 진단을 시사해 줄 수 있다고 하였다. 저자들의 예에서는 자기공명영상을 시행한 환자가 없었다.

수술적으로 종물과 활액막을 제거한 많은 예에서 만족할 만한 결과를 얻었으며 수술 후 재발율은 7~45%로 보고되었으나[12,17,20], 수차례 재발한 후에도 악성 변화는 보고된 바가 없다[4,15,21]. 저자들의 경우 5.1%의 재발율을 보였다.

McMaster[15]는 골병변의 치료에 대해서 병변부위 소파 및 골이식술로 좋은 결과를 얻었다고 하였으나 저자들의 경우 골 병변 부위에 대해서는 관찰만 하였다.

건막의 주행통로를 따라 종물이 퍼져있거나, 다엽성 또는 다발성 병변을 보이거나, 재발 후 재수술에 의한 반흔조직의 유착이 있는 경우 재발율이 높고, 이러한 경우에 약간의 정상조직을 포함하는 광범위 절제술을 시행하여야 할 것으로 사료된다.

결 론

1991년부터 1998년까지 연세대학교 의과대학 정형외과교실에서 수부에 생긴 건초의 거대세포종으로 절제 생검술을 시행받은 38명, 41례를 대상으로 임상적 분석을 시행한 결과 다음과 같은 결론을 얻었다.

1. 여성에서 호발하며,
2. 연령층은 다양한 편이나 주로 50대에서 31.6%로 가장 많았다.
3. 수술전 운동범위의 장애를 보인 경우가 36례, 부분적 신경압박증상을 보인 경우가 5례였다.
4. 수부에서는 수지를 가장 잘 침범하였고 특히 인지에서 흔하게 발생하였다,
5. 발생부위로는 원위지간 관절부 및 중위지골부에 가장 많이 발생하였다.
6. 굴곡건부위에 약간 많이 발생하며 대부분 단발성 병변이었으나 1예에서 다발성 병변을 보였다.
7. 건초의 거대세포종이 건막의 주행통로를 따라 퍼져있거나, 다엽성 또는 다발성 병변을 보이고 있거나, 재발되어 수술이 반복되면서 반흔조직의 유착이 있는 경우에는 종물의 불완전 절제에 의한 재발이 잘 된다. 따라서 재발방지를 위해서는 수술시 좋은 시야를 확보하고 절개부위를 확대하여 종괴의 남아있는 부분이나 침투 부위를 찾아서 정상조직을 일부 포함한 완전 절제술을 시행하고 건의 주행통로를 따라서 퍼지는 경우는 활차를 부분적으로 절개하여 완전절제술을 시행하는 것이 재발방지에 중요하다.

REFERENCES

1) **양익, 정수영, 박혜정, 이열, 박용욱, 심정원** : 무지건초 거대세포종의 자기공명영상소견증례보고. *대한방사선의학회지*, 34:667-670, 1996
2) **Abdul-Karim FW, El-Naggar AK, Joyce MJ, et al** : Tenosynovial giant cell tumor : a clinicopathologic and flow cytometric DNA analysis. *Human Path*, 23:729-735, 1992.
3) **Chassaignac CME** : Canaer de la Gaine des tendons. Gazette des Hospitaux Civils et Militaires 47:185, 1852. Quoted from Byers PD, Cotton RE, Deacon OW : The diagnosis and treatment of pigmented villonodulaar synovitis. *J Boen Joint Surg*, 50B:290, 1991.
4) **Ciattalglia G, Filosa G, Bugatti L** : Giant cell tumors of tendon sheath. *American Academy Derm*. 4:728-729, 1991
5) **Eisenstein R** : Giant cell tumor of tendon sheath. *J Bone Joint Surg*. 50A:476-486, 1968
6) **Froimson AI** : Benign solid tumors. *Hand Clin*, 3:213-217, 1987.
7) **Galoway JDB, Broders AC and Ghormley RK** : Xanthoma of tendon sheath and synovial membranes. *Arch Surg* 40:485, 1940
8) **Hubbard LF, Burton RI** : Malignant fibrous histiocytoma of the forearm. *J Hnad Surg*, 2:292-296, 1974
9) **Ignacio JF. Uriburu and Violeta D. Levy** : Intraosseous growth of giant cell tumors of the tendon

sheath (localized nodular tenosynovitis) of the digits. *J of Hand Surg*, 23A:732-736, 1998

10) **Jaffe HL, Lichtenstein HL, Elsutro CJ** : Pigmented villonodular synovitis, bursitis and tenosynovitis. *Arch Path*, 31:731-765, 1941.
11) **Jelinek JS, Kransdorf MJ, Shmookler BM Aboulafia AA, Malawer MM** : Giant cell tumors of the tendon sheath-MR findings in nine cases. *A Journal of Radiology*, 162:919-922, 1994.
12) **Jones FE, Soule EM, Coventry MB** : Fibrous xanthoma of synovium (giant-cell tumor of tendon sheath, pigmented nodular synovitis): a study of 118 cases. *J Bone Joint Surg* 51A:76-86, 1969
13) **Karasick D, Karasick S** : Giant cell tumors of tendon sheath: spectrum of radiologic findings. *Skeletal Radiology* 21:219-224, 1992
14) **Keith A Glowacki, Arnold-Peter C. Weiss** : Giant cell tumors of tendon sheath. *Hand Clinics* 11:245-253, 1995
15) **McMaster PE** : Pigmented villonodular synovitis-invasion of bone. *J Bone Joint Surg*, 42A:1170, 1960
16) **Moore JR, Weiland AJ, Curtis MR** : Localized nodular tenosynovitis: Experience with 115 cases. *J Hand Surg*, 9A:412-417, 1984
17) **Myers BW, Masi AT and Feigenbaum SL** : Pigmented villonodular synovitis and tenosynovitis. *Medicine*, 59:223, 1980
18) **Phalen GS, Mccormark LJ and Gazule WJ** : Giant cell tumors of tendon sheath in the hand. *Clin Orthop*, 15:140, 1959
19) **Rao RA, Morton CC and Lipinski** : Pigmented villonodular synovitis. *J Bone Joint Surg*, 66:76-94, 1984.
20) **Ray AS and Vigorita VJ** : Cytogenetic evidence of clonality in a case of pigmented villonodular synovitis. *Cancer*, 67:121, 1991
21) **Stewart MJ** : Benign giant cell synovioma and its relation to exanthoma. *J bone Joint Surg*, 30B:522, 1948
22) **Ushijma M, Hashimoto H, Tsuneyoshi M, et al** : Giant cell tumors of tendon sheath, *Cancer* 57:875-884, 1986
23) **Wright CJE** : Benign giant-cell synovioma-an investigation of 85 cases. *Brit J Surg* 38:257-271, 1951

Abstract

Giant Cell Tumor of Tendon Sheath in Hand

Ho-Jung Kang, M.D., Kee-Hak Kim, M.D., Kyoo-Ho Shin, M.D., Soo-Bong Hahn, M.D., and Eung-Shick Kang, M.D.

Department of Orthopedic Surgery, College of Medicine, Yonsei University, Seoul, Korea

Purpose : The giant cell tumor of tendon sheath is the second most common tumor of the hand, but recurred frequently although excision was performed. Authors analyzed and would report clinical findings and postoperative results of it.

Materials and Methods : Between January 1991 and December 1998, 38 patients, 41 cases which the authors had performed excisional biopsy to the mass in the hand and diagnosed with the giant cell tumor of tendon sheath, was analyzed with age, sex, chief complaint, symptom duration, involved finger, involved tendon, frequently developed site in fingers, size, multiplicity, radiologic findings and recurrence. The mean duration of follow-up was 13.1 months (5~40 months).

Results : Of 38 patients, twenty-nine were female. It is frequent in the fourth decade and mean age was 40.1 years old. The neurological compression symptom was found in 5 cases. The mean duration of symptom was 23.4 months. Flexor tendon was involved in 24 cases. The distal interphalangeal joint area in digit was involved most frequently in 20 cases. Index finger was the most common involved finger (14 cases), and long finger was the second most common (9 cases). All tumors were unilateral. The majority of patients had solitary lesion but one case had multiple lesion. In the radiologic findings, erosion or pressure indentation of bone was seen in 3 cases. All patients were operated by marginal excision. Recurrence rate was 5.1%.

Conclusion : The risk factors in giant cell tumor of tendon sheath were female, forth decade, index finger, flexor tendon, and distal interphalangeal joint area. The recurrence was increased in marginal excision of recurred cases, in cases with multiple developed lesions or in multilobular lesion, so wide surgical excision is necessary to prevent recurrence.

Key Words : Hand, Giant cell tumor, Tendon sheath, Excision

Address reprint requests to
Ho-Jung Kang, M.D.
Department of Orthopaedic Surgery, Young-dong Severance Hospital,
College of Medicine, Yonsei University
#146-92 Togok-dong, Kangnam-gu, Seoul, 135-720, Korea
Tel : 82-2-3497-3412, Fax : 82-2-573-5393, E-mail : kangho56@yumc.yonsei.ac.kr