대한정형외과학회지 : 제 36 권 제 5 호 2001
J. of Korean Orthop. Assoc. 2001; 36: 485-8

외상 후 발생한 상지의 가성 동맥류
- 2예 보고 -

강호정 · 성창훈 · 강응식 · 한수봉 · 송계욱

연세대학교 의과대학 정형외과학교실

동맥류는 하지보다 상지에서 드물게 생기며, 외상 후 상지에서 가성 동맥류를 형성하는 경우는 더욱 드물다. 저자들은 임상적으로 드문 상지의 외상 후 발생한 가성 동맥류 2예를 체험하였다. 첫 번째 증례는 좌측 주관절 탈구 및 요골 근위 간부 분쇄 골절로 금속판 내고정술 및 회전강선 고정하였으나 근위 전완부 후외측부의 후방 골간 동맥에 손상을 입어 가성 동맥류가 발생된 환자로서, 가성 동맥류 절제술 후 동맥 결찰술을 시행하였다. 두 번째 증례는 좌측 완관절에 요골 동맥의 도관 삽입으로 발생된 가성 동맥류를 가성 동맥류 절제술 후 단단 문합술을 시행하여, 가성 동맥류가 완전히 없어지고 혈관의 개존성을 잘 유지한 예이다. 저자들은 상지에서 흔치않은 외상성 가성 동맥류 2예를 체험하고 관찰결과 양호한 결과를 얻었기에 문헌 고찰과 함께 보고하는 바이다.

색인 단어 : 외상성 가성 동맥류, 상지

외상성 가성 동맥류는 관통상, 수술이나 처치 등에 의하여 동맥에 직접적인 손상으로 발생할 수 있고, 손상받은 어느 동맥에서나 형성될 수 있으며, 상지보다 하지에 더 많이 발생한다[1,2,4,7,10]. 동맥 손상시 가성 동맥류의 발생은 약 4%로 알려져 있으며 수술이나 처치 후 상지나 하지에 종물 병변이 있는 경우 가성 동맥류의 발생 가능성을 항상 생각해야 한다[8]. 가성 동맥류는 염증성 종물, 종양 등과 감별이 필요하며, 세심한 병력 청취 및 이학적 검사로 비교적 쉽게 감별할 수 있다[1,6]. 임상적으로 드문 외상 후 상지에서 발생한 가성 동맥류를 2예 체험하였기에 문헌고찰과 함께 보고하는 바이다.

증 례 1

74세 여자환자로 넘어져서 발생한 좌측 주관절 탈구 및 좌측 요골 근위 간부 분쇄 골절에 대해 개인병원에서 관혈적 정복술 후 금속판 내고정술 및 회전강선 고정을 시행하였으며 장상지 석고 붕대로 5주간 고정하였고 수상시나 수술 당시에 신경 및 혈관 손상의 증상은 없었다. 수술 후 5주경에 근위 전완부에 압박감을 호소하여 장상지 석고 붕대를 제거하고 관찰하였을 때 좌측 근위 전완부의 요측으로 3×2 cm 크기의 박동성 종물이 관찰되어 본원 정형외과로 전원되었다. 이학적 검사에서는 진전음(thrill)이 촉지되었으며 양손의 체온 차이는 없었고, 또한 Allen 검사는 정상이었고 손의 기능도 정상이었다. 단순 방사선 소견에서 좌측 요골 근위 간부 분쇄 골절은 금속판 내고정된 상태였으며, 분쇄부에는 회전강선 고정이 되어 있었고 회전강선 끝이 후외측부로 튀어나와 있었다(Fig. 1). 도플러 초음파 검사

Fig. 1. Simple roentgenogram shows internal fixation with plate and circumferential wirings for comminuted fracture of the proximal shaft of radius.

통신저자 : 강 호 정
서울시 강남구 도곡동 146-92
연세대학교 영동세브란스병원 정형외과
TEL: 02-3497-3410 · FAX: 02-573-5393
E-mail: kangho56@yumc.yonsei.ac.kr

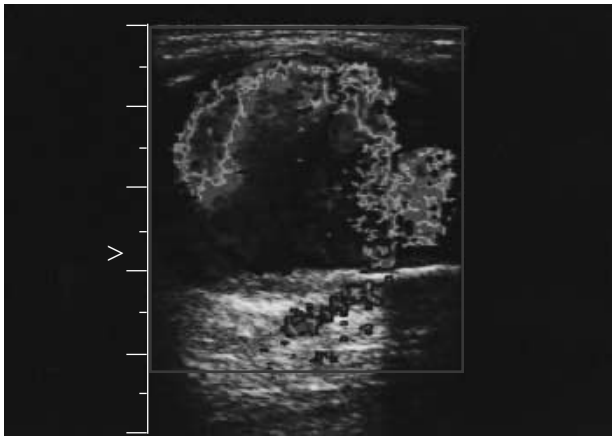

Fig. 2. Doppler ultrasonogram shows approximately 5.5×2.5 cm sized two compartmental false aneurysms at the left forearm.

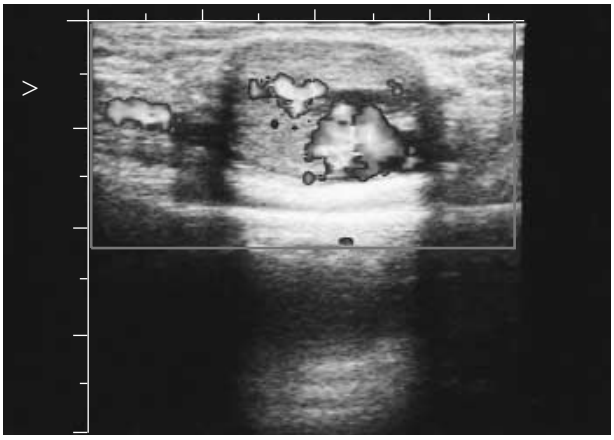

Fig. 4. Doppler ultrasonogram shows approximately 1.9×1.5 cm sized false aneurysm at the left wrist.

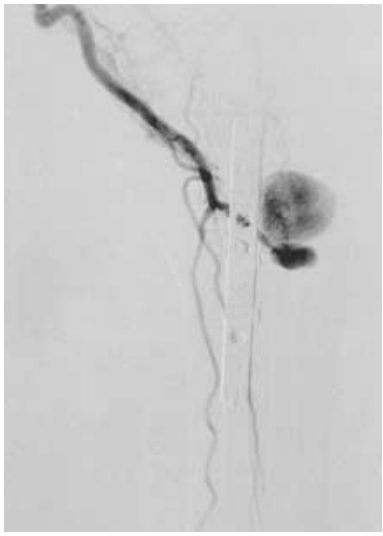

Fig. 3. Angiogram shows two compartmental false aneurysms of the left posterior interosseous arte-ry.

Fig. 5. Angiogram shows a false aneurysm of the left radial artery.

에서는 좌측 전완부에 5.5×2.5 cm 크기의 반향적인 영역이 관찰되었고 이 영역은 두 부분으로 분리되어 있었다(Fig. 2). 혈관 조영술을 시행한 결과 좌측 골간 동맥의 분지인 후방 골간 동맥에서 기시한 이방성 가성 동맥류가 인지되었다(Fig. 3). 수술시 소견으로 회전강선의 끝 부분이 가성 동맥류에 인접해 있었고, 수술은 가성 동맥류를 절제 후 근위 및 원위 혈관은 결찰하였으며, 골절부에 대해서는 회전강선 제거, 이완된 나사못 제거 후 다른 자리에 나사못 고정, 사골을 제거 후 자가 장골 이식술을 시행하였다. 병리 조직 검사에서 혈전을 형성한 기질화 혈관이 관찰되었다. 수술 후 12개월의 추시 관찰한 단순 방사선 검사에서 요골 근위 간부 분쇄 골절의 골유합은 잘 진행되었으며, 박동성 종물은 없어졌다. 수술 후 1년째 좌측 주관절의 굴곡 신전 운동 범위는 40도에서 90도였고 좌측 전완부의 회전 운동 범위는 0도였다.

증 례 2

51세 남자환자로 좌측 완관절의 요측에 생긴 2×2 cm 크기의 박동성 종물에 대해 정형외과에 의뢰되었다. 과거력상 1년전 중환자실에서 3주간 집중치료시 좌측 완관절 부위에서 요골 동맥의 도관 삽입이 2회 시행되었고, 환자는 도관 삽입술 시행 1년 후부터 서서히 커지는 좌측 완관절의 박동성 종물을 호소하였다. 이학적 검사에서 원위부 부종은 없었으며 요측과 척측의 맥박은 촉지되었고, 또한 양손의 체온 차이는 없었으며 Allen 검사도 정상이었다. 단순 방사선 검사에서 단지 좌측 완관절 주위의 연부조직 종창만 있었으며 석회화 등은 관찰되지 않았다. 도플러 초음파 검사에서 좌측 완관절에 1.9×1.5 cm 크기의 원형 모양 반향적인 영역이 관찰되었다(Fig. 4). 혈관 조영술을 시행한 결과 좌측 요골 동맥에서 기시한 가성 동맥류가 인지되었다(Fig. 5). 수술은 가성 동맥류를 절제하고 단단 문합술을

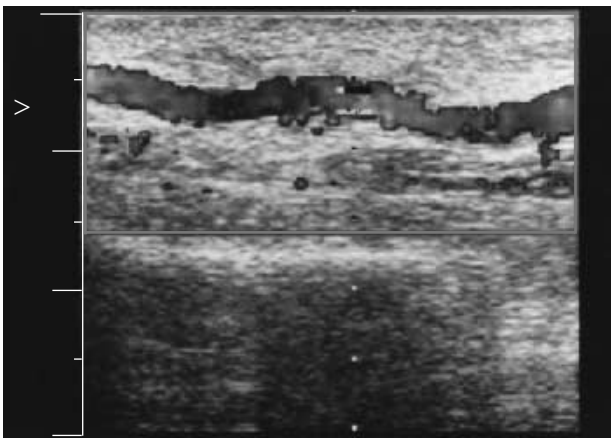

Fig. 6. Follow-up doppler ultrasonogram after one year post-operatively shows the disappearance of false aneurysm with good vascular patency.

시행하였고, 병리 조직 검사에서 혈전을 형성한 기질화 혈관이 관찰되었다. 수술 후 12개월의 추시 검사한 도플러 초음파에서 가성 동맥류는 완전히 없어졌고 혈관의 개존성은 잘 유지되었다 (Fig. 6).

고 찰

가성 동맥류의 원인으로는 관통상, 수술이나 처치 등 혈관의 직접적인 손상으로 발생할 수 있다고 하였다[1,7,10]. 본 증례의 경우 첫 번째 증례는 상지의 골절부위의 금속판 내고정 후 튀어나온 회전강선의 끝 부분에 의해 후방 골간 동맥이 손상을 입어 가성 동맥류가 생긴 것으로 여겨지며, 두 번째 증례는 요골 동맥의 도관 삽입시 받은 손상으로 가성 동맥류가 생긴 것으로 추정된다.

가성 동맥류의 진단은 무엇보다 외상이나 수술 등에 대한 병력이 중요하며, 또한 동맥 조영술, 전산화 단층 촬영, 초음파 검사 등으로 적극적인 진단적 접근이 필요하며, 방사성핵종 주사법은 상지 원위부 동맥류 진단에 유용하다[4-6,10]. 본 증례들에서는 수술과 도관 삽입에 대한 병력이 있었으며, 박동성 종물 및 진전음이 촉지되었다. 또한 동맥 조영술과 초음파 검사를 시행하여 가성 동맥류의 크기와 위치를 확인할 수 있었다.

가성 동맥류가 의심이 되면 파열과 혈전증, 색전증 등의 합병증을 예방하기 위해 조기 치료가 필요하다. 가성 동맥류의 치료 방법으로는 동맥결찰술 및 동맥류 절제술, 동맥류 절제술 및 혈관 재건술 등이 있다. 이러한 치료는 발생부위 및 수술 전과 수술 중 혈행 순환 즉, 측부 순환 상태를 기초로 방법이 결정되어야 하며, 수술 전과 수술 중 도플러 초음파 검사, 수술 전 동맥 조영술 등은 측부 순환 상태에 대한 가치있는 정보를 제공할 수 있다[5,10]. 가성 동맥류가 상지의 근위부에 발생된 경우 동맥류의 절제술과 혈관 재건술이 이루어져야 하며, 상지의 원위부인 경우 측부 순환 상태에 따라 동맥류 원위부의 혈행장애를 초래하지 않는 경우에는 동맥류의 절제술만으로 충분하나, 절제술 후 혈행장애가 예상될 경우 동맥류를 제거 한 뒤 혈관 재건이 이루어져야 한다[4,6,7,9]. 만약 혈관 재건술이 행해져야 한다면 혈전 예방을 위해 절제 범위에 주의를 해야 하며 동맥은 정상 혈관 내막이 보일 때까지 절제되어야 하고, 문합술은 필요하다면 혈관 이식과 함께 긴장없이 이루어져야 한다[5]. Gelberman 등[3]은 전완부 동맥 손상에 관해서 손상된 동맥이 복원되지 않은 경우 손상되지 않은 동맥의 혈류 속도가 46%까지 증가되는 혈관 분포 상태의 변화를 보고한 바 있다. 본 증례 2예에서는 수술 전 혈관 조영술 및 도플러 초음파 검사를 시행하여 측부 순환 상태를 평가할 수 있었으며, 2예 모두 원위부 혈행장애를 초래하지 않았다. 첫 번째 증례에서는 가성 동맥류의 팽창이 심하고 크기가 크며 동맥류 절제술 후 근위부와 원위부의 간격이 멀고 주 혈관이 아니며 근위부를 조였을 때 원위부 혈행장애를 초래하지 않아 동맥결찰술을 시행하였고, 두 번째 증례에서는 가성 동맥류의 크기가 작으며 동맥류 절제술 후 긴장없이 접근이 가능한 요골 동맥의 가동성이 있어서 동맥류 절제술 후 단단 문합술을 시행하였다. 외상 후 혈관 열상이 의심되면 철저한 탐색을 시행하여 가성 동맥류의 형성을 예방하기 위해 열상은 복원되어야 한다.

참고문헌

1. **Bassett FH and Houck WS:** *False aneurysm of the profunda femoris artery after subtrochanteric osteotomy and nail-plate fixation. J Bone Joint Surg. 46-A: 583-585, 1964.*
2. **Cron J, Saliou C and Fabiani JN:** *Traumatic aneurysm of the ulnar artery in a child. Injury. 28: 401-403, 1997.*
3. **Gelberman RH, Blasingame JP, Fronek A and Dimick MP:** *Forearm arterial injuries. J Hand Surg. 4-A: 401-408, 1979.*
4. **Ha KI, Hahn SH, Chung MY, Yang BK and Shin KH:** *Traumatic false aneurysm at fracture site. A case report. J of Korean Orthop Assoc. 27: 408-411, 1992.*
5. **Ho PK, Weiland AJ, McClinton MA and Wilgis EF:** *Aneurysms of the upper extremity. J Hand Surg. 12-A: 39-46, 1987.*
6. **Kim BS, Lee CJ, Rah UW, Kim YS and Ahn JI:** *The pseudoaneurysm of the subclavian artery associated with open reduction of the fractured clavicle. A case report. J of Korean Orthop Assoc. 31: 1549-1553, 1996.*
7. **Louis DS and Simon MA:** *Traumatic false aneurysms of the upper extremity. A diagnostic problem. J Bone Joint Surg. 56-A: 176-179, 1974.*
8. **Rich NM, Hobson RW and Collins GJ:** *Traumatic arteriovenous fistulas and false aneurysms. A review of 558 lesions. Surgery. 78: 817-828, 1975.*

9. **Rothkopf DM, Bryan DJ, Cuadros CL and May JW:** *Surgical management of ulnar artery aneurysms. J Hand Surg. 15-A: 891-897, 1990.*

10. **Rutherford RB:** *Vascular surgery. 4th ed, Philadelphia, WB Saunders Co: 1153-1161, 1995.*

Abstract

Traumatic False Aneurysms of the Upper Extremity
- 2 Case Reports -

Ho-Jung Kang, M.D., Chang-Hun Sung, M.D., Eung-Shick Kang, M.D., Soo-Bong Hahn, M.D., and Kye-Wook Song, M.D.

Department of Orthopaedic Surgery, Yonsei University College of Medicine Seoul, Korea

An aneurysm in the upper extremity is rarer than in the lower extremity, and a traumatic false aneurysm is very rare. We encountered two patients with a traumatic false aneurysm in the upper extremity. The first case developed from a posterior interosseous artery injury after an internal fixation using a plate and circumferential wiring for a comminuted fracture of the proximal shaft of radius associated with a dislocation of the left elbow joint. This patient was managed by excision of the false aneurysm, and ligation of the artery. The second case developed from a radial artery catheterization on the left wrist. This was managed by excision of the false aneurysm and an end-to-end anastomosis and resulted in the disappearance of the false aneurysm and a good vascular patency. We report two rare cases of traumatic false aneurysm in the upper extremity and a review of the literature.

Key Words : *Traumatic false aneurysm, Upper extremity*

Address reprint requests to
Ho-Jung Kang, M.D.
Department of Orthopaedic Surgery, Youngdong Severance Hospital, Yensei University College of Medicine
146-92, Dogok-dong, Kangnam-ku, Seoul 135-720, Korea
Tel : +82.2-3497-3410, Fax : +82.2-573-5393
E-mail: kangho56@yumc.yonsei.ac.kr