

추골동맥 손상을 동반한 안면과 경부의 관통성 외상 치험에

송우식 · 김인권 · 이상현 · 황윤정 · 안정용*

포천중문의과대학교 분당차병원 구강악안면외과, 신경외과*

Abstract

PENETRATING INJURY OF FACE AND NECK WITH THE VERTEBRAL ARTERY INJURY : A CASE REPORT

Woo-Sik Song, In-Kwon Kim, Sang-Hyun Lee, Yun-Jung Hwang, Jung-Yong Ahn*

Department of Oral & Maxillofacial surgery, Dept. of Neurosurgery*

Pundang CHA Hospital, Pochun CHA Medical College.

With the exception of gun shot wound, the incidence of penetrating injury of face and neck areas nonorganic foreign bodies is relative low. But the diagnostic evaluation and therapeutic management of penetrating facial wounds need careful decision, when the anatomic proximity of the major vessels and nerve is considered. Penetrating facial trauma with concomitant vascular injury present challenging problems, the immediate complication of this vascular injury are severe bleeding, hematoma formation, shock, obstruction of airway. The vascular injury is conformed by angiography. In this report, a industrial tool(long tack) fired by explosive air is penetrated into face and to neck. In angiograms penetrating injury of the vertebral artery is detected. We performed the embolization of the vertebral artery with coils and manual removal of the foreign body without any complication was followed.

Key words : Penetrating injury, Vertebral artery, Angiogram

I. 서 론

이물질에 의한 안면부의 관통성 외상의 원인은 총상이 대부분을 차지하나, 압축공기에 의해 발사되는 못, 납작못, 앵커편 고리 등의 산업용 기구, 젓가락, 칼, 가위, 우산대, 작살총 등에 의한 손상도 보고되어 지고 있다¹⁻⁵⁾. 안면과 경부에는 내악동맥(internal maxillary artery), 안면동맥(facial artery), 경동맥(internal and external carotid artery) 그리고 추골동맥(vertebral artery) 등의 손상시 생명을 위협할 수 있는 다량의 출혈을 야기하는 주요혈관이 분포하므로 손상을 야기한 이물질 주위의 해부학적 구조물을 정확히 파악해야 한다. 그러나 이물질이 금속성일 경우 CT나 MRI 영상에서 정확한 해부학적 위치를 파악하기 어려우므로 평면 방사선 사진, 임상검사, 병력조사 및 혈관조영술을 통하여 인접한 주요 혈관의 손상 유무를 정확히 파악한 후 외과적으로 이물질을 완전 노출한 후 제거하던지

비외과적 술식으로 단순하게 제거해야 한다^{4,6)}.

본원에서는 압축공기에 의해 발사되는 산업용 큰납작못(long tack)의 오발로 인해 안면을 관통후 경추 골절을 야기하면서 경부에 함입된 경우에서 혈관조영술로 추골동맥(vertebral artery)의 손상을 확인하고 추골동맥을 coil을 사용한 혈관색전술(embolization) 시행 후 이물질을 비외과적 술식으로 합병증 없이 성공적으로 제거하였기에 이에 보고하고자 한다.

II. 증례보고

2000년 10월 16일 49세 남자 목공이 아파트 실내 장식 공사장에서 압축공기에 의해 발사되는 큰납작못(long tack)을 천정에 박는 작업을 하던 중 오발로 인하여 납작못이 좌측 안면부를 관통하여 박혔으며 납작못의 머리 부분은 체외로 돌출된 상태였다(Fig. 1). 현장에서 옆의 동료가 납

작못의 머리부위를 잡고 손으로 잡아 당겨 제거를 시도하였으나 실패한 후 곧장 본원 응급실로 내원하였다. 내원시 현저한 출혈이나 혈중형성의 증상은 없었으며 혈압 110/70mmHg, 맥박 72회/분, 호흡수 20회/분, 체온 36.4도로 생징후는 안정상태였으며 환자의 의식도 명료한 상태였다. 구강악안면외과에서 초진시 안면부에서 납작못 주위로 약간의 출혈이 있을 뿐 경부에서의 종창이나 출혈등의 증상은 보이지 않았으며 구강검사시 개구장애가 있었으며 좌측 상악 협점막의 열상이나 출혈등은 관찰되지 않았다.

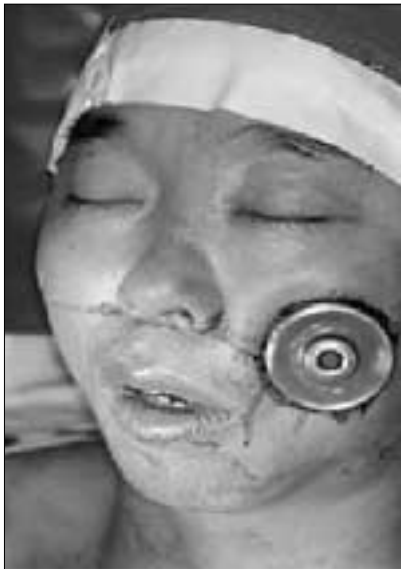

Fig. 1. The patient at the time of admission to the emergency room, the industrial tool(long tack) penetrating into the left cheek.

이물질의 구강내 관통이 의심되어 연구개부 및 편도 주위를 관찰하였으나 이물질의 존재는 확인되지 않았다. Skull P-A, Skull lateral view 상에서 안면에서 경부를 지나는 거대한 금속성의 이물질을 확인하였으며(Fig. 2) 경추 골절 가능성으로 신경외과 검진 의뢰하였으며 신경외과 검진 결과 경추골절과 추골동맥 손상이 의심되어 MRI 촬영을 하였으나 금속성의 물질로 인하여 관독불가하여 방사선과에서 혈관조형술을 시행하였다. 혈관조영상에서 좌측 추골동맥의 관통성 손상을 확인하였으며 좌측 내경동맥(internal carotid artery)은 정상소견을 보였다. 따라서 이물질 제거시 다량의 출혈이 예상되어 국소마취하에 손상된 추골동맥의 원위부와 근위부에 coils로 혈관을 막는 GDC 색전술(Guglielmi Detachable Coils Embolizations)을 시행하여 손상된 추골동맥 부위를 완전히 고립시켰다(Fig. 3). 혈관색전술 시행후 환자를 수술실로 옮겼으며 전신마취를 위한 기관삽관술시 목을 뒤로 제낄 경우 경추 손상의 가능성이 있고 환자의 개구량이 제한된 상태여서 국소마취하에 기관절개술을 시행 후 전신마취를 유도하였다. 수술은 우선 구강악안면외과에서 안면부에서 비외과적 술식으로 이물질 제거 시도 후 실패할 경우 신경외과에서 경부에 대한 외과적 접근을 통해 이물질을 노출시켜 제거하기로 결정하였다. 다행히 구강악안면외과에서 안면부에서 납작못의 머리부를 손으로 잡아 조심스럽게 당기기를 수차례 실시한 결과 납작못이 제거되었다. 납작못이 빠진 자리로 약간의 출혈이 있을 뿐 별다른 특이사항이 없었으며 빠진 자리로 기구를 집어 넣어 상악동 관통 유무를 확인하였으나 관통을 확인할 수 없었으며 구강검사시에도 구강 좌측 협점막의 열상등은

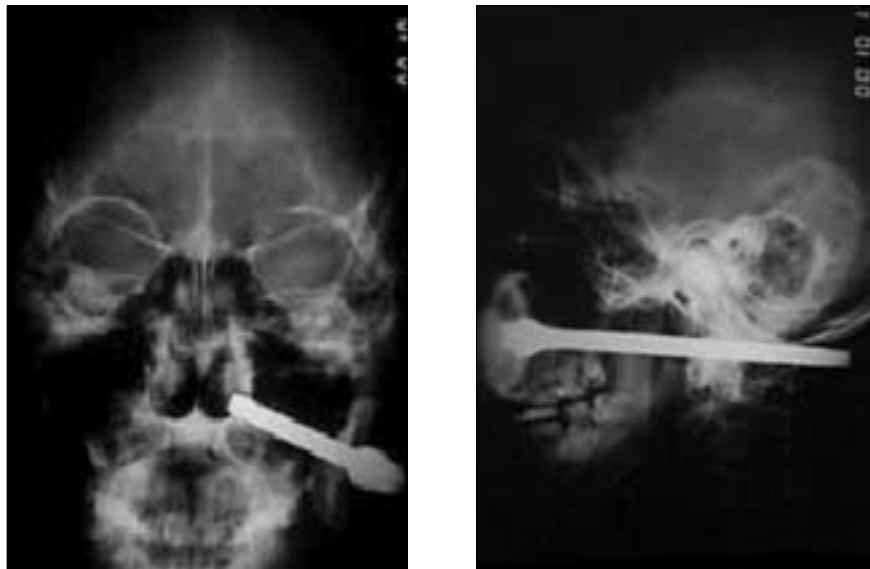


Fig. 2. Lateral and anteroposterior radiographs of the skull demonstrating large foreign body penetrating into face and neck.

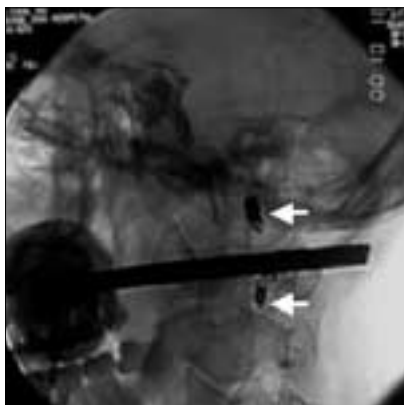

Fig. 3. After GDC(Guglielmi Detachable Coils) embolization, coils were located at the proximal and distal portion of injured vertebral artery(arrow).

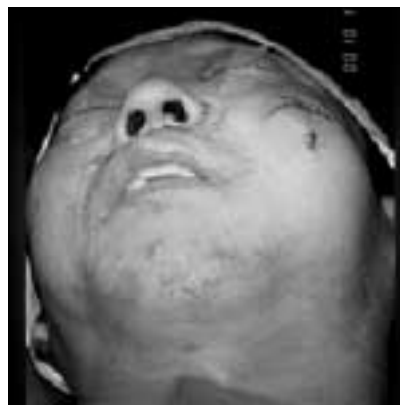


Fig. 4. View of patient after removal of foreign body.

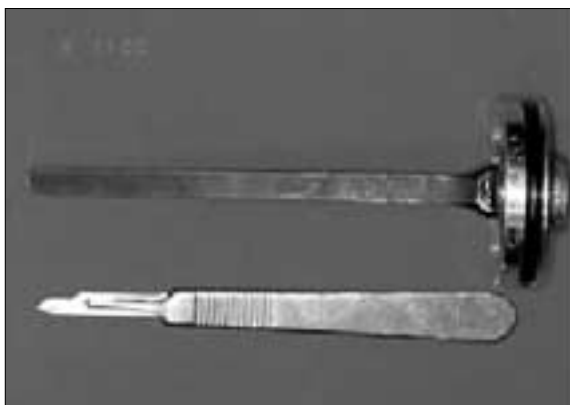


Fig. 5. View of long tack, the length of 130mm and the width of 5mm.

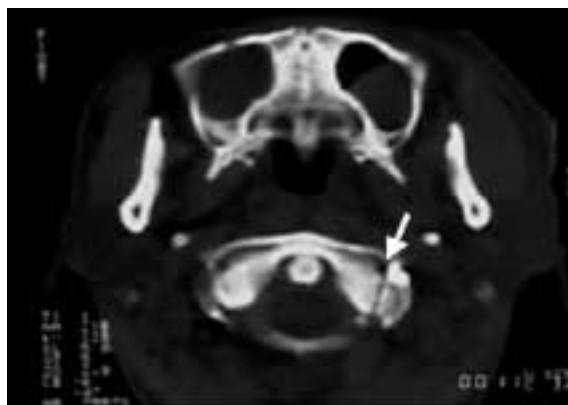


Fig. 6. Postoperative facial CT demonstrating the fracture of the atlas(arrow), but the wall of maxillary sinus is intact.

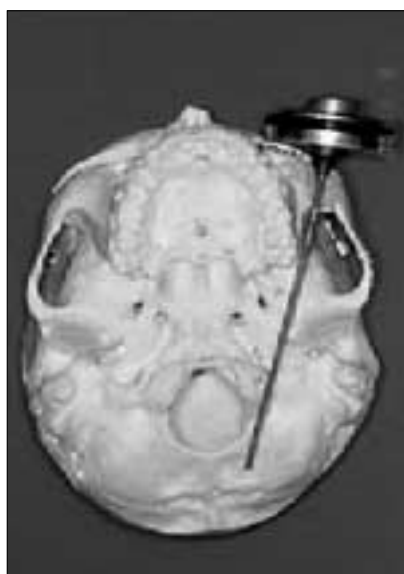

Fig. 7. The long tack is passed between maxillary tuberosity and coronoid process of the mandible, and arrived at the atlas.

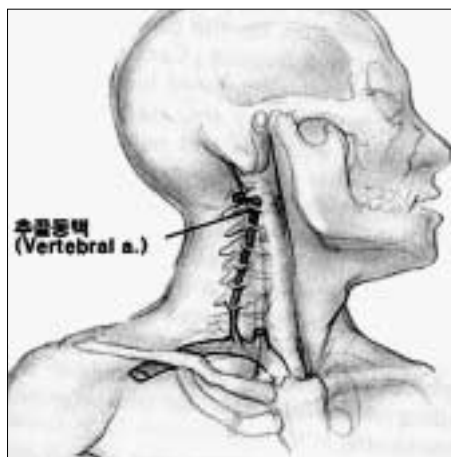

Fig. 8. The vertebral artery arise from subclavian artery, pass upward through transverse foramina of vertebra and enter the cranial cavity.

전혀 없이 깨끗한 상태였다(Fig. 4). 창상부의 피부를 단순 봉합하고 수술을 종결하였으며 회복실에서 심한 출혈 등의 증상은 관찰되지 않았다. 제거된 납작못의 크기는 길이 130mm, 폭 5mm 정도였다(Fig. 5). 수술후 facial CT를 촬영한 결과(Fig. 6) 좌측 상악동의 천공이 관찰되지 않았지만 제1경추(Atlas)의 골절이 확인되어 납작못이 좌측 안면부 피부를 관통하였지만 상악동과 구강내를 침범하지 않고 상악결절부(maxillary tuberosity)와 하악골의 오체돌기(coronoid process of mandible)의 사이를 지나 경추부로 함입되면서 제1경추의 골절을 야기한 것으로 추정하였다(Fig. 7). 골절된 제1경추는 신경외과에서 보존적 치료후 양호한 상태로 환자는 퇴원하였다.

Ⅲ. 총괄 및 고찰

안면과 경부의 관통성 외상(penetrating injury)은 물체가 연조직이나 경조직을 관통하여 조직내에 남겨있으며 이로 인해 유발된 조직의 손상은 표재성으로 존재하거나 심층까지 포함할 수 있으며 이 경우 조직내에 남겨진 물체는 이물질(foreign body)로 불리워 진다. 이러한 관통성 외상과는 달리 통과성 외상(perforating injury)은 물체가 연조직과 경조직을 완전히 통과하여 조직내에 남아있지 않으며 입구와 출구에 조직의 손상만 있는 것을 말한다⁵⁾. 관통성 외상을 유발하는 물체는 총탄이나 총탄 파편이 대부분을 차지하나 유리조각, 나무조각, 칼날, 산업용 기구등도 보고되어 지고 있다¹⁻⁶⁾. 두경부를 지나는 주요 혈관으로 경동맥과 추골동맥이 있으며 이들 혈관에 나타나는 손상의 기전을 이해하는 것은 환자의 진단과 임상적 평가에 대단히 중요하다.

총경동맥(common carotid artery)과 내경동맥(internal carotid artery)의 손상은 둔상(blunt injury)과 관통성 외상(penetrating injury) 그리고 구강내 외상에 의해 야기되며, 둔상은 blunt neck trauma에 의해 발생하며 빈도가 적으며, 주로 자동차 사고, 물체에 의한 경부의 가격등에 의해 발생한다. 이들 혈관 손상의 유형은 연축(spasm), 혈전(thrombosis), 동맥류(aneurysm), 위동맥류(pseudoaneurysm), 그리고 드물게 완전 절단(complete transection)등이 있다. 둔상에 의해 나타나는 회전손상(rotary injury)은 급작스럽고 심한 회전과 과신장에 의해 제1경추(atlas)와 제2경추(axis) 측방의 내경동맥의 신장과 압박에 의해 발생하며, 혈관내막의 손상(intimal tear)으로 발생하는 혈전증(thrombosis)의 임상증상은 실어증(aphasia), 의식혼미, 경련, 운동신경이나 감각신경 장애, 반신마비(hemiparesis), 졸립현상, 기억상실(amanesia) 등이 있으며, 위동맥류(false aneurysm)은 혈관벽의 연속성 파괴에 의해 나타나며, 동맥류(aneurysm)은 혈관내막 손상에 의해 혈관벽으로 혈액이 통과하여 발생한다. 관통성 외상에

의해 유발되는 증상은 혈관열상(laceration), 동정맥류(arteriovenous fistula), 위동맥류(false aneurysm)가 있다. 그리고 구강내 외상에 의한 경동맥 손상은 어린이가 물체를 물고 앞으로 넘어질 때 발생한다.

외경동맥(external carotid artery)의 손상도 둔상과 관통성 외상에 의해 발생하지만 인두 구조물(pharyngeal structure)에 의해 보호되므로 손상이 드물게 발생한다. 추골동맥의 손상으로 둔상은 회전외상에 의해 발생하며 관통성 외상에 의해 위동맥류, 동정맥류가 발생한다⁷⁾. 이와같이 두경부에 주요혈관과 신경이 지나며 소화기관과 기도인접해 있으므로 두경부의 관통성 외상의 처치는 외상의 원인, 이물질의 종류, 외상의 부위, 연조직과 경조직의 손상의 범위에 따라 다양하며 진단과 치료는 아직도 논란이 되고 있다⁸⁻¹²⁾. 모든 관통성 외상에서 이물질을 외과적 박리로 노출시켜야 하는지는 많은 논란이 있으며 특히 근육 깊히 박힌 이물질을 외과적으로 근육 박리를 시행하여 위치를 확인하는 것은 논란이다⁸⁾. 이런 관통성 외상의 가장 치명적인 것은 주요 혈관 손상으로 인한 다량의 출혈이므로 혈관 조형술을 시행하여 혈관손상의 유무를 확인후 외과적 개방을 선택적으로 시행하거나 비외과적 술식으로 이물질을 제거하는 것이 추천되고 있다¹²⁻¹⁵⁾.

이러한 혈관 조형술은 구강악안면 영역 및 경부에서 내악동맥(internal maxillary artery), 경동맥(internal and external carotid artery), 안면동맥(facial artery), 추골동맥(vertebral artery) 등의 손상이 의심될 때 특히 진단적 가치가 높다⁵⁾. 외상성 동맥류(traumatic aneurysm)는 혈관벽이 물체에 의해 부분적으로 손상을 입었을 때 발생하며 혈관벽의 결손부위가 일시적으로 막혔다가 나중에 동맥류가 파열되면 심한 출혈로 생명을 위협하는 상황이 유발될 수 있으며 또한 이물질 제거시에 심한 출혈이 발생할 수 있으므로 사전에 혈관 조형술로 혈관 손상 유무를 정확히 진단할 필요성이 있다⁵⁾.

혈관 손상의 유무를 임상적 증상만으로 진단하는 것은 많은 어려움이 있다. 임상적으로 심한 출혈이 가장 확실한 증상이며 이외에 큰 혈종 형성, 실혈로 인한 속, 혼수상태 등이 진단에 도움을 주는 증상이다¹³⁾. 그러나 Salvatore등⁸⁾은 72명의 혈관 손상 환자 중 46명이 무증상을 보였다고 하였으며 이러한 무증상 현상으로 혈관 손상이 없다고 진단하지 말 것을 권하였으며, 46명의 혈관손상 환자중 9명이 혈관 조형술상에서 혈관 손상을 보였으며, 경동맥이나 추골동맥 손상을 입은 22명중 11명이 무증상을 보였다고 하였다. 손상된 혈관의 치료는 재혈관화술(revascularization)과 coil을 이용한 색전술(embolization) 그리고 혈관결찰술(ligation) 등이 있다^{8,14,15)}.

본 증례에서 환자는 응급실 내원시 이물질의 끝부분이 안면부에 남겨진 관계로 구강악안면외과에 의해 초진되었으

며 초진시 혈관손상의 임상증상인 다량의 출혈, 혈중형성, 속상태, 혼수상태 등을 전혀 보이지 않았지만 혈관 조영술 상에서 추골동맥 손상을 확인하고 coil을 이용한 색전술을 시행후 이물질들을 외과적 개방없이 손으로 뽑아 제거하였다.

구강악안면외과는 주로 외경동맥(external carotid artery), 내악동맥(internal maxillary artery), 안면동맥(facial artery), 설동맥(lingual artery)등의 손상에 관한 증례는 가끔 접하지만 경추를 따라 주행하는 추골동맥의 손상을 접하는 경우는 아주 드물다. 추골동맥은 척추동맥으로도 불리우며 이는 뇌로 가는 동맥으로 쇄골하 동맥(subclavian artery)에서 나오며 제6경추(6th cervical vertebra)의 횡돌공(foramen transversarium)에 들어가 상위 6개 경추의 횡돌공을 상행하여 제1경추(atlas)에 이르러 추골동맥구(groove for vertebra) 및 대후두공(foramen magnum)을 거쳐 두개강(cranial cavity)로 들어간다. 그리고 교(pons)의 하면에서 좌우 추골동맥이 합쳐져 뇌저동맥(basilar artery)가 되는 동맥⁷⁾으로(Fig. 8) 주로 신경외과 영역에서 많이 취급하는 동맥이다. 추골동맥은 경부의 심층에 존재하고 경추의 보호를 받으므로 외상에 의해 쉽게 손상을 입지 않아서 4,977명의 혈관손상 환자 중 3명만이 추골동맥 손상이 있었다고 보고되고 있으며¹⁵⁾ Fogelman 등¹⁴⁾은 추골동맥 손상은 50%의 치사율을 보고하였다. 추골동맥 손상의 진단은 경부의 관통성 외상의 경우에도 출혈등의 임상증상이 나타나지 않는 경우에는 혈관조영술에 의해 진단이 가능하므로 구강악안면 외상 환자에서도 경부의 손상이 의심스러우면 신경외과나 방사선과 등과의 협진에 의해 경추나 추골동맥 손상의 조기 진단에 만전을 기해야 하겠다.

IV. 결 론

본 증례는 안면부에 관통성으로 함입된 이물질이 안면부 반대편에 있는 경부의 추골동맥 손상을 야기한 경우로 혈관 손상의 증상인 심한 출혈 등이 없었지만 혈관조영술 상에서 추골동맥 손상을 확인하고 추골동맥에 대해 coil을 사용한 색전술 시행후 이물질을 제거하였다. 따라서 구강악안면외과에서 안면부 외상 환자 취급시 관통성 외상이 의심

될 경우에는 인접 타과와의 협진이 필요하며 또한 다량의 출혈등 혈관 손상의 임상증상이 없는 경우에도 혈관조영술을 시행하여 주요 혈관의 손상 유무를 확인해야 할 필요성이 있겠다.

참고문헌

1. Sedhojm AW, Leathers RD, Belton MJ, Bhoirial G : Fan blade injury to the maxillofacial region : a case report. J Oral Maxillofac Surg 56:98-100,1998.
2. Delso-Liebel MA, Kaminishi RM, Pineda A : Nail gun injury to the maxillofacial region : report of a case. J Oral Maxillofac Surg 54:632-634, 1996.
3. Aldegheri A, Adam P, Huet P : Unusual maxillofacial injury caused by a model airplane. J Oral Maxillofac Surg 57:1009-1012,1999.
4. Ewbank RL : An unusual penetrating injury. J Oral Surg 24:460-462, 1966. 5. Cohen MA, Boyes-Varley G : Penetrating injuries to the maxillofacial region. J Oral Maxillofac Surg 44:197-202, 1996.
5. Hong SX, Baek JY, Cha IH : Penetrating injuries by foreign body in the head and neck region. J Korean association of maxillofacial plastic and reconstructive surgeons Vol.22. No.3:351-355,2000.
6. Davis JM, Zimmerman RA : Injury of the carotid and vertebral arteries. Neuroradiology 25:55-69, 1983.
7. Salvatore JA, Sclafani, Cavaliere G, Atweh N, Duncaan AO, Scalea T : The role of angiography in penetrating neck trauma. The Journal of Trauma Vol.31.No.4:557-563, 1991.
8. Golueke P, Sclafani S, Phillips T, Goldstein A, Scalea T, Duncan A : Vertebral artery injury-diagnosis and management. The Journal of Trauma Vol 27.No.8:856-865, 1987.
9. Gussack G, Jurkovich G : Penetrating facial trauma. Southern Medical Journal Vol. 81.No.3:297-302, 1988.
10. Elerding S, Manart FD, Moore EE : A reappraisal of penetrating neck injury management. The Journal of Trauma Vol.20.No.8:695-697, 1980.
11. Sickels JE, Bear SE, Pirok DJ, Pevsner PH : Vascular injury and penetrating facial trauma. J Oral Surgery 37:195-197, 1979.
12. Bostwick J, Schneider WJ, Jurkiewicz MJ, Stone HH : Penetrating injuries of the face and neck. Southern Medical Journal Vol 69.No.5:550-553, 1976.
13. Meier DE, Brink BE, Fry WJ : Vertebral artery trauma - acute recognition and treatment. Arch Surg Vol 116:236-239, 1981.
14. Buscaglia LC, Crowhurst HD : Vertebral artery trauma. The American Journal of Surgery Vol 138:269-272, 1979.

저자연락처

우편번호 463-712
 경기도 성남시 분당구 야탑동 351
 포천중문외과대학교 분당차병원 치과 구강악안면외과
송 우 식

원고 접수일 2001년 7월 30일
 게재 확정일 2001년 8월 13일

Reprint requests

Woo-Sik Song
 Dept. of OMFS, Pundang CHA Hospital, Pochun CHA Medical College
 351, Yatap-Dong, Pundang-Gu, Sungnam-city, Kyunggi-Do, 463-712, Korea
 Tel. 82-31-780-5472 FAX. 82-31-701-5471
 E-mail : maxilla@cha.ac.kr

Paper received 30 July 2001
 Paper accepted 13 August 2001