보건연구정보센터
http://www.richis.org

가역성 후두부 뇌백질병증 증후군

건양대학교 의과대학 신경과학교실

김 돈 수·김 용 덕·최 영 철

서 론

가역성 후두부 백질뇌병증 증후군(reversible posterior leukoencephalopathy syndrome; RPLS)은 점차 증가하는 중추신경계 질환 중의 하나로 고혈압, 임신중독증, 면역 억제제나 독성물질 등을 투여한 경우에 자주 발병한다[1]. 이에 반해 고혈압성 뇌병증(hypertensive encephalopathy)은 악성 고혈압 환자에서 갑작스러운 과도한 혈압 상승으로 인하여 두통, 오심, 구토, 경련, 시력장애 및 의식 변화를 보이는 질환이며[2], 전형적인 고혈압성 뇌병증의 증상과 더불어 자기공명영상 촬영상 RPLS의 영상과 같은 소견을 보이는 경우를 흔히 볼 수 있다. 저자들은 악성고혈압이 아닌 중등도의 혈압 상승에도 후두엽 간질을 주소로 내원한 RPLS 증례를 경험하고, 이전에 알려져 있던 고혈압성 뇌병증과의 차이를 비교하고 그 임상 양상에 대해 고찰하고자 한다.

증 례

63세 남자로 내원 2주 전부터 시작된 환시와 시야장애를 주소로 내원하였다. 환자는 내원 당일에도 하루에 4차례 이상 계속되는 환시와 지속적인 시야장애를 호소하고 있었으며, 또한 환시증상과 동반되는 우측 하지의 일과성 근력약화를 빈번하게 호소하였다. 기억력이 감소되어 최근 일을 기억하지 못하고, 대화 시 주제의 일관성이 없는 증세를 보였으며, 환시는 사물이 넓게 보이며 실제로 없는 사람들이 1~2분간에 걸쳐 지나가는 것이 같은 양상으로 반복되면서 보인다고 호소하였다. 수년전 고혈압과 당뇨병을 진단 받았으나, 간헐적인 자가 당뇨약 복용 외에는 제대로 치료받지 않았다. 내원 당시 이학적 검사상 활력증후는 혈압 150/90 mmHg, 맥박 70회/분, 호흡수 20회/분, 체온은 36.5 ℃였다. 신경학적 검사상 의식은 명료했으며, 경부강직, 뇌신경장애, 유두부종, 운동장애, 감각장애 및 소뇌기능장애 등은 없었으나, 시야 검사 상 우측의 동측성 상부 사분반맹증을 보였다. 내원 당시 검사실 소견은 말초혈액 검사에서 백혈구 수 7,900/mm^3, 혈색소14.7 g/dL, 헤마토크리트 42.7%, 혈소판 수는 307,000/mm^{3}였다. 혈액응고 검사, 간기능검사, B형 간염 검사, 혈액전해질도 정상이었다. 뇌척수액 검사에서는 백혈구 0/HPF, 단백질 55 mg/dL, 당 140 mg/dL(혈당: 267 mg/dL)로 정상이었으며, 바이러스 항체 검사, HIV항체 검사, 루프스 항 응고항체, 항 인지질항체, 결핵 PCR 검사도 음성이었다. 내원 1일째 자기공명영상 촬영을 시행하였고 T_2강조 영상에서 양측 후두엽 백질과 좌측 측

책임저자: 김 돈 수
302-718, 대전광역시 서구 가수원동 685
건양대학병원 신경과
전 화: 042-600-6911
팩 스: 042-545-0050
E-mail: drdonsoo@netsgo.com

두엽에 더 심한 병변을 보였으며, 조영제 증강 시 비정상적인 증강은 없었다. 자기공명영상 혈관조영술, 경두개 도플러 초음파 검사상 뇌혈관의 이상소견은 관찰되지 않았다. 뇌파 검사는 내원 2일째 시행하였고, 좌측 후두엽에 편중된 양측성 비대칭 후두엽 간질파와 고 진폭의 theta파가 관찰되었다. 신경심리학적 검사 중 언어성 기억력 검사를 위한 한국형 홉킨스 언어성 학습 검사(Korean version of Hopkins Verbal Learning Test)에서 자유회상 검사 12점, 20분 지연회상 검사 0점, 재인 검사 4점으로 언어성 기억의 등록, 저장, 인출의 모든 단계의 장애를 보여 중증의 좌측 측두엽 기능저하를 시사하였다. 항경련제와 항고혈압 제재를 투여하기 시작하여 환시 증상은 2주에 걸쳐서 서서히 호전되었다. 입원 2주만에 퇴원하였고, 발병 8주 후 임상 증상의 소실과 함께 추적 관찰한 자기공명영상 소견상 이전에 보였던 양측 후두엽과 좌측 측두엽의 병변은 완전히 소실되었다(Fig. 1, 2).

고 찰

RPLS는 1996년 Hinchey 등이 처음 기술한 두통, 정신착란, 경련, 시야장애, 후두부에 주로 생기는 가역적 뇌병변을 특징으로 하는 질환으로[3], 고혈압은 대개 선행되지만, 비교적 경도의 고혈압일 수 있으며, 면역억제제나 독성약물 사용 후 생긴 경우에는 동반되지 않는다.

자기공명영상에서 후두부에 치우친 병변을 보이며, 원인으로는 악성고혈압, 임신중독증, 요독증, 포르피린증, 혈전성 혈소판 감소성 자반증, 후천성면역결핍증후증, cyclosporin과 tacrolimus와 같은 면역억제제와 적혈구 조혈인자, cisplatin, FK506, 인터페론 알파와 같은 약물 독성에 의하여 발생하는 모세혈관 투과도 이상 질환으로 알려져 있다. 이 질환의 진단이 중요한 이유는 원인이 되는 내과적 질환을 조기에 치료함으로써 신경학적 이상이 완치된다는 것이다.

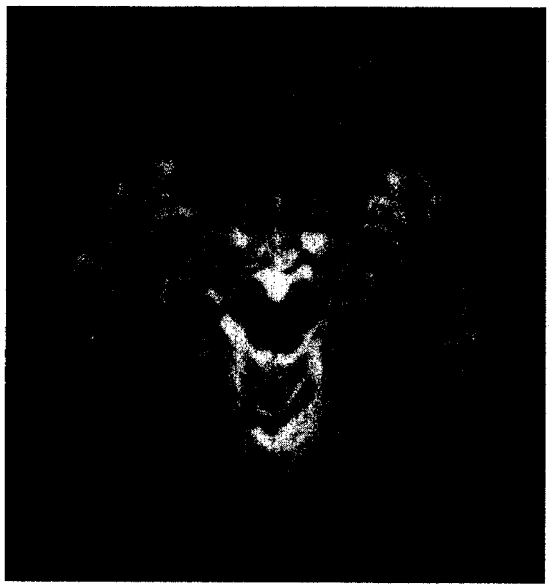

Fig. 1. Axial T_2 weighted MR image of the brain demenstrated bilateral posterior parieto- occipital and left temporal white matter abnormalities.

Fig. 2. A follow-up scan 1 month later shows almost complete resolution of the abnormalities.

RPLS의 병인에 관한 가설은 뇌혈관의 자동 조절력의 이상으로, 경도의 혈압 상승이나 혈관독성 약물에 의해 뇌혈관의 국소팽창과 혈관 투과도의 이상이 초래되어 단백질 및 체액의 혈관 외 유출이 발생한다는 것이다. 두정엽과 후두엽에 주로 병변이 생기는 이유는 뇌 전방순환이 후방순환보다 교감신경이 많이 분포하고 있다는 점에서 뇌혈관 국소 팽창의 후발 부위를 후두부로 추정하고 있다[1,4].

RPLS의 자기공명영상 소견은 대개 T_1 강조영상에서 등강조 또는 저강조 소견이며, T_2 강조영상이나, FLAIR sequence에서는 고강조 소견을 보이며, 이는 병인에서 기술한 바와 같이 뇌혈관성 부종을 의미한다. 대개 두정엽이나 후두엽의 백질과 피질-백질 인접부위를 침범하는데, 저자 등의 경우도 양측성 후두엽과 좌측 측두엽의 백질 부위에 이상 소견을 보였다. 후두엽 피질은 침범하지 않는 것으로 알려져 있었으나, 최근 대뇌피질이나 뇌간, 소뇌, 기저핵, 그리고 전두엽의 병변도 보고되고 있다[5].

RPLS의 감별 질환인 고혈압성 뇌병증은 악성 고혈압 환자의 수축기 혈압의 급격한 상승이 선행되며, 대개 혈압은 수축기 혈압이 250 mmHg, 확장기 혈압이 150 mmHg까지 상승한다. 또한 두통, 오심, 간질, 시야장애, 유두부종 등과 같은 여러 가지 신경학적 이상 소견이 나타나지만, RPLS에서는 후두엽 간질이 뇌병증의 유일한 대표적인 신경학적 증상인 경우가 많다. 저자 등의 RPLS 환자는 최대 수축기 혈압이 170 mmHg, 확장기 혈압이 120 mmHg까지 밖에 상승하지 않았지만, 항고혈압제제의 사용과 항경련제의 사용 후, 자기공명영상 촬영상의 병변 소실과 임상적 호전이 이루어져 RPLS의 진단이 이루어 졌다.

결론적으로 본 경우에서와 같이 후두엽 간질증상만이 고혈압성 뇌병증과 달리 RPLS의 주요한 임상 증상으로 나타날 수 있다는 것이다. 본 환자의 경우 고혈압성 뇌병증의 선행되는 과도한 고혈압과 특징적 임상 소견이 없이 후두엽간질 증상을 주소로 발생하였으며, 중등도의 혈압 상승만으로도 후두부에 치우친 가역적인 백질병변을 보였다. 이러한 완치 가능한 후두엽 간질의 원인을 조기 발견 하는 것이 광범위하고, 침습적인 검사를 피할 수 있을 것이며, 항경련제와 항고혈압제재 투여 같은 적절한 조치가 환자의 예후를 좋게 할 수 있을 것이다.

요 약

가역성 후두부 백질뇌병증 증후군(Reversible posterior leukoencephalopathy syndrome; RPLS)은 점차 증가하는 중추신경계 질환 중의 하나로 고혈압, 임신중독증, 면역 억제제나 독성물질 등을 투여한 경우에 자주 발병한다. 이에 반해 고혈압성 뇌병증(hypertensive encephalopathy)은 악성 고혈압 환자에서 갑작스러운 과도한 혈압 상승으로 인하여 두통, 오심, 구토, 경련, 시력장애 및 의식 변화를 보이는 질환이며, 전형적인 고혈압성 뇌병증의 증상과 더불어 자기공명영상 촬영상 RPLS의 영상과 같은 소견을 보이는 경우를 흔히 볼 수 있다. 저자들은 악성 고혈압이 아닌 중등도의 혈압 상승에도 후두엽 간질을 주소로 내원한 RPLS 증례를 경험하였기에 보고하는 바이다.

중심단어: 가역성 후두부 뇌백질병증 증후군, 고혈압성 뇌증, 후두엽간질

=Abstract=

A Reversible Posterior Leukoencephalopathy Syndrome

Don-Soo Kim, M.D., Yong-Duk Kim, M.D., and Young-Chul Choi, M.D.

Department of Neurology, College of Medicine, Konyang University

Reversible posterior leukoencephalopathy syndrome

(RPLS), a neurologic disorder associated with evidence of posterior cerebral edema on neuroimaging studies, has been described in both adults and children. Conditions predisposing to RPLS include malignant hypertension, renal dysfunction, toxemia of pregnancy, interferon therapy, and the use of immunosuppressive agents. When associated with acute hypertension, RPLS typically occurs concurrently with the fulminant clinical syndrome of hypertensive encephalopathy. We describe occipital lobe seizures, in the setting of only moderate elevations of blood pressure, as the major clinical manifestation of RPLS.

Key Words: Reversible posterior leukoencephalopathy, Hypertensive encephlaopathy, Occipital lobe seizure

참 고 문 헌

1) Bakshi RB, Vernice EM, Laszlo LK, Peter RK, William R. Occipital lobe seizures as the major clinical manifestation of reversible posterior leukoencephalopathy syndrome: Magnetic Resonance Imaging Findings. Epilepsia 1998;39:295-9.

2) Yoon SM, Yi SW, Kim KS, Yoo KM, Lee CY. Occipital lobe seizure due to hypertensive encephalopathy in youth. J Korean Neurol Assoc 1997; 15:650-9.

3) Hinchey JC. A reversible posterior leukoencephalopathy syndrome. N Eng J Med 1996;334:494-500.

4) Kandt RS, Caoili. AQ, Lorentz WB. Hypertensive encephalopathy in Children: Neuroimaging and treatment. J Child Neurol 1995;10:236-239.

5) Strasser SM, Alireza DT, John C. Cortical-subcortical magnetic resonance imaging/computed tomography lesions in reversible posterior leukoencephalopathy syndrome: Encephalopathy or seizures?. Ann Neurol 1999;46:472-3.