

하악골절부 골수염에 의한 비유합의 보존적 처치 : 증례보고

김종배 · 유재하* · 최병호*

계명대학교 의과대학 치과학교실, 연세대학교 치과대학 구강악안면외과학교실(원주기독병원)*

Abstract

CONSERVATIVE CARE OF NONUNION OWING TO OSTEOMYELITIS ASSOCIATED WITH FRACTURE OF MANDIBLE: REPORT OF 3 CASES.

Jong-Bae Kim, Jae-Ha Yoo*, Byung-Ho Choi*

Department of Dentistry, College of Medicine, Keimyung University

Department of Oral and Maxillofacial Surgery, College of Dentistry,

Yonsei University(Wonju Christian Hospital) *

Failure to use effective methods of reduction, fixation, and immobilization may lead to nonunion with osteomyelitis, owing to the compound nature of most fractures of the mandible. Nonunion results in fibrous pseudoarthrosis at the fracture site with instability that, once formed, does not improve spontaneously. Once the nonunion with osteomyelitis secondary to fractures has become established, intermaxillary fixation and drainage of infected tissue should be instituted as early as possible, because the fixation & drainage enhances the patient comfort and hinders ingress of microorganisms & debris by movement of bone fragments. The authors treated three cases of nonunion with osteomyelitis by intermaxillary fixation, incision & persistent drainage on the previous fistula site and endodontic drainage of infected teeth in the fracture site of mandible.

The localization & sequestration of the infected bone around the fracture was better performed persistently by natural homeostatic mechanism in 8~10 weeks and the bony union was then attained without bone grafting.

Key words : Mandible fracture osteomyelitis, Nonunion, Endodontic drainage, Persistent drainage.

1. 서 론

악골 골절부 수술 후 비유합(nonunion)의 원인으로는 골편 고정 불량, 분쇄 골절편의 변위, 골절편의 무균적 괴사, 골절편 사이에 연조직의 게재(interposition), 골수염과 골흡수, 전신상태의 불량 등이 고려된다^{1,2)}.

하악골절에서 비유합의 결과는 하악골의 연속성이 상실되고, 골절편의 흡수로 인한 하악골 길이의 감소와 섬유성 위관절증으로 저작, 연하, 발성, 심미, 심지어 호흡기능에까지 장애를 초래하게 된다^{3,4)}.

하악 골절부 골수염에 의한 비유합의 1차적인 치료로는 우선 악간고정술을 시행하여 골절편 이동에 의한 미생물의

유입을 방지하고, 감염의 원인이 되는 골절선 상부 치아나 이물을 제거하며, 골수염 부위에 배농로를 설정하는 보존적인 방법 등이 제시되고 있다^{5,6)}.

그러나 1차적인 치료에도 불구하고 비유합이 지속될 경우에는 골절편 사이의 염증성 섬유조직, 반흔조직, 화골(eburnated bone) 등을 제거하고 골이식을 활용한 재건술을 시행케 되는데, 이는 환자에게 큰 부담과 고통을 주고 기능적, 심미적 결함도 초래될 가능성이 높아^{7,8)} 1차적인 보존적 처치가 선호되고 있다.

골절부 골수염 치료에서 보존적 처치의 생물학적 원리는 하악골수염 치료에서 가장 중요한 열쇠가 적절하고 지속적인 연조직 배농로 설정에 있는 만큼, 배농로가 장기간 확보

되면서 전신상태가 개선되면 감염골은 정상골에서 부골로 분리되어 치유된다는 것이다^{3,6)}.

이 원리를 이용하여 저자 등은 골절부 골수염으로 인해 비유합된 3증례를 보존적인 방법으로 치료하여 양호한 치유를 보였기에 이를 보고한다.

Ⅱ. 증례보고

1. 증례 1

61세 남자 환자로 1999년 9월2일 경운기 전복사고로 인해 하악골 정중부 골절이 발생되어 타병원 성형외과에서 관혈적 정복술을 시행받았으나 창상감염이 있어 절개 및 배농술을 시행했음에도 지속적인 농배출 및 골절부 골수염 소견

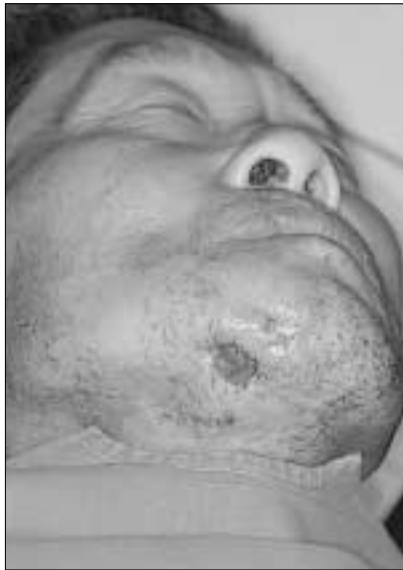

Fig. 1. Submental fistula at the first maxillofacial examination : Purulent pus is more discharged

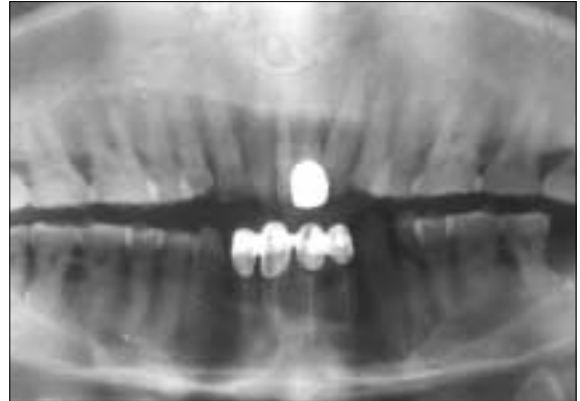


Fig. 2. Panoramic view at the first examination : The nonunion is showed around the tooth(#42) in the fracture of mandible.

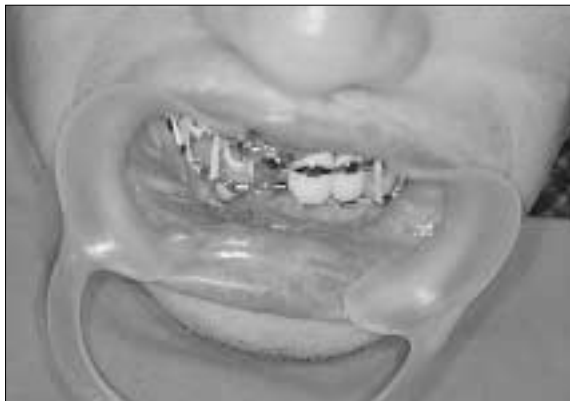

Fig. 3. Postoperative feature:Intermaxillary fixation is showed with incision & drainage on the oral fistula and endodontic drainage of the tooth (#42) on the line of mandibular fracture.

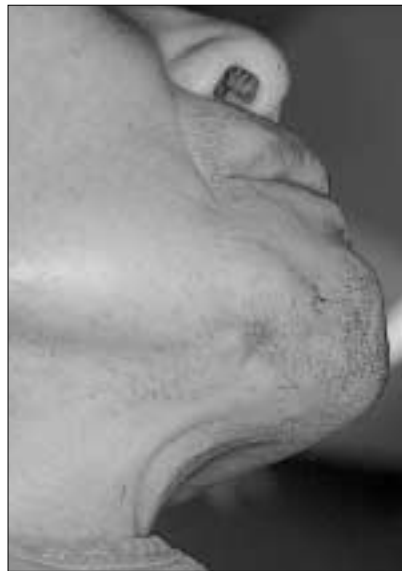

Fig. 4. The final submental wound:Good healed wound is showed without the exudate discharge.

을 보였다.

그리하여 술 후 32일째 전신마취하에 감염창상을 절개하여 금속판과 나사를 제거하고 감염조직을 소파했는데, 그 후에도 배농로가 잔존하고 골절부 비유합 소견을 보여 본 치과(구강악안면외과)로 의뢰되었다(Fig. 1, 2).

1999년 11월 19일(2차 수술후 38일째) 상하악 치아에 arch bar를 장착하여 비관혈적 정복술 및 악간고정술을 시행했고, 다음날 국소마취하에 골절선 상부 치아인 하악 우측 측절치의 1차 근관치료 (발수 및 배농술) 및 구강내외의 농루(fistula)부위를 통한 절개 및 배농술을 실시했다(Fig. 3). 그 후 지속적인 창상 세척(dressing)을 지속한 결과 12

월 12일 (본원에서 치료후 23일째) 구강외부 창상(submental wound) 내부에서 작은 부골편이 자연 탈락되면서 3일후 창상내 삼출액 유출없이 정상적인 창상치유를 보였다(Fig. 4).

악간고정술 시행 40일째에 하악골절부 유합을 확인한 후 악간고정 상태를 제거했으며, 약 2주일간 유동식섭취를 계속하다 arch bar제거후 일반식으로 교체했고, 이어서 골절선 상부치아(#42)의 근관치료를 2주일간 지속해 종결했다.

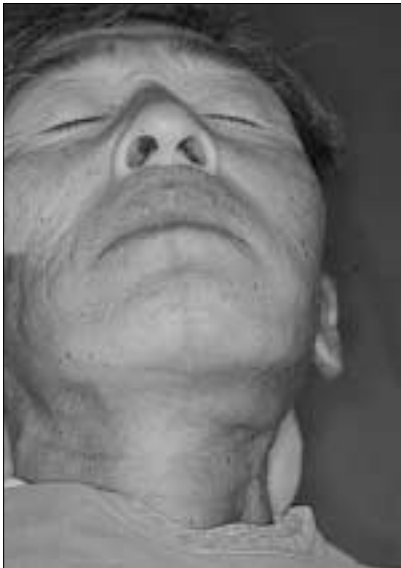

Fig. 5. The first maxillofacial examination: The wound of paramedian mandibulotomy & radical neck dissection is showed.

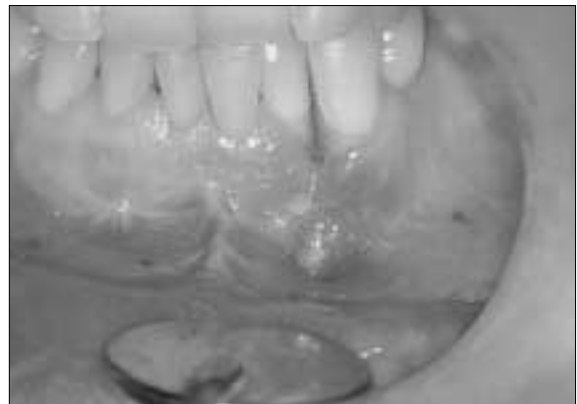

Fig. 6. The first oral examination : Nonunion & fistula are showed between the tooth (#32) and the tooth(#33).

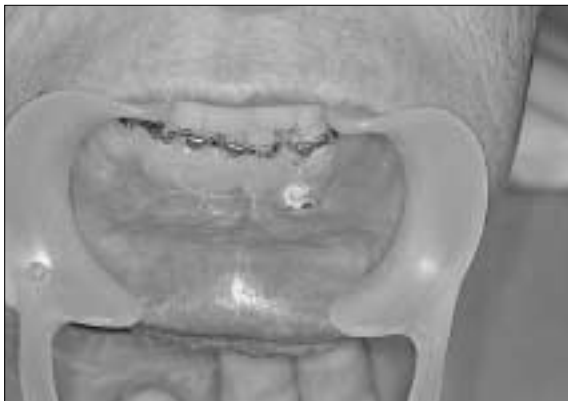

Fig. 7. Postoperative feature : The intermaxillary fixation is showed with incision & drainage on the oral fistula and endodontic drainage teeth (# 32, 33).

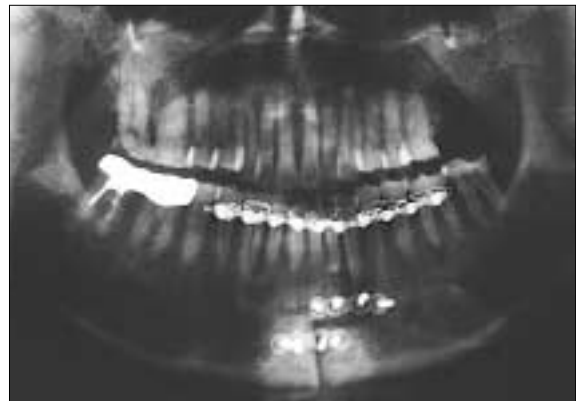

Fig. 8. Panoramic view at about 10 weeks after the intermaxillary fixation: The clinical bony union is attained with the remained plate & screws.

2. 증례 2

67세 남자 환자로 설부에 발생된 편평상피세포암의 외과적인 처치를 위해 2000년 3월 8일 본원 이비인후과에서 paramedian mandibulotomy를 이용한 광범위 적출술과 경부 광창술을 시행받고 이어서 6주간 방사선 치료(4800rad)를 받았다. 그 후 저작장애 지속되어 2000년 6월 9일 본 치과(구강 악안면외과)로 내원하였다(Fig. 5).

구강악안면검사 및 방사선사진검사로 하악 좌측 측절치와 견치사이에서 하방으로 계단상으로 의도적 골절을 시행하고 고정된 부위에서 비유합 및 구강내 농루형성이 관찰되었다(Fig. 6).

그리하여 본과에서는 우선 골절부 비유합에 원인이 된 골절선상 치아(하악 좌측 측절치 및 견치)의 1차 근관치료(발수 및 배농술)와 농루형성 부위를 이용한 절개 및 배농술을 시행했고, 악간고정술을 위해 상하악 치열에 arch bar를 장착하고서 지속적인 창상세척을 실시했다(Fig. 7).

그 후 악간고정 시행 73일째에 골절편의 완전유합을 확인하고서 arch bar를 제거했고, 이어서 골절선 상부 치아(#32, 33)의 근관치료를 약 3주일간 시행해 양호한 치유를 확인했다(Fig. 8).

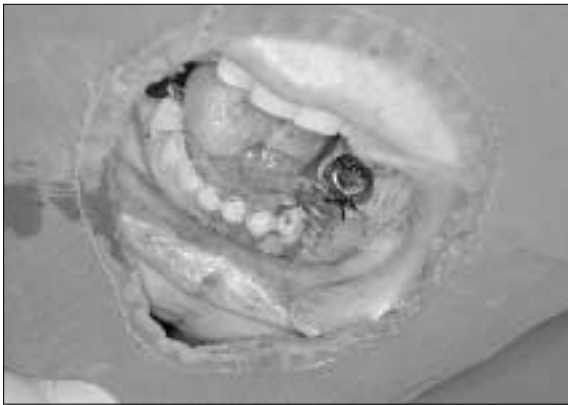

Fig. 9. The first oral examination : The more inflammatory reaction is showed around the teeth(#33,34) of the paramedian mandibulotomy.

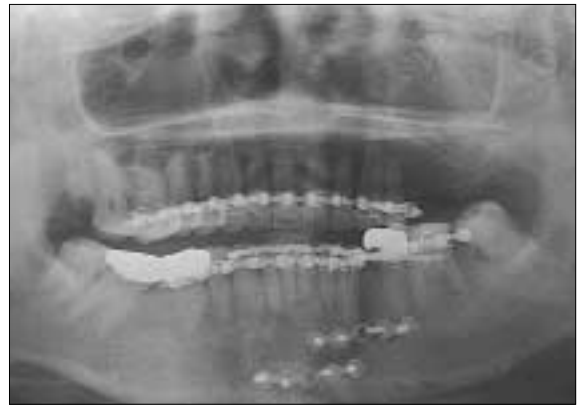


Fig. 10. Postoperative panoramic view: The extraction of the tooth(#34) is showed with endodontic drainage of the tooth(#33).

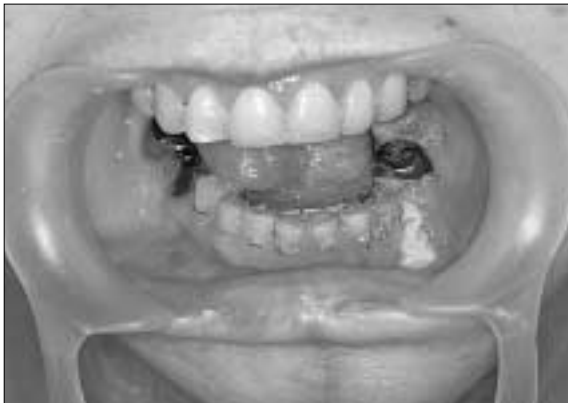

Fig. 11. Postoperative feature: Arch bars are applied onto the lingual & buccal aspects of the mandibular teeth with the drainage via extraction wound of the tooth(#34).

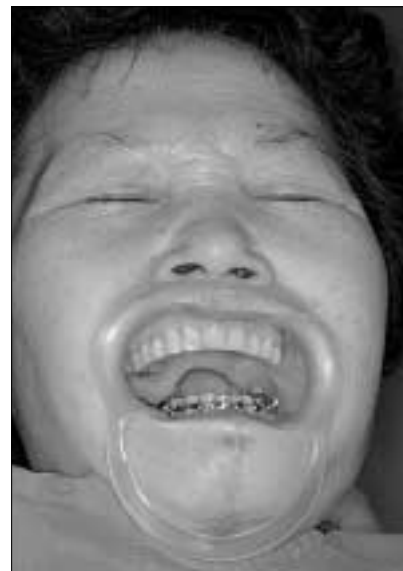

Fig. 12. The oral & maxillofacial feature at the post-operative 45 days : The clinical bony union is attained with the more improved function of mastication.

3. 증례 3

57세 여자 환자로 설부와 구강저부에 발생된 편평상피세포암에 대해 1999년 9월27일 본원 이비인후과에서 paramedian mandibulotomy를 통한 광범위 적출술, 경부곽청술, 전완 유리피판 재건술을 시행받았으나, 피관부 울혈이 있어 혈전 절제술과 재혈관화 유도술을 받았다.

그러나 술후 49일째에도 도저히 음식물을 제작할 수 없을 정도로 치아가 맞지 않아 본 치과(구강악안면외과)로 내원한 바, 구강악안면검사 및 방사선사진검사에서 골절부 골수염 및 비유합 소견을 관찰할 수 있었다(Fig. 9). 저작장애가 상당기간 지속되어 전신상태가 악화되었기에 입원하에 수액 및 약물요법과 함께 골절선상 치아로 감염의 원인이 된 하악 좌측 견치의 1차 근관치료(발수 및 배농술)와 제1소구치의 발치를 시행하고서(Fig. 10), 발치창을 배농로로 활용하기 위해 rubber & iodoform gauze 배농술을 시행했다. 그러나 환자가 약간고정술에 큰 공포감(과거 장기간 약간고정술에 따른 음식물 섭취곤란으로 상당한 정서장애 발생)을 가지고 있어, arch bar부착을 협측 치아면과 설측 치아면 양측에 시행하고 약간고정은 설정하지 않았다(Fig. 11).

그 후 구강내 발치창상을 활용한 지속적인 배농술과 전신상태의 개선을 위한 지지요법 등으로 술후 45일째 하악골절부 유합을 확인했고 발치창상 치유도 양호하여 arch bar를 제거한 다음, 초기단계에 1차 근관치료만 시행했던 하악 좌측 견치의 근관치료를 2주일간 지속하여 비교적 양호한

저작기능의 회복을 달성했다(Fig. 12).

Ⅲ. 총괄 및 고찰

하악골절에서 골수염이 유발될 우려가 있는 감염의 원인으로서는 골절의 양상이 복합적일 경우 구강내 열창, 골절선상 치아주위염, 구강외 창상감염, 골절편 주위 혈종 등이 고려되며, 선행소인으로는 국소요소와 전신적인 요소들이 있다(Table 1)^{1,2,4)}.

그러므로 임상에서는 골절 발생시 감염방지를 위해 우선 초기고정을 위한 1차 강선고정, 견고고정, 항생소염요법의 조기시행, 적절한 배농로 설정, 골절선상 치아의 감염, 전신상태의 개선과 구강위생 관리 등에 주력하게 된다^{8,9)}. 그러나 본 증례들처럼 환자들이 고통으로 전신상태가 악화되고, 골절편의 고정이 불량하며 악성종양의 수술로 인한 스트레스 과다와 면역기능 감퇴(RND의 경우 경부임파절 제거로 인한 면역약화)¹⁰⁻¹²⁾ 등은 골절부 주위에 감염을 초래해 골절편의 비유합을 초래할 우려가 높다.

하악골절부 골수염에 의한 비유합의 치료법에는 우선 약간고정술을 시행하고, 감염의 원인이 되는 이물(봉합사, 금속판과 나사, 강선 등), 실험조직, 관련 치아들을 제거하며, 철저한 세균검사와 배농로설정이 중요시 된다^{5,13,16)}.

따라서 (증례 1)의 경우 타병원 성형외과에서 하악골절편의 고정에 이용된 금속판과 나사를 제거하고서 배농로를 설정했음에도 비유합이 초래된 것은 우선 약간고정술이 불량한 상태에서 골절선상 치아주위염에 대한 처치를 시행치 않은데 그 원인이 있었을 것으로 추정된다.

왜냐하면 골절부 골수염에 의한 비유합 발생시 약간고정술은 골절편의 운동에 의한 미생물의 내부침투를 방지하며, 골절선상 치아의 경우 감염된 치수는 퇴행성변화와 과사과정을 거쳐 골절부 골수염을 유발하는 원인이 되기 때문이다. 그리하여 Lieblich 등은 골절선상 치아들이 다음의 상태에 있다면 반드시 발치할 것을 권유했는데^{4,14,15)}(Table 2), 본 증례들 모두에서는 발치의 적응증 범주에 있던 치아들도 치근관 신경치료(발수 및 배농술을 장기간 시행한 후 골절 유합되면 신경치료 완결)로서 발치를 하지않고 보존할 수 있었기에 의미가 크다고 사료된다.

왜냐하면 치근관 신경치료의 원리 자체가 일반 외과학의 원리처럼 ① 감염조직에서 좌멸 괴사조직의 제거(근관확대로 치수내 감염조직제거) ② 배농(치근관 개방을 통한 배

Table 1. Factors predisposing to infection of mandibular fracture site

(1) Local factors	
1.	Poor oral hygiene, gingivitis, calculi, pyorrhea and local infection
2.	Devitalized, infected or abscessed teeth in the area of the fracture
3.	Hematoma in the fracture area -ideal medium for infection
4.	Delayed immobilization with moving open wounds
5.	Lymphatic stasis due to direct injury
6.	Edema and local tissue damage
7.	Destruction of periosteum
8.	Foreign bodies in wound: dirt, glass, wood, metal and so on
9.	Devitalization and abscess of fractured teeth
(2) General factors	
1.	Age
2.	Malnutrition
3.	Debilitating disease
4.	Constitutional disease, i.e., diabetes, blood dyscrasia, and so on

Table 2. Indications of removing teeth in the line of fracture

1.	The tooth is loose
2.	The tooth is grossly carious or periodontally involved
3.	More than 50 percent is exposed in the fracture line
4.	Adequate reduction is mechanically blocked by its retention

농) ③ 염증이 완전히 해소된 후 무균적 처치로 생체적합성 물질로 채움(근관충전)과 같기 때문이다¹⁷⁾. 따라서 본 증례들에서 근관신경치료는 우선 골절선상 치아의 발수 및 치근관 개방을 통한 배농술을 장기간 (약 1개월) 시행한 상태를 유지하다가, 골절부 골수염이 억제되고 골유합이 확인된 후 근관확대 및 근관충전을 시행하는 단계를 통해 성공하였다.

한편 (증례 1)에서는 골절편 고정에 사용된 금속판과 나사를 제거한 상태에서 약간고정술, 골절선상 치아의 근관치료, 연조직 배농술 등으로 골절부 골수염의 조절과 골절부 유합을 유도한 반면, (증례 2와 3)에서는 골절편 고정에 사용된 금속판과 나사를 남겨둔 채 골절선상 치아의 근관치료 및 장기간의 연조직 통한 골절부 골수염주위 배농술로서 골절부 유합을 달성했음이 대조가 된다. 저자 등이 (증례 2와 3)에서 골절편 고정에 사용된 금속판과 나사를 남겨두기로 결정했던 이유는 이론적으로는 골절편 고정에 사용된 금속판과 나사도 이물이므로 감염시 골용해(osteolysis)를 야기하고 골절부 골기질의 흡수를 야기한다고 하지만^{16,18)}, 골절부 골수염의 경우 골수염이 골절부 주위에 한정되는 경향이 있고 금속판과 나사의 존재가 골절편의 고정에 매우 긴요하다고 판단했기 때문이다. 이는 Topazian 등의 주장대로 금속판과 나사가 골절부 골수염 유발에 직접적인 원인이 아니라면 골절편의 고정시 약간고정술 만으로는 저작근육이 관련된 골절부 고정에 한계가 많으므로 금속판과 나사를 남겨둔 채로 배농로를 지속적으로 설정하여 골수염 억제 및 골유합을 유도함이 타당하다는 원리^{5,19)}를 따른 것이다.

만약 본 증례들에서 금속판과 나사가 골수염의 원인이 되었다면 골수염 억제 및 골유합 달성후에도 금속판과 나사 주위에 염증성 육아조직의 형성과 방사선소견상 골흡수 소견이 관찰될 수 있었겠지만, 본 증례들에서는 이런 소견없이 깨끗이 치유되어 금속판과 나사는 이물이지만 감염의 직접적인 원인이 아님을 알 수 있었다.

한편 (증례 1)에서 처럼 하악골 복합골절부 주위의 골수염이 지속되고 금속판과 나사도 제거된 상태로 골편고정도 불량하여 비유합 또는 섬유성 유합이 예견되는 경우의 치료에 대해서는 학자들마다 견해차이가 있는게 사실이다. Rowe 등^{4,19)}은 하악골절에서 비유합이 발생될 것으로 판단되면 골절편 고정을 위한 약간고정술을 오래 시행하여 시간을 소비하는 것 보다는 가능한 한 골이식을 빨리 시행하는 것이 낫다고 한 반면, Peacock 등^{5,6,20)}은 외과의사들이 골이식술을 너무 쉽게 시행하는 경향이 있음을 지적하면서 골절부 주위의 감염된 하악골의 국소화와 부골화는 골절부 골수염 주위 연조직 배농로의 설정이 정확히 지속적으로 시행되면 자연적인 치유기전 즉 인체의 항상성(homeostasis)에 의해 훨씬 더 잘 일어나므로 비유합이 예견되어도 일단은 "wait & see"의 자세로 배농술을 지속해볼 것을 주장했다. 저자 등도 환자의 입장에서 생각해 서둘러 골이식을 시행치

않고 인내심을 가지고 Peacock의 의견에 따라 꾸준히 구강 내외로 배농술을 시행한 결과 약 1개월 경에 부골편이 자연 탈락되면서 창상감염의 조절 및 골유합을 확인할 수 있었다.

IV. 결 론

저자 등은 하악 골절부 관혈적 정복술과 악성종양의 수술을 위해 하악골 절단 및 정복고정술을 시행했으나 비유합이 발생한 3증례를 골절편 고정용 금속판과 나사를 남긴 채 약간고정술 시행, 골절선상 치아의 근관통한 배농술, 골수염 주위 연조직의 지속적인 배농술을 통한 자연적인 부골분리 유도 등의 보존적 관리로서 양호한 골유합과 창상치유를 치험했다.

참고문헌

1. Conley, JJ: Complications of head & neck surgery. W.B. Saunders, 1979, p360.
2. Kaban, LB, Pogrel, MA, Perrott, DH : Complications in oral and maxillofacial surgery. W.B. Saunders, 1997, p121.
3. Fonseca, RJ, Walker, RV: Oral and maxillofacial trauma. Vol 2. W.B.Saunders, 1991, p 1150.
4. Williams, JL: Rowe and Williams' maxillofacial injuries, 2nd ed. Churchill livingstone. 1994, p871.
5. Topazian, RG, Goldberg, MH: Management of infections of the oral and maxillofacial regions. W.B. Saunders, 1981, p247.
6. Peacock, EE: Wound repair, 2nd ed. W.B. Saunders, 1976, p624-629.
7. Kim YK, Yeo HH, Lee HB, Kim KW: Complications associated with monocortical titanium miniplate used in rigid fixation of mandibular fractures. Kor J Maxillofac Plast Reconstr Surg 16:438, 1994
8. Heo NO, Park JH, Shin YG, Pang SJ, Jeon IS, Yoon KH: The case of treatment of osteomyelitis following the open reduction of mandibular fracture. Kor J Maxillofac Plast Reconstr Surg 18:712, 1996
9. Jeong JC, Kim KJ, Choi JS, Sung DK, Kim HS, Lee GH: Treatment of compound comminuted mandibular fractures. Kor J Maxillofac Plast Reconstr Surg 20:101, 1998
10. Little, JW, Falace, DA, Miller, CS, Rhodus, NL: Dental management of the medically compromised patient, 5th ed. C.V.Mosby, 1997, p516.
11. Thornton, JB, Wright, JT: Special and medically compromised patients in dentistry. PSG publishing Co, 1989, p185.
12. Kim CS, Kim SK: The application of neck dissection in the treatment of oral cancer. Kor J Maxillofac Plast Reconstr Surg 14:97, 1992.
13. Flynn TR, Hoekstra CW, Lawrence FR: The use of drains in the oral and a new approach. J. Oral Maxillofac Surg 41:508, 1983
14. Lee W, Nam IW : Statistical analysis of teeth in the line of jaw and alveolar bone fracture: based on dental health capacity in orthopantomogram. Kor J Oral & Maxillofac Surg. 21:310, 1995
15. Choi BH, Ahn SH: Prognosis of teeth involved in the line

- of mandibular fractures. Kor J Oral & Maxillofac Surg, 21:442,1995
16. Johansson B, Krekmanov L, Thomasson M : Miniplate osteosynthesis of infected mandibular fractures. J. Craniomaxillofac Surg 16:22, 1988
 17. Rhim SS: Grossman's endodontic practice, 10th ed, Medical & Dental Publication Co, 1987. P146
 18. Tucker, MR, Terry, BC, White, RP, Van Sickels, JE: Rigid fixation for maxillofacial surgery. J.B. Lippincott Co, 1991, p54.
 19. Krüger, E, Schilli, W, Worthington, P: Oral and maxillofacial traumatology, Vol II. Quintessence Co. 1986, p423.
 20. Laskin DM, Best AM: Current trends in the treatment of maxillofacial injuries in the United States. J. Oral Maxillofacial Surg 46: 595,1988

저자 연락처

우편번호 700-712
대구광역시 중구 동산동 194
계명대학교 의과대학 부속 동산의료원 치과
김 종 배

원고 접수일 2001년 7월 20일
게재 확정일 2001년 8월 24일

Reprint requests

Jong-Bae Kim
Dept. of Dentistry, College of Medicine, Keimyung Univ. Dongsan Medical Center
#194, Dongsan-Dong, Jung-Gu, Daegu, 700-712, Korea.
Tel. 82-53-250-7801 Fax. 82-53-250-7802
E-mail : jbkim@dsmc.or.kr

Paper received 20 July 2001
Paper accepted 24 August 2001