

# 코골이와 폐쇄성 수면무호흡증 환자의 두부규격방사선사진 상의 특징 및 호흡장애지수와 상관관계

경북대학교 치과대학 구강내과학교실<sup>1</sup>, 연세대학교 치과대학 구강내과학교실<sup>2</sup>

최 재 갑<sup>1</sup> · 최 정 미<sup>1</sup> · 안 형 준<sup>2</sup>

## 목 차

- I. 서 론
- II. 연구재료 및 연구방법
- III. 연구결과
- IV. 총괄 및 고찰
- V. 결 론
- 참고문헌
- 영문초록

## I. 서 론

상부 기도는 흉곽외 기관(extrathoracic trachea), 후두(larynx), 인두(pharynx), 비강, 구강으로 구성되어 있다. 이 중에서 기관, 후두, 비강, 구강 등은 전체 혹은 부분적으로 연골이나 골과 같이 비교적 단단한 구조에 의해서 지지를 받고 있기 때문에 호흡 중에 내경의 변화가 거의 일어나지 않은 채 개존성(patency)을 잘 유지할 수가 있다. 이에 비해 하인두와 구인두는 견고한 구조물에 의한 지지를 거의 받지 않고 있으며 이설근이나 인두확장근과 같은 근육의 힘에 의해서 내경의 크기가 조절되기 때문에 호흡시에 나타나는 기류변화나 중추신경의 작용에 의해서 개존성이 많은 영향을 받게 된다.

코골이는 수면시에 하인두와 구인두의 내벽에 있

는 인두확장근이 흡기류에 의해서 발생하는 음압을 견디지 못하고 허탈 상태로 빠질 때 나타나는 상부 기도의 협착에 의해서 초래되는 기도저항의 증가 및 빠른 기류속도에 의해서 유발되는 인두연조직-주로 연구개와 구개수-의 진동음이라고 할 수 있으며, 상부 기도가 완전히 폐쇄되는 경우를 폐쇄성 수면무호흡이라고 한다<sup>1)</sup>. 즉, 코골이와 폐쇄성 수면무호흡증은 상부 기도의 내경이 협소해짐으로서 나타나는 현상이라고 볼 수 있기 때문에 상부 기도의 내경의 변화가 관심의 초점이 되고 있다. 또한 상부기도의 내경은 인두확장근의 수축작용과 상부 기도의 구조에 의해서 결정되므로 코골이와 폐쇄성 수면무호흡증의 발생원인은 주로 이들 두 가지 관점에서 분석되고 있다.

인두확장근의 수축작용은 기능적 측면에서 고려되는 요인으로서 이는 주로 중추성으로 조절되며 혈중 이산화탄소분압, 수면, 알콜, 진정제 등에 의해서 영향을 받는다. 이에 비해 상부 기도의 내경을 감소시키는 구조적 요인으로는 아데노이드, 편도선비대, 소하악증, 후퇴하악증, 비중격만곡 등과 같은 국소적 형태 이상이 있다. 그러나 이러한 국소적 형태 이상이 전형적으로 나타나는 코골이 혹은 폐쇄성 수면무호흡증 환자의 경우도 있지만, 대개는 기능적 요인과 구조적 요인이 복합적으로 관계되는 것으로 추정된다.

코골이 혹은 폐쇄성 수면무호흡증 환자의 상부 기

\* 본 논문은 2000년도 경북대학교병원 임상연구비의 일부 지원에 의해서 이루어졌음.

도의 구조에 대한 평가는 이들 환자의 진단과 치료에 있어서 매우 중요한 과정이다. 이러한 목적으로 현재 두부규격방사선사진촬영<sup>2-9)</sup>, 전산화단층촬영<sup>10-13)</sup>, 자기공명영상촬영<sup>14-15)</sup> 등의 방법이 이용되고 있으나 후자의 두 방법은 3차원적 평가가 가능하고 연조직에 대해서도 우수한 영상을 얻을 수 있다는 장점에도 불구하고 비용이 너무 많이 들기 때문에 상용검사로 이용하기가 어렵다. 이에 비해 두부규격방사선사진촬영은 장비의 설치와 조작이 간편하고 비용이 적게 들기 때문에 상용검사로 많이 이용되고 있다. 그러나 2차원적 평가만 가능하고, 수면시에 촬영이 곤란하고, 시상면에서의 촬영만 가능하고, 일반적으로 입위 또는 좌위에서만 촬영되고, 촬영을 위한 설비 및 조건을 동일하게 하지 않으면 비교할 수 없는 등의 단점이 있기 때문에 코골이와 폐쇄성 수면무호흡증 환자에게서 나타나는 두부규격방사선사진상의 특징에 관해서 학자들 사이에 견해가 일치되고 있지 않을 뿐만 아니라 이들 환자의 평가에 있어서 두부규격방사선사진의 효용성에 대한 비판도 제기되고 있다<sup>16)</sup>.

저자는 코골이와 폐쇄성 수면무호흡증 환자의 두부규격방사선사진분석이 이들 환자에 대한 임상적 평가와 치료결과의 예측에 어떤 의미를 가지는지를 조사하기 위하여 본 연구를 시행하였다. 이를 위하여 코골이나 폐쇄성 수면무호흡증 환자의 두부규격방사선사진상의 특징을 정상인과 비교하였으며, 또한 이러한 특징이 하악전진장치를 이용한 치료전후에 측정된 간이수면검사 결과와의 사이에 어떠한 관련성이 있는지를 조사하였다.

## II. 연구재료 및 연구방법

### 1. 실험대상

#### 1) 실험군

1999년 1월부터 2000년 9월까지 경북대학교병원 구강내과에 코골이를 주소로 내원한 환자들 중에서 (1) 남자, (2) 20세 이상, (3) 하악전진장치의 장착이 가능, (4) 호흡기 계통의 질병이나 그밖에 전신적으로 심각한 질병의 병력이 없음 등의 조건을 만족하는 환자 23명을 선정하였으며 간이수면검사 결과를 바탕으로 이들을 폐쇄성 수면무호흡 환자군(이하 '무호흡군'으로 표시; 12명)과 단순 코골이 환자군(이하 '코골이군'으로 표시; 11명)으로 나누었다.

#### 2) 대조군

경북대학교 치과대학에 재학중인 학생 중에서 20세 이상이고 호흡기 계통이나 기타의 전신적 질병의 병력이 없으며 실험에 자발적으로 참여하는 남자 학생 10명을 선정하여 대조군으로 하였다.

### 2. 체질량지수 및 목둘레의 측정

모든 피검자에 대해서 체중과 신장, 그리고 목둘레를 측정한 다음 체질량지수(Body mass index; BMI)를 구하였다.

### 3. 두부규격방사선사진의 촬영 및 분석

모든 피검자에 대해서 통법에 따라 두부규격방사선사진을 촬영하였으며, 촬영조건은 방사선원과 환자의 정중 시상면과의 거리 60 inch, 관전압 90 kvp, 관전류 15 mA, 노출시간 0.2 sec로 하였다. 두부규격방사선사진을 반투명지에 그림1과 같이 묘사한 다음, 그림1에 표시한 9 가지 항목에 대한 계측치를 얻었다.

1. SNA ; smaller angle which is formed by sella(S), nasion(N), and A point. (°)
2. SNB ; smaller angle which is formed by sella, nasion, and B point. (°)
3. SN-MP ; smaller angle between sella-nasion line and mandibular plane. (°)
4. Inferior airway space(IAS) ; The distance

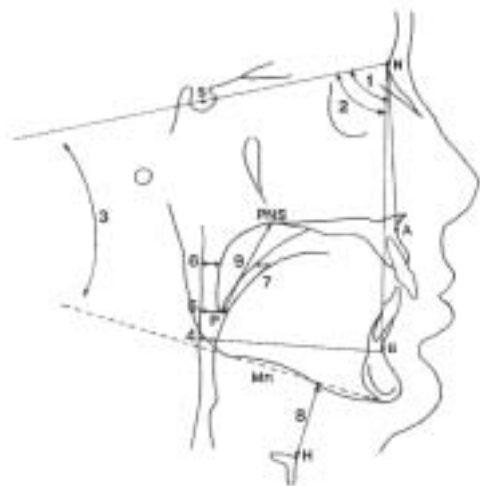


Fig. 1. Linear and angular measurements in the cephalometric analysis in the study

between the posterior pharyngeal wall and the dorsal surface of the base of the tongue, measured on the line that intersects gonion and B point. (mm)

5. Middle airway space(MAS) ; The distance between the posterior pharyngeal wall and the dorsal surface of the base of the tongue, measured through the posterior tip of the soft palate(P), parallel to the line that intersects gonion and B point. (mm)
6. Superior posterior airway space(SPAS) ; The distance between the posterior pharyngeal wall and the dorsal surface of the soft palate, measured through the point midway between PNS and P, parallel to the line that intersects gonion and B point. (mm)
7. Superior anterior airway space(SAAS) ; The distance between the ventral surface of the soft palate and the dorsal surface of the tongue, measured through a point midway between PNS and P, parallel to the line that intersects gonion and B point. (mm)
8. Mandibular plane to hyoid bone(Mn-H) ; The distance along a perpendicular line from the mandibular plane, in centric occlusion, to the hyoid point(H). (mm)
9. Posterior nasal spine to tip of the soft palate(PNS-P) ; The length of the line that connects the posterior nasal spine and the tip of the soft palate. (mm)

#### 4. 간이수면검사의 실시

실험군에 포함된 모든 피검자에 대하여 코골이의 지속시간과 그 정도, 무호흡의 발생 및 그 지속시간, 혈중산소포화량(SaO<sub>2</sub>) 등을 측정하기 위해서 간이수면검사를 실시하였다. 간이수면검사는 6 개의 채널로 구성된 EdenTrace II Plus Multichannel Recording System (EdenTec Inc., Eden Prairie, Minnesota, U.S.A.)를 이용하여 하루 밤 동안에 기록하였으며 호흡장애지수(Respiratory disturbance index; RDI), 동맥혈산소포화도 95% 이상의 비율, 코골이 지수(Snoring index) 등이 컴퓨터에 의해서 자동으로 측정되었다.

#### 5. 통계처리

체질량지수와 목둘레, 그리고 두부규격사진분석을 통하여 얻은 9 가지의 측정치에 대하여 각 군간의 평균치의 차이를 t-test를 통하여 검정하였으며, 코골이군과 무호흡군 전체를 대상으로 조사된 호흡장애지수와 각각의 두부규격사진분석 측정치 사이의 상관관계는 Spearman Correlation Coefficients의 측정을 통하여 평가하였다.

### III. 연구결과

#### 1. 코골이군, 무호흡군, 대조군 사이의 체격 비교 (Table 1)

신체의 비만도를 나타내는 체질량지수에 있어서 코골이군과 대조군 사이에는 유의한 차이가 없었으나, 무호흡군은 코골이군과 대조군에 비해 유의하게 높은 체질량지수를 보여주었다. 목둘레의 경우에도 코골이군과 대조군은 차이를 보이지 않았으나 무호흡군에서는 높게 나타났다.

#### 2. 코골이군과 무호흡군에 있어서 간이수면검사 결과의 비교 (Table 2)

동맥혈산소포화량이 95%를 초과하는 비율이 코골이군에서 평균 96.8%인데 비해 무호흡군에서는

Table 1. Mean (SD) values of the anthropometric characteristics for each groups.

Group	BMI	NC(cm)
Snoring	22.69±1.6	36.3±1.5
Apnea	25.9±2.7	40.0±3.1
Normal	22.9±2.6	37.4±2.2
P1 <sup>†</sup>	0.0025	0.0078
P2 <sup>†</sup>	0.0224	0.0522
P3 <sup>†</sup>	0.7550	0.2170

BMI ; body mass index. NC ; neck circumference. <sup>†</sup> ; P1 refers to the p-value by t-test for comparison between snoring and apnea groups, P2 refers to the p-value by t-test for comparison between apnea and normal groups, and P3 refers to the p-value by t-test for comparison between snoring and normal groups.

77.3%에 불과하였다. 전체 수면시간에 대한 코를 곤 시간의 비는 두 군간에 유의한 차이가 없었다.

3. 코골이군, 무호흡군, 대조군 사이의 두부규격사진 분석 계측치의 비교 (Table 3)

SNA, SNB, ISA, MSA, SPAS, SAAS 등의 평균값이 코골이군과 무호흡군에서 대조군보다 유의하게 더 작았으며, SN-MP, Mn-H, PNS-P 등의 평균값은 코골이군과 무호흡군에서 대조군보다 유의하게 더 크게 나타났다.

또한 IAS와 MAS의 평균값은 코골이군에 비해 무호흡군에서 유의하게 더 작았다.

4. 각각의 두부규격사진분석 계측치와 호흡장애지수 사이의 상관관계 조사 (Table 4)

RDI와 SNB, IAS, MAS 사이에 음의 상관관계가 있었으며, RDI와 SN-MP, Mn-H, PNS-P 사이에는

양의 상관관계가 있었다. 특히 RDI와 MAS 사이에 나타나는 음의 상관관계가 가장 저명하였다.

IV. 고 찰

측방두부규격사진은 두개골에 대한 안면골의 전후 관계를 평가하는데 용이할 뿐만 아니라 상기도의 윤곽을 잘 보여주기 때문에 일찍부터 코골이나 폐쇄성 수면무호흡증 환자의 평가에 이용되어왔다. 두부규격 사진분석에 의하여 폐쇄성 수면무호흡증 환자의 악안면두개 및 상기도의 경조직 및 연조직의 형태 또는 설골 등의 위치 이상을 알 수가 있는데 이러한 이상은 폐쇄성 수면무호흡증 환자인지 아닌지에 대한 스크리닝 뿐만 아니라 폐쇄성 수면무호흡증의 중증도에 대한 지표가 될 수 있으며, 단순하게 코를 고는 환자와 폐쇄성 수면무호흡증 환자와의 감별 또는 치료

Table 2. Mean (SD) results of screening sleep studies on the subjects in snoring and apnea groups.

	RDI	SaO <sub>2</sub> ≥95	SI
Snoring	2.9±2.3	96.8±5.5	27.1±22.3
Apnea	29.1±21.1	7.3±24.1	29.2±27.5
P-value	0.0021	0.0254	0.8416

RDI ; respiratory disturbance index. SI ; snoring index

Table 4. Spearman Correlation Coefficients between RDI and cephalometric measurements

	C. coefficient	P-value
SNA	-0.10532	0.6409
SNB	-0.20469	0.3608
SN-MP	0.25644	0.2493
IAS	-0.45522	0.0291
MAS	-0.52067	0.0109
SPAS	-0.12640	0.5655
SAAS	0.07446	0.7356
Mn-H	0.20865	0.3394
PNS-P	0.27165	0.2099

Table 3. Mean (SD) values of the cephalometric measurements for each groups.

Group	SNA	SNB	SN-MP	IAS	MAS	SPAS	SAAS	Mn-H	PNS-P
Snoring	77.0±8.3	76.9±5.9	37.9±3.5	11.0±2.0	10.9±2.2	8.8±3.3	1.6±2.6	18.9±3.6	42.0±4.8
Apnea	76.4±6.7	75.3±5.6	37.2±7.3	9.6±2.4	8.9±2.6	8.5±3.6	2.4±3.3	19.5±6.3	42.8±6.5
Normal	82.4±6.6	81.0±2.2	32.3±8.5	14.4±3.6	12.5±2.5	13.0±1.9	4.0±3.3	12.3±4.5	38.4±2.5
P1 <sup>†</sup>	0.8462	0.5297	0.7776	0.1462	0.0600	0.8056	0.5667	0.7922	0.7333
P2 <sup>†</sup>	0.0604	0.0159	0.1823	0.0019	0.0053	0.0026	0.4042	0.0079	0.0619
P3 <sup>†</sup>	0.1192	0.0522	0.0825	0.0118	0.1176	0.0027	0.0762	0.0040	0.0442

See the Figure 1 for abbreviations. † ; P1 refers to the p-value by t-test for comparison between snoring and apnea groups. P2 refers to the p-value by t-test for comparison between apnea and normal groups. P3 refers to the p-value by t-test for comparison between snoring and normal groups.

효과에 대한 예측도 가능하다는 보고까지 있다.

이에 관한 수많은 보고에서 제시된 폐쇄성 수면무호흡증 환자의 특징으로써 하악골이 후방위를 취한다는 것, 상기도의 전후경이 짧다는 것, 혀나 연구개가 크다는 것, 설골이 저위를 취한다는 것 등을 들 수 있다. 특히 상기도의 전후경이나 설골의 위치 및 두개에 대한 하악골의 전후적 위치, 연구개나 혀의 크기 등은 폐쇄성 수면무호흡증의 중증도를 결정하는 중요한 인자로 생각되고 있다.

임상적으로 폐쇄성 수면무호흡증은 처음에는 무호흡이나 저호흡을 동반하지 않는 단순 코골이로부터 시작되는 경우가 대부분이며, 점차로 증상이 심해짐에 따라 무호흡이 명백하게 나타나서 심한 경우에는 수면의 모든 단계에서 무호흡이 나타나게 된다<sup>17,18)</sup>. 그러나 역학적 조사에 의하면 폐쇄성 수면무호흡증의 유병율이 전체인구의 약 2% 정도인데 비해 코골이의 유병율은 전체인구의 약 20%-30%에 이르는 것<sup>19,20)</sup>으로 추정되고 있는 것으로 보아 모든 코골이 증상이 반드시 폐쇄성 수면무호흡증으로 진행되는 것은 아니며, 오히려 더 많은 코골이 증상은 단순 코골이 상태로 계속 남아있는 것으로 생각된다. 따라서 무호흡을 동반하지 않는 단순 코골이 환자와 폐쇄성수면무호흡증 환자 사이에 나타나는 상부 기도의 어떤 구조적 차이는 단순 코골이의 예후를 추정하는데 중요한 인자가 될 수 있다. 이러한 관점에서 저자들은 정상인, 단순 코골이 환자, 폐쇄성 수면무호흡증 환자를 대상으로 이들에게서 나타나는 두부규격방사선사진 상의 특징을 비교 분석하였다.

신체조건에 있어서 코골이군과 정상인 사이에는 체질량지수와 목둘레의 차이를 인정할 수 없었지만 무호흡군에서는 다른 두 군에 비해 높은 체질량지수와 굵은 목둘레를 보였다. 이는 코골이를 하는 환자라 할지라도 비만하지만 않는다면 폐쇄성 수면무호흡증으로 진행될 가능성이 낮다는 것을 시사하는 것으로 볼 수 있다.

동맥혈산소포화도가 95% 이하로 떨어지는 비율이 예상한 바와 같이 코골이군에 비해 무호흡군에서 훨씬 높게 나타났다. 그러나 코골이지수는 두 군간에 유의한 차이가 없었는데, 이는 비록 폐쇄성 수면무호흡증 환자라고 할지라도 코골이의 정도가 단순 코골이 환자에 비해 더 심하다고는 볼 수 없다는 사실을 나타내는 것이다. 따라서 코골이의 정도만으로 이들 환자를 구별하기는 어려울 것으로 사료된다.

두부규격방사선사진 분석에서 코골이군과 무호흡

군은 정상인에 비해 SNA와 SNB의 평균치가 모두 높게 나타났는데 이는 DeBerry-Borowiecki 등<sup>2)</sup>의 연구에서 보고된 것과 같은 결과로서 코골이나 폐쇄성무호흡증을 가진 환자에게서 상하악골이 두개골에 대해 다소 후방위를 취하고 있는 것으로 볼 수 있다. 그러나 Zucconi 등<sup>3)</sup>, Maltais 등<sup>4)</sup>, 그리고 Lyberg 등<sup>5)</sup>의 연구에서는 SNA와 SNB의 평균치가 이들 군 사이에 아무런 차이가 없는 것으로 조사된 바가 있어 코골이와 수면무호흡증을 가진 환자에게서 상하악골이 두개골에 대해 보다 후방위를 취하고 있는지의 여부에 대한 논란은 남아있다.

SN-MP의 평균치도 코골이군과 무호흡군에서 모두 정상인에서보다 높게 나타나 이들 환자에게서 하악골이 다소 후방으로 회전된 위치를 취하고 있음을 보여주었다. 그러나 SNA, SNB, SN-MP 모두 코골이군과 무호흡군 사이에는 차이가 없었다.

상부 기도의 전후 폭경을 나타내는 IAS, MAS, SPAS, SAAS의 평균치는 모두 정상인에 비해 코골이군과 무호흡군에서 더 작았다. 특히 IAS와 MAS는 코골이군과 무호흡군 간에도 유의한 차이를 보여주었는데, 정상인, 코골이군, 무호흡군의 순서로 IAS와 MAS가 좁아지고 있는 것으로 나타났다. 이는 단순 코골이 환자와 폐쇄성 수면무호흡증 환자를 구분하고 예후를 평가하는데 있어서 IAS와 MAS가 중요한 결정인자로 작용할 수 있음을 보여주는 것이라고 하겠다. 또한 호흡장애지수와 두부규격방사선사진 분석에서 얻은 계측치 사이의 상관관계를 조사한 결과에서도 IAS와 MAS는 다른 계측치에 비해 비교적 높은 상관관계를 보여주었기 때문에 이들은 무호흡증의 중증도를 평가하는데 있어서도 중요한 기준으로 활용될 수 있을 것으로 사료된다.

이와 같이 IAS와 MAS가 다른 계측치에 비해 군간의 차이를 뚜렷이 나타내고 호흡장애지수와 밀접한 상관관계를 가진다는 사실은 코골이와 폐쇄성 수면무호흡증의 병리를 이해하는데 있어서도 중요한 단서가 될 수 있으며 치료법의 선정시에도 고려되어야 할 사항이다. 즉 코골이와 폐쇄성 수면무호흡증의 치료는 IAS와 MAS를 확장시키는 것에 목표를 두면 좋은 예후를 기대할 수 있을 것으로 기대된다.

Mn-H는 설골과 하악골 간의 거리를 나타내는데, 이 값이 클수록 설골이 하악골에 대해 더욱 하방에 위치하는 것으로 볼 수 있다. 저자들의 연구에서는 코골이군과 무호흡군 모두에서 설골의 위치가 정상인에 비해 하방에 위치하는 것으로 나타났다. 설골은 혀

의 몸통을 이루는 여러 가지 근육이 연결되는 곳이기 때문에 설골의 위치가 아래로 쳐졌다는 것은 다시 말하면 혀가 하방으로 내려가 있음을 나타낸다고 할 수 있다. 이것은 코골이와 수면무호흡증의 완화를 위해서 사용되는 혀건인장치(tongue retaining device)의 작용기전을 설명하는 근거가 될 수 있는데, 즉, 혀건인장치를 사용해서 혀를 전방으로 당겨주면 구인두강의 크기가 증가되는 효과가 있을 것으로 생각된다. 그러나 이와 같이 설골의 위치가 하방으로 처진 것이 코골이의 원인이라기보다는 코골이가 일어나는 동안 증가된 기도의 음압으로 인해서 후두가 아래쪽으로 당겨진 결과로 보고 있다<sup>21)</sup>.

끝으로, PNS-P는 연구개의 길이를 나타내는데 코골이를 하는 환자들에게서 이것이 아래로 연장되어 있는 경우를 많이 본다. 본 연구에서도 코골이군과 무호흡군에서 모두 정상인에 비해 연구개의 길이가 유의하게 긴 것으로 나타났다. 이러한 특징이 코골이의 원인으로 작용한다고 생각하여 과거에는 코골이의 치료를 위해서 연구개를 절제하는 방법이 많이 활용되었으나, 근래에는 이것이 상부 기도의 협착에 의해서 발생하는 기도저항의 증가로 인해서 생기는 기류의 변화에 의한 물리적 진동에 의해서 조직이 늘어난 결과라는 주장이 설득력 있게 제기되고 있다<sup>21)</sup>. 왜냐하면 연구개 절제를 받은 코골이 환자들 중에 많은 경우에서 증상의 재발이 나타나기 때문이다.

구강내장치에 의한 OSAS 치료에서 두부규격촬영의 임상적인 의의에 대해서는 아직 논의할 여지가 많이 남아 있다. 치료 효과를 판정하는데 있어서는 두부규격사진분석이 적절하지 않다는 보고도 있다<sup>22)</sup>. 앞으로는 악안면 골격형이나 성별, 연령, 비만도 등의 중요한 인자를 고려한 다수의 표본 비교를 실시하는 것이 구강내장치를 포함한 OSAS 치료법의 효과나 예후의 판정에 도움이 될 것으로 생각한다. 또, 지금까지 일반적으로 실시되어 왔던 입위에서 분석하는 두부규격촬영 뿐만 아니라 양와위의 두부규격촬영과도 비교 분석하는 것이 필수적으로 되어야 할 것이다.

## V. 결 론

본 연구를 통하여 단순 코골이 환자와 폐쇄성 수면무호흡증 환자의 두부규격방사선사진을 정상인의 것과 비교했을 때 다음과 같은 특징이 관찰되었다.

1. 하악골과 상악골이 두개골에 대해 후방위를 취하

였다.

2. 구인두와 하인두의 폭경이 감소되어 있었다. 이는 특히 폐쇄성 수면무호흡증 환자에게서 더욱 저명하게 나타나서 단순 코골이 환자라도 차이를 나타내었다.
3. 설골이 하방위를 취하였다.
4. 연구개는 하방으로 연장되어 있었다.

전체 환자를 대상으로 호흡장애지수와 두부규격방사선분석 계측치 간의 상관관계를 조사한 결과 구인두와 하인두의 폭경이 작을수록 호흡장애지수가 높게 나타났다.

## 참 고 문 헌

1. Remmers J, DeGroot W, Sauerland E, and Anch A: Pathogenesis of upper airway occlusion during sleep. *J. Appl. Physiol.*, 44(6): 931-938, 1978.
2. DeBerry-Borowiecki B, Kukwa A, Blanks RHI: Cephalometric analysis for diagnosis and treatment of obstructive sleep apnea. *Laryngoscope*, 98:226-234, 1988.
3. Zucconi M, Ferini-Strambi L, Palazzi S, Orena C, Zonta S, Smirne S: Habitual snoring with and without obstructive sleep apnea: the importance of cephalometric variables. *Thorax*, 47:157-161, 1992.
4. Maltais F, Carrier G, Cormier Y, Series F: Cephalometric measurements in snorers, non-snorers, and patients with sleep apnoea. *Thorax*, 46:419-423, 1991.
5. Lyberg T, Krogstad O, Djupesland G: Cephalometric analysis in patients with obstructive sleep apnoea syndrome, I. Skeletal morphology. *J. Laryngol. Otol.*, 103:287-292, 1989.
6. Yu LF, Pogrel MA, and Ajayi M: Pharyngeal airway changes associated with mandibular advancement. *J. Oral Maxillofac. Surg.*, 52:40-43, 1994.
7. Schmidt-Nowara, WW, Mead, TE, and Hays, MB: Treatment of snoring and obstructive sleep apnea with a dental orthosis. *Chest*, 99:1378-1385, 1991.
8. O'Sullivan RA, Hillman DR, Mateljan R, Pantin C, and Finucane KE: Mandibular advancement splint: an appliance to treat snoring and obstructive sleep apnea. *Am. J. Respir. Crit. Care Med.*, 151(1):194-198, 1995
9. Lyberg T, Krogstad O, Djupesland G: Cephalometric analysis in patients with obstructive sleep apnoea syndrome, II. Soft tissue morphology. *J. Laryngol.*

- Otol., 103:293-297, 1989.
10. Haponik EF, Smith PL, Bohlman ME, Allen RP, Goldman SM, and Bleecker ER: Computerized tomography in obstructive sleep apnea. *Am. Rev. Respir. Dis.*, 127: 221-226, 1983.
  11. Bohlman ME, Haponik EF, Smith PL, Allen RP, Bleecker ER, and Goldman SM: CT demonstration of pharyngeal narrowing in adult obstructive sleep apnea. *AJR* 140: 543-548, 1983.
  12. Lowe AA, Gionhaku N, Takeuchi K, Fleetham JA: Three-dimensional CT reconstruction of tongue and airway in adult subjects with obstructive sleep apnea. *Am. J. Orthod. Dentofac. Orthop.*, 90: 364-375, 1986.
  13. Stein MG, Gamsu G, de Geer G, Golden JA, Crumley RL, and Webb WR: Cine CT in obstructive sleep apnea. *AJR* 148: 1069-1074, 1987.
  14. Brennick MJ, Ogilvie MD, Margulies SS, Hiller L, Geftter WB, and Pack AI. MRI study of regional variations of pharyngeal wall compliance in cats. *J. Appl. Physiol.*, 85(5): 1884-1897, 1998.
  15. Rodenstein DO, Doods G, Thomas Y, Liistro G, Stanescu DC, Culée C, and Aubert-Tulkens G: Pharyngeal shape and dimensions in healthy subjects, snorers, and patients with obstructive sleep apnoea. *Thorax* 45: 722-727, 1990.
  16. Hudgel D: Mechanisms of obstructive sleep apnea. *Chest* 101: 541-549, 1992.
  17. Lugaresi E, Mondidni S, Zucconi M, Montagna P, Cirignotta F: Staging of heavy snorers' disease. A proposal. *Bull. Eur. Physiopathol. Respir.*, 19:590-594, 1983.
  18. Partinen M, Telakivi T, Koshenvuo M, Kaprio J: Do people know about their snoring? In: Chouard CH, ed. *Chronic rhonchopathy*. London: Libbey J Eurotext Ltd, 1988: 93-96.
  19. Fitzpatrick MF, Martin K, Fossey E, Shapiro CM, et al.: Snoring, asthma and sleep disturbance in Britain: a community-based survey, *Eur. Respir. J.* 1993;6: 531-535.
  20. Norton PG, Dunn EV, and Haight JS. Snoring in adults: some epidemiologic aspects, *Can. Med. Assoc. J.*, 128:674-675, 1983.
  21. Lugaresi E, Cirignotta F, Montagna P, and Zucconi M: Snoring: Pathophysiology and clinical consequences. *Seminars Res. Med.*, 9(6): 577-585, 1988.
  22. Menn SJ, Loube DI, Morgan TD, Mitler MM, Berger JS, Erman MK: The mandibular repositioning device: role in the treatment of obstructive sleep apnea. *Sleep*, 19:794-800, 1996.

---

Corresponding Author : Jae-Kap Choi, *Professor,*  
*Department of Oral Medicine, School of Dentistry,*  
*Kyungpook National University 101, 2-Ga, Dongin-*  
*Dong, Chung-Gu, Taegu 700-422, Korea*

- ABSTRACT -

Cephalometric Characteristics and their Relationship to Respiratory Disturbance Indices in Snorer and Patients with Obstructive Sleep Apnea

Jae-Kap Choi<sup>1</sup>, D.D.S.,M.S.,Ph.D., Jung-Mi Choi<sup>1</sup>, D.D.S.,  
Hyoung-Joon Ahn<sup>2</sup>, D.D.S.

*Department of Oral Medicine, Kyungpook National University School of Dentistry<sup>1</sup>*  
*Department of Oral Medicine, Yonsei University School of Dentistry<sup>2</sup>*

**Objectives :** The purposes of the study was to evaluate cephalometric characteristics in snorers and patients with obstructive sleep apnea (OSA) and to see any relationships between the cephalometric measurements and respiratory disturbance indices (RDI).

**Materials and Methods :** Twelve snoring patients, 11 patients with OSA, and 10 normal subjects were included for the study. After taking a screening sleep study for a night to obtain RDI, SaO<sub>2</sub>, and snoring index, a detailed cephalometric analysis was conducted to obtain SNA, SNB, SN-MP, IAS, MAS, SPAS, SAAS, Mn-H, and PNS-P. All the data were compared between groups. For a group including 12 snoring patients and 11 OSA patients, correlation coefficients were calculated between respiratory disturbance index and each item of cephalometric measurements.

**Results :** The mandible and the maxilla are retropositioned. The oropharyngeal and hypopharyngeal airway is reduced in area and is a factor that could produce or enhance OSA symptoms. The hyoid bone is displaced inferiorly. The soft palate is significantly elongated.

**Conclusions :** These data suggest that cephalometric evaluation could be useful to evaluate snoring and OSA patients, and to assist with the planning treatment for improvement of upper airway patency.

---

Key Words : Snoring, Sleep Apnea, Cephalometric analysis, Respiratory Disturbance Index