

원 저

## 급성 중독 환자에서 지질 유탁액 정맥투여의 효과: 체계적 고찰

연세대학교 의과대학 응급의학교실

명진우 · 고동률 · 공태영 · 주영선 · 유제성 · 정성필

### Effect of Intravenous Lipid Emulsion in the Patient with Acute Poisoning : A Systematic Review

Jinwoo Myung, M.D., Dong Ryul Ko, M.D., Taeyoung Kong, M.D.,  
Young Seon Joo, M.D., Je Sung You, M.D., Sung Phil Chung, M.D.

Department of Emergency Medicine, Yonsei University College of Medicine, Seoul, Korea

**Purpose:** The purpose of this study was to evaluate the usefulness of intravenous lipid emulsion as well as adverse events in acute poisoning patients.

**Methods:** Literature was accessed through PubMed, EMBASE, Cochrane library, Web of science, and KoreaMed. All forms of literatures relevant to human use of intravenous lipid emulsion for acute poisoning were included. Cases reports or letters without description of clinical outcomes for each case were excluded. The literature search was conducted by two investigators in March, 2015, with publication language restricted to English and Korean. The effect, onset time, and adverse event of lipid emulsion and final outcome of each case were analyzed.

**Results:** Eighty-one published articles were included, excluding articles whose title and abstract were not relevant to this study. No articles were classified as high level of evidence. Sixty-eight case reports were identified, consisting of 25 local anesthetics and 43 other drugs, such as tricyclic antidepressants and calcium channel blockers. Although most cases described significant clinical improvements, some of them showed no beneficial effect or worsening of clinical course. Several adverse events including hyperamylasemia and laboratory interference were reported.

**Conclusion:** Although there were many case reports illustrating successful use of lipid for various drug poisonings, the effect cannot be estimated due to significant possibility of publication bias. Therefore, lipids might be considered in severe hemodynamic instability resulting from lipophilic drug poisoning, however further studies should follow to establish the use of lipid as the standard of care.

**Key Words:** Intravenous lipid emulsions, Poisoning, Drug overdose, Review

## 서 론

지질 유탁액(lipid emulsion) 제제는 정맥 영양공급 목적으로 흔히 사용되는 약제이다. 1998년 Weinberg 등<sup>1)</sup>이 20% Intralipid를 전처치하면 bupivacaine으로 인한 심정지에 보호 효과가 있다는 동물실험 결과를 보고하면서 임상독성학적인 적용이 시작되었다. Rosenblatt 등이 2006년 bupivacaine과 mepivacaine으로 팔신경얼기차단을 시행한 후 심정지가 발생하였으나 20분 동안의 표준

책임저자: 정 성 필

서울특별시 강남구 언주로 211  
연세대학교 의과대학 응급의학교실  
Tel: 02) 2019-3030, Fax: 02) 2019-4820  
E-mail: emstar@yuhs.ac

투고일: 2015년 5월 8일 1차 심사일: 2015년 5월 8일  
게재 승인일: 2015년 5월 15일

\* 이 논문은 대한임상독성학회지 외 다른 학회지에 동시에 투고되지 않았으며 이전에 다른 학회지에 게재된 적이 없음을 선언합니다.

심폐소생술에 반응이 없었던 환자에게 100 ml의 Intralipid를 주사하여 성공적으로 소생시킨 증례를 보고하였다. 그 이후 국소마취제뿐 아니라 심혈관계 약물, 항정신성 약물, 항경련제 등의 급성 중독 환자에게 지질 유탁액이 비특이적 해독제의 역할을 한다는 보고가 이어졌다<sup>3,5)</sup>.

그렇지만 지질 유탁액의 작용기전이 한가지 효과로 명확히 설명되지 않고, 투여 후에 체장염이나 급성호흡부전 증후군(ARDS) 같은 부작용이 보고되었으며, 같은 약물에서도 임상적 호전을 보이는 경우와 그렇지 않은 경우가 있고, 표준 치료법과의 비교 연구가 거의 없어서 지질 유탁액의 효과를 판단하는 데 한계가 있다. 이에 저자들은 체계적 고찰을 통하여 중증 약물 중독 환자에서 지질 유탁액의 유용성을 알아보고자 하였다. 연구 질문은 “급성 약물 중독으로 인하여 심정지 또는 쇼크가 발생한 환자에서 지질 유탁액의 정맥투여가 표준 치료에 비해 합병증의 증가 없이 임상양상을 호전시키는가?”이다.

## 대상과 방법

본 연구는 기존 문헌들의 체계적 고찰 연구이다. 문헌의 선정기준은 1998년 이후 출판된 지질 유탁액과 관련된 문헌으로 사람을 대상으로 하며, 급성 중독의 치료 목적으로 지질유탁액을 투여한 경우를 선정기준으로 하였다. 원저뿐 아니라 종설, 증례, 초록, 서신 등 모든 형태를 포함하였다. 체계적 고찰은 문헌의 검색과정이 명시된 경우에만 포함하였다. 종설 논문의 참고문헌을 검토하여 제외된 증례가 있으면 추가하였으나, 검색 엔진에 검색되지 않는 학회 초록이나 인터넷 자료는 제외하였다. 문헌검색은 두 명의 연구자가 2015년 3월에 실시하였으며 출판 언어는 영어와 한국어로 제한하였다.

문헌검색을 위해 PubMed, Embase, Cochrane library, Web of science, KoreaMed 등의 database를 검색하였다. 참고로 PubMed에 대한 검색식은 다음과 같다. (“Heart Arrest” [mh] OR “heart arrest” [tiab] OR “heart arrests” [tiab] OR “out-of-hospital cardiac arrest” [mh] OR “resuscitation” [mh] OR resuscitation [tiab] OR “cardiac arrest” [tiab] OR “cardiac arrests” [tiab] OR “cardio\$pulmonary arrest” [tiab] OR “cardio\$pulmonary arrests” [tiab] OR “cardiovascular arrest” [tiab] OR “cardiovascular arrests” [tiab] OR ROSC [tiab] OR “return of spontaneous circulation” [tiab] OR “advanced cardiac life support” [tiab] OR “advanced life support” [tiab] OR “arrhythmias, cardiac/chemically induced” [mh] OR “cardiomy-

opathies” [mh] OR cardiomyopathy\* [tiab] OR “shock, cardiogenic” [mh] OR “cardiogenic shock” [tiab] OR “vasodilatory shock” [tiab] OR cardiodepress\* [tiab] OR cardiotoxic [tiab]) AND (poison\* [tiab] OR “poisoning” [mh] OR “poisoning” [sh] OR “drug overdose” [mh] OR overdose [tiab] OR “drug toxicity” [tiab] OR intoxication [tiab] OR “toxicity” [sh] OR toxin\* [tiab]) AND (“intralipid” [tiab] OR “intravenous lipid” [tiab] OR “lipid emulsion” [tiab] OR “fat emulsion” [tiab] OR “lipid resuscitation” [tiab] OR “fat emulsions, intravenous” [mh] OR “lipids” [mh] OR “lipid rescue” [tiab]).

제목 및 초록을 보고 선정기준에 해당하는 문헌은 전문을 확인하여 연구 질문에 관련된 문헌을 선정하였다. 즉, 급성 중독 환자에게 지질 유탁액을 정맥투여하여 치료효과 또는 안전성에 대한 언급이 있는 문헌을 선정하였다. 제외기준으로 본 연구는 지질 유탁액의 치료 효과를 보기 위한 것이므로 고용량 인슐린이나 체외제거법이 함께 시행되어 치료효과의 판정이 어려운 경우는 제외하였다. 또한 15세 미만의 소아에게 적용된 경우, 그 밖에 관련이 없거나 중복된 경우, 치료 결과에 대한 내용을 확인할 수 없거나 증례보고 중에서 개별 환자의 임상 양상이 자세히 언급되지 않은 문헌은 제외하였다.

최종 선정된 문헌은 EndNote (X7.0.2, Thomson Reuters)에 정리하여 중복된 문헌을 제거하였다. 또한 문헌에 인용된 참고문헌들을 검토하여 빠진 문헌이 있으면 추가하였다. 필요한 항목과 문헌에 대한 간단한 요약표를 작성하였다. 최종 선정된 문헌들을 검토하여 중독의 원인이 국소마취제인 경우와 그렇지 않은 경우로 나누어 결과를 기술하였다. 지질 유탁액 투여 후에 치료 반응이 나타난 시간과 효과, 최종 결과 및 부작용에 대해 정리하였다.

## 결 과

### 1. 문헌 검색 결과

검색 결과 PubMed 614건, Embase 789건, Cochrane library 2건, Web of science 70건, KoreaMed 32건이 검색되었다. 중복을 제외하고 제목과 초록을 검토하여 본 연구의 목적과 관련이 없는 문헌을 제외하고 131편을 분석하였다(Fig. 1). 이 중 지질 유탁액 이외에 체외막산소투여법(Extracorporeal membrane oxygenation: ECMO), 고용량 인슐린 요법(High dose insulin therapy: HDI) 등 다른 치료를 병행하여 지질 유탁액 만의 효과를 추정하

기 어려운 16편, 15세 미만의 소아를 대상으로 한 10편, 구체적인 임상양상이나 치료정보가 언급되지 않은 19편, 학회 초록만 발표한 5편을 제외하고 81편을 대상으로 하였다. 논문 형식은 가이드라인 3편, 체계적 고찰 5편 (Table 1), 전향적 연구 3편, 후향적 연구 2편이었고, 나머지 68편은 증례보고였는데 원인 약물은 국소마취제가 25편 (Table 2), 나머지 약물 43편 (Table 3)이었다.

## 2. 치료 효과의 비교

검색된 문헌 중에는 지질 유타액 치료가 급성 중독 환자의 생존을 다루는 연구는 없었다. 국소마취제 이외의 중독 환자를 대상으로 lipid치료시 대조군에 비해 glasgow coma scale (GCS) 점수가 증가된다는 무작위대조시험 (randomized controlled trial: RCT)가 1편<sup>6)</sup> 검색되었는데, 방법론적인 문제로 일반화하기에 어려움이 있었다. Gil 등<sup>7)</sup>은 22명의 glyphosate 중독 환자를 과거대조군 (historical control)과 비교하였는데, 지질 유타액 치료군은 대조군에 비해 저혈압(0 vs 41%)이나 부정맥(0 vs

23%)의 발생이 적고, 사망이나 신부전이나 호흡부전 등의 합병증이 적었다고 한다. Cave 등<sup>8)</sup>이 48례의 지질 유타액 사용 경험을 보고한 전향적 다기관 연구에 의하면 국소마취제 중독 환자들은 모두 생존하였으며(n=10), 다른 약물의 경우에는 지질 유타액 투여 30분 이내에 의미있는 의식의 호전과 혈압의 상승 소견을 보였다고 한다. 증례보고는 대부분 지질 유타액 투여 후 임상적 호전을 보고하였다. 하지만, Cole 등<sup>9)</sup>은 지질 유타액 투여 후 1일 이내에 심정지가 발생된 2례를 보고하였는데, 약물 중독 자체에 의한 결과인지는 감별하기 어려웠다. 또한 지질 유타액 투여 후 임상적 호전을 보였으나 결국 사망한 증례들의 경우에도 지질 유타액 치료의 효과가 없는 것인지, 투여시점이 너무 늦은 것인지 판단하기 어려웠다<sup>10-13)</sup>.

## 3. 치료의 안전성 및 합병증

주로 보고되는 부작용은 췌장염, ARDS, 검사 오류 등이었다. Levine 등<sup>14)</sup>은 7년 동안 지질 유타액 치료를 시행받은 환자들을 후향적으로 조사한 결과, 9명 중 6명에게서

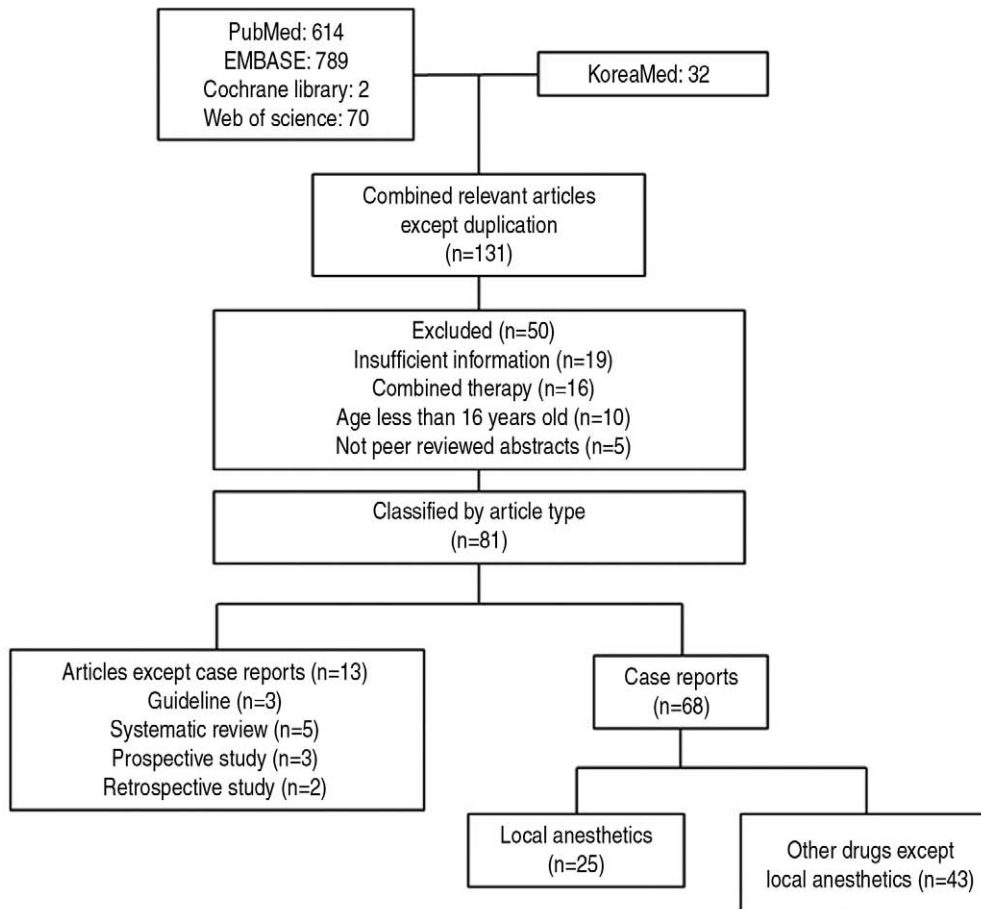


Fig. 1. Flow chart of article inclusion and exclusion process.

ARDS 3례, 체장염 2례, 검사결과의 오류 4례 등의 부작용을 보고하였다. Cave 등<sup>8)</sup>이 48례의 지질 유탁액 사용 경험을 보고한 전향적 다기관 연구에 의하면 부작용으로 기관지연축, 고아밀라제혈증(hyperamylasemia), 검사 결과 오류가 각각 1례씩 관찰되었다. West 등<sup>15)</sup>은 권장 용량의 5배 이상의 lipid가 투여된 환자에서 전혈구계산(complete blood count)과 전해질 검사가 제대로 측정되지 않

는 오류가 발생됨을 보고하였다. 또한 aspartate transaminase (AST) 결과의 오류도 보고되었다<sup>16)</sup>. Geib 등<sup>17)</sup>은 지질 유탁액을 투여받은 9명의 환자 중 생존한 5명에서 지질혈증, 심부정맥혈전증, 급성 폐손상, 급성 신부전 등의 합병증이 있었다고 보고하였다.

**Table 1.** Summary of systematic review articles

Author	No. of Human trial	No. of Case reports	Summary
Cao <sup>4)</sup>	3	134	1) no apparent effect in 26 cases, 2) may be considered for resuscitation in severe hemodynamic compromise caused by a lipid-soluble drug
Waring <sup>5)</sup>	no	76	1) no clear effect in 22 cases, transient improvement only in 3 cases, 2) insufficient data are available to provide recommendation except local anesthetic agents
Cave <sup>26)</sup>	no	42	might be considered in severe cardiovascular instability resulting from lipophilic toxin poisoning
Jamaty <sup>27)</sup>	no	51	1) should be used in local anesthetic toxicity 2) reasonable in any other hemodynamically significant intoxication from fat soluble drugs after standard care
Cave <sup>28)</sup>	1	4	may be helpful in potentially lethal cardiotoxicity or developed cardiac arrest for highly lipophilic cardiotoxic medication

**Table 2.** Summary of published case reports using lipid emulsion for the treatment of systemic toxicity from local anesthetics

Author	Sex/Age	Drug	Clinical sx	Effect of lipid	Onset (min)	Outcome	Adverse effect
Aveline <sup>21)</sup>	F/51	Ro, lidocaine	jerking, agitation	No improvement	-	General anesthesia	No comp
Bilotta <sup>29)</sup>	M/53	Ro, lidocaine	complete AV block	resolve	rapidly	Full	No comp
Calenda <sup>20)</sup>	M/72	Ro, Me	seizure	Seizure re-attack	10	Full	No comp
Charbonneau <sup>30)</sup>	?/19	Me	myoclonus, dysarthria	symptom disappear	<1	Full	No comp
Espinet <sup>31)</sup>	M/36	Bu, lignocaine	diplopia, dizziness	Symptom recovery	<1	Full	No comp
Foxall <sup>32)</sup>	F/75	levoBu	shock	QRS normalize	rapidly	Full	No comp
Gallagher <sup>33)</sup>	M/28	Bu	CPR	ROSC	NR	Full	No comp
Landy <sup>34)</sup>	?/59	Ro	seizure	improved	rapidly	Full	No comp
Lange <sup>35)</sup>	M/31	Lidocaine	CNS toxicity	improved	10	Full	No comp
Litz <sup>36)</sup>	F/84	Ro	CPR (10 min)	ROSC	10	Full	No comp
Litz <sup>37)</sup>	M/91	Me, prilocaine	somnolent	Awake, EKG improve	5	Full	No comp
Marwick <sup>38)</sup>	M/33	Bu	CPR, seizure	ROSC	3	Full	Pancreatitis
McCutchen <sup>39)</sup>	F/82	Bu, Ro	shock, seizure	Remained in VT	NR	Full	No comp
Mizutani <sup>40)</sup>	M/24	Ro	restless, twitching	Symptom recovery	few	Full	No comp
Nguyen <sup>41)</sup>	M/19	Ro	disorientation	recovery	<2	Full	No comp
Rosenblatt <sup>2)</sup>	M/58	Bu, Me	CPR (20 min)	ROSC	<1	Full	No comp
Scherrer <sup>42)</sup>	F/25	Ro	CPR, seizure	ROSC, awake	<1, 15	Full	No comp
Shih <sup>43)</sup>	F/69	Bu, lidocaine	bradycardia	EKG normalize	2	Full	No comp
Smith <sup>44)</sup>	M/83	Bu	CPR	ROSC	few	Full	No comp
Sonsino <sup>45)</sup>	F/92	Ro	CPR (2 min)	ROSC	<1	Expire	Broncho-pneumonia
Spence <sup>46)</sup>	F/18	Bu	restless, agitated	improved	<1	Full	No comp
Varela <sup>47)</sup>	F/83	Bu, Ro	CPR	ROSC	4	Full	No comp
Warren <sup>48)</sup>	M/60	Bu, Me	CPR	ROSC	few	Full	No comp
Whiteman <sup>49)</sup>	F/32	marcaine	CPR (45 min), seizure	ROSC	<45	Full	No comp
Whiteside <sup>50)</sup>	F/74	Bu	seizure	Resolution	<1	Full	No comp

Bu: bupivacaine, Ro: ropivacaine, Me: mepivacaine, NR: not reported, Full: full recovery, No comp: no complication

**Table 3.** Summary of published case reports using lipid emulsion for the treatment of acute poisoning from drugs other than local anesthetics

Author	Sex/Age	Drug	Clinical sx	Effect of lipid	Onset (min)	Outcome	Adverse effect
Abdelmalek <sup>51)</sup>	F/30	diphenhydramine	Seizure, shock, dysrhythmias	BP improved	19	Full	Phlebitis, DVT
Agarwala <sup>52)</sup>	M/44	amitriptyline	Seizure, shock	QRS normalized	Few	Full	No comp
Arora <sup>53)</sup>	M/26	cocaine	shock, seizure	BP improved, QRS narrowed	10	Full	No comp
Arslan <sup>54)</sup>	F/29	quetiapine	shock, dysrhythmias	BP, QRS improved	30	Full	No comp
Bartos <sup>55)</sup>	F/42	quetiapine	Hypotension	BP improved	5	Full	No comp
Blaber <sup>56)</sup>	F/36	dothiepin (TCA)	Coma, Hypotension, Dysrhythmias, Metabolic acidosis	Recovery of sinus rhythm	Few	Full	No comp
Boegevig <sup>57)</sup>	F/36	dosulepin	Seizure, Hypotension, Dysrhythmias	QRS improved, HR, BP stabilized	<15	Full	No comp
Bologa <sup>58)</sup>	F/81	diltiazem	Coma, Hypotension, Dysrhythmias	BP improved	NR	Full	No comp
Bowler <sup>59)</sup>	M/52	Amitriptyline, liraglutide	Coma, Seizure, Hypotension	QRS duration normalized, BP improved	<1	Full	No comp
Castanares-Zapatero <sup>60)</sup>	F/50	lamotrigine	Dysrhythmias	EKG improved	few	Full	No comp
Cole <sup>9)</sup>	M/53	Diltiazem, propranolol	Hypotension, Bradycardia	arrest (6mins)	<1	expire	arrest
Cole <sup>9)</sup>	F/50	Metoprolol, Bupropion	Somnolent, hypotension, bradycardia	arrest(3mins)	<1	expire	arrest
Dagtekin <sup>61)</sup>	F/44	Venlafaxine, lamotrigine	Seizure, rigidity, hyperreflexia	Improved	<1	Full	No comp
Ellsworth <sup>62)</sup>	M/51	flecainide	shock, Dysrhythmias	QRS normalized	<60	Full	No comp
Engels <sup>63)</sup>	M/27	amitriptyline	Coma, Seizure, Dysrhythmias	Vaso down	NR	Full	No comp
Finn <sup>64)</sup>	M/61	Quetiapine, sertraline	Coma, shock	mental improve	<1	Full	No comp
Franxman <sup>65)</sup>	F/39	Verapamil ER	shock	Vaso down	NR	Full	No comp
Haesendonck <sup>10)</sup>	M/24	chloroquine	CPR(1hr)	ROSC	NR	expire	recur arrest
Han <sup>66)</sup>	M/52	glyphosate, surfactant	Drowsy, Bradycardia	BP stabilized	60	Full	No comp
Harvey <sup>67)</sup>	M/51	Amitriptyline, quetiapine	Coma, Hypotension, Dysrhythmias	QRS duration narrowed, BP improved	<25	Full	No comp
Hillyard <sup>68)</sup>	M/55	Venlafaxine, zopiclone	Coma, Hypotension, Dysrhythmias	Mental improved	40	Full	No comp
Jacob <sup>69)</sup>	M/59	propafenone	drowsy, shock	QRS improved, vaso down	60	Ventilator care	No comp
Jakkala-Saibaba <sup>70)</sup>	M/21	cocaine	Coma, shock, Dysrhythmias	EKG, vaso down	10	Full	No comp
Jovic-Stosic <sup>71)</sup>	F/31	propranolol	Coma, shock, Dysrhythmias	BP improve, seizure stop	<10	Full	No comp
Kiberd <sup>72)</sup>	F/25	amitriptyline	Coma, shock, EKG, seizure	No	NR	Full	No comp
Kundu <sup>11)</sup>	M/30	cocaine	Seizure, Dysrhythmias	No	NR	expire	Multiorgan failure
Levine <sup>73)</sup>	F/13	amitriptyline	CPR(30mins)	ROSC	<7	Full	pancreatitis
Livshits <sup>74)</sup>	F/51	bupropion	Somnolent, Hypotension, Dysrhythmias	BP improved	<30	Full	No comp

(continue)

**Table 3.** Summary of published case reports using lipid emulsion for the treatment of acute poisoning from drugs other than local anesthetics

Author	Sex/Age	Drug	Clinical sx	Effect of lipid	Onset (min)	Outcome	Adverse effect
Livshits <sup>74)</sup>	F/51	bupropion	Somnolent, Hypotension, Dysrhythmias	BP improved	<30	Full	No comp
Lung <sup>75)</sup>	M/21	citalopram	Seizure, unresponsive	No	NR	discharge	Too small dose
Meaney <sup>76)</sup>	F/47	amlodipine	Dysrhythmias, shock	Vaso down	<12 h	Full	laboratory error
Moon <sup>12)</sup>	F/47	endosulfan	Coma, Hypotension, Dysrhythmias, Seizure	BP improved	10	expire	Recur arrest
Moussot	F/72	flecainide	Shock, QRS widening	improved	30	Full	No comp
Nogar <sup>77)</sup>	F/48	lamotrigine	CPR(45mins), Seizure	ROSC	NR	Full	No comp
Perza <sup>78)</sup>	M/50	Trazodone, doxepin	Shock, QRS widening	improved	NR	Full	No comp
Scholten <sup>79)</sup>	F/53	Amitriptyline, Citalopram, venlafaxine	Coma, Hypotension, Dysrhythmias	QRS improved	<1	neurologic sequelae	No comp
Sirianni <sup>80)</sup>	F/17	Bupropion, lamotrigine	CPR(52mins)	ROSC	1	rehabilitation	No comp
ten Tusscher <sup>13)</sup>	F/21	propafenone	Coma, Hypotension, Seizure, Dysrhythmias	QRS improved, vaso down	<60	expire	Hypoxic injury
Watt <sup>81)</sup>	F/?	quetiapine	Coma, Dysrhythmias	No	NR	Full	No comp
Weinberg <sup>82)</sup>	F/45	haloperidol	CPR(15mins)	ROSC	2	Full	No comp
West <sup>15)</sup>	F/71	amlodipine	Hypotension	No	NR	Full	laboratory error
Wilson <sup>83)</sup>	F/57	diltiazem	Hypotension, Bradycardia	BP improved	NR	Full	No comp
You <sup>84)</sup>	M/65	glyphosate-surfactant	Coma, Hypotension, Dysrhythmias	BP improved, sinus rhythm	<1	Full	No comp
Young <sup>85)</sup>	M/32	verapamil SR	shock, Dysrhythmias	Vaso down	60	Full	No comp
Yurtlu <sup>86)</sup>	F/39	olanzapine	GCS 7	GCS 15	Few hours	Full	No comp

NR: not reported, Full: full recovery, No comp: no complication, Vaso: vasopressor, DVT: deep vein thrombosis

## 고 찰

Rosenblatt 등<sup>2)</sup>의 첫 번째 증례보고 이후 국소마취제의 전신독성에 지질 유탁액 제제를 사용하는 것에는 어느 정도 합의가 이루어진 상황이다. American Society of Regional Anesthesia and Pain Medicine (ASRA)<sup>18)</sup>는 국소마취제의 전신독성을 보이는 환자에게 lipid 제제를 사용하는 지침을 발표하였다. American Heart Association (AHA)<sup>19)</sup>에서도 국소마취제 독성에 의한 심정지의 치료로 지질 유탁액 제제를 권장하였다. 그렇지만 대부분의 근거들이 증례보고에 의한 것이며, 지질 유탁액 치료로 증상의 호전을 보이지 않는 실패한 경우도 보고되었으므로 주의할 필요가 있다<sup>20,21)</sup>. 용량은 20% 지질 유탁액 1.5 ml/kg을 1~2분 동안 정맥투여하고, 0.25 ml/kg/min로 유지하는 것이다. 70 kg 성인을 기준으로 하면 20% 지질 유탁액 100 ml을 일시에 투여하고, 1 L/hr로 유지한다. 투여된 지질 유탁액 제제는 지질단백지질분해효소(lipoprotein lipase)에 의해 대사되는데 주입속도나 투여 용량이 효소

의 제거능력을 초과하면 부작용이 발생할 수 있다. 10% 제제의 경우 자유 인지질(phospholipid)의 농도가 높아서 효소의 활성을 방해하여 부작용의 가능성이 높아지므로 가급적 20% 제제를 사용하는 것이 바람직하다<sup>22)</sup>.

지질 유탁액 치료의 작용기전은 지용성 약물을 조직으로부터 지질 유탁액 쪽으로 녹여서 흡수한다는 지질싱크 이론(lipid sink theory)로 설명하였다. 이에 따라 국소마취제 이외의 지용성 약물에 의한 중독에도 지질 유탁액을 적용하기 시작하였다. French 등<sup>23)</sup>은 약물에 따라 분포용적과 분배계수(partition constant)를 이용하여 지질 유탁액의 효과를 예측하는 모델을 제시하기도 하였다. 그러나 증례보고들에서 알 수 있듯이 약 15% 정도의 증례에서는 지질 유탁액이 효과를 보이지 못하였다<sup>4)</sup>. 또한 일부 수용성 약물의 경우에도 효과가 있다는 것이 보고되면서 또 다른 기전들이 작용할 것이라는 추정을 하게 되었다. 다른 작용기전으로 제시되는 것들은 지질 유탁액 제제가 중독 환자의 심근세포에 지방산 에너지원으로 작용한다는 가설, Na 통로와 약물의 결합을 억제한다는 가설, 미토콘드

리아 막투과성전이공(mitochondrial permeability transition pore)이 열리는 것을 방해한다는 가설, Ca 유입을 증가시킨다는 가설, 산화질소를 억제한다는 가설 등이 주장되었다<sup>3,24)</sup>.

현재 지질 유타액의 사용을 모든 지용성 약물 중독에서 일률적으로 권고하기 어려운 이유는 대부분의 근거가 증례보고에 의한 것이고 RCT나 전향적인 연구로 지질 유타액의 효과를 증명하지 못하였기 때문이다. Taftachi 등<sup>6)</sup>은 30명의 다양한 중독 환자를 대상으로 지질 유타액의 효과를 보는 RCT를 진행하였는데, 지질 유타액 투여군에서 GCS 점수가 높았다고 한다. 그러나 이 연구는 환자수도 적고 대상 약물도 다양하여 높은 수준의 근거가 되지 못한다. 증례보고의 경우 국소 마취제뿐 아니라 많은 종류의 약물 중독에 대해서 지질 유타액이 효과적이라는 보고들이 있었으나 비교대상이 없고, 다른 표준적인 치료가 함께 진행되기 때문에 지질 유타액에 의한 효과인지를 감별하기 어렵다. 또한 증례보고 중에는 지질 유타액 투여 후 특별한 호전이 관찰되지 않거나 상태가 나빠지는 경우도 있으므로 지질 유타액의 무조건적인 투여를 권장하기 어렵게 한다. 물론 증례보고 중에는 효과가 있다고 보고하는 경우가 훨씬 많지만, 지질 유타액 사용 후 효과가 없는 경우에는 대부분 증례보고를 하지 않았을 것으로 추정되므로 단순히 숫자를 비교할 수는 없다. 따라서 국소마취제 이외의 중독에서는 아직까지 지질 유타액을 일차 치료약제로 사용하기 보다는 다른 치료법에 반응이 없는 경우에도 시도해볼 수 있는 정도로 권장하고 있다. American College of Medical Toxicology (ACMT)<sup>25)</sup>에서도 2011년 지질 유타액 치료에 대하여 입장을 발표하고 표준적인 치료에 반응하지 않는 불안정한 급성 중독 환자에게 사용하되 가능한 임상독성학 전문가의 자문을 받아서 사용할 것을 권고하였다.

지질 유타액 제제는 오랫동안 영양공급을 위한 사용되어 왔으며 안전한 것으로 여겨져 왔다. 의료진의 착각으로 권장 용량의 5배 이상의 지질 유타액이 투여된 환자에서 심각한 합병증은 관찰되지 않았으며 단지 다른 검사결과의 정확도에 영향을 주었다고 한다<sup>15)</sup>. Bupivacaine 독성으로 심정지가 발생되어 지질 유타액을 투여받은 환자에서 아밀라제 수치가 608 IU/L로 증가되었으나 췌장염을 의심할만한 증상은 없었다고 한다. 따라서 이론적으로 지질 유타액 투여 후 고지혈증에 의한 췌장염이 생길 가능성은 있으나 임상 증상과의 연관이 필요하며, 증상이 없는 경우에는 췌장염보다는 고아밀라제혈증이라는 용어를 사용하는 것이 바람직할 것 같다. 또한 심정지 자체로도 췌장염을 비롯한 다양한 장기부전이 발생할 수 있으므로 췌장염이 지

질 유타액 치료에 의한 것인지는 감별하기 어렵다.

## 결론

급성 중독 환자에게 지질 유타액 치료에 대한 체계적 문헌고찰 결과 높은 근거수준의 임상연구는 아직 없었다. 다양한 약물 중독에 대하여 지질 유타액의 성공적인 사용을 보고한 증례보고들은 많으나 출판편견의 가능성이 높아 효과를 추정하기는 어렵다. 하지만 상대적으로 합병증의 위험이 적으므로 지용성 약물 중독에 의하여 심한 혈액학적 불안정을 보이는 경우에는 지질 유타액 제제를 적극적으로 고려할 수 있겠다.

## 참고문헌

- Weinberg GL, VadeBoncouer T, Ramaraju GA, Garcia-Amaro MF, Cwik MJ. Pretreatment or resuscitation with a lipid infusion shifts the dose-response to bupivacaine-induced asystole in rats. *Anesthesiology* 1998;88:1071-5.
- Rosenblatt MA, Abel M, Fischer GW, Itzkovich CJ, Eisenkraft JB. Successful use of a 20% lipid emulsion to resuscitate a patient after a presumed bupivacaine-related cardiac arrest. *Anesthesiology* 2006;105:217-8.
- Shin IW, Sohn JT. Lipid emulsion treatment of systemic toxicity induced by local anesthetics or other drugs. *J Korean Med Assoc* 2014;57:537-44.
- Cao D, Heard K, Foran M, Koyfman A. Intravenous lipid emulsion in the emergency department: a systematic review of recent literature. *J Emerg Med* 2015;48:387-97.
- Waring WS. Intravenous lipid administration for drug-induced toxicity: a critical review of the existing data. *Expert Rev Clin Pharmacol* 2012;5:437-44.
- Taftachi F, Sanaei-Zadeh H, Sepehrian B, Zamani N. Lipid emulsion improves Glasgow coma scale and decreases blood glucose level in the setting of acute non-local anesthetic drug poisoning--a randomized controlled trial. *Eur Rev Med Pharmacol Sci* 2012;16 Suppl 1:38-42.
- Gil HW, Park JS, Park SH, Hong SY. Effect of intravenous lipid emulsion in patients with acute glyphosate intoxication. *Clin Toxicol (Phila)* 2013;51:767-71.
- Cave G, Harvey M, Willers J, Uncles D, Meek T, Picard J, et al. LIPAEMIC report: results of clinical use of intravenous lipid emulsion in drug toxicity reported to an online lipid registry. *J Med Toxicol* 2014;10:133-42.
- Cole JB, Stellpflug SJ, Engebretsen KM. Asystole immediately following intravenous fat emulsion for overdose. *J Med Toxicol* 2014;10:307-10.
- Haesendonck R, de Winter S, Verelst S, Sabbe MB.

- Intravenous lipid emulsion for intentional Chloroquine poisoning. *Clin Toxicol (Phila)* 2012;50:223.
11. Kundu R, Almasri H, Moza A, Ghose A, Assaly R. Intravenous lipid emulsion in wide complex arrhythmia with alternating bundle branch block pattern from cocaine overdose. *Kardiol Pol* 2013;71:1073-5.
  12. Moon HJ, Lee JW. Availability of intravenous lipid emulsion therapy on endosulfan-induced cardiovascular collapse. *Am J Emerg Med* 2013;31:886.e1-2.
  13. ten Tusscher BL, Beishuizen A, Girbes AR, Swart EL, van Leeuwen RW. Intravenous fat emulsion therapy for intentional propafenone intoxication. *Clin Toxicol (Phila)* 2011;49:701.
  14. Levine M, Skolnik AB, Ruha AM, Bosak A, Menke N, Pizon AF. Complications following antidotal use of intravenous lipid emulsion therapy. *J Med Toxicol* 2014;10:10-4.
  15. West PL, McKeown NJ, Hendrickson RG. Iatrogenic lipid emulsion overdose in a case of amlodipine poisoning. *Clin Toxicol (Phila)* 2010;48:393-6.
  16. Punja M, Neill SG, Wong S. Caution with interpreting laboratory results after lipid rescue therapy. *Am J Emerg Med* 2013;31:1536.e1-2.
  17. Geib AJ, Liebelt E, Manini AF. Clinical experience with intravenous lipid emulsion for drug-induced cardiovascular collapse. *J Med Toxicol* 2012;8:10-4.
  18. Neal JM, Mulroy MF, Weinberg GL. American Society of Regional Anesthesia and Pain Medicine checklist for managing local anesthetic systemic toxicity: 2012 version. *Reg Anesth Pain Med* 2012;37:16-8.
  19. Vanden Hoek TL, Morrison LJ, Shuster M, Donnino M, Sinz E, Lavonas EJ, et al. Part 12: cardiac arrest in special situations: 2010 American Heart Association Guidelines for Cardiopulmonary Resuscitation and Emergency Cardiovascular Care. *Circulation* 2010;122:S829-61.
  20. Calenda E, Dinescu SA. Failure of lipid emulsion to reverse neurotoxicity after an ultrasound-guided axillary block with ropivacaine and mepivacaine. *J Anesth* 2009;23:472-3.
  21. Aveline C, Cognet F, Bonnet F. Ineffectiveness of intralipid infusion for central nervous toxicity following ultrasound-guided sciatic nerve block with lidocaine-ropivacaine solution: interaction between carbamazepine, local anaesthetic and intralipid? *Eur J Anaesthesiol* 2010;27:1070-2.
  22. Mirtallo JM, Dasta JF, Kleinschmidt KC, Varon J. State of the art review: Intravenous fat emulsions: Current applications, safety profile, and clinical implications. *Ann Pharmacother* 2010;44:688-700.
  23. French D, Smollin C, Ruan W, Wong A, Drasner K, Wu AH. Partition constant and volume of distribution as predictors of clinical efficacy of lipid rescue for toxicological emergencies. *Clin Toxicol (Phila)* 2011;49:801-9.
  24. Weinberg GL. Lipid emulsion infusion: resuscitation for local anesthetic and other drug overdose. *Anesthesiology* 2012;117:180-7.
  25. ACMT position statement: interim guidance for the use of lipid resuscitation therapy. *J Med Toxicol* 2011;7:81-2.
  26. Cave G, Harvey M, Graudins A. Intravenous lipid emulsion as antidote: a summary of published human experience. *Emerg Med Australas* 2011;23:123-41.
  27. Jamaty C, Bailey B, Larocque A, Notebaert E, Sanogo K, Chauny JM. Lipid emulsions in the treatment of acute poisoning: a systematic review of human and animal studies. *Clin Toxicol (Phila)* 2010;48:1-27.
  28. Cave G, Harvey M. Intravenous lipid emulsion as antidote beyond local anesthetic toxicity: a systematic review. *Acad Emerg Med* 2009;16:815-24.
  29. Bilotta F, Titi L, Rosa G. Local anesthetic-induced complete atrioventricular block during awake craniotomy. *J Neurosurg Anesthesiol* 2012;24:238.
  30. Charbonneau H, Marcou TA, Mazoit JX, Zetlaoui PJ, Benhamou D. Early use of lipid emulsion to treat incipient mepivacaine intoxication. *Reg Anesth Pain Med* 2009;34:277-8.
  31. Espinet AJ, Emmerton MT. The successful use of intralipid for treatment of local anesthetic-induced central nervous system toxicity: Some considerations for administration of intralipid in an emergency. *Clin J Pain* 2009;25:808-9.
  32. Foxall G, McCahon R, Lamb J, Hardman JG, Bedford NM. Levobupivacaine-induced seizures and cardiovascular collapse treated with Intralipid. *Anaesthesia* 2007;62:516-8.
  33. Gallagher C, Tan JM, Foster CG. Lipid rescue for bupivacaine toxicity during cardiovascular procedures. *Heart Int* 2010;5:e5.
  34. Landy C, Gagnon N, Boulland P, Raynaud L, Plancade D. Seizures associated with local anaesthetic intoxication. *Br J Anaesth* 2012;109:463-4; author reply 4.
  35. Lange DB, Schwartz D, DaRoza G, Gair R. Use of intravenous lipid emulsion to reverse central nervous system toxicity of an iatrogenic local anesthetic overdose in a patient on peritoneal dialysis. *Ann Pharmacother* 2012;46:e37.
  36. Litz RJ, Popp M, Stehr SN, Koch T. Successful resuscitation of a patient with ropivacaine-induced asystole after axillary plexus block using lipid infusion. *Anaesthesia* 2006;61:800-1.
  37. Litz RJ, Roessel T, Heller AR, Stehr SN. Reversal of cen-



- tral nervous system and cardiac toxicity after local anesthetic intoxication by lipid emulsion injection. *Anesth Analg* 2008;106:1575-7, table of contents.
38. Marwick PC, Levin AI, Coetzee AR. Recurrence of cardiotoxicity after lipid rescue from bupivacaine-induced cardiac arrest. *Anesth Analg* 2009;108:1344-6.
  39. McCutchen T, Gerancher JC. Early intralipid therapy may have prevented bupivacaine-associated cardiac arrest. *Reg Anesth Pain Med* 2008;33:178-80.
  40. Mizutani K, Oda Y, Sato H. Successful treatment of ropivacaine-induced central nervous system toxicity by use of lipid emulsion: effect on total and unbound plasma fractions. *J Anesth* 2011;25:442-5.
  41. Nguyen VH, White JL. Further support for the early administration of lipid emulsion in the treatment of ropivacaine-induced central nervous system toxicity. *J Anesth* 2012;26:479-80.
  42. Scherrer V, Compere V, Loisel C, Dureuil B. Cardiac arrest from local anesthetic toxicity after a field block and transversus abdominis plane block: a consequence of miscommunication between the anesthesiologist and surgeon. *A Case Rep* 2013;1:75-6.
  43. Shih YH, Chen CH, Wang YM, Liu K. Successful reversal of bupivacaine and lidocaine-induced severe junctional bradycardia by lipid emulsion following infraclavicular brachial plexus block in a uremic patient. *Acta Anaesthesiol Taiwan* 2011;49:72-4.
  44. Smith HM, Jacob AK, Segura LG, Dilger JA, Torsher LC. Simulation education in anesthesia training: a case report of successful resuscitation of bupivacaine-induced cardiac arrest linked to recent simulation training. *Anesth Analg* 2008;106:1581-4, table of contents.
  45. Sonsino DH, Fischler M. Immediate intravenous lipid infusion in the successful resuscitation of ropivacaine-induced cardiac arrest after infraclavicular brachial plexus block. *Reg Anesth Pain Med* 2009;34:276-7.
  46. Spence AG. Lipid reversal of central nervous system symptoms of bupivacaine toxicity. *Anesthesiology* 2007;107:516-7.
  47. Varela H, Bums SM. Use of lipid emulsions for treatment of local anesthetic toxicity: a case report. *Aana j* 2010;78:359-64.
  48. Warren JA, Thoma RB, Georgescu A, Shah SJ. Intravenous lipid infusion in the successful resuscitation of local anesthetic-induced cardiovascular collapse after supraclavicular brachial plexus block. *Anesth Analg* 2008;106:1578-80, table of contents.
  49. Whiteman DM, Kushins SI. Successful Resuscitation With Intralipid After Marcaine Overdose. *Aesthet Surg J* 2014;34:738-40.
  50. Whiteside J. Reversal of local anaesthetic induced CNS toxicity with lipid emulsion. *Anaesthesia* 2008;63:203-4.
  51. Abdelmalek D, Schwarz ES, Sampson C, Halcomb SE, McCammon C, Arroyo-Plasencia A, et al. Life-threatening diphenhydramine toxicity presenting with seizures and a wide complex tachycardia improved with intravenous fat emulsion. *Am J Ther* 2014;21:542-4.
  52. Agarwala R, Ahmed SZ, Wiegand TJ. Prolonged use of intravenous lipid emulsion in a severe tricyclic antidepressant overdose. *J Med Toxicol* 2014;10:210-4.
  53. Arora NP, Berk WA, Aaron CK, Williams KA. Usefulness of intravenous lipid emulsion for cardiac toxicity from cocaine overdose. *Am J Cardiol* 2013;111:445-7.
  54. Arslan ED, Demir A, Yilmaz F, Kavalci C, Karakilic E, Celikel E. Treatment of quetiapine overdose with intravenous lipid emulsion. *Keio J Med* 2013;62:53-7.
  55. Bartos M, Knudsen K. Use of intravenous lipid emulsion in the resuscitation of a patient with cardiovascular collapse after a severe overdose of quetiapine. *Clin Toxicol (Phila)* 2013;51:501-4.
  56. Blaber MS, Khan JN, Brebner JA, McColm R. "Lipid rescue" for tricyclic antidepressant cardiotoxicity. *J Emerg Med* 2012;43:465-7.
  57. Boegevig S, Rothe A, Tfelt-Hansen J, Hoegberg LC. Successful reversal of life threatening cardiac effect following dosulepin overdose using intravenous lipid emulsion. *Clin Toxicol (Phila)* 2011;49:337-9.
  58. Bologna C, Lionte C, Coman A, Sorodoc L. Lipid emulsion therapy in cardiodepressive syndrome after diltiazem overdose--case report. *Am J Emerg Med* 2013;31:1154.e3-4.
  59. Bowler M, Nethercott DR. Two lessons from the empiric management of a combined overdose of liraglutide and amitriptyline. *A A Case Rep* 2014;2:28-30.
  60. Castanares-Zapatero D, Wittebole X, Huberlant V, Morunglav M, Hantson P. Lipid emulsion as rescue therapy in lamotrigine overdose. *J Emerg Med* 2012;42:48-51.
  61. Dagtekin O, Marcus H, Muller C, Bottiger BW, Spohr F. Lipid therapy for serotonin syndrome after intoxication with venlafaxine, lamotrigine and diazepam. *Minerva Anesthesiol* 2011;77:93-5.
  62. Ellsworth H, Stellpflug SJ, Cole JB, Dolan JA, Harris CR. A life-threatening flecainide overdose treated with intravenous fat emulsion. *Pacing Clin Electrophysiol* 2013;36:e87-9.
  63. Engels PT, Davidow JS. Intravenous fat emulsion to reverse haemodynamic instability from intentional amitriptyline overdose. *Resuscitation* 2010;81:1037-9.
  64. Finn SD, Uncles DR, Willers J, Sable N. Early treatment of a quetiapine and sertraline overdose with Intralipid. *Anaesthesia* 2009;64:191-4.

65. Franxman TJ, Al-Nabhan M, Cavallazzi RS, Speak AJ. Lipid emulsion therapy for verapamil overdose. *Ann Intern Med* 2011;154:292.
66. Han SK, Jeong J, Yeom S, Ryu J, Park S. Use of a lipid emulsion in a patient with refractory hypotension caused by glyphosate-surfactant herbicide. *Clin Toxicol (Phila)* 2010;48:566-8.
67. Harvey M, Cave G. Case report: successful lipid resuscitation in multi-drug overdose with predominant tricyclic antidepressant toxidrome. *Int J Emerg Med* 2012;5:8.
68. Hillyard SG, Barrera-Groba C, Tighe R. Intralipid reverses coma associated with zopiclone and venlafaxine overdose. *Eur J Anaesthesiol* 2010;27:582-3.
69. Jacob J, Heard K. Second case of the use of intravenous fat emulsion therapy for propafenone toxicity. *Clin Toxicol (Phila)* 2011;49:946-7.
70. Jakkala-Saibaba R, Morgan PG, Morton GL. Treatment of cocaine overdose with lipid emulsion. *Anaesthesia* 2011;66:1168-70.
71. Jovic-Stosic J, Gligic B, Putic V, Brajkovic G, Spasic R. Severe propranolol and ethanol overdose with wide complex tachycardia treated with intravenous lipid emulsion: a case report. *Clin Toxicol (Phila)* 2011;49:426-30.
72. Kiberd MB, Minor SF. Lipid therapy for the treatment of a refractory amitriptyline overdose. *Cjem* 2012;14:193-7.
73. Levine M, Brooks DE, Franken A, Graham R. Delayed-onset seizure and cardiac arrest after amitriptyline overdose, treated with intravenous lipid emulsion therapy. *Pediatrics* 2012;130:e432-8.
74. Livshits Z, Feng Q, Chowdhury F, Amdo TD, Nelson LS, Hoffman RS. Life-threatening bupropion ingestion: is there a role for intravenous fat emulsion? *Basic Clin Pharmacol Toxicol* 2011;109:418-22.
75. Lung DD, Wu AH, Gerona RR. Cardiotoxicity in a citalopram and olanzapine overdose. *J Emerg Med* 2013;45:554-8.
76. Meaney CJ, Sareh H, Hayes BD, Gonzales JP. Intravenous lipid emulsion in the management of amlodipine overdose. *Hosp Pharm* 2013;48:848-54.
77. Nogar JN, Minns AB, Savaser DJ, Ly BT. Severe sodium channel blockade and cardiovascular collapse due to a massive lamotrigine overdose. *Clin Toxicol (Phila)* 2011;49:854-7.
78. Perza MN, Schneider LA, Rosini JM. Suspected tricyclic antidepressant overdose successfully treated with lipids. *J Emerg Nurs* 2013;39:296-8.
79. Scholten HA, Nap A, Bouwman RA, Biermann H. Intralipid as antidote for tricyclic antidepressants and SSRIs: a case report. *Anaesth Intensive Care* 2012;40:1076-7.
80. Sirianni AJ, Osterhoudt KC, Calello DP, Muller AA, Waterhouse MR, Goodkin MB, et al. Use of lipid emulsion in the resuscitation of a patient with prolonged cardiovascular collapse after overdose of bupropion and lamotrigine. *Ann Emerg Med* 2008;51:412-5, 5.e1.
81. Watt P, Malik D, Dyson L. Gift of the glob--is it fool-proof? *Anaesthesia* 2009;64:1031-3.
82. Weinberg G, Di Gregorio G, Hiller D, Hewett A, Sirianni A. Reversal of haloperidol-induced cardiac arrest by using lipid emulsion. *Ann Intern Med* 2009;150:737-8.
83. Wilson BJ, Cruikshank JS, Wiebe KL, Dias VC, Yarema MC. Intravenous lipid emulsion therapy for sustained release diltiazem poisoning: a case report. *J Popul Ther Clin Pharmacol* 2012;19:e218-22.
84. You Y, Jung WJ, Lee MJ. Effect of intravenous fat emulsion therapy on glyphosate-surfactant-induced cardiovascular collapse. *Am J Emerg Med* 2012;30:2097.e1-2.
85. Young AC, Velez LI, Kleinschmidt KC. Intravenous fat emulsion therapy for intentional sustained-release verapamil overdose. *Resuscitation* 2009;80:591-3.
86. Yurtlu BS, Hanci V, Gur A, Turan IO. Intravenous lipid infusion restores consciousness associated with olanzapine overdose. *Anesth Analg* 2012;114:914-5.