

원 저

수은 체온계와 관련된 손상 및 중독에 대한 체계적 고찰

연세대학교 의과대학 응급의학교실

이요섭 · 주영선 · 유제성 · 정성필 · 정현수 · 이한식

A Systematic Review of Injury or Poisoning Related to Mercury Thermometer

Yo Seop Lee, M.D., Young Seon Joo, M.D., Je Sung You, M.D.,
Sung Phil Chung, M.D., Hyun Soo Chung, M.D., Hahn Shick Lee, M.D.

Department of Emergency Medicine, Yonsei University College of Medicine, Seoul, Korea

Purpose: The purpose of this systematic review was to evaluate the evidence regarding injury and poisoning associated with the clinical mercury thermometer.

Methods: Electronic literature searches were conducted for identification of relevant studies and case reports of injury and poisoning associated with the clinical mercury thermometer. The search outcomes were limited to literature with English and Korean languages published from 1966. Studies related to occupational mercury exposure, or mercury exposure from sphygmomanometer, barometer, and fluorescent light were excluded.

Results: A total of 60 reports, including 59 case reports, were finally included. Of those, nine cases pertained to an intact thermometer as a foreign body, 25 injuries were related to a thermometer, and 26 cases involved exposures to mercury from a broken thermometer. Case reports were classified according to severity into 16 mild, 41 moderate, and two severe cases. Two cases of mortality were reported, one was deliberate intravenous injection of mercury and the other was acute vapor inhalation of mercury from broken thermometers.

Conclusion: Findings of this systematic review suggested that the mercury thermometer could cause various forms of poisoning and injury. In particular, inhalation of mercury vapor from a broken thermometer can lead to systemic toxicity requiring chelating therapy.

Key Words: Mercury, Poisoning, Injury, Thermometer

서 론

수은은 원소 수은(Hg⁰), 무기 수은과 유기 수은으로 분

류된다. 체온계에 들어있는 수은은 원소(금속) 수은이며, 유기 수은은 생선, 무기 수은은 치과용 아말감이 중요한 출처로 알려져 있다. 체온계 안에는 약 0.1 ml (5~7 g 정도)의 원소 수은이 들어있다. 미국의 경우 2001년부터 체온계에 의한 수은 노출을 보고하기 시작하였는데, 2001년에만 17,457건의 노출이 중독센터에 보고되었다. 비의도적 노출이 대부분(99%)이며 6세 미만이 43%였다. 2005년에는 9,122건으로 노출 빈도가 감소하였으며, 5년간 사망과 관련된 경우는 없었다¹⁾.

체온계에 들어있는 원소 수은은 위장관으로 거의 흡수되지 않으므로 삼키더라도 안전하다고 알려져 있다. 그러나 수은이 증기 형태로 노출되는 경우에는 심각한 위험에

투고일: 2014년 3월 22일

게재승인일: 2014년 5월 28일

책임저자: 정 성 필

서울특별시 강남구 언주로 211

강남세브란스병원 응급의학과

Tel: 02) 2019-3030, Fax: 02) 2019-4820

E-mail: emstar@yuhs.ac

* 이 논문은 대한임상독성학회지 또는 다른 학회지에 동시에 투고되지 않았으며 이전에 다른 학회지에 게재된 적이 없음을 선언합니다.

처할 수 있다. 또한 체온계에 의한 손상도 가능한데, Aprahamian 등은 12년간 체온계에 의한 손상 33례를 분석하여 손상 부위의 45%가 구강, 39%가 항문이었다고 보고하였다²⁾. 한국소비자원의 보도자료에 의하면 국내에서도 2010년 이후 수은 체온계에 의한 위해 사례의 발생이 증가하고 있으며 파손에 의한 2차 수은 중독이 발생한 경우도 4건(6.8%)이 있었다고 한다³⁾.

미국에서는 2001년 이후 20개 주에서 수은 체온계의 제조, 판매, 유통이 금지되었다고 하며, 유럽연합에서도 2007년부터 수은체온계 사용을 금지하였다. 한편 2013년 열린 국제수은협약 정부간 협상의 결과로 수은을 이용한 배터리, 조명기기, 화장품, 온도계 등의 제조 및 수출입이 2020년까지 금지될 예정이라고 한다. 이와 같이 체온계의 안전성에 대한 논란이 지속되는 상황에서 저자들은 체계적인 문헌고찰을 통하여 수은 체온계와 관련된 손상 및 중독의 위험성을 분석해보았다. 성인 및 소아에게 수은 체온계의 사용이 어떤 종류의 손상 및 중독을 어느 정도의 중증도로 유발할 수 있는지 알아보기 위하여 수은 체온계와 관련된 증례(군) 및 코호트 연구를 조사 분석하였다.

대상과 방법

본 연구는 기존 문헌들의 체계적 고찰 연구로서, 문헌검색은 한명의 연구자가 2013년 12월에 실시하였다. 국외 문헌의 검색을 위해서 PubMed에서 mercury, thermometer, injury, poisoning을 MeSH 용어로 조합하여 검색하였다. 그 중에서 elemental mercury, metallic mercury, broken thermometer, clinical thermometer, baboon syndrome의 용어가 들어간 문헌을 검색하여

humans, English로 제한하여 검색하였다(Table 1). 같은 방식으로 EMBASE, Scopus 등의 데이터베이스를 검색하였다. 국내문헌 검색은 한국의학논문데이터베이스(http://kmbase.medric.or.kr/), KoreaMed, Korean Studies Information System (KISS, http://kiss.kstudy.com)를 이용하여 '수은(mercury)' 또는 '체온계(thermometer)'로 검색되는 모든 문헌을 검색하였다.

문헌의 선정기준은 1966년 이후 출판된 수은 노출에 대한 연구 및 체온계와 관련된 손상 관련 연구로 한정하였다. 출판 언어는 영어와 한국어만으로 제한하였으며, 종설, 논평, 학술대회 초록, 서신 형태의 논문은 제외하였다. 단, 증례보고를 서신의 형태로 보고한 것은 포함하였다. 제목 및 초록을 보고 선정기준에 해당하는 문헌은 전문을 확인하여 가정용 체온계와 관련된 문헌을 최종 선정하였다. 급성 및 만성 증례를 모두 포함하였으며 자해 목적의 손상 및 수은 노출, 피부 과민반응도 포함하였다. 제외 기준으로는 직업적 수은 노출, 체온계 공장 및 학교 실험실 온도계와 관련된 경우, 혈압계, 형광등, 기압계 등의 수은 노출과 관련된 경우는 제외하였다. 최종 선정된 문헌은 EndNote (X7.0.2, Thomson Reuters)에 정리하여 중복된 문헌을 제거하였다. 또한 문헌에 인용된 참고문헌들을 검토하여 빠진 문헌이 있으면 추가하였다(Fig. 1).

선정된 문헌을 리뷰하여 이물로서의 체온계, 수은 노출과 관련된 피부질환, 체온계에 의한 손상, 깨진 체온계에 의한 수은 노출로 분류하여 정리하였다. 피부에 찔리거나 천공된 경우는 손상으로 분류하였다. 예를 들어 깨진 체온계를 삼킨 경우는 노출로, 혀 밑에 박힌 경우에는 손상으로

Table 1. Detailed search strategy for PubMed

Line	Search details
1	mercury [mesh]
2	thermometer [mesh]
3	injury [mesh]
4	poisoning [mesh]
5	“elemental mercury” [tiab]
6	“metallic mercury” [tiab]
7	“broken thermometer” [tiab]
8	“clinical thermometer” [tiab]
9	“baboon syndrome” [tiab]
10	(#1 OR #2) AND (#3 OR #4)
11	#5 OR #6 OR #7 OR #8 OR #9
12	#10 AND #11
13	#12 Filters: Humans; English

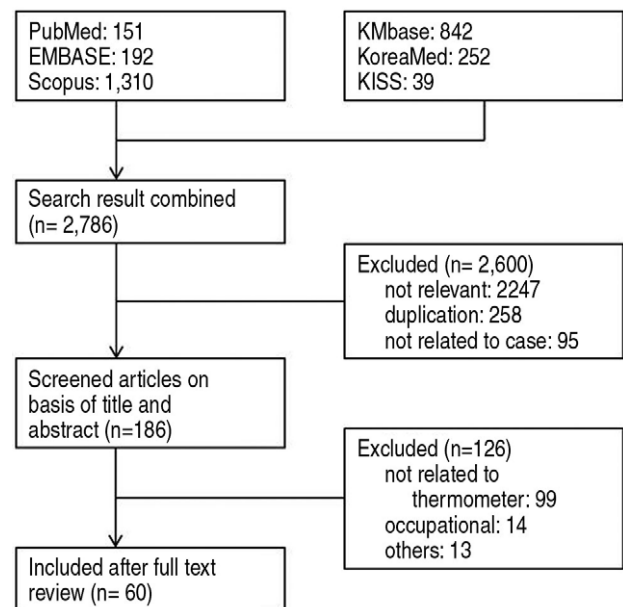


Fig. 1. Flow diagram of study selection.

로 분류하였다. 환자의 중증도는 Caravati 등의 연구를 참고하여 세단계로 분류하였는데, 경도(mild)는 병원 입원이나 킬레이트 치료가 필요없이 관찰만 하는 경우, 중등도(moderate)는 입원이나 수술, 킬레이트 치료가 필요한 경우, 중증(severe)은 사망이나 생명을 위협하는 증상(혼수, 호흡곤란, 저혈압 등)이 발생하는 경우로 정의하였다¹⁾.

결 과

일차 검색에서 검색된 문헌은 PubMed 151건, EMBASE 192건, Scopus 1,310건, 한국의학논문데이터베이스(KMbase) 842건, KoreaMed 252건, KISS 39건이었다. 연구자들의 검토를 거쳐 최종적으로 국외 54편, 국내 6편의 논문을 선정하였다. 60건 가운데 1편만 후향적 코호트 연구였고 나머지는 모두 증례(군) 연구였다. 손상 및 중독 기전에 따라서는 이물로서의 체온계가 9례, 체온계에 의한 손상 25례, 피부질환을 포함한 수은노출 26례

로 분류되었다. 총 59례를 중증도에 따라 분류하면 경도 17례(29%), 중등도 40례(68%), 중증 2례(3%)의 분포를 보였다(Table 2).

1. 이물로서의 체온계

체온계가 완전한 상태로 체내에 삽입된 경우는 9례가 검색되었다(Table 3). 부위별로는 방광이 4례^{4,7)}, 위장이 3례⁸⁻¹⁰⁾, 직장 1례¹¹⁾, 종격동 1례¹²⁾였다. 8례는 중등도, 나머지 1례는 경도의 중증도였다.

2. 체온계에 의한 손상

체온계에 의한 손상은 1편의 후향적 코호트 연구²⁾와 24편의 증례(군) 연구가 검색되었다(Table 4). 손상 부위는 얼굴, 팔, 골반, 액와부, 무릎 등으로 다양하였다. 24편의 증례 연구의 중증도는 1편을 제외하고는¹³⁾ 모두 킬레이트

Table 2. Severity according to the injury mechanism

Injury mechanism	Severity			
	Mild	Moderate	Severe	Total
Intact thermometer as a foreign body	1	8	0	9
Injuries related to thermometer	1	23	0	24
Skin disorder related to mercury exposure	9	0	0	9
Exposures to mercury from broken thermometer				
Ingestion	4	3	0	7
Aspiration	1	3	0	4
Intravenous injection	0	0	1	1
Vapor inhalation	1	3	1	5
Total	17 (29%)	40 (68%)	2 (3%)	59 (100%)

Table 3. Published cases related to intact thermometer as a foreign body

Year	Age/ Gender	Body area	Etiology	Removal
2008 ¹²⁾	39/F	esophagus→ mediastinum	Self-ingestion (drug seeking)	Thoracotomy
2002 ⁸⁾	35/M	stomach	Convulsion while taking temp.	Gastrotomy
2002 ⁴⁾	28/F	bladder	Self-insertion	Rigid nephroscopy
1998 ⁵⁾	28/F	bladder	Inserted while taking vaginal temp.	Rigid cystoscopy
1995 ⁶⁾	17/F	bladder	Self-insertion for abortion	Flexible cystoscopy
1987 ⁷⁾	37/F	bladder	Inserted while taking vaginal temp.	Rigid cystoscopy
1984 ⁹⁾	85/M	stomach	Ingestion while taking temp.	Fiberoptic endoscopy
1981 ¹¹⁾	4/M	rectum	Inserted while taking rectal temp.	Manual remove
1972 ¹⁰⁾	26/M	stomach	Ingestion while taking temp.	Spontaneous passing

temp: temperature

치료, 수술 등이 필요한 중등도였다.

3. 체온계의 수은노출과 관련된 피부질환

체온계의 수은노출 후에 발생한 피부질환은 9례의 증례가 검색되었다(Table 5). 대부분 baboon syndrome이라는 접촉성 피부염이었으며 경도의 중증도 질환으로 분류되었다.

4. 깨진 체온계에 의한 수은 노출

깨진 체온계를 삼키거나 흡인한 경우, 또는 체온계의 수은을 정맥주사하거나 수은 증기를 흡인한 경우 등이 포함되어 총 17편의 증례 연구가 검색되었다(Table 6). 이 중 다른 치료 없이 경과관찰만 한 정도의 노출증례가 5편 있었고 사망까지 초래한 중증의 노출도 2편이 검색되었다^{14,15)}. 나머지 10편은 중등도로서 보존적 치료 및 킬레이트 치료를 하였다.

Table 4. Published reports about injury related thermometer with or without mercury exposure

Year	Age/Gender	Body area	Etiology (duration)	Effect severity
2012 ¹⁷⁾	1/M	Axillar	broken while taking axillary temp. (1 d)	Aspiration
2011 ³⁰⁾	29/M	Knee	deliberate self injection (several months)	B ↑, S+, DMPS
2012 ³¹⁾	10 m/M	Rectum→ pelvis	broken while taking rectal temp. (few hours)	B ↑, U ↑, S+
2009 ³²⁾	29/F	Knee	shaking thermometers in sitting position (4 d)	BN, S+
2009 ²⁾	<6 yr	Mouth (45%)	retrospective cohort of 33 cases during 12	NR
	21:12	Anus (39%)	years. Mercury exposure in 42%	
		Orbit (6%)		
2008 ³³⁾	11/M	Knee joint	injured by broken thermometer (3 d)	B ↑, U ↑, S+
2007 ¹³⁾	19/M	Pelvis	accidentally noted broken thermometer with 2 fragments in pelvic X-ray (unknown)	BN, UN, SX
2005 ³⁴⁾	31/M	Hip	deliberate self injection (NR)	B ↑, UX, S+
2004 ³⁵⁾	32/F	Hand	injured by a broken thermometer while she was working (1 m)	S+
2004 ¹⁸⁾	43/F	Arm	deliberate self injection (several hours)	B ↑, U ↑, S+, BAL, DMSA
2003 ¹⁹⁾	41/F	Arm	deliberate self injection (1 h)	B ↑, U ↑, S+, BAL, DMSA
2001 ³⁶⁾	38, 29, 22/F	Hand	injured by broken thermometer (2, 6, 10 w)	BN, S+
1998 ³⁷⁾	39/F	Mouth	cat struck face while taking oral temp. (10 d)	BN, UN, S+
1997 ³⁸⁾	15/M	Forearm	falling onto thermometer (5 d)	B ↑, S+
1997 ³⁹⁾	2/M	Orbit	falling while holding thermometer (3 d)	BN, S+
1996 ¹⁶⁾	38/F	Hand	injured while shaking thermometers (3.5 y)	B ↑, U ↑, SX
			develop amyotrophic lateral sclerosis	DMSA
1996 ⁴⁰⁾	2/F	Face	fell while holding a thermometer (14 d)	B ↑, U ↑, S+
1991 ⁴¹⁾	10/M	Mouth	accidentally broken in his mouth (6 m)	U ↑, S+
1987 ⁴²⁾	5/M	Rectum→ bladder	broken while taking rectal temp. (6 m)	S+
1983 ⁴³⁾	2/M	Rectum→ epidural space	broken while taking rectal temp. (NR)	S+
1981 ⁴⁴⁾	11/M	Knee joint	injured by broken thermometer (20 d)	S+
1978 ⁴⁵⁾	<4 days	Rectum	3 cases of rectal perforation after taking rectal temp. (NR)	S+
	M:F=2:1			
1974 ⁴⁶⁾	13/F	Finger	injured by broken thermometer (2 y)	UX S+
1969 ⁴⁷⁾	Neonates	Rectum	2 cases of rectal perforation after taking rectal temp. (NR)	S+
1969 ⁴⁸⁾	Neonate	Rectum	rectal perforation after taking rectal temp. (NR)	S+

B ↑ : increased blood mercury level, U ↑ : increased urine mercury level, S+ : performed surgical removal, BAL: British anti-Lewisite, DMSA: dimercaptosuccinic acid, DMPS: dimercaptopropanesulfonic acid, NR: not reported, N: normal level, X: not performed, temp: temperature

고찰

1. 이물로서의 체온계(Table 3)

체온계는 가늘고 긴 형태로 되어 있어서 방광, 구강, 항

문 등의 경로로 체내에 이물로 삽입되기 쉽다. 이러한 형태적 특성 및 제거과정에서 파손되어서는 안 된다는 점 때문에 이물로서의 체온계를 제거할 때에는 많은 주의 및 전문술기가 필요하다. 따라서 제거방법으로 Open surgical procedure를 주로 이용하게 되는데 본 연구에서 선정된

Table 5. Published cases of skin disorder related to mercury exposure from thermometer

Year	Age/Gender	Diagnosis	Duration	Direct contact
2009 ⁴⁹	14/M	Baboon syndrome with vitiligo	3 days	Yes
2008 ⁵⁰	5/F, 2/F	Baboon syndrome	2 days	No
2008 ²⁰	18/F	Acute generalized exanthematouspustulosis	1 days	No
2007 ⁵¹	31/F	Baboon syndrome	2 days	Yes
2004 ⁵²	<14 yrs, 8:3	Baboon syndrome (11 cases)	NR	NR
1995 ⁵³	18/F, 3/M	Baboon syndrome	1, 7 days	Yes
1995 ⁵⁴	30, 16, 32/F	Baboon syndrome	1~2 days	Yes
1987 ⁵⁵	11/M	Baboon syndrome	3 days	Yes
1986 ⁵⁶	9, 19/F	Baboon syndrome	1~2 days	NR

NR: not reported

Table 6. Published reports of mercury exposure related to broken thermometer

Year	Age/Gender	Etiology (duration)	Intervention
Ingestion			
2013 ⁵⁷	6/F	Biting while taking oral temp.	observation
2012 ⁵⁸	3/M	Biting while taking oral temp.	observation
2007 ²¹	39/F	Memory loss (dissociative disorder)	penicillamine
2007 ²²	33/F	Self ingestion of mercury from 2,500 thermometers	DMPS
2005 ⁵⁹	adult/M	Biting while taking oral temp.	observation
1990 ⁶⁰	3/F	Suspected ingestion by parents	observation
1985 ²³	2/F	Biting while taking oral temp.	appendectomy
Aspiration			
2009 ²⁵	3/M	Biting while taking oral temp.	observation
2002 ⁶¹	6/F	Biting while taking oral temp.	rigid bronchoscopy
1991 ⁶²	35/M	Detected broken thermometer from chest X-ray after shunt operation	lobectomy
1973 ⁶³	33/F	Convulsion while taking oral temp.	thoracotomy
Intravenous injection			
2008 ¹⁴	30/F	Deliberate intravenous injection of mercury from 37 thermometers (NR)	DMSA/ Expire
Vapor inhalation			
2003 ²⁶	11 m/M	Spilled from broken thermometer onto carpet, vacuum cleaned only (4 w)	Conservative care (beta blocker)
1997 ²⁸	28 m/M	Mother broke thermometer in kitchen (3 m)	B ↑, U ↑, DMSA
1997 ²⁷	1/F, 6/F	Mercury from broken thermometer dropped on carpet in children's room (2 w)	U ↑, DMSA
1990 ²⁹	2, 3/F, 6/M	Thermometer had been broken in children's room which had floor heating (8 m)	U ↑, DMPS
1979 ¹⁵	67/F, 77, 38/M	Mercury globule from broken thermometer was put into pan on hot stove by patient (15 h)	B ↑, U ↑, BAL Expire

B ↑ : increased blood mercury level, U ↑ : increased urine mercury level, NR: not reported, temp: temperature, BAL: British anti-Lewisite, DMSA: dimercaptosuccinic acid, DMPS:dimercaptopropanesulfonic acid

논문들은 내시경적인 제거와 관련된 증례들이 많았다. 특히 방광의 이물 4례는 모두 내시경적으로 제거가 되었다. 위장관의 경우에는 두부 외상, 노인, 발작 등의 이유로 의식수준이나 인지능력이 저하되어있는 환자가 구강체온을 측정할 때 삼키는 경우가 많다. 위장의 이물제거는 자발적으로 배출된 경우¹⁰⁾, fiberoptic endoscopy⁹⁾, gastrotomy⁸⁾ 등 다양한 방법이 이용되었다. 단, 자발적으로 배출된 증례의 경우 삼킴부터 배출까지 19일의 시간이 소요되었고 그동안 주의 깊은 경과관찰 및 영상검사가 불가피하였다.

2. 체온계에 의한 손상(Table 4)

체온계에 의한 손상은 소아의 경우 체온측정과정에서의 사고, 체온계 주변에서의 또는 체온계를 쥐고 있던 상태에서의 낙상, 미끄러짐 등의 기전에 의하여 주로 발생하고 성인의 경우에는 고의적인 자해도 많다. 손상 부위는 얼굴, 팔, 골반, 액와부, 무릎 등으로 다양하며 연부조직에 주입된 수은은 증상에 관계없이 가능한 바로 제거하는 것이 좋다. 연부조직의 수은이 제거되지 않은 환자에게 amyotrophic lateral sclerosis가 발생된 경우가 보고되었다¹⁶⁾. 대부분 수술적 제거가 시행되었으나 액와부에서 aspiration을 통하여 성공적으로 제거한 사례도 보고되었다¹⁷⁾. 킬레이트 치료로는 DMSA 3건^{16,18,19)}, DMPS 1건¹⁹⁾이 시행되었다.

수술적 제거나 킬레이트 치료 없이 경과관찰을 한 증례도 1례 있었는데 둔부 타박상으로 진행한 pelvis AP 영상에서 우연히 깨진 체온계 파편이 골반 내에 발견된 19세 남성과 관련된 증례였으며 언제 어떻게 들어갔는지 환자가 기억하지 못하였고 소변 및 혈액에서의 수은농도도 정상범위였다¹³⁾.

3. 체온계의 수은노출과 관련된 피부질환(Table 5)

대부분이 baboon 증후군이며 acute generalized exanthematous pustulosis (AGEP)가 1례²⁰⁾였다. Baboon 증후군은 특징적인 병변을 보이는 전신성 알레르기 접촉 피부염을 말하며 엉덩이가 빨간색인 개코원숭이에서 유래된 명칭이다. 원인물질은 수은이 많아서 mercury exanthem으로도 불리우나 니켈, ampicillin 등도 원인이 될 수 있다. 노출로부터 1~3일, 길게는 7일 후에 발생하였으며, 직접 수은에 접촉하지 않고 수은 증기에 노출된 경우에도 발생 가능하다. 1주간의 전신스테로이드 및 항히스타민 치료로 발진은 소실될 수 있다.

4. 깨진 체온계에 의한 수은 노출(Table 6)

1) 깨진 체온계를 삼킴

7례에서 보고되었는데 4례는 소아, 3례는 성인이었다. 4례에서 자연 배출을 기다리며 관찰하였으나, 2례에서는 혈중 및 소변의 수은 농도가 상승하여 penicillamine과 Sodium dimercaptopropanesulfone (DMPS)로 치료하였다^{21,22)}. Ernst 등은 충수돌기에 수은이 저류되어 5일째 예방적으로 충수절제술을 시행하였다²³⁾. 그러나 Rusyniak 등은 마찬가지로 충수돌기에만 수은이 저류된 환자에게 수술적 치료없이 수은이 자연 배출될 수 있음을 보고하였다²⁴⁾.

2) 깨진 체온계의 흡인

4례에서 보고되었으며 소아 2례, 성인 2례였다. 관찰만 시행하고 퇴원한 증례도 1례 있었으나²⁵⁾, rigid bronchoscopy, lobectomy, thoracotomy 등 다양한 방법을 통한 제거가 시도되었다.

3) 체온계 수은의 정맥주사

De Palma 등은 37개의 체온계에서 수은을 주사기로 뽑아 정맥 주사한 환자에게 DMSA (succimer) 치료를 시행하였으나 결국 사망하였다고 한다¹⁴⁾.

4) 깨진 체온계에 의한 수은증기 흡인

체온계가 깨져 수은이 노출되는 경우 수은 증기의 흡인이 발생할 수 있다. 금속 수은은 증기압이 높아 상온에서 휘발되기 때문이다. 수은 증기는 공기보다 무거워서 아래쪽에 축적되므로 성인보다 소아에게 중독의 위험이 크다. 체온계에 의한 수은 증기의 흡입은 5례에서 보고되었는데, 모두 6세 미만의 소아에게 발생되었다. 주로 카펫에 흘렸으나 제거하지 않거나 진공청소기로 청소한 경우였다. 만성 중독이 대부분이지만 급성으로 발생하는 경우도 있다¹⁵⁾. Jaeger 등은 수은증기 흡인 이후 폐부종, 혼수상태 그리고 폐섬유증으로의 진행과정을 통한 사망사례를 보고하기도 하였다¹⁵⁾. 한편 고농도의 수은 증기에 노출된 소아에게 acrodynia(말단통증)이라는 특징적인 증후군이 발생할 수 있다. 임상 양상은 사지의 통증, 피부 발진, 치주염, 빈맥과 고혈압, 발열, 발한, 불면증, 광과민성 등이다. 손발 바닥의 피부가 벗겨지고 붉은색으로 변하여 pink disease라고도 한다.

치료로는 보존적 치료 1례²⁶⁾, DMSA^{14,27,28)}, DMPS²⁹⁾ 킬레이트 치료가 사용되었다. 이처럼 킬레이트 치료로는 dimercaptopropanesulfonic acid (DMPS, unithiol), dimercaptosuccinic acid (DMSA, succimer), British

anti-Lewisite (BAL, dimercaprol), penicillamine 등이 사용된다. 국내에서는 penicillamine (artamine®)이 시판되고 있으며, BAL과 DMSA는 희귀의약품센터에서 구할 수 있으나 고가이다. Succimer의 경우 응급해독제 비축 및 공급사업의 일환으로 전국 14개 거점병원에 비치되었으며 독극물정보센터 홈페이지(www.poisoninfo.co.kr)을 통해 잔고를 확인하고 신청할 수 있다.

본 연구의 제한점으로는 첫째, 관련된 문헌들이 대부분 증례보고라서 발생 빈도를 추정하거나 다른 형태의 체온계와의 비교를 하기 어렵다는 것이다. 그러나 수은이나 유리조각에 의하여 발생 가능한 중독이나 손상에 대한 다양한 사례들을 수집할 수 있었다. 둘째, 한 명의 연구자가 문헌검색 과정을 담당하였기 때문에 선택 비뚤림의 가능성이 있다. 특히, 언어의 문제로 영어나 한글로 작성되지 않은 문헌들이 일부 제외되었으며, 그 가운데에는 사망과 같이 심각한 위해를 가져온 경우들도 포함되어 있었다. 그러나 어차피 빈도의 비교가 불가능한 상황이며 이번 고찰에 포함된 문헌 중에도 사망 사례들이 있어서 수은 체온계 사용의 심각성은 충분히 인지할 수 있었다.

수은 체온계에 대한 체계적 고찰 연구 결과, 수은 체온계는 가늘고 긴 형태이며 깨지기 쉽다는 특징 때문에 다양한 경로로 손상 및 중독을 초래함을 알 수 있었다. 파손되지 않은 상태로 위장관, 방광 등의 부위에 이물로서 삽입되기도 하며 체온계에 의한 손상으로 연부조직에 주입되기도 한다. 이와 같은 경우에는 내시경, 수술적 방법 등을 통하여 적극적인 제거가 필요하다. 노출된 수은증기에 의해서도 손상이 발생할 수 있는데 킬레이트 치료 등을 요하는 경우가 많으며 심한 경우 폐부종, 폐섬유증, 혼수상태를 유발하여 사망에 이른다.

참고문헌

- Caravati EM, Erdman AR, Christianson G, Nelson LS, Woolf AD, Booze LL, et al. Elemental mercury exposure: an evidence-based consensus guideline for out-of-hospital management. *Clin Toxicol (Phila)* 2008;46:1-21.
- Aprahamian N, Lee L, Shannon M, Hummel D, Johnston P, Kimia A. Glass thermometer injuries: it is not just about the mercury. *Pediatr Emerg Care* 2009;25:645-7.
- Korea Consumer Agency. Alert for mercury infant poisoning by broken fever thermometer. 2013; <http://www.kca.go.kr/modules/board/view.jsp?&menuNo=294&boardConfigNo=129&boardNo=36071&ctx=0102> [Accessed 20May 2014].
- Nishiyama K, Shimada T, Yagi S, Kawahara M, Nakagawa M. Endoscopic removal of intravesical thermometer using a rigid nephroscope and forceps. *Int J Urol* 2002;9:717-8.
- Riou PJ, Harris A. Intravesical thermometer: an unusual complication of vaginal temperature measurement. *J Accid Emerg Med* 1998;15:432.
- Yiu MK, Yiu TF, Chan AY. Extraction of an intravesical thermometer using a flexible cystoscope. *Br J Urol* 1995;76:143-144.
- Eyong E, Burch DJ. Hazard of recording vaginal temperature. *Br MedJ (Clin Res Ed)* 1987;295:1653.
- Singla SL, Karwasra RK, Singh B, Ruby SA, Jindal O. Clinical thermometer--a rarely ingested foreign body. *Trop Doct* 2002;32:245-6.
- Jonas SK. Fiberoendoscopic removal of ingested thermometers: a case report. *Del Med J* 1984;56:357-8.
- Johnson EW, Parker W. Passage of thermometer through the gastrointestinal tract. *JAMA* 1972;221:303.
- Lau JT, Ong GB. Broken and retained rectal thermometers in infants and young children. *Aust Paediatr J* 1981;17:93-4.
- Sakellaridis T, Potaris K, Mallios D, Sepsas E. An unusual case of a swallowed thermometer perforated in the mediastinum. *Ann Thorac Surg* 2008;85:339-41.
- Chiu WK, Hsiao CW, Kang JC, Feng JJ, Chao PC, Jao SW. Intrapelvic migration with long-term retention of a rectal thermometer: a case report. *Clin Pediatr (Phila)* 2007;46:636-8.
- De Palma G, Mariotti O, Lonati D, Goldoni M, Catalani S, Mutti A, et al. Toxicokinetics and toxicodynamics of elemental mercury following self-administration. *Clin Toxicol (Phila)* 2008;46:869-76.
- Jaeger A, Tempe JD, Haegy JM, Leroy M, Porte A, Mantz JM. Accidental acute mercury vapor poisoning. *Vet Hum Toxicol* 1979;21 Suppl:62-3.
- Schwarz S, Husstedt I, Bertram HP, Kuchelmeister K. Amyotrophic lateral sclerosis after accidental injection of mercury. *J Neurol Neurosurg Psychiatry* 1996;60:698.
- Zhu QH, Chen Y, Zeng QL, Zhao JB. Fluoroscopy-guided percutaneous aspiration of metallic mercury in soft tissues. *Clin Radiol* 2012;67:83-5.
- Wong F, Hung LK, Wong CH, Ho PC. Suicidal mercury injection into the upper limb: a case study. *Hand Surg* 2004;9:225-8.
- Soo YO, Wong CH, Griffith JF, Chan TY. Subcutaneous injection of metallic mercury. *Hum Exp Toxicol* 2003;22:345-8.
- Belhadjali H, Mandhouj S, Moussa A, Njim L, Amri M, Zakhama A, et al. Mercury-induced acute generalized exanthematous pustulosis misdiagnosed as a drug-related case. *Contact Dermatitis* 2008;59:52-4.
- Ryu KH, Shim KN, Kim SE, Yoo K. A case of oral inges-

- tion of elemental mercury. *Clin Gastroenterol Hepatol* 2007;5:e23-24.
22. Song Y, Li A. Massive elemental mercury ingestion. *Clin Toxicol (Phila)* 2007;45:193.
 23. Ernst E. Metallic mercury in the gastrointestinal tract. A case of ingested thermometer mercury. *Acta Chir Scand* 1985;151:651-2.
 24. Rusyniak DE, Nanagas KA. Conservative management of elemental mercury retained in the appendix. *Clin Toxicol (Phila)* 2008;46:831-3.
 25. Saxena R, Kumar A, Satkurnathan M. Mercury aspiration from a broken thermometer. *BMJ Case Rep* 2009;2009.
 26. Chrysochoou C, Rutishauser C, Rauber-Luthy C, Neuhaus T, Boltshauser E, Superti-Furga A. An 11-month-old boy with psychomotor regression and auto-aggressive behaviour. *Eur J Pediatr* 2003;162:559-61.
 27. Velzeboer SC, Frenkel J, de Wolff FA. A hypertensive toddler. *Lancet* 1997;349:1810.
 28. Baudouin V, Bocquet N, Rybojad M, Lissak N, Broux F, Grall M, et al. Clinical quiz. Mercury poisoning in children. *Pediatr Nephrol* 1997;11:263-4.
 29. von Muhlendahl KE. Intoxication from mercury spilled on carpets. *Lancet* 1990;336:1578.
 30. Friesenbichler J, Maurer-Ertl W, Sadoghi P, Wolf E, Leithner A. Auto-aggressive metallic mercury injection around the knee joint: a case report. *BMC Surg* 2011;11:31.
 31. Shen Z, Zheng S, Dong K, Xiao X, Shi W. Subperitoneal pelvic exposure of elemental mercury from a broken thermometer. *Clin Toxicol (Phila)* 2012;50:145-8.
 32. Vano-Galvan S, Jimenez-Garcia D, Vano-Galvan E, Jaen P. Accidental subcutaneous implant of mercury after thermometer trauma. *J Am Acad Dermatol* 2009;61:535-7.
 33. Zupanc O, Zupanc T, Brvar M, Bunc M. Arthroscopic treatment of knee joint injury for intraarticular mercury from a broken thermometer. *Arch Orthop Trauma Surg* 2008;128:979-83.
 34. Vernon SE. Case report: subcutaneous elemental mercury injection--clinical observations and implications for tissue disposal from the histopathology laboratory. *Ann Clin Lab Sci* 2005;35:86-90.
 35. Romero M, Bargallo X, Lopez-Quinones MT, Bunesch L, Bianchi L, Bru C. Sonography of a mercury foreign body in the hand. *J Ultrasound Med* 2004;23:711-4.
 36. Kim EG, Yoon JN, Um JD. Mercury Injury of Hand from Broken Thermometer -Three cases report. *J Korean Soc Surg Hand* 2001;6:96-100.
 37. Shimoyama T, Kaneko T, Horie N. Floor of mouth injury by mercury from a broken thermometer. *J Oral Maxillofac Surg* 1998;56:96-8.
 38. Smith SR, Jaffe DM, Skinner MA. Case report of metallic mercury injury. *Pediatr Emerg Care* 1997;13:114-6.
 39. Tanaka T, Miyake M, Tono S, Asatani T, Usui M. Surgical extraction of traumatic orbital mercury. *Ophthalmologica* 1997;211:402-4.
 40. Yotsuyanagi T, Yokoi K, Sawada Y. Facial injury by mercury from a broken thermometer. *J Trauma* 1996;40:847-9.
 41. Sau P, Solivan G, Johnson FB. Cutaneous reaction from a broken thermometer. *J Am Acad Dermatol* 1991;25:915-9.
 42. Kural AR, Comez E, Erozcenci A, Oner A, Akaydin A. Intravesical migration of a rectal foreign body. *Br J Urol* 1987;60:79.
 43. Morales L, Rovira J, Mongard M, Sancho MA, Bach A. Intraspinial migration of a rectal foreign body. *J Pediatr Surg* 1983;18:634-5.
 44. Theodorou SD, Vlachos P, Vamvasakis E. Knee joint injury by mercury from a broken thermometer: case report and review of the literature. *Clin Orthop Relat Res* 1981:159-62.
 45. Frank JD, Brown S. Thermometers and rectal perforations in the neonate. *Arch Dis Child* 1978;53:824-5.
 46. Rachman R. Soft-tissue injury by mercury from a broken thermometer. A case report and review of the literature. *Am J Clin Pathol* 1974;61:296-300.
 47. Greenbaum EI, Carson M, Kincannon WN, O'Loughlin BJ. Rectal thermometer-induced pneumoperitoneum in the newborn. Report of two cases. *Pediatrics* 1969;44:539-42.
 48. Smiddy FG, Benson EA. Rectal perforation by thermometer. *Lancet* 1969;2:805-6.
 49. Utas S, Ferahbas A. Baboon syndrome and segmental vitiligo coexistence. *Turk J Pediatr* 2009;51:392-4.
 50. Garcia-Menaya JM, Cordobes-Duran C, Bobadilla P, Lamilla A, Moreno I. Baboon syndrome: 2 simultaneous cases in the same family. *Contact Dermatitis* 2008;58:108-9.
 51. Wen L, Yin J, Ma DL, Lanier B. Baboon syndrome induced by mercury - first case report in China. *Contact Dermatitis* 2007;56:356-7.
 52. Moreno-Ramirez D, Garcia-Bravo B, Pichardo AR, Rubio FP, Martinez FC. Baboon syndrome in childhood: easy to avoid, easy to diagnose, but the problem continues. *Pediatr Dermatol* 2004;21:250-3.
 53. Cha MK, Lee SC, Kim SY, Ha SJ, Lee GB. Two Cases of the Baboon Syndrome. *Allergy* 1995;15:354-8.
 54. Lee YJ, Seo SJ, Hong CK, Ro BI. Three Cases of Baboon Syndrome. *Korean J Dermatol* 1995;33:743-7.
 55. Kim DH, Kim HI. Two Cases of Mercury Exanthem. *Korean J Dermatol* 1987;25:240-4.
 56. Song HJ, Moon KC, Kim SN. Three Cases of the Baboon Syndrome. *Korean J Dermatol* 1986;24:897-901.
 57. Phaujdar S, Phaujdar J, Saha M. Medical image. An

- unusual complication of a pyrexia. *N Z Med J* 2013;126:91-2.
58. Yaghmaie B, Jazayeri SB, Shahlaee A. Mercury ingestion from a broken thermometer. *Arch Dis Child* 2012;97:852.
59. Emby D. Swallowing a thermometer bulb -- is this clinical mishap dangerous? *S Afr Med J* 2005;95:744.
60. Martijn A, van Loon JK, Wood BP. Radiological case of the month. Ingestion of mercury from a broken thermometer. *Am J Dis Child* 1990;144:205-6.
61. Moxham JP, Lee PK. Broken glass mercury thermometer: a difficult airway foreign body. *Otolaryngol Head Neck Surg* 2002;127:339-41.
62. Marik PE, Ballhausen VM. Inhalation of a mercury thermometer. *Chest* 1991;100:592.
63. Dhar GJ, Pierach CA. Letter: Aspiration of thermometer fragment. *Br Med J* 1973;4:737-8.