3차원 재구성 후 표본간 위치 보정법을 이용한 두개기저부의 계측

연세대학교 대학원

의 학 과

김 진 형

3차원 재구성 후 표본간 위치 보정법을 이용한 두개기저부의 계측

지도교수 김 용 욱

이 논문을 석사학위 논문으로 제출함

2002년 12월 일

연세대학교 대학원

의 학 과

김 진 형

김진형의 석사 학위논문을 인준함

심사위원_____인

심사위원_____인

심사위원_____인

연세대학교 대학원

2002년　　12월　　일

감사의 글

학위의 과정을 시작할 때부터 논문을 완성하기까지 변함없이 세심한 지도와 배려를 아끼지 않으신 김용욱 교수님께 진심으로 감사 드립니다. 또한 많은 조언과 도움을 주신 이혜연 교수님, 유선국 교수님께도 감사의 말씀을 올립니다.

성형외과학을 전공하면서 이제까지 항상 격려해 주시고 이끌어 주신 교실의 교수님 여러분께도 깊은 감사를 드리며 동료들과도 기쁨을 나누고 싶습니다.

언제나 힘이 되어주시고 사랑하는 마음으로 묵묵히 지원해주시는 아버지, 어머니께, 늘 뒤에서 보살피고 지켜주시는 장인, 장모님께 감사 드립니다. 그리고 항상 따뜻한 사랑과 격려로 힘이 되어준 사랑하는 아내, 사랑스러운 아들 한수, 윤수와 이 기쁨을 함께 하고자 합니다.

저자 씀

차 례

그림 및 표 차례 iii

국문 요약 1

Ⅰ. 서론 4

II. 재료 및 방법 7

1. 실험 재료 7

가. 두개골조기유합증 환자의 선정 7

나. 컴퓨터 단층촬영 데이터 획득 7

2. 실험 방법 7

가. 단층 촬영 디지털 데이터의 전 처치 7

나. 위치 보정 프로그램의 개발 9

다. 임상 표본에서의 측정 10

III. 결과 14

1. 표본간 위치 보정법에 의한

측정 방법의 유용성 14

2. 중앙두개저의 전, 후, 측방 거리 측정 16

3. 중앙두개저 골 성장률의 변화 17

4. 중앙시상면 각도의 측정 17

IV. 고찰 19

V. 결론 24

참고 문헌 25

영문 요약 27

그림 차례

그림 1. 3차원 재조합 영상의 비교 6

그림 2. 슬라이스 축상단면 영상으로부터

체적파일 생성 8

그림 3. Sella turcica의 중심점 11

그림 4. 전방 및 후방 측정점 및 거리 12

그림 5. 중앙시상면의 각도 측정 13

그림 6. 기준점에 의한 체적파일의 위치

보정 전, 후 영상 14

그림 7. 단층촬영데이터의 위치

보정 전, 후의 비교 15

그림 8. Sella turcica의 중심을 지나는

축상단면의 선정 16

그림 9. 중앙시상면 각도의 측정 18

표 차례

표 1. 측정된 3명의 사두증 환자의 비정상측과
정상측의 전,후 및 측방의 측정된 거리 17

표 2. 두개골 기저부 성장률의 변화 18

국문 요약

3 차원 재구성 후 표본간 위치 보정법을 이용한 두개기저부의 계측

두개골 봉합선의 조기 유합에 의해 발생하게 되는 두개골 조기 유합증(craniosynostosis)은 두개골의 상부의 형태학적 이상을 발생시키며, 두개골 기저부도 변화시켜 두뇌의 용량이나 기능에 영향을 줄 수 있다고 알려진 질환이다. 따라서 이에 대한 많은 해부학적 연구들이 시행되어 왔다. 그러나 대부분의 연구는 두개골에 외부적 압박을 주어 머리 형태를 변화시키던 인습이 있었던 역사 이전시대의 두개골 표본에 대한 연구나, 유사 질환을 실험동물에서 유발 시킨 후 두개골 표본을 측정하는 방법이 이용되어 왔다. 최근에는 1980년대 후반부터 보편화 되기 시작한 컴퓨터단층 촬영과 컴퓨터산업의 발전은 두개골의 구조에 대한 연구를 사후에 두개골 표본으로 시행할 수 밖에 없었던 것을 생체에 대한 컴퓨터 촬영 데이터로도 충분히 시행할 수 있는 가능성 때문에 연구 방법으로의 이용이 증가되고 있다. 그러나 아직 그 방법론이 보편화 되지 않아, 단층 촬영 필름을 측정하거나, 초기의 3차원 재조합 기술을 사용하여 단순한 형태적 변화 유무에 대한 연구만을 보고 할 수 밖에 없었다. 특히 구조가 복잡한 두개골에 있어서 단층촬영의 위치를 고려하면서 측정을 시행한 연구는 없다고 할 수 있다. 이는 컴퓨터 단층촬영을 사용하여 인체를 측정하는 연구를 시행할 경우, 발생 가능한 오차의 많은 인자들에 대한 정확한 기술이나 교정 없이 일반적인 컴퓨터 단층 촬영 단면 필름을 측정한 보고들은 이와 같은 오류의 내재성이 간과된 채 그 보고가 이루어져 왔다고 할 수 있다.

본 연구에서는 두개골 조기 유합증의 여러 형태 중 정상측과 비정상측을 동시에 가진 사두증(plagiocephaly, unicoronal craniosynostosis) 환자를 대상으로 하여 수술 전과 수술 후 각 환자들의 두개골 기저부의 거리와 각도를 컴퓨터 프로그램을 통해 측정하는 객관적 측정방법을 개발하고자 하였다. 측정 방법은 두개골 기저부의 골조직의 형태적 변화를 측정할 수 있으며, 일반적인 단층 촬영 필름 데이터를 측정하는 연구 방법이 내포하는 오류의 발생 가능성을 최소화 할 수 있는 연구 방법을 개발하고자 하였다.

3명의 편측성 두개골봉합선 조기유합증 (사두증) 환자들의 수술 전과 수술 후 1년째 컴퓨터 단층 촬영을 1mm slice thickness 데이터가 나오도록 interpolation thickness와 pitch를 조정하여 촬영한 컴퓨터 단층 촬영 데이터를 재료로 하였다. 컴퓨터 단층 촬영 시 필연적으로 발생될 수 밖에 없는 환자 머리의 위치를 교정하기 위해 nasion, 좌 우 외이도와 basion을 기준점으로 사용하여 모든 컴퓨터 단층 촬영 데이터 표본을 동일한 위치로 보정해 줄 수 있는 위치 보정 프로그램을 개발하였다. 이는 위치 보정 후 서로 다른 환자 데이터 사이와, 같은 환자의 수술 전, 후 사이에서도 동일한 축상 단면 (axial slice) 영상을 구현함으로써 두개골 기저부의 형태적 변화의 측정을 가능케 해 주는데 필수적으로 요구되었다. 표본간 위치 보정 후 sella turcica의 중심 (중심점, center point)을 지나는 평면을 중앙기저부의 축상 단면 영상으로 하여 화면에 표시한 후, 전, 후, 측방의 두개골 경계상 거리를 각각의 단층 촬영에서 실제 거리를 측정하여 골 성장률을 비교하였다. 수술 전, 후의 거리를 측정하기 위한 측정점의 선정은 수술 전, 후의 축상 단면 영상을 동시에 화면에 표시한 후, 동일한 점을 선정토록 하여 측정점 선정 시 발생하기 쉬운 좌표 선정 오차의 가능성을 최대한 배제 하였다. 위치 보정 프로그램은 자체 제작한 P-registration 프로그램을 사용하였으며, 단층 촬영 데이터의 3차원 재조합과 체적 영상화 (volume rendering)에는 Analyze AVW 프로그램을 사용하였다. 모든 측정 거리는 측정점의 좌표간 거리를 구한 후 각각의 단층 촬영데이터의 픽셀값을 적용하여 실제 거리를 계산하였다. 두 좌표간의 거리는 Euclidian Distance Equation을 이용하였다.

하나의 축상 평면에서 중앙기저부의 정상측과 환측, 그리고 수술 전, 후 평면에서 중심점, 전방, 후방의 동일한 점의 좌표로 전방, 후방, 측방의 세가지 거리를 측정하였다. 또한 같은 축상 단면에서 전방두개골 가운데 점과 후방두개골 가운데 점을 선정하여 sella turcica의 중심점과 연결한 후 환측의 각도를 측정하여, 수술 전, 후를 비교 함으로써 두개골 기저부의 대칭성의 변화를 알고자 하였다.

그 결과는 다음과 같다. 본 연구에서 개발한 3차원 재구성을 통한 표본 간 보정법으로

1. 수술 전, 후, 그리고 서로 다른 환자 사이에서도 동일한 축상 단면을 구현할 수 있었다.
2. 단층 촬영 시 필연적으로 발생될 수 있는 단층 촬영간의 데이터의 위치

차이를 교정할 수 있었다.

3. 수술 전, 후 축상 단면을 동시에 표시할 수 있었으며, 이로 인해 좌표와 각도를 측정함으로써 좌표점 지정 시 발생 가능한 오차를 최대한 배제할 수 있었다.
4. 개발된 표본간 보정법으로 3명의 사두증 환자에서 중앙 두개기저부를 측정한 결과, 3명의 환자 모두에서 비정상측 두개골 기저부의 성장률이 증가되었고, 기저부의 대칭성이 모두에서 정상에 가깝게 호전됨을 측정할 수 있었고, 정량적 측정 수치를 제공할 수 있었다.

결론적으로 본 연구에서 시행한 3차원 컴퓨터 단층촬영 데이터를 이용한 두개골 기저부의 측정 방법은 생체의 두개골 기저부의 측정을 객관화 및 정량화 할 수 있는 방법의 하나로 제시할 수 있으며, 향후 여러 다른 상황의 두개골 생체 해부학적 연구에 있어 그 효용가치가 클 것으로 기대한다. 또한 3차원 재구성 후 표본간 위치 보정법을 이용하여 각 환자의 3차원 재조합 영상을 보정함으로써, 보정 전에는 환자간 비교가 불가능하였던 것을 가능케 할 수 있었고, 향후 더욱 다양한 두개 기저부의 정량적 분석의 가능성을 제시할 수 있었다.

핵심 되는 말: 3차원 재구성 후 표본간 위치 보정법, 컴퓨터 단층촬영, 축상 단면, 두개저

3 차원 재구성 후 표본간 위치 보정법을 이용한 두개기저부의 계측

<지도교수 김용욱>

연세대학교 대학원 의학과

김 진 형

I. 서 론

두개골 조기 유합증에 있어 그것의 근본 원인이 suture line의 조기 유합에 있는지, 또는 두개골 기저부 (cranial base)의 dysmorphology에 있는지에 대한 의문은 아직도 계속되고 있는 논제이다. 이를 규명하기 위한 많은 연구 방법 중 수술 전과, 수술 후의 두개골 기저부의 변화를 측정함으로써 증명해보고자 하는 노력들이 이루어져 왔다[1)-7)].

과거에는 특수한 인류 집단에서 인습의 하나로 행해졌던 고대 페루인 (Peruvian Ancon sample)이나 송인디언 (Songish Indian sample)의 유골 표본을 대상으로 한 실험에서, 두개골 상부의 압박에 의한 형태 변화가 두개골 기저부에도 형태 변화를 일으킬 수 있다는 것을 증명해 보일 수 있었다[4)]. 그러나 이 방법은 사후에 두개골 표본을 통해서만 가능한 방법으로 실제 임상적 연구에 있어서는 그 이용이 극히 제한적일 수 밖에 없다. 다른 방법으로는 방사선 촬영을 이용하는 방법으로서 단순 x-선 촬영, cephalometry, 또는 컴퓨터 단층촬영 등이 이용되어 왔다. 단순 X-선 촬영은 그 영상이 확대될 수 밖에 없고, 또 불명확하여 복잡한 두개골 구조에서 어느 특정부위의 명확한 형태적 변화를 측정하기 어렵다. Cephalometry 역시 측면 구조물에서의 거리나 각도의 측정에는 유용성을 보여줄 수 있으나 두개골 기저부의 거리나 각도의 측정, 또는 전체적인 형태를 보여줄 수는 없는 방법이다. 컴퓨터 단층촬영 역시 그 초기의 영상은 두개골의 단면만을 보여주는 것으로 서로 다른 단층 촬영간에 똑같은 부위를 측정한다거나 전

체적인 모습을 보여줄 수는 없었다.

그러나 1980대 후반부터 컴퓨터 단층촬영의 기법에 3차원 재조합 기법이 도입되고, 주변 컴퓨터의 용량과 기술이 급속히 발전하면서 컴퓨터단층촬영의 디지털 데이터를 프로세싱하여 원하는 영상을 재생할 수 있게 해주는 프로그램이 개발되었다. 그러한 프로그램과 단층촬영기술의 발달로 컴퓨터 단층촬영의 영상은 매우 향상되었으나 실제적인 계측 연구에 사용되기 시작한 것은 최근이다. 특히 두개골 기저부에 대해서는 그 표적이 되는 해부학적 구조물에 대한 표준적인 방법이 없어 연구자에 따라 서로 다른 표적이 선정되어 연구되어 지고 있다.

Cheverud 등[4] 이 시행한 고대 인류에 대한 연구에서는 두개골 표본을 digitizing tablet에서 3차원 좌표로 찾아 연구를 시행하였으며, 이렇게 표본을 이용한 연구에서는 매우 정확하게 측정점들에 대한 좌표를 찾을 수 있었다. 그러나 모든 연구를 사후에 두개골 표본을 얻은 후 할 수는 없다. 이에 반해 두개골 단층촬영을 고해상도로 할 경우 두개골에 대한 영상은 실제 두개골 표본 이상으로 보여줄 수 있다. 그러나 2차원 단층평면 영상에서의 계측은 정확한 3차원 영상에 대한 orientation을 갖고 있지 않으면 부정확 할 수 밖에 없다는 단점을 내포하고 있었다. 이에 대해 Mulliken 등[8]은 컴퓨터 단층촬영의 3차원 재조합 영상의 질이 기술 개발의 초기이기에 좋지 않았음에도 불구하고 2차원 단층 평면에서 측정하는 것보다 훨씬 정확하다는 연구결과를 보고하였다. 또한 비교적 적절한 연구방법을 사용하였다고 여겨지는 Richtsmeier 등[5]의 연구에서도 2mm thickness 의 고해상 단층 촬영이라든지, 두 명의 연구자가 같은 데이터를 수집하도록 해서 최대한 오차를 줄이는 방법 등을 사용했으나, 촬영 시 발생하는 머리의 위치 차이나, 측정하는 단층 평면이 어떠한 방식으로 선정되었는지에 관해서는 전혀 언급이 없었다.

반면 컴퓨터 단층촬영의 3차원 재조합 영상은 고해상도로 촬영될 경우, 두개골 표본이 갖는 것 보다 훨씬 더 많은 정보를 제공할 수 있으며, 현재의 컴퓨터 기술은 이를 충분히 뒷받침하고 있다(그림 1.).

이에 본 연구에서는 생체에서는 측정이 불가능한 두개저 부위를 3차원 단층 촬영으로 정확히 측정할 수 있는 방법을 찾고자, 수술 후 두개저 부위의 크기가 변화할 수 있는 사두증 환자를 대상으로 하여 측정 방법을 개발하고, 기존의 알려진 바를 어떻게 정량화 할 수 있는지를 연구하고자 하였다.

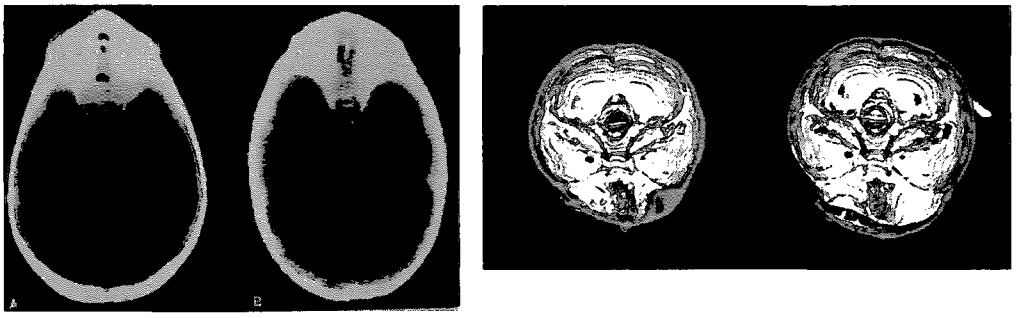

그림 1. 3차원 재조합 영상의 비교.

Left) Marsh 등[2)]이 두개골 조기유합증 환자에서 수술 전 후의 컴퓨터 단층 촬영 데이터 의 3차원 재조합 영상으로 수술의 효과에 대한 형태학적 분석을 보고한 영상. 초기 3차원 영상으로 형태가 불분명하다. Right) 최근의 컴퓨터 단층 촬영의 3차원 재조합 영상. 실제와 유사할 정도로 명확한 이미지를 보여주고 있다.

II. 재료 및 방법

1. 실험 재료

가. 두개골 조기유합증 환자의 선정

두개골 조기유합증 환자 중 정상측과 비정상측이 비교가 가능한 사두증 (Plagiocephaly; Unicoronal craniosynostosis) 환자 3명을 대상으로 하였다. 수술 후 두개저 부위의 변화가 크게 나타날 수 있는 환자를 대상으로 하기 위하여, 수술 당시 나이가 2세 이하인 환자만을 대상으로 관찰하였다(4개월, 9개월, 18개월).

나. 컴퓨터 단층촬영 데이터 획득

수술 전, 후에 두개골은 두정부부터 턱 끝까지 고해상, 1mm continuous axial slice로 촬영하였다. 단층 촬영은 Somatom Plus IV (Siemens, Erlange, Germany)를 사용하였다.

2. 실험 방법

가. 단층촬영 디지털 데이터의 전 처치

1) 컴퓨터 단층촬영 데이터 전송

DICOM 3.0 형식의 단층촬영의 디지털 데이터를 이터넷 (Ethernet) 네트워크를 통해 Pentium 1GHz, 512 MB의 주기억 용량 (RAM)을 가진 개인용 컴퓨터 (PC)로 전송하였다. 네트워크 접속은 윈도우 NT (Windows NT, Microsoft, USA) 환경에서 표준 통신 프로토콜인 TCP/IP (Transfer control protocol/ Internet protocol)를 사용하였다. CT 기기와 PC간의 연결은 동축 케이블 (10base2, BNC)을 사용하였다. DICOM 형식의 기초자료 (raw data)를 PC로 전송하기 위한 송출 모듈은 CT 기기에 내장된 프로그램을 사용하였으며, 수신 모듈

은 LAN (local area network)을 통해 전송된 DICOM 형식의 영상자료를 PC에서 수신하고 저장하였다.

2) 전송된 raw 데이터의 Data conversion

PC로 전송된 DICOM 영상을 재 영상화 하기 위해서는 DICOM viewer 기능과 함께 의학영상처리 기능을 갖춘 Analyze AVW (Biomedical imaging resource, Mayo foundation, Rochester, Minnesota, USA) 프로 그램을 사용하였다. 이를 위해 signed 16 bit의 각각 slice의 image data를 unsigned 8 bit data로 convert 하여 선택할 수 있는 threshold range를 256 등분으로 축소하였다.

3) Analyze AVW 형식의 체적파일 (volume file)의 생성

전송된 CT 데이터를 단순한 재영상화에 그치지 않고 3차원으로 재구성을 하고 거리, 부피 등을 측정하고 데이터를 조작하기 위해서 Analyze AVW 의 volume file을 생성하였다. 이 파일은 100-120개의 slice data를 순차적으로 중첩하여 하나의 체적 파일로 만들었다(그림 2.).

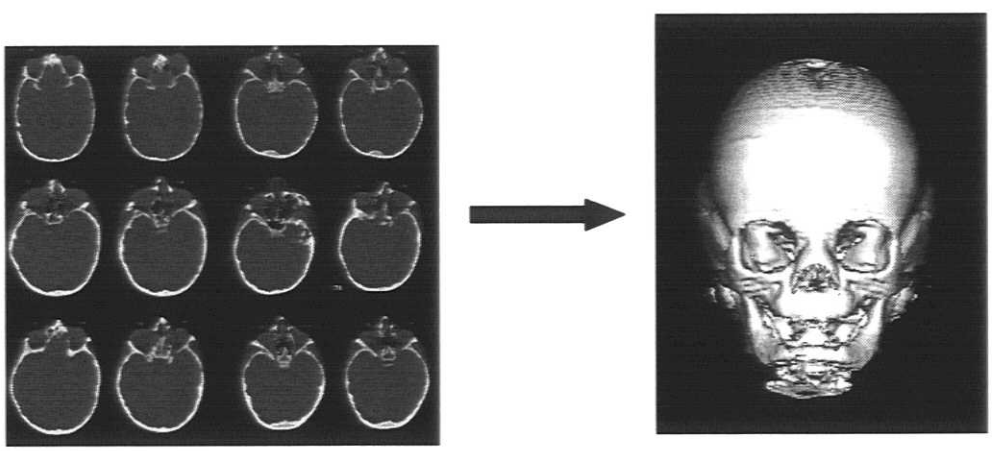

그림 2. 슬라이스 축상단면 영상으로부터 체적파일 생성.

나. 위치 보정 프로그램의 개발

1) 위치 보정 프로그램에 의한 술전 술후 단층 촬영데이터의 위치 보정

환자가 컴퓨터 단층 촬영 시 머리의 위치는 환자마다, 그리고 같은 환자에서도 촬영 시기가 다르면 촬영된 위치가 다르게 된다. 특히 본 연구에서와 같이 두개골 중앙기저부를 한 축상단면에 가장 효과적으로 포함시킬 수 있도록 단면 영상을 얻고자 할 경우, 이미 촬영된 컴퓨터 단층 촬영 데이터를 하나의 volume file로 만든 후, 이 파일 전체의 위치를 보정하여 다시 slice 하여 단면 영상을 재생성하는 과정이 필요하였다. 이 과정에서 volume file 전체의 위치를 보정해 주는 matrix 식을 생성해 주는 프로그램을 개발 하였다. 이 프로그램에 nasion, 좌 우 외이도, basion의 x, y, z 좌표를 입력시켜 translation matrix와 rotation matrix를 구하였다. Translation matrix는 직선 이동에 의한 위치 보정을 하였고, rotation matrix는 회전에 의한 위치 보정을 하였다. 이때 nasion은 x 축과 z 축에서는 화면의 중앙에, y 축에서는 화면의 상부 2/3 되는 부위에 위치하도록 하였다. 또한, 이 matrix는 선정된 4점의 좌표 중 nasion 과 좌, 우 외이도는 수평면에 위치하게 하고, 이후, nasion과 basion을 지나는 평면이 수직면이 되도록 컴퓨터 단층촬영 표본의 위치를 보정하도록 설계하였다.

2) 위치 보정 후 Sella turcica를 지나는 축상단면 (Axial slice)의 선정

위치 보정 후 sella turcica의 중심을 지나는 축상단면은 모든 환자에서 중앙기저부 (middle cranial fossa)의 전방 경계인 sphenoid bone의 lesser wing과 temporal bone의 petrous portion을 동시에 볼 수 있는 단면으로 선정하였다. 중앙기저부는 이 두 경계부 사이에 있으므로 이 축상단면을 중앙기저부의 변화를 측정하는 평면으로 선정하였다.

다. 임상 표본에서의 측정

위치 보정 후 sella turcica의 중심을 지나는 축상단면을 중앙기저부의 변화를 측정하는 평면으로 생성한 후 중앙 기저부의 전, 후, 측방거리와 중앙시상면의 각도의 측정을 시행하였다. 이렇게 측정된 거리를 이용하여 정상측과 비정상측의 비율이 수술 전, 후에 변화되는 수치로서 중앙기저부의 정상측과 비정상측의 성장률을 비교하였다. 중앙시상면의 각도는 180도를 완전 대칭으로 정하고, 180도에 근접하게 변화한 것을 정상적으로 대칭성을 회복하는 것으로 평가하였다.

전방거리는 sella turcica의 중심점(center)으로부터의 lesser wing of sphenoid의 lateral margin이 만나는 점까지의 거리, 후방거리는 temporal bone의 petrous portion과 occipital bone이 만나는 점까지의 거리, 측방거리는 전방점과 후방점 간의 거리를 계측하였다. 이 3가지 거리의 변화를 정상측과 비정상측에서 각각 측정하였다.

중앙시상면의 각도는 중심점과 전방의 frontal crest, 후방의 internal occipital crest를 잇는 선을 그어 중심점에서 이루는 각도를 측정하였다.

1) Sella turcica의 중심점 좌표 측정

중심점 좌표는 중앙기저부를 측정하기 위해 선정한 축상단면에서 tuberculum sellae와 dorsum sellae 사이의 hypophyses가 위치하는 지역의 가운데 점을 중심점으로 선택하였다. 이후 이 점의 좌표를 데이터 sheet에 입력하였다(그림 3.).

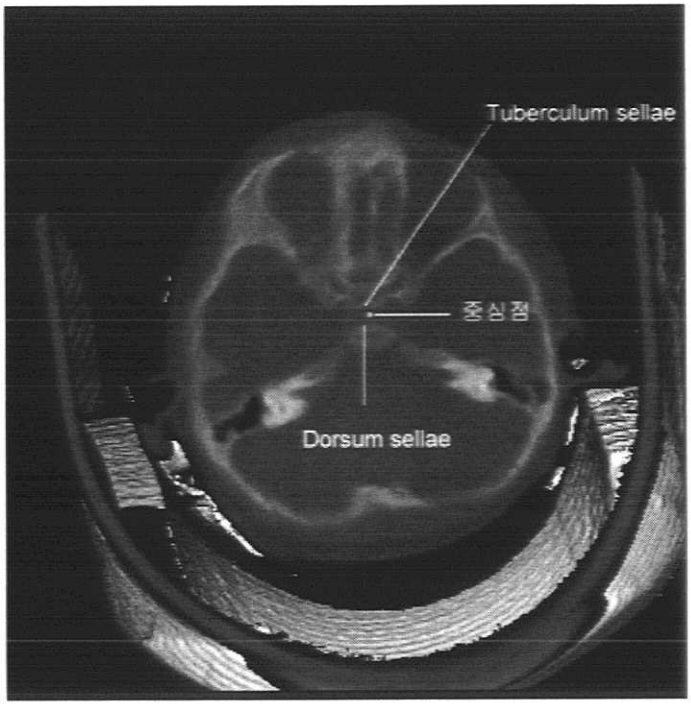

그림 3. Sella turcica의 중심점.

2) 중앙기저부의 전방 및 후방 측정점 좌표 측정

중심점을 선택한 후 중심점을 그대로 둔 상태에서 전방 및 후방 측정점 쪽으로 선 도구를 연장하면서 전방 및 후방 측정점을 선택하였다. 전방 측정점은 sphenoid bone의 lesser wing이 parietal bone과 교차하는 부위로 정하였다. 후방 측정점은 temporal bone과 parietal bone이 교차하는 점으로 정하였다. 구체적으로 temporal bone의 petrous portion이 후방에서 petrosal nerves의 sulcus 등이 있는 부위에 형성하는 ridge의 superior margin이 parietal bone과 교차하는 점을 후방 측정점으로 하였다(그림 4.). 이 두 측정점의 좌표를 중심점과 같은 방법으로 구하여 엑셀 프로그램에 입력하였다.

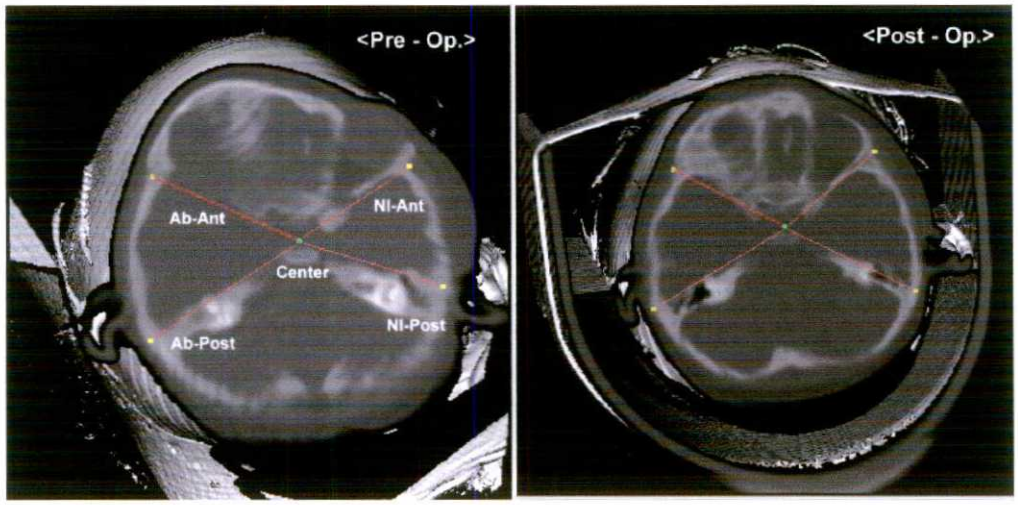

그림 4. 전방 및 후방 측정점 및 거리.
(Pre-Op.; 수술 전, Post-Op.; 수술 후, Ab.-Ant.; 비정상측 전방 측정점, Ab.-Post.; 비정상측 후방 측정점, Nl.-Ant.; 정상측 전방 측정점, Nl.-Post.; 정상측 후방 측정점)

3) Worksheet에 의한 수술 전, 후의 전방, 후방 및 측방의 좌표에 의한 실제 거리 계산

전방거리는 중심점으로부터 전방 측정점까지, 후방거리는 중심점으로부터 후방 측정점까지의 거리를 계산하였다. 측방거리는 전방 측정점과 후방 측정점 사이의 거리로 계산하였다. 이들 거리의 실제계산은 세 측정점의 좌표를 입력한 후 Worksheet에 좌표간 거리는 Euclidian distance measure equation으로 계산하였다. 산출된 좌표간 거리에 각 컴퓨터 단층촬영의 픽셀크기를 곱하여 실제 거리를 계산하였다.

4) 두개골 기저부의 성장률의 측정

두개골 성장률은 비정상측 거리의 동일 부위를 측정한 정상측 거리의 백분율로 계산하였다.

성장률 = (비정상측 거리/ 정상측 거리) x 100

따라서 이 성장률이 적을 경우 비정상측의 성장이 적었다는 것을 의미하며, 수술 후 이 성장률이 증가되었을 경우 수술 후 비정상측이 정상측에 비해 빠른 속도로 성장하였음을 의미한다.

5) 중앙시상면의 각도 측정

중앙시상면(Mid-sagittal plane)은 두개골과 두뇌의 대칭성을 보여줄 수 있는 평면이다. 본 연구에서는 측정하는 축상단면 영상에서 중심점과 전방의 frontal crest, 후방의 internal occipital crest를 잇는 선을 그어 중심점에서의 각도를 측정함으로써 중앙시상면의 변위각도를 측정하였다(그림 5.).

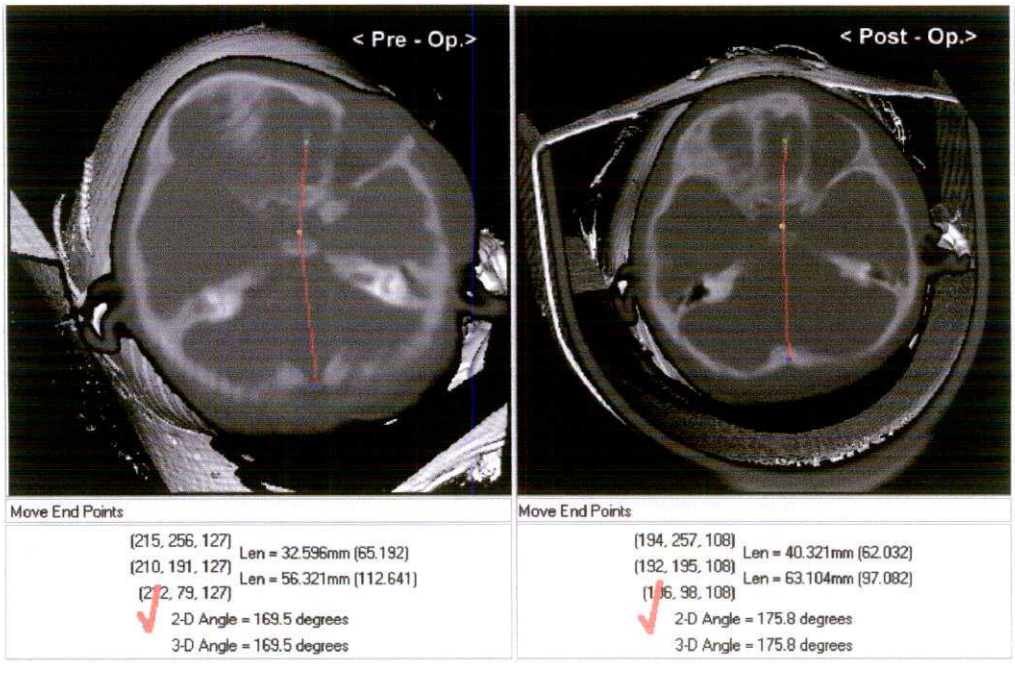

그림 5. 중앙시상면의 각도 측정.
(Pre-Op.; 수술 전, Post-Op.; 수술 후)

III. 결과

1. 표본간 위치 보정법에 의한 측정 방법의 유용성

표본간 위치 보정법에 의해 환자의 단층촬영 시 발생되는 단층촬영 간 위치의 차이를 nasion, 좌우 외이도, 그리고 basion을 수평 및 수직 평면에 위치하도록 보정할 수 있었다(그림 6.). 이러한 위치 보정은 서로 다른 표본간에서도 동일하게 구현되었다.

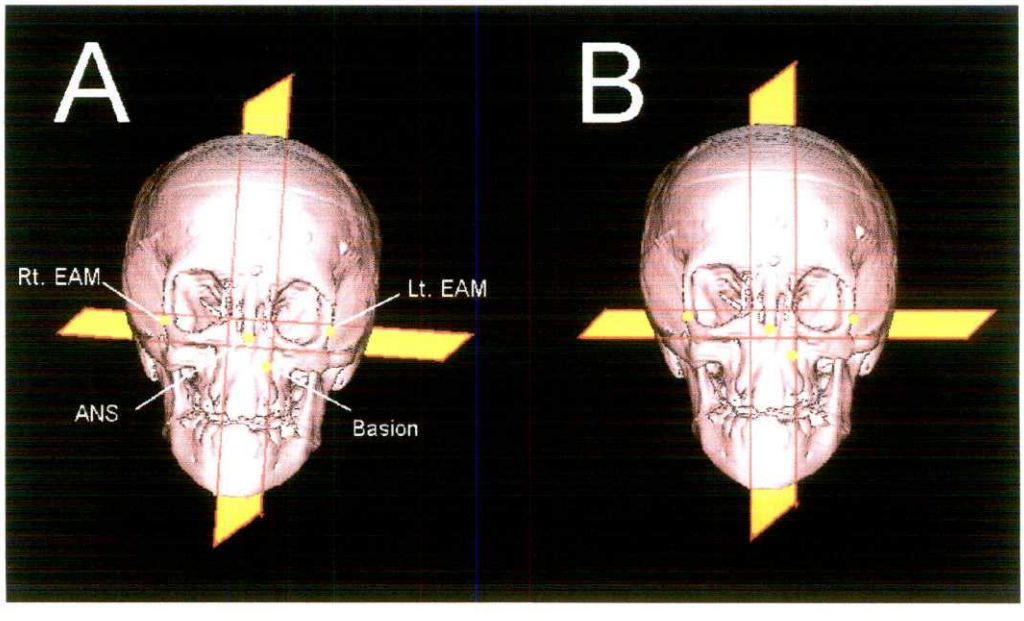

그림 6. 기준점에 의한 체적파일의 위치 보정 전, 후 영상.
A. 위치 보정 전 체적파일. B. 4개의 기준점에 의한 체적파일의 위치 보정 후 영상. (Rt. EAM; 우측 외이도, Lt.EAM; 좌측 외이도, ANS; 전비극, Basion; basion)

위치 보정 후 수술 전, 후의 동일한 중앙기저부의 축상 평면을 다시 slicing하여 영상화 한 결과, 위치 보정 전에는 단층촬영 표본간 상이하였던 축상단면이 위치

보정 후 동일한 구조를 보이는 축상단면으로 재 구성되었음을 확인할 수 있었다 (그림 7.).

이에 따라 실제 임상 환자의 중앙 두개 기저부 변화의 측정을 위한 중앙두개저부위의 sella turcica를 지나는 동일한 축상 평면을 컴퓨터 상에 구현함으로써, 실제적 거리와 각도의 측정이 표본 간 비교 가능한 수치로 측정될 수 있음을 확인하였다(그림 8). 이 결과 표본간 위치 보정법에 의하여 중앙기저부의 전방과 후방을 동시에 보여주는 축상 단면을 단층촬영의 획득 시기나 대상에 관계없이, 연구자가 의도한 일정한 단면이나 위치를 영상화 할 수 있었다 (그림 7, 8.).

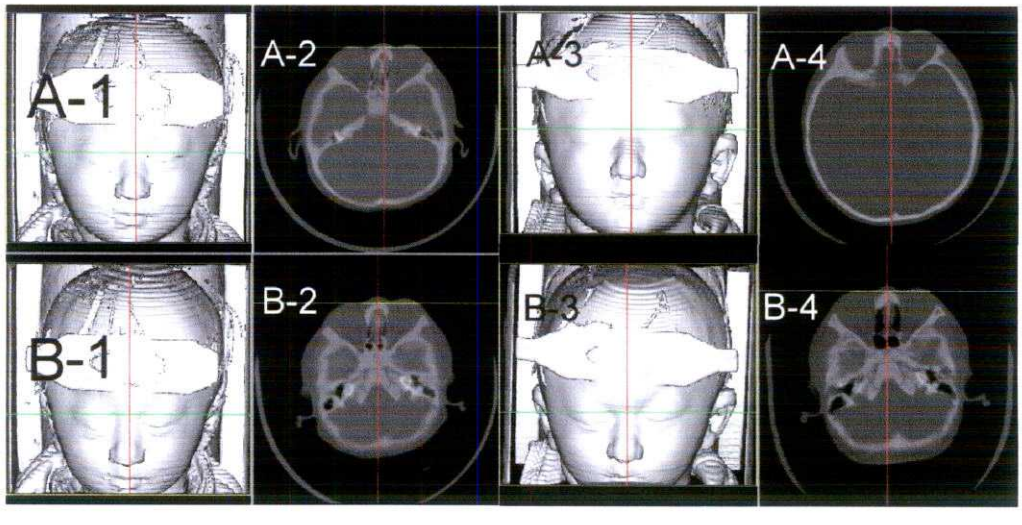

그림 7; 단층촬영데이터의 위치 보정 전, 후의 비교.

A열) 수술 전, 후 단층 촬영의 위치 보정 전 체적 영상 및 축상단면.

B열) Nasion, 좌우 외이도, basion에 의한 위치 보정 후 체적 영상 및 축상단면. A-1) 수술 전 체적 영상. A-2) 수술 전 nasion 위치의 축상단면. A-3) 수술 후 체적 영상. A-4) 수술 후 nasion 위치의 축상단면. B-1) 수술 전 체적 영상의 위치 보정 후 영상. B-2) 수술 전 nasion 위치의 축상단면 영상의 위치 보정 후 영상. B-3) 수술 후 체적 영상의 위치 보정 후 영상. B-4) 수술 후 nasion 위치의 축상단면 영상의 위치 보정 후 영상.

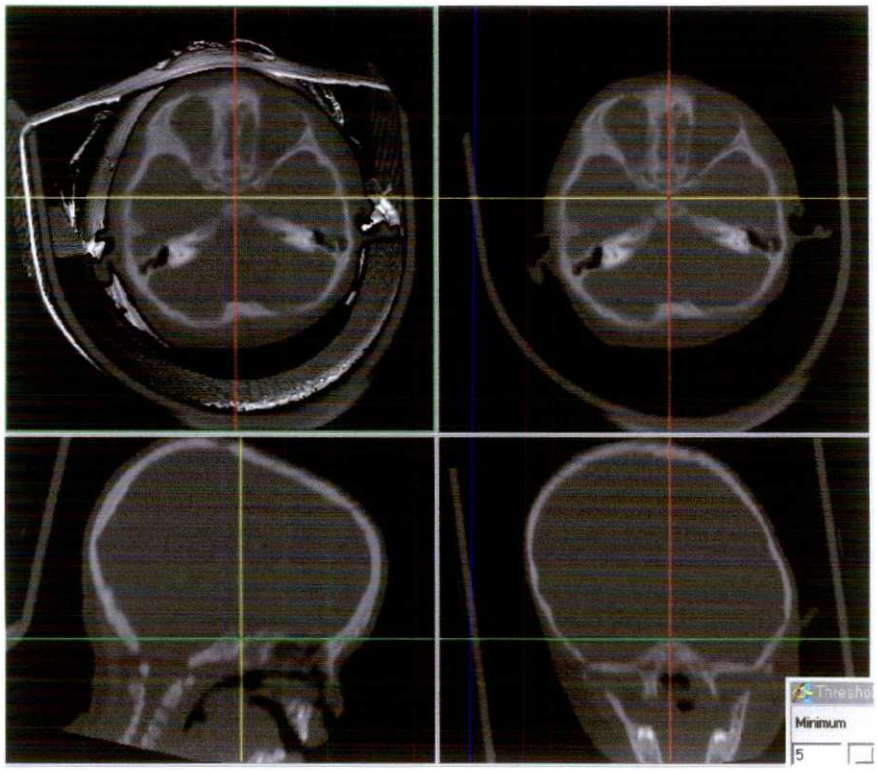

그림 8. Sella turcica의 중심을 지나는 축상단면의 선정.

실제 거리와 각도 측정 시에는 3차원 재조합 영상과 축상, 시상, 관상 평면 영상을 동시에 한 화면에 표시하면서 선택함으로써 기준점 선택 시 오차를 최소화하면서 측정할 수 있었고, 이와 함께 비교하는 두 표본의 영상을 동시에 구현 시킴으로써 측정점 선택 시 발생할 수 있는 오차를 최소화 할 수 있음을 알 수 있었다.

2. 중앙두개저의 전, 후, 측방 거리 측정

측정된 전, 후, 측방의 거리는 아래 표와 같았다(표 1.).

표 1. 측정된 3명의 사두증 환자의 비정상측과 정상측의 전,후 및 측방의 측정된 거리.

단위; mm

		Ant.-Abn.	Ant.-Nl.	Post.-Abn.	Post.-Nl.	Lat.-Abn.	Lat.-Nl.
Patient 1[1]	Pre-Op.	57.3	46.0	63.9	54.7	59.5	44.0
	Post-Op.	57.9	53.3	72.7	67.8	69.3	63.5
Patient 2[2]	Pre-Op.	44.0	43.2	47.0	48.4	39.7	38.0
	Post-Op.	49.3	52.3	57.0	62.5	49.7	57.9
Patient 3[3]	Pre-Op.	52.7	47.8	68.4	66.8	59.1	53.0
	Post-Op.	53.6	50.9	74.6	71.8	68.5	59.9

Ant.; 전방거리, Post.; 후방거리, Lat.; 측방거리

Abn.; 비정상측, Nl.; 정상측

Pre-Op.; 수술 전, Post-Op.; 수술 후

[1] 4개월 된 사두증 환아

[2] 9개월 된 사두증 환아

[3] 18개월 된 사두증 환아

3. 중앙두개저 골 성장률의 변화

전방거리의 성장률은 3명의 환자 모두에서 증가되었으며, 후방과 측방거리의 성장률은 1세 미만에 수술을 시행했던 2명의 환자에서는 증가되었고, 18개월에 수술한 1명의 환자에서는 감소되었다(표 2.).

4. 중앙시상면 각도의 측정

수술 전 중앙시상면의 각도는 연령순으로 168.2도, 169.5도, 171.2도 였으며, 수술 후 각각 175.6도, 175.8도, 171.9도로 증가하여, 좌우 중앙기저부의 대칭성이 수술 후 모든 환자에서 호전되었음을 알 수 있었다(그림 9.).

표 2. 두개골 기저부 성장률의 변화.

Bone Growth Ratio 단위; %

	Anterior Growth		Posterior Growth		Lateral Growth	
	Pre-Op.	Post-Op.	Pre-Op.	Post-Op.	Pre-Op.	Post-Op.
Patient 1[1]	80.3	92.1	85.6	93.2	73.8	91.6
Patient 2[2]	98.1	106.0	102.9	109.8	95.8	116.6
Patient 3[3]	90.7	94.8	97.7	96.2	89.6	87.4

Pre-Op.; Preoperative data, Post-Op.; Postoperative data

[1] 4개월 된 사두증 환아

[2] 9개월 된 사두증 환아

[3] 18개월 된 사두증 환아

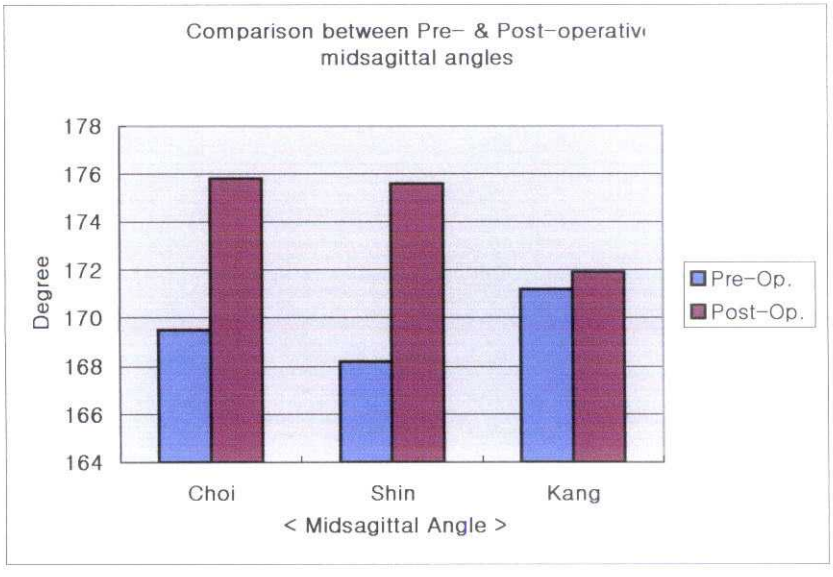

그림 9. 중앙시상면 각도의 측정.

Shin) 4개월 된 사두증 환아. Choi) 9개월 된 사두증 환아.

Kang) 18개월 된 사두증 환아. (Pre-Op.;수술 전, Post-Op.;수술 후)

IV. 고찰

최근 모든 의학 분야에서의 컴퓨터 사용은 이미 오래 전부터 보편화 되어왔다. 이는 수술분야에서도 마찬가지이다. 그 중 성형외과의 두개안면골 교정 분야의 수술은 대개의 경우 골 조직의 수술을 통한 교정이 그 수술의 근본이 된다. 이와 함께 컴퓨터 분야가 발전하면서 두개안면골 분야의 컴퓨터 단층촬영의 사용 범위가 매우 확대 되었다. 그 결과 컴퓨터 단층 촬영을 이용한 두개안면골 골격의 변화에 대한 많은 연구가 이루어져 왔으나, 아직까지는 생체에 대한 컴퓨터 단층 촬영을 이용한 두개안면골 변화를 측정하거나 정량적으로 비교할 수 있는 표준적인 방법이 확실하게 제시되지 못한 상태이다[1)-2),4)-5),12)].

본 연구에서는 수술 전후 또는 서로 다른 환자간의 생체의 해부학적 구조의 차이를 규명하는데 있어, 특히 두개저 부위의 해부학적 구조를 연구하는데 유용하게 사용할 수 있는, 서로 다른 컴퓨터 단층 촬영에서 동일한 해부학적 단면 구조를 영상으로 표현해 줌으로써 단층 촬영 표본간의 정량적 비교분석이 가능한 측정법을 개발하고 그 유용성을 알아보고자 하였다. 컴퓨터 단층촬영의 기법이 많이 발달되어 단층 촬영의 단면에 대한 기술과 그에 따른 영상의 질은 과거에 비해 크게 발전하였다(그림 1.). 그러나 주어진 3차원적 공간상에 존재하게 되는 두개골상의 특정 위치를 정확히 지적한다는 것은 2차원 단면에서는 시행하기 어렵다. 단면영상과 체적영상의 관점에서 Mulliken 등[8)]은 단층촬영의 3차원 체적 영상의 재조합이 2차원 영상보다 해부학적 분석에 있어 우수하다는 것을 5명의 컴퓨터 단층촬영 데이터를 통해 보고하였다(그림 2.). 본 연구에서는 이러한 우수성을 정량적으로 측정하여 분석할 수 있는 방법을 개발하고자 하였다.

그 방법으로 3차원 재조합 영상과 3가지 단면; 축상, 시상, 관상 단면을 동시에 영상화 하면서 기준점이나 측정점을 지적하여 데이터를 채취하였다(그림 8.). 이 방법으로 서로 다른 위치로 촬영된 컴퓨터 단층 촬영에서도 nasion, external auditory meatus, basion 등의 해부학적 기준점의 좌표를 비교적 정확히 채취할 수 있었다. 이 기준점들은 해부학적으로 그 위치가 분명하며, 특히 상기의 3차원 체적영상, 축상, 시상, 관상 단면을 동시에 보면서 채취할 경우 해부학 교육을 받은 인력은 이 기준점들을 매우 정확히 채취할 수 있었다. 이 기준점에 의해 전체 컴퓨터 단층촬영 데이터가 재정렬되어 새로운 단면들을 재 슬라이스 (re-

slicing)하여 생성한다는 점에서 이와 같은 기준점 좌표의 채취는 본 연구에서 매우 중요하였다(그림 7.).

또한 단층 촬영 시 모든 환자의 데이터를 1mm thickness의 고해상도의 촬영을 시행 함으로써 영상의 선명도를 높여 기준점 및 여러 측정점들의 좌표 채취를 보다 정확히 할 수 있었다. 이는 Richtsmeier 등[5]의 연구에서 제시한 2mm thickness 의 고해상 단층 촬영보다 그 정확도가 높은 것으로 최초 단층촬영 데이터 획득에 있어 고해상도의 단층촬영이 컴퓨터 단층촬영 데이터를 이용한 해부학적 연구에 있어 매우 중요하고 필수적임을 알 수 있었다. 특히 단순한 하나의 단면 영상을 영상화 하여 어떤 측정점을 찾고자 할 경우 저해상도 단층촬영에서는 그 오차가 매우 커져, Richtsmeier 등[5] 이 지적한 바와 같이 두 명 이상의 검사자가 시행하여 합치되는 점을 찾는 등 연구 자체에서 발생하는 오차를 수정하지 않을 경우 그 신뢰도에 있어 오차가 커질 수 밖에 없다. 본 연구에서는 이를 최소화 하는 방법으로 1mm thickness의 고해상도 단층촬영, 그리고 해부학적 교육을 받고, 두개골 컴퓨터 단층촬영에 익숙한 성형외과전문의에 의해 측정점의 좌표를 채취함으로써 이러한 오차를 최대한 줄일 수 있었다.

상기의 기준점을 채취하거나 고해상도의 단층 촬영 등은 현재의 기술과 인력으로 충분히 시행될 수 있다. 그러나 촬영 당시 두개골의 위치가 촬영을 하는 환자에서 일치하지 않는다는 점, 그 결과 어떠한 단층촬영도 똑 같은 2차원, 3차원 위치를 표현할 수 없다는 것이 현재의 컴퓨터 단층 촬영 데이터를 정량적인 계측 데이터로 활용할 수 없도록 하는 한계라 할 수 있다. 본 연구에서는 이를 극복하기 위한 방법으로 표본간 위치 보정법을 개발하였다. 이 방법은 상기에서 기술한 방법으로 좌표를 채취한 4개의 기준점을 이용하여 전체 데이터의 위치를 새로운 위치로 보정하는 방법이다. 채취한 기준점 중 nasion과 좌우 외이도의 좌표는 서로 다른 컴퓨터 단층 촬영들 사이에서 똑 같은 수평면에 위치할 수 없다. 이를 표본간 위치 보정법으로 항상 수평면에 위치하도록 전체 단층촬영 데이터의 위치를 변경시킨 후, 다시 nasion과 basion을 이 수평면에 대한 수직면에 위치하도록 함으로서 위치를 보정하였다(그림 6.). 그 결과 단층 촬영 시 두개골의 위치가 다른 같은 환자에서도 단층 촬영간에 서로 다른 축상, 시상, 관상 단면을 동일한 단면들로 구현할 수 있도록 하였다. 다시 말해 3차원 체적영상의 위치를 상기 기준점들이 수평면 및 수직면에 포함되도록 위치 보정법에 의해 수정한 후, 3가지 단면

을 재 슬라이스 (re-slicing)하여 새로운 컴퓨터 단층 촬영의 축상, 시상, 관산 단면을 생성하는 것이다(그림 7.). 이 방법은 과거의 많은 연구들에서 단순히 단층 촬영 시 똑같은 위치로 촬영하였다고 기술하였던 것을 정량적으로 똑 같은 위치로 보정한 것이다. 그 결과 구하고자 하는 단면의 오차 범위를 최대한 줄일 수 있으며, 필요한 경우 이를 정량적으로 설명할 수 있는 근거를 마련하였다고 할 수 있다. 이 방법이 본 연구에서 시행한 컴퓨터 단층촬영 데이터의 3차원 재구성 후 표본간 위치 보정법이었다.

이 표본간 위치 보정법을 위해 3차원 공간에서의 4개의 점의 위치를 재구성하여 수평면과 수직면에 위치시킬 때 필요한 위치 보정 벡터를 직선 벡터값(translation vector)과 회전 벡터값(rotation vector)을 제공해 주는 프로그램을 개발하였다. 이는 수학적인 과정인 실행 프로그램으로 제작되었다. 이와 함께 위치를 보정한 후 재 슬라이스 하는 과정은 이미 신뢰성이 검증된 Analyze AVW에 내장된 프로그램을 사용하였다. 위치 보정 프로그램에 의해 계산된 직선 및 회전 벡터값을 Analyze AVW 프로그램의 3차원 위치 변환 행렬(matrix)에 입력한 후 위치 보정을 실행하여 체적파일의 위치를 변위 시킨 후, 3가지의 단면을 재 슬라이스 하는 과정을 동시에 실행할 수 있었다. 그 결과로 새로운 컴퓨터 단층촬영 데이터베이스 체적파일이 생기게 되며, 연구자는 이 파일로 계측을 시행함으로써 서로 다른 단층촬영 표본에서 동일한 위치의 축상 단면을 구현할 수 있었다 (그림 7.).

이렇게 함으로서 과거의 촬영 시 두개골의 위치를 똑같이 하여, 혹은 어떤 외부적 골격을 이용하여 동일한 위치로 촬영하였다는 기술 대신, nasion, 좌우 외이도, 그리고 basion을 사용한 위치 보정법으로 두개골의 위치를 동일하게 위치시켰다 할 수 있다. 이는 향후 시행될 컴퓨터 단층 촬영을 이용한 해부학적 연구에 있어 단층촬영 표본간 동일한 위치를 요구할 경우 매우 유용하게 이용될 수 있다고 여겨진다.

본 연구에서는 이와 같은 표본간의 위치 보정법에 의한 계측의 유용성을 시험해 보고자 3명의 사두증 환자의 수술 전과 수술 후의 단층촬영 데이터를 대상으로 중앙기저부의 해부학적 계측을 시행하였다. 연구 방법에서 언급한 여러 계측치에 의해 수술 전에 보이는 중앙 두개기저부의 해부학적 이상이 수술 후에 변화하는 것을 정량적으로 측정할 수 있는 지와 그 결과가 동일한 주제의 여러 다른 연

구들의 결과와 차이가 있는지를 알아보고자 하였다. 이를 위해 모든 환자는 동일한 기준점에 의해 컴퓨터 단층 촬영의 체적 영상을 위치 보정한 3차원 체적파일을 생성하여 sella turcica의 중심점을 지나는 동일한 축상단면을 구하였다(그림 3, 8.). 이렇게 함으로서 측정자가 해부학에 대한 사전 지식 없이도 정확한 점을 지적할 수 있을 정도로 동일한 구조적 형태를 가진 영상을 구현할 수 있어, 측정자 간 오류를 최소화 할 수 있다고 여겨진다.

이에 따른 임상적 결과는 모든 환자에서 수술 후에 두개골 중앙기저부의 대칭성이 정상에 가깝도록 호전되었고(그림 10.), 환측의 골 성장률이 정상측에 비해 수술 후 증가되었다는 결과를 얻었다(표 2, 그림 9). 이러한 결과는 이미 다른 방법으로 시행된 연구들에 의해 보편적으로 알려진 결과와 동일하였다. 그러나 1세 이전에 수술한 환자군에서 1세 이후에 수술한 환자보다 대칭성이나 골 성장률의 증가가 더 크게 나타난 것은 매우 의미 있다고 할 수 있다. 왜냐하면 다른 연구들에서는 사두증의 질환부를 수술한 후에 중앙기저부도 정상적인 형태로 회복된다는 경향에 대해서는 동일한 분석을 하였으나, 어느 정도의 회복인지에 대한 정량적 분석에 대한 언급은 없었기 때문이다. 또한 과거의 연구 결과들이 정확히 제시할 수 없었던 1세 이하의 수술 결과와 1세 이상의 수술의 결과가 다를 수 있다는 일반적인 두개골 성장에 따른 예측을, 또한 1세 이하에서 대부분의 두개골 형태수술이 이루어져야 예후가 좋다는 일반적인 원칙들에 대한 보다 더 정확한 정량적 분석을 할 수 있는 실마리를 제공하였다 할 수 있다[9)-11)]. 그러나 본 연구에서의 이러한 임상적 결과가 절대적인 결과라고 할 수는 없다. 왜냐하면 3명의 환자 집단은 어떤 통계적 의의를 계산할 수 없는 소 집단이기 때문이다. 추후 더 많은 환자의 데이터가 추가되어야 이 결과에 대한 보편성과 신뢰성을 가진 임상적 결과를 제시할 수 있을 것이다. 그러나 통계적인 의의를 논하기 전에 최소한 과거의 다른 연구에서 보여준 결과에 대한 형태학적인 기술과는 근본적으로 다른, 비교 가능한 정량적인 수치를 제시할 수 있다는 것이 본 연구의 중요성이라 할 수 있었다.

이와 같은 결과는 두개골 기저부의 수술과 성장에 따른 해부학적 변화를 컴퓨터 단층촬영 데이터로 측정하는 방법이 고해상도 데이터 획득, 촬영데이터의 위치 보정, 위치 보정에 의한 새로운 단면의 생성이 선행되는 측정방법을 사용할 경우 과거의 방법보다 정확하고 정량적으로 신뢰할 수 있는 계측을 할 수 있음을 제시

하였다 할 수 있다. 이와 함께 사두증 환자의 수술 후 중앙 두개저 부위의 변화에 대한 정량적 분석의 새로운 방법을 제시하였다고 할 수 있다.

V. 결론

본 연구에서 시행한 3차원 컴퓨터 단층촬영 데이터를 이용한 두개골 기저부의 측정 방법은 생체의 두개골 기저부의 측정을 객관화 및 정량화 할 수 있는 방법의 하나로 제시할 수 있으며, 향후 여러 다른 상황의 두개골 생체 해부학적 연구에 있어 그 효용가치가 클 것으로 기대한다. 또한 3차원 재구성 후 표본간 위치 보정법을 이용하여 각 환자의 3차원 재조합 영상을 보정함으로써, 보정 전에는 환자간 비교가 불가능하였던 것이 보정 후 가능하였다. 그리고 임상적으로 사두증 환자의 실제 컴퓨터 단층촬영 데이터를 이용하여 시도한 결과, 향후 더욱 다양한 두개 기저부의 정량적 분석의 가능성을 구체적으로 제시할 수 있었다.

참고 문헌

1. Cheverud JM, Kohn LA, Konigsberg LW, Leigh SR. Effects of fronto-occipital artificial vault modification on the cranial base and face. Am J Phys Anthropol 1992;88:323-45.

2. Marsh JL, Vannier MW. Cranial base changes following surgical treatment of craniosynostosis. Cleft Palat J 1986;Suppl 9-18.

3. Panchal J, Amirsheybani H, Gurxitch R, Cook V, Francel P, Neas B, Levine N. Neurodevelopment in children with single-suture craniosynostosis and plagiocephaly without synostosis. Plast Reconstr Surg 2001;108:1492-98.

4. Perlyn CA, Marsh JL, K Thomas. Plasticity of the endocranial base in nonsyndromic craniosynostosis. Plast Reconstr Surg 2001;108:294-301.

5. Richtsmeier JT, Grausz HM, Morris GR, Marsh JL, Vannier MW. Growth of the cranial base in craniosynostosis. Cleft Palat Craniof J 1991;28:55-67.

6. Huang MH, Mourasian WE, Cohen SR, Gruss JS. The differential diagnosis of abnormal head shapes:seperating craniosynostosis from positional deformities and normal variants. Cleft Palat Craniof J 1998;35:204-11.

7. Argenta LC, David LR, Wilson JA, Bell WO. An increase in infant cranial deformity with supine sleeping position. J Craniof Surg 1996;7:5-11.

8. Mulliken JB, Vander-Woude DL, Hansen M, Labrie RA, Scott RM. Analysis of posterior plagiocephaly:Deformational versus synostotic. Plast Reconstr Surg 1999;103:371-80.

9. Most D, Levine JP, Chang J, Sung J, McCarthy JG, Schendel SA, Longaker MT. Studies in cranial suture biology:Upregulation of transforming growth factor-beta1& basic fibroblast growth factor mRNA correlates with posterior frontal cranial suture fusion in the rat. Plast Reconstr Surg 1998;101:1431-40.

10. Lavine JP, Bradley JP, Roth DA, McCarthy JG, Longaker MT. Studies in cranial suture biology:Regional dura mater determines overlying suture biology. Plast Reconstr Surg 1998;101:1441-7.

11. Bradley JP, Levine JP, McCarthy JG, Longaker MT. Studies in cranial suture biology:Regional duramater detemines in vitro cranial suture fusion. Plast Reconstr Surg 1997;100:1091-102.

12. Burrows AM, Richtsmeier JT, Mooney MP, Smith TD, Losken HW, Siegel MI. Three-dimensional analysis of craniofacial form in a familial rabbit model of nonsyndromic coronal suture synostosis using euclidean distance matrix analysis. Cleft Palat Craniof J 1999;36:196-206.

Abstract

Measurement of the Osseous Changes in Cranial Base after Corrective Surgery of Plagiocephaly

Jin-Hyung Kim

Department of Medicine
The Graduate School, Yonsei University

(Directed by Professor Yong Oock Kim)

Computerized tomography(CT) and the computer industry, which started being popularized in the latter half of the 80's, enabled studies of the structure of the skull. Computer image data of the human body is now replacing previous studies where the skull specimen could only be acquired after death. However, there is no current standard of methodology, which allows only studies of simple structural changes by CT or three-dimensional restructuring technology. There has been no research where measurements of the complex structure of the skull were taken with location of the CT images in mind. Therefore, when research of the measurements of human body by CT images is carried out, studies based on standard film of CT may have neglected the possibilities of error of the position of the CT data.

Development of an objective measurement method using a computer program was attempted in patients with plagiocephaly (unicoronal craniosynostosis) where the preoperative and postoperative measurements of the distance and degree of the cranial base were taken. The objective of the measurement method was to enable the quantitative evaluation of structural changes of bone tissue of the cranial base with attempts to

minimize error, despite differences in head position from CT to CT.

Preoperative and postoperative data of 3 plagiocephaly patients were obtained where modifications of the interpolation thickness and pitch were made for 1mm slice thickness images. To compare data between patients, and between preoperative and postoperative data of the same patient, location correction of CT data was inevitable for evaluation of the same axial slice for measuring the structural changes of the skull base. For the location correction of CT data, we registered the position of CT data by the following strategy. This location correction is called position registration in CT data manipulation. A position registration program was developed where the nasion, right and left external auditory canals and basion were set as landmarks to modify differences of head position in acquisition of CT data. The program corrects the CT data, and then the data has the nasion, right & left external auditory canal in a horizontal plane and the nasion and basion in a vertical plane. After position registration, the axial slice that involves the center of the sella turcica was obtained as a target slice for measurement. Then, the coordinates of the measurement points were picked from the target slice image. The actual length measurements were made anterior, posterior and laterally on both the normal and pathological abnormal side. Maximal elimination of error in selection of the coordinates was done by a simultaneous projection of both preoperative and postoperative images on the same monitor. The position registration was a self-developed P-registration program, and Analyze AVW program was used to restructure the three-dimensional image and also for volume rendering. Inter-coordinate distance was measured and the actual distance was calculated using pixel data of the image. The inter-coordinate distance was processed with Euclidian Distance Equation.

The anterior, posterior and lateral distance from the center, anterior point and posterior point of the center coordinate on the axial plane of the mid cranial base were measured with preoperative and postoperative images.

Also, on the same target slice, midpoint of the frontal and occipital bone were selected and connected with the center of the sella turcica to measure the postoperative angle of the abnormal side for evaluation of symmetry. Bone growth was evaluated by comparing the percentage of the abnormal side distance to the normal side distance, anterior, posterior, and lateral distances respectively.

The results are as follows. Using our developed inter-specimen position registration program, the three-dimensionally reformatted volume images

1. Enabled presentation of the same axial plane between different patients and between preoperative and postoperative images of the same patient.
2. Enabled correction of the different location of the CT, which was evoked by different head position at the time of CT data acquisition.
3. The same axial slices were able to project simultaneously pre- & post-operatively, and minimized the rate of error in taking the coordinates of the measurement points.
4. On measuring the mid-cranial base of 3 plagiocephalic patients, the results show that the bone growth of the abnormal side was increased postoperatively, and symmetry of the midsagittal plane was also normalized. All the results were calculated quantitatively.

In conclusion, the measurement method of the cranial base using inter-specimen position registration of the CT data creates the same consistent axial slices independent of the different head position of the data acquisition and enables quantitative measurement. This method can be used for further research of the quantitative analysis of in-vivo cranial anatomy.

Key words: computerized tomography (CT), inter-specimen position registration, plagiocephaly, cranial base