韓國人의 甲狀腺 乳頭癌에서 RET 遺傳子 發現

延世大學校 大學院
醫 學 科
李 是 勳

韓國人의 甲狀腺 乳頭癌에서 RET 遺傳子 發現

指導敎授 林 承 吉

이 論文을 碩士 學位論文으로 提出함

2002年 6月 1日

延世大學校 大學院
醫 學 科
李 是 勳

李是勳의 碩士 學位論文을 認准함

審査委員_____印

審査委員_____印

審査委員_____印

延世大學校 大學院

2002年 6月 1日

感謝의 글

本 論文을 위한 硏究를 遂行하는데 있어 仔詳한 關心과 愛情어린 助言을 아끼지 않으신 林承吉 敎授님, 朴正秀 敎授님, 許晩旭 敎授님께 感謝를 드립니다. 特히, 林 敎授님의 學問과 硏究에 대한 熱情과 患者의 診療에 臨하시는 眞摯한 態度는 內分泌學을 專攻하게 되는 決定的인 動機가 되었습니다. 언제나 後學들에게 龜鑑이 되시는 內分泌內科 敎授님들의 가르침에도 感謝를 드립니다, 本 硏究에 直接的인 도움을 주신 中央醫大 文宇哲 敎授님과 (株)굿젠의 吳明烈 博士님 및 硏究員들의 勞苦에도 깊은 感謝를 드리며, 本校 病理學敎室 洪淳遠 敎授님께도 謝意를 表합니다. 本 硏究에 必要한 甲狀腺 癌細胞를 提供하여 주신 日本国 長崎大学의 柴田義貞 敎授님과 難波裕幸 敎授님께도 特別한 感謝를 드립니다. 언제나 저에게 힘이 되는 家族과 內科 醫局員 여러분들에게도 感謝를 드립니다.

著 者 씀

目 次

圖 目次

表 目次

國文要約..... 1

I. 序論..... 3

II. 對象 및 方法..... 6

1. 對象..... 6

가. 硏究對象群..... 6

나. 對照群..... 6

2. 方法..... 6

가. 甲狀腺 新鮮冷凍組織에서 RNA의 抽出..... 6

나. 抽出된 RNA의 定性 및 定量分析..... 6

(1) 定性分析..... 6

(2) 定量分析..... 7

다. 逆轉寫 및 cDNA 合成..... 7

라. Oligonucleotide primer 合成..... 7

마. 電氣泳動..... 10

바. 組織學 및 免疫組織化學..... 10

III. 結果 12
1. 一般的 特徵 12
2. RT-PCR 結果 12
가. β-actin 및 Calcitonin 發現의 檢索 12
나. RET 遺傳子의 發現 13
다. RET/PTC 遺傳子 再配列의 發現 14
3. 免疫組織化學 結果 15
가. ret 蛋白質의 免疫 染色 15
나. ret 蛋白質의 發現 强度 15
다. ret 蛋白質의 染色 樣相 15
4. RT-PCR과 免疫組織化學의 比較 18
5. 하시모토(橋本) 甲狀腺炎 18
IV. 考察 20
V. 結論 25
參考文獻 27
英文要約 32

圖 目次

圖 1. RET 前癌遺傳子와 ret 蛋白質의 模式圖..... 8
圖 2. β-Actin과 Calcitonin RT-PCR 結果..... 13
圖 3. RETα,β,γ RT-PCR 結果..... 14
圖 4. 免疫組織化學 結果圖..... 16

表 目次

表 1. RET 遺傳子 cDNA 序列..... 9
表 2. RET, RET/PTC, Calcitonin의 RT-PCR 檢索을 爲한
primer set의 序列.....10
表 3. 硏究對象群의 一般的 特徵..... 12
表 4. RT-PCR로 檢索한 RET 遺傳子의 發現 頻度..... 14
表 5. 免疫組織化學法으로 檢索한 ret 蛋白質의 發現 頻度..... 17
表 6. 免疫組織化學에서 發現된 ret 蛋白質의 染色 樣相..... 17
表 7. 甲狀腺 乳頭癌에서 RET 發現의 RT-PCR과
免疫組織化學의 比較..... 18

國文要約

韓國人의 甲狀腺 乳頭癌에서 RET 遺傳子 發現

目的: 甲狀腺癌은 內分泌 臟器의 癌 中에서 가장 頻度가 높은 癌이고, 그 中에서 甲狀腺 乳頭癌이 가장 흔하게 發生한다. 한편 RET 遺傳子는 第10番 染色體의 長腕에 位置하고 있는 前癌遺傳子로서 甲狀腺 腫瘍의 發生과 關聯해서 두가지의 活性化 機轉이 알려져 있는데, 한가지는 特異한 RET/PTC 遺傳子 再配列에 의한 甲狀腺 乳頭癌의 發生과 聯關이 있고, 다른 한가지는 點突然變異에 의해 甲狀腺 髓質癌과 第2型 多發性內分泌腫瘍과의 聯關性이 알려졌다. 甲狀腺 乳頭癌에서 RET 遺傳子 發現의 臨床的 意義에 대해서는 意見이 一致되지 않고, 잘 알려져 있지 않아서 韓國人의 甲狀腺 乳頭癌을 비롯한 甲狀腺 疾患에서 RET/PTC 遺傳子 再配列과 RET 遺傳子의 發現에 대해서 調査하였다. **對象 및 方法**: 2001年 1月부터 2002年 2月까지 延世大學校 醫科大學 세브란스 病院에 甲狀腺 腫瘍으로 入院하여 手術後 病理 所見上 甲狀腺 乳頭癌으로 診斷된 26例, 甲狀腺 濾胞癌 3例, 未分化癌 1例, 腺腫 5例, 過增殖 19例, 正常 所見 2例의 甲狀腺 組織을 가지고 RT-PCR 方法을 利用하여 RET/PTC-1, -2, -3 遺傳子 再配列과 RET 遺傳子 發現을 調査하였고, ret 蛋白質의 rabbit 다클론 抗體를 利用한 免疫組織化學 方法을 利用하여 ret 蛋白質의 發現 强度와 樣相을 檢索하였다. **結果**: RT-PCR 方法에서 甲狀腺 乳頭癌中 89.4%에서 RET 遺傳子가 檢出되었고, 甲狀腺 濾胞癌에서 100%, 過增殖에서는 62.1%에서 RET 遺傳子가 檢出되었으나, 未分化癌, 腺腫, 正常 組織에서는 檢出되지 않았다. RET/PTC-1, -2, -3 遺傳子의 再配列은 檢出되지 않았다. 免疫組織

化學에서는 甲狀腺 乳頭癌中 76.9%에서 ret 蛋白質이 檢出되었고, 腺腫에서는 50%, 過增殖은 52.3%, 正常 組織에서는 20.6%에서 ret 蛋白質이 檢出되었으나, 甲狀腺 濾胞癌, 未分化癌에서는 檢出되지 않았다. ret 蛋白質의 染色 强度에 대해서 甲狀腺 乳頭癌에서는 强하게 染色이 되는 反面, 腺腫, 過增殖, 正常 組織에서는 弱하게 染色이 되는 傾向이 있었고, 染色 樣相도 甲狀腺 乳頭癌에서는 주로 細胞質에 染色이 되는 反面, 過增殖, 正常 組織에서는 細胞膜에 染色이 되는 傾向이 있었다. RET 遺傳子의 檢索에 있어 RT-PCR 方法과 免疫組織化學間에는 높은 一致度를 보였고, 橋本(하시모토) 甲狀腺炎에 該當하는 組織 14例에서 ret 蛋白質이 檢出되었는데, 大部分 甲狀腺 乳頭癌과 同伴되어 있었다. **結論**: 韓國人의 甲狀腺 乳頭癌에서는 매우 높은 頻度로 RET 遺傳子가 發現되고, RET 遺傳子가 甲狀腺 乳頭癌에만 局限되는 特異한 所見이라는 旣存의 事實과 다르게 甲狀腺 過增殖이나 腺腫, 正常 甲狀腺 組織에서도 RET 遺傳子가 發現되었다. 그러나 免疫組織化學의 方法에서 보았을 때 이들의 染色되는 强度와 樣相은 甲狀腺 乳頭癌과는 差異를 보였다.

核心되는 말: 甲狀腺 乳頭癌, RET 遺傳子, ret 蛋白質

韓國人의 甲狀腺 乳頭癌에서 RET 遺傳子 發現

<指導敎授 **林承吉**>

延世大學校 大學院

醫 學 科

李 是 勳

I. 序 論

갑상선암은 내분비 장기의 암 중에서 가장 빈도가 높은 악성 종양으로, 조직 기원에 따라 여포 상피세포에서 유래한 유두암, 여포암 등의 분화암과 C 세포(방여포세포)에서 유래한 수질암으로 나눌 수 있으며, 미분화암의 상당수는 분화암과 병존하여, 이들에서 발생하는 것으로 생각된다[1]. 고해상도 초음파 검사의 개발로 인하여 건강한 성인들에서 우연하게 발견되는 갑상선 종양이 증가하고 있는데[2-4], 이 중에서 적지 않은 수가 암종으로 밝혀져 갑상선암의 발생에 대한 관심이 증가하고 있다[5]. 이 중에서 갑상선 유두암은 갑상선암의 50-70%를 차지할 정도로 가장 빈번하게 발생하는데, 분자유전학적인 기법과 이해가 증진함에 따라 갑상선 여포세포증식의 조절과 갑상선 자극인자들의 신호전달경로에 대한 활발한 연구가 수행되어,

갑상선 여포세포의 증식은 호르몬 성장인자, 사이토카인, 유사분열 물질들에 의해 조절되는 것이 알려졌고, 갑상선암에서 나타나는 분자 수준의 이상에 관심이 모아지면서 많은 이상 유전자가 발견되었다. 세포 증식을 자극하는 신호체계중 TSH 수용체, G 조절단백질의 알파-아단위(Gsα, GSP), RAS 암유전자 등에서 점돌연변이 (point mutation)가 알려졌으며, RET, TRK 암유전자의 특이한 재배열과 MET 암유전자 표현의 변화가 밝혀졌다. 반면 성장을 억제하는 것으로는 종양억제단백질인 p53의 관련이 밝혀졌다.

신경성장인자의 수용체인 TRK와 신경교세포유도 신경영양성장인자의 수용체인 RET 유전자의 활성화가 갑상선 유두암에서 관찰된다. RET 유전자는 제10번 염색체의 장완에 위치하는데, 신경능선에서 기원하는 조직에서 정상적으로 발현되지만, 정상 갑상선 여포세포에서는 발현되지 않으며[6], RET 전암유전자는 두 가지의 상이한 기전으로 활성화되는데, 갑상선 유두암에서는 주로 RET 유전자의 재배열에 의해 생성되는 ret/PTC 종양단백질과 연관성이 높으며, 다발성내분비종양에서는 RET 유전자의 점돌연변이에 의한 RET 유전자의 활성화와 관련이 있는 것으로 알려졌다[7]. 여러 종류의 RET 유전자 재배열이 발견되었는데, RET/PTC-1은 제10번 염색체의 장완에 있는 RET의 티로신키나제 영역과 H4라는 유전자의 융합에 의해 만들어진다[8,9]. RET/PTC-2는 제10번 염색체과 제17번 염색체 사이의 상반전좌에 의해 RET의 티로신키나제 영역과 RIα cAMP 의존성 단백키나제 A의 조절 아단위의 일부분과 융합이 일어나 형성된다[10]. RET/PTC-3는 제10번 염색체의 역위에 의한 염색체 안의 재배열을 통해 RET의 티로신키나제 영역과 RFG/ELE1 유전자 사이의 융합으로 형성된다[11]. 그 외에도 빈도는 낮으나 몇 가지의

RET 유전자 재배열이 발견되었다. 갑상선 유두암 환자의 약 11-40%에서 RET/PTC 유전자 재배열이 나타나는 것으로 보고되고 있으나, 각 국의 여러 연구 그룹에 따라 그 빈도의 차이가 많이 있고, 한국인의 갑상선 유두암에서 RET 유전자의 발현 및 RET 유전자의 재배열에 대해서는 알려진 바가 많지 않다.

그리고 최근에는 갑상선 유두암에서 wild-type RET 유전자의 과발현도 보고가 되고 있는데, wild-type RET 유전자의 발현과 갑상선 유두암의 예후 및 임상적인 상관성에 대하여 많은 논란이 되고 있다[12-14].

이에 연구자는 한국인의 갑상선 유두암 환자에서 RET 유전자의 발현 및 RET/PTC 유전자의 재배열에 대해서 알아보고자 한다.

II. 對象 및 方法

1. 對象

가. 硏究對象群

2001년 1월부터 2002년 2월까지 연세대학교 의과대학 세브란스 병원에서 갑상선 종양으로 입원하여, 수술후 병리 소견상 갑상선 유두암으로 진단받은 환자 중 26례의 갑상선 종양 조직을 대상으로 하였다.

나. 對照群

2001년 1월부터 2002년 2월까지 연세대학교 의과대학 세브란스 병원에서 갑상선 종양으로 입원하여, 수술후 병리 소견상 정상 소견 2례, 선종 5례, 과증식 19례, 갑상선 여포암 3례, 미분화암 1례등 비유두암으로 진단된 30례의 갑상선 조직을 대조군으로 하였다.

2. 方法

가. 甲狀腺 新鮮冷凍組織에서 RNA의 抽出

-70℃로 냉동되어 있던 갑상선 신선조직을 균질화한 후, TRIzol reagent (Life Technologies, Inc., Gaithersberg, MD, USA)를 이용하여 total RNA를 추출하였다.

나. 抽出된 RNA의 定性 및 定量分析

(1) 定性分析

1 μL의 RNA를 1% agarose gel (RNase free)에 30분간 50 mA에 전기영동시켜 2 kbp (28S), 0.9 kbp (18S), 200 bp (5S)의 ribosomal RNA 밴드를 검색했다.

(2) 定量分析

1 μL의 RNA를 10mM Tris-Cl (pH 7.5)로 희석하고 흡광도를 측정하여 A260/A280 비가 1.9~2.1에 해당하는지 검색했다.

다. 逆轉寫 및 cDNA 合成

각 샘플 중 1 μg의 RNA로부터 역전사를 시행하여 cDNA를 합성하였으며, 합성과정은 37℃에서 임의 hexanucleotide primer를 가지고 First-strand cDNA Synthesis Kit (Amersham Pharmacia Biotech, Uppsala, Sweden)를 이용하였다. 1 μg의 cDNA를 template으로 하여 중합연쇄반응(PCR)을 시행하였는데, 95℃에서 5분간 변성 (denaturation)과정을 거치고, 94℃에서 1분간, 55~63℃에서 1분간 결합 (annealing)과정, 72℃에서 1분간 연장 (extension)반응을 40회 반복하고, 최종적으로 72℃에서 연장을 10분간 시행하였다[15].

라. Oligonucleotide primer 合成

RET 유전자 및 RET/PTC 재배열 부위, β-Actin, Calcitonin을 인식하는 sequence specific oligonucleotide를 합성하여 PCR을 위한 primer로 사용하였다 (表 2).

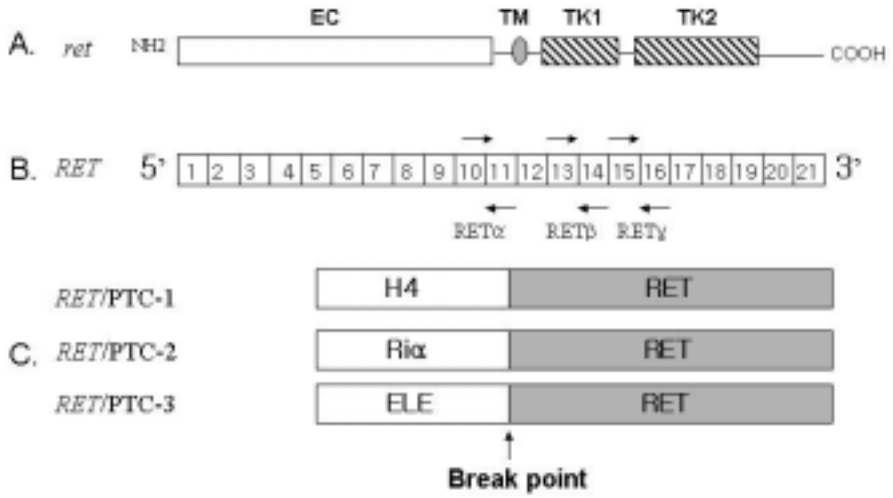

그림 1

圖 1. RET 前癌遺傳子와 ret 蛋白質의 模式圖 (A, ret 蛋白質; B, RET mRNA; C, RET/PTC rearrangements에 의해 融合된 遺傳子의 構造; EC, extracellular domain; TM, transmembrane domain; TK, tyrosine kinase domain; B에서 各 數字는 exon을 나타내고, 화살표는 RETα,β,γ mRNA의 RT-PCR에 使用된 primer의 結合部位를 나타낸다. C에서 Break point는 RET/PTC의 再配列이 주로 發生하는 位置를 나타낸다.)

表 1. RET 遺傳子 cDNA 序列

```
   1  atggcgaagg cgacgtccgg tgccgcgggg ctgcgtctgc tgttgctgct gctgctgccg
  61  ctgctaggca aagtggcatt gggcctctac ttctcgaggg atgcttactg ggagaagctg
 121  tatgtggacc aggcggccgg cacgcccttg ctgtacgtcc atgccctgcg ggacgcccct
 181  gaggaggtgc ccagcttccg cctgggccag catctctacg gcacgtaccg cacacggctg
 241  catgagaaca actggatctg catccaggag gacaccggcc tcctctacct taaccggagc
 301  ctggaccata gctcctggga gaagctcagt gtccgcaacc gcggctttcc cctgctcacc
 361  gtctacctca aggtcttcct gtcacccaca tcccttcgtg agggcgagtg ccagtggcca
 421  ggctgtgccc gcgtatactt ctccttcttc aacacctcct ttccagcctg cagctccctc
 481  aagccccggg agctctgctt cccagagaca aggccctcct tccgcattcg ggagaaccga
 541  cccccaggca ccttccacca gttccgcctg ctgcctgtgc agttcttgtg ccccaacatc
 601  agcgtggcct acaggctcct ggagggtgag ggtctgccct tccgctgcgc cccggacagc
 661  ctggaggtga gcacgcgctg ggccctggac cgcgagcagc gggagaagta cgagctggtg
 721  gccgtgtgca ccgtgcacgc cggcgcgcgc gaggaggtgg tgatggtgcc cttcccggtg
 781  accgtgtacg acgaggacga ctcggcgccc accttccccg cgggcgtcga caccgccagc
 841  gccgtggtgg agttcaagcg gaaggaggac accgtggtgg ccacgctgcg tgtcttcgat
 901  gcagacgtgg tacctgcatc aggggagctg gtgaggcggt acacaagcac gctgctcccc
 961  ggggacacct gggcccagca gaccttccgg gtggaacact ggcccaacga gacctcggtc
1021  caggccaacg gcagcttcgt gcgggcgacc gtacatgact ataggctggt tctcaaccgg
1081  aacctctcca tctcggagaa ccgcaccatg cagctggcgg tgctggtcaa tgactcagac
1141  ttccagggcc caggagcggg cgtcctcttg ctccacttca acgtgtcggt gctgccggtc
1201  agcctgcacc tgcccagtac ctactccctc tccgtgagca ggagggctcg ccgatttgcc
1261  cagatcggga aagtctgtgt ggaaaactgc caggcattca gtggcatcaa cgtccagtac
1321  aagctgcatt cctctggtgc caactgcagc acgctagggg tggtcacctc agccgaggac
1381  acctcgggga tcctgtttgt gaatgacacc aaggccctgc ggcggcccaa gtgtgccgaa
1441  cttcactaca tggtggtggc caccgaccag cagacctcta ggcaggccca ggcccagctg
1501  cttgtaacag tggaggggtc atatgtggcc gaggaggcgg gctgcccccct gtcctgtgca
1561  gtcagcaaga gacggctgga gtgtgaggag tgtggcggcc tgggctcccc aacaggcagg
1621  tgtgagtgga ggcaaggaga tggcaaaggg atcaccagga acttctccac ctgctctccc
1681  agcaccaaga cctgccccga cggccactgc gatgttgtgg agacccaaga catcaacatt
1741  tgccctcagg actgcctccg gggcagcatt gttgggggac acgagcctgg ggagccccgg
1801  gggattaaag ctggctatgg cacctgcaac tgcttccctg aggaggagaa gtgcttctgc
1861  gagcccgaag acatccagga tccactgtgc gacgagctgt gccgcacggt gatcgcagcc
1921  gctgtcctct tctccttcat cgtctcggtg ctgctgtctg ccttctgcat ccactgctac
1981  cacaagtttg cccacaagcc acccatctcc tcagctgaga tgaccttccg gaggcccgcc
2041  caggccttcc cggtcagcta ctcctcttcc agtgcccgcc ggccctcgct ggactccatg
2101  gagaaccagg tctccgtgga tgccttcaag atcctggagg atccaaagtg ggaattccct
2161  cggaagaact tggttcttgg aaaaactcta ggagaaggcg aatttggaaa agtggtcaag
2221  gcaacggcct tccatctgaa aggcagagca gggtacacca cggtggccgt gaagatgctg
2281  aaagagaacg cctccccgag tgagcttcga gacctgctgt cagagttcaa cgtcctgaag
2341  caggtcaacc acccacatgt catcaaattg tatggggcct gcagccagga tggcccgctc
2401  ctcctcatcg tggagtacgc caaatacggc tccctgcggg gcttcctccg cgagagccgc
2461  aaagtggggc ctggctacct gggcagtgga ggcagccgca actccagctc cctggaccac
2521  ccggatgagc gggccctcac catgggcgac ctcatctcat ttgcctggca gatctcacag
2581  gggatgcagt atctggccga gatgaagctc gttcatcggg acttggcagc cagaaacatc
2641  ctggtagctg aggggcggaa gatgaagatt tcggatttcg gcttgtcccg agatgtttat
2701  gaagaggatt cgtacgtgaa gaggagccag ggtcggattc cagttaaatg gatggcaatt
2761  gaatcccttt ttgatcatat ctacaccacg caaagtgatg tatggtcttt ggtgtcctg
2821  ctgtgggaga tcgtgaccct agggggaaac ccctatcctg ggattcctcc tgagcggctc
2881  ttcaaccttc tgaagaccgg ccaccggatg gagaggccag acaactgcag cgaggagatg
2941  tactgcctga tgctgcaatg ctggaagcag gagccggaca aaaggccggt gtttgcggac
3001  atcagcaaag acctggagaa gatgatggtt aagaggagag actacttgga ccttgcggcg
3061  tccactccat ctgactccct gatttatgac gacggcctct cagaggagga gacaccgctg
3121  gtggactgta ataatgcccc cctccctcga gccctccctt ccacatggat tgaaaacaaa
3181  ctctatggta gaatttccca tgcatttact agattctag
```

red, RETα; blue, RETβ; purple, RETγ primers. (各 primer의 頭部은 forward, 尾部은 reverse 임.)

表 2. RET, RET/PTC, Calcitonin의 RT-PCR 檢索을 爲한 primer set의 序列

		Sequence	Product size (bp)
RETα	F	5'-ATT GTT GGG GGA CAC GCG C-3'	212
	R	5'-TAG CAG TGG ATG CAG AAG GC-3'	
RETβ	F	5'-GCC GTG AAG ATG CTG AAA GAG AA-3'	297
	R	5'-AAA TGA GAT GAG GTC GCC CAT-3'	
RETγ	F	5'-CTC GTT CAT CGG GAC TTG GCA-3'	192
	R	5'-ATC ACT TTG CGT GGT GTA GAT-3'	
RET/PTC1	F	5'-GCT GGA GAC CTA CAA ACT GA-3'	165
	R	5'-GTT GCC TTG ACC ACT TTT C-3'	
RET/PTC2	F	5'-GCT TTG GAG AAC TTG CTT TGA TTT-3'	202
	R	5'-GTT GCC TTG ACC ACT TTT C-3'	
RET/PTC3	F	5'-AAG CAA ACC TGC CAG TGG-3'	242
	R	5'-CTT TCA GCA TCT TCA CGG-3'	
β-Actin	F	5'-TGA CGG GGT CAC CCA CAC TGT GCC CAT CTA-3'	661
	R	5'-CTA GAA GCA TTG GCG GTG GAC GAT GGA GGG-3'	
Calcitonin	F	5'-CCT TCC TGG CTC TCA GCA TC-3'	407
	R	5'-GAG TTT AGT TGG CAT TCT GG-3'	

RT-PCR, reverse transcription-polymerase chain reaction.

마. 電氣泳動

각 10 μL의 PCR 산물을 0.8~1.0%의 agarose gel에서 50 mA의 전류에 20분간 전기영동한 후, ethidium bromide로 염색했다.

바. 組織學 및 免疫組織化學

모든 검체는 중성 완충액이 포함된 10% 포르말린에 고정하고, 3-4 mm의 파라핀 블록에 포매한 후, 4 μm 두께의 단면을 hematoxylin과 eosin으로 염색하였다[16].

ret 단백질의 검색을 위해 면역 염색을 시행하였는데, 면역 염색을 위해서 ret의 carboxy terminus에 대한 rabbit 다클론 IgG 항체

(Santa Cruz Biotechnology, Inc, Santa Cruz, CA, USA)를 이용하였다. 4 μm 의 조직 단면을 상온에서 15분간 44% 포름산으로 전처치하고, 비특이적인 결합을 억제한 후, 1:200으로 희석된 항체를 상온에서 60분간 반응시켰다. 그리고 ultrastreptavidin system으로 검색하여[17], 염색이 되는 양상에 따라 'cytoplasm diffuse'와 'membranous'로 구분하고[12], 강도에 따라 <10%는 '+', 10~50%는 '++', >50%는 '+++'로 표시하였다.

III. 結 果

1. 一般的 特徵

2001년 1월부터 2002년 2월까지 연세대학교 의과대학 세브란스 병원에서 갑상선 종양이 의심되어 수술을 시행받은 환자중 본 연구에 포함된 56명의 환자들의 일반적인 특징은 (表 3)과 같다.

表 3. 硏究對象群의 一般的 特徵

	No.	Sex (M/ F)	Median Age[1] (yr, M/ F)
PTC	26	2/ 24	45.5±5.5/ 43.9±8.0
FTC	3	1/ 2	52.0±0.0/ 59.5±5.5
ATC	1	0/ 1	- / 65.0±0.0
FA	5	0/ 5	- / 50.2±10.8
Hyperplasia	19	2/ 17	52.5±5.5/ 51.3±11.5
Normal	2	0/ 2	- / 47.0±8.0

PTC, papillary thyroid carcinoma; FTC, follicular thyroid carcinoma;
ATC, anaplastic thyroid carcinoma; FA, follicular adenoma; M, male; F, female;
[1]mean±SD

2. RT-PCR 結果

가. β-Actin 및 Calcitonin 發現의 檢索

갑상선 조직으로부터 추출된 RNA로부터 housekeeping 유전자인 β-Actin을 조사함으로써 RNA추출의 적절성을 평가하였고, β-Actin이 검출되지 않은 경우는 분석에서 제외하였다. 일반적으로

갑상선 방여포세포 (C 세포)에서는 RET 유전자가 발현될 수 있다고 알려져 있어, Calcitonin의 유전자가 검출된 경우(圖 2)는 방여포세포의 오염으로 간주하고, 분석에서 제외하였다.

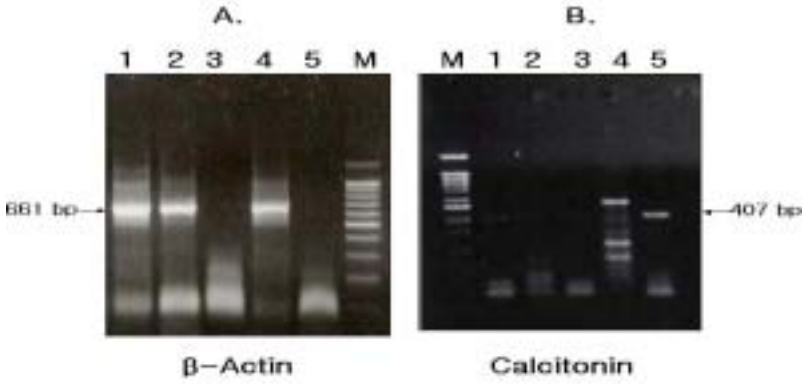

圖 2. β-Actin과 Calcitonin RT-PCR 結果 (A, β-Actin의 檢索; B, Calcitonin의 檢索; M, 100 bp DNA size marker; β-Actin, 661 bp; Calcitonin, 407 bp; housekeeping 遺傳子인 β-Actin을 調査함 (A. Lane 1, 2, 4)으로써 RNA 抽出의 適切性을 評價하였고, Calcitonin의 遺傳子가 檢出된 境遇 (B. Lane 5)는 傍濾胞細胞의 汚染으로 看做하고, 分析에서 除外하였다.)

나. RET 遺傳子의 發現

RETα, RETβ, RETγ 중 한 개 이상 검출된 경우(圖 3)를 RET 유전자가 발현된 것으로 간주하였다. 갑상선 유두암에서는 19례 중 17례 (89.4%)에서 RET 유전자가 발현되었고, 갑상선 여포암에서는 1례 중 1례 (100%), 갑상선 여포과증식증에서는 16례 중 10례 (62.5%)에서 발현되었으며, 갑상선 미분화암, 갑상선 선종, 정상 갑상선 조직에서는 RET 유전자가 발현되지 않았다 (表 4).

圖 3. RETα,β,γ RT-PCR 結果 (M, 100 bp DNA size marker; NC, negative control; RETα, 212 bp; RETβ, 297 bp; RETγ, 192 bp)

表 4. RT-PCR로 檢索한 RET 遺傳子의 發現 頻度

	RET (+)	RET (-)	positive rate (%)
PTC	17	2	89.4
FTC	1	0	100
ATC	0	1	0
FA	0	4	0
Hyperplasia	10	6	62.1
Normal	0	1	0

RT-PCR, reverse transcription-polymerase chain reaction;
PTC, papillary thyroid carcinoma; FTC, follicular thyroid carcinoma;
ATC, anaplastic thyroid carcinoma; FA, follicular adenoma.

다. RET/PTC 遺傳子 再配列의 發現

모든 연구대상군에서 RET/PTC-1, RET/PTC-2, RET/PTC-3 유전자 재배열은 검출되지 않았다.

3. 免疫組織化學 結果

가. ret 蛋白質의 免疫 染色 (圖 4)

갑상선 유두암 조직에서는 26례 중 20례 (76.9%)에서 ret 단백질이 검출되었고, 갑상선 선종 조직에서는 4례 중 2례 (50%), 갑상선 여포과증식증 조직에서는 21례 중 11례 (52.3%), 정상 갑상선 조직에서는 29례 중 6례 (20.6%)에서 검출되었으며, 갑상선 여포암 조직과 갑상선 미분화암 조직에서는 ret 단백질이 검출되지 않았다 (表 5).

나. ret 蛋白質의 發現 强度

ret 단백질의 염색 정도를 '+++', '++', '+'으로 분류하였을 때, ret 단백질이 발현된 갑상선 유두암 조직 20례 중 '+++'은 13례 (65%), '++'는 6례 (30%), '+'은 1례 (5%)였고, 갑상선 선종 조직 2례는 모두 '++'였으며, 갑상선 여포과증식증 조직 11례에서는 '+++'은 없었고, '++'는 3례 (27.3%), '+'은 8례 (72.7%)였다. 정상 갑상선 조직 6례에서는 6례 (100%) 모두 '+'이었다.

다. ret 蛋白質의 染色 樣相

ret 단백질의 염색 양상를 cytoplasmic diffuse ('cyto')와 membranous ('memb')으로 분류하였을 때, ret 단백질이 발현된 갑상선 유두암 조직 20례 중 'cyto'는 18례 (90%), 'memb'는 2례 (10%)였고, 갑상선 선종 조직 2례는 각 1례(50%)였으며, 갑상선 여포과증식증 조직 11례에서는 'cyto'는 3례 (27.3%), 'memb'는 8례 (72.7%)였다. 정상 갑상선 조직 6례에서는 'cyto'는 1례 (16.7%), 'memb'는 5례 (83.3%)였다 (表 6).

PTC, cytoplasmic stain (+++)

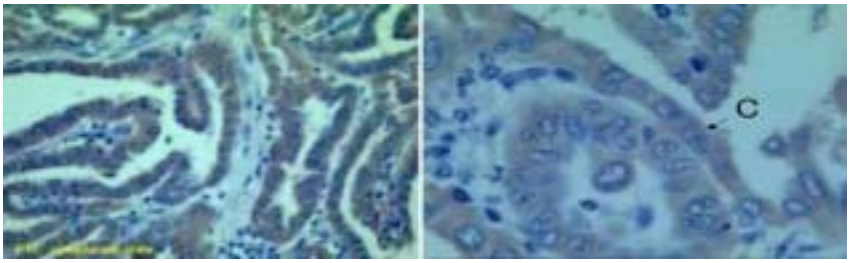

(x400) (x1000)

Hyperplasia, membranous stain (++)

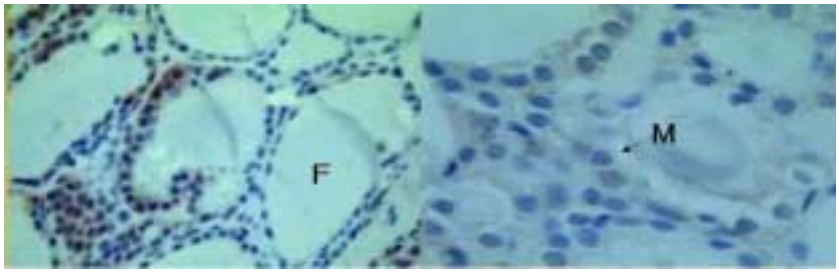

(x400) (x1000)

Normal portion of thyroid tumour, membranous stain (+)

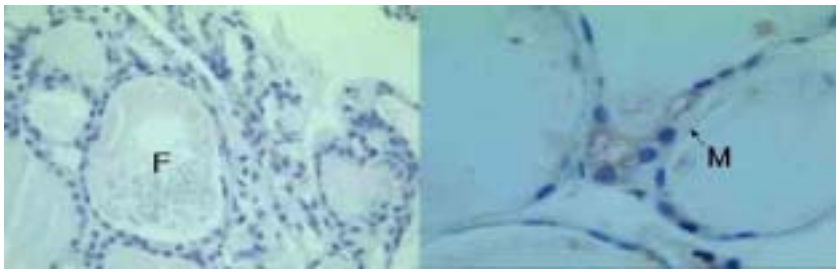

(x400) (x1000)

圖 4. 免疫組織化學 結果圖 (PTC, papillary thyroid carcinoma; '+', <10%; '++', 10~50%; '+++', >50%; C, cytoplasmic; M, membranous; F. follicle)

表 5. 免疫組織化學法으로 檢索한 ret 蛋白質의 發現 頻度

	ret			ret	positive rate
	+	++	+++	−	(%)
PTC	1	6	13	6	76.9
FTC	0	0	0	2	0
ATC	0	0	0	1	0
FA	0	2	0	2	50
Hyperplasia	8	3	0	10	52.3
Normal portion	6	0	0	23	20.6

PTC, papillary thyroid carcinoma; FTC, follicular thyroid carcinoma;
ATC, anaplastic thyroid carcinoma; FA, follicular adenoma.

表 6. 免疫組織化學에서 發現된 ret 蛋白質의 染色 樣相

	cytoplasm	membranous	c/m ratio
PTC	18	2	9
FA	1	1	1
Hyperplasia	3	8	0.375
Normal portion	1	5	0.2

PTC, papillary thyroid carcinoma; FA, follicular adenoma.

4. RT-PCR과 免疫組織化學의 比較

갑상선 유두암에서 RET 유전자와 ret 단백질의 검색에 있어서 RT-PCR과 면역조직화학법을 비교하였을 때 (表 7), 두 방법에서 모두 검출된 경우는 15례 (78.9%), 모두 검출되지 않은 경우는 1례 (5.3%)였고, RT-PCR에서는 검출되나 면역조직화학법에서는 검출되지 않은 경우는 2례 (10.5%), 면역조직화학법에서는 검출되나 RT-PCR에서는 검출되지 않은 경우는 1례 (5.3%)였다.

RT-PCR이나 면역조직화학법에서 RET 유전자와 ret 단백질이 발현된 경우는 갑상선 유두암에서 19례 중 18례 (94.7%), 갑상선 여포암에서 1례 중 1례 (100%), 갑상선 선종은 4례 중 1례 (25%), 갑상선 여포과증식증에서는 16례 중 12례 (75%)에서 발현되었으며, 갑상선 미분화암, 정상 갑상선 조직에서는 RET 유전자와 ret 단백질이 발현되지 않았다.

表 7. 甲狀腺 乳頭癌에서 RET 發現의 RT-PCR과 免疫組織化學의 比較

	RT-PCR	
	RET (+)	RET (-)
Immunohistochemistry		
ret (+)	15	1
ret (-)	2	1

RT-PCR, reverse transcription-polymerase chain reaction

5. 하시모토(橋本) 甲狀腺炎

수술후 병리 소견에서 하시모토 갑상선염에 해당하는 조직 14례에

서 ret 단백질이 검출되었는데, 대부분은 갑상선 유두암과 동반되어 있었으며, 이 중 '+++'은 4례 (28.5%), '++'는 5례 (35.7%), '+'은 5례 (35.7%)였고, 'cyto'는12례 (85.7%), 'memb'는 2례 (14.3%)였다.

Ⅳ. 考 察

갑상선암은 내분비 장기의 암 중에서 가장 빈번하게 발생하는 질환으로 임상에서 자주 접하는 흔한 질환이다. 갑상선의 해부학적인 위치상 피부에 근접해 있어서 촉지되는 갑상선 종괴가 갑상선암으로 진단되는 경우와, 초음파 검사의 발달로 인하여 촉지되지 않으나 우연히 발견되어 갑상선암으로 진단되는 경우가 증가하고 있는 추세이다[5].

갑상선암에서 나타나는 분자수준의 이상에 관심을 갖게 되면서 많은 이상 유전자와의 연관이 밝혀졌는데, 그 중 하나가 RET 전암유전자와의 관련성이다. RET 전암유전자는 제10번 염색체의 장완에 위치하고 있는데, 정상적인 신경능선에서 유래하는 조직에는 정상적으로 발현되지만, 정상 갑상선 여포세포에서는 발현되지 않는 것으로 알려져 있다. RET 전암유전자와 갑상선암과의 연관은 두가지의 기전으로 설명이 되는데, 그 중 한가지는 RET 유전자의 특이한 재배열에 의한 ret/PTC 종양단백질의 생성과 이와 관련된 갑상선 유두암의 발생이고, 다른 기전은 RET 유전자의 점돌연변이와 관련된 갑상선 수질암과 제2형 다발성내분비종양의 발생과의 관련성이다[7,18]. 그 중 RET/PTC 유전자의 재배열은 갑상선 유두암에 국한된 특이한 소견으로 알려져 왔으며, 이를 이용하여 세침흡인 갑상선 세포진 검사의 정확도를 증진시킬 수 있다는 보고를 하기도 하였고[19], 체르노빌 원전 사고 이후에 이 지역의 갑상선 유두암과 RET/PTC 유전자의 재배열의 증가를 연관하여 방사능 피폭과 갑상선 유두암 증가의 원인을 설명하기도 하였다[20,21]. 갑상선 유두암과 RET/PTC 유전

자의 재배열의 빈도에 대한 보고를 고찰해 보면 국가와 지역에 따라 큰 차이를 보이는데[22-25], 1995년 이전의 보고들은 일본과 사우디아라비아와 같은 아시아 지역에서는 RET/PTC 유전자 재배열의 빈도가 서구의 지역보다 낮은 것으로 보고하고 있으나, 이후의 보고들은 아시아와 서구에서 빈도의 차이가 없는 것으로 보고하고 있다[26]. 국내의 보고를 고찰해보면, Park 등[27]의 보고에 따르면 37명의 갑상선 유두암 환자에서 한차례의 RET/PTC-1,-2,-3 유전자 재배열도 관찰하지 못했고, Chung 등[26]의 보고는 31명의 갑상선 유두암에서 2명의 RET/PTC-1 유전자 재배열과 2명의 RET/PTC-2 유전자 재배열을 관찰하여, 12.9%의 RET/PTC 유전자 재배열을 보고하였다.

최근에는 갑상선 유두암에서 RET/PTC의 재배열과 무관하게 RET 유전자의 과발현에 의한 wild-type RET 유전자의 발현이 보고되고 있는데[12], 절반이상의 갑상선 유두암에서 wild-type RET 유전자 발현이 보고되고 있어, RET/PTC 유전자 재배열보다 빈도에 있어서 연구의 가치가 높을 것으로 사료되며, wild-type RET 유전자와 갑상선 유두암의 임상 경과와의 관계에 있어서 나쁜 예후와 관련된다는 보고와 예후와 상관이 없다는 상반된 보고들로 논란이 되고 있다[13,14].

본 연구에서는 여러가지 RET/PTC 유전자 재배열 중 비교적 빈도가 높다고 알려진 RET/PTC-1, -2, -3 유전자 재배열을 비롯해서 RET 유전자의 세 부위에서 RT-PCR을 시행하고, ret 단백질의 tyrosine kinase 부위를 인식하는 항체를 이용한 면역조직화학을 이용하여 RET 유전자를 검색하였다.

본 연구에서 갑상선 유두암은 RT-PCR에서 89.4%, 면역조직화학에서 76.9%에서 RET 유전자가 발현되어 매우 높은 빈도로 RET 유전자가 발현되었음을 알 수 있었다. RT-PCR의 방법에서 RET/PTC-1, -2, -3 유전자 재배열은 관찰이 되지 않아 관찰된 RET 유전자가 wild-type RET 유전자인지, 검색하지 않은 다른 형태의 RET/PTC 재배열인지의 여부는 알 수가 없으나, extracellular domain과 tyrosine kinase domain에서 동시에 발현되는 RET 유전자를 wild-type RET 유전자로 간주한 연구를 참고하면[28], wild-type RET 유전자 여부를 감별할 수 있을 것이다. 본 연구에서는 다른 연구들에 비해서 비교적 높은 빈도로 RET 유전자가 발현되었는데, 갑상선 유두암에서 RET 유전자 발현의 임상적 의미와 적용을 위해서는 더 많은 후발 연구가 필요할 것으로 사료된다.

RET 유전자 발현이 갑상선 유두암에 국한된 소견이라는 기존의 사실과는 다르게 본 연구에서는 갑상선 여포암, 선종, 과증식, 정상 조직에서도 RET 유전자가 발현되었는데, 갑상선 여포암의 경우는 RT-PCR 방법에서 1례 중 1례에서 발현이 되었으나, 면역조직화학에서는 염색이 되지 않아 검사상의 오류일 가능성이 높을 것으로 판단되었다. 선종의 경우는 RT-PCR 방법에서는 RET 유전자가 검출되지 않았으나 면역조직화학에서는 50%에서 염색이 되었고, 과증식에서는 RT-PCR 방법에서 62.1%, 면역조직화학에서는 52.3%가 검출되었다. 그리고 정상 갑상선 조직은 면역조직화학에서만 20.6%가 염색되었다. 갑상선 유두암 이외의 질환에서 RET 유전자가 발현되는 사실은 아직 보고된 바가 없기 때문에 그 임상적 의의에 대해서는 알려진 바가 없고, 이 역시 후발 연구가 뒷받침되어야 할 것으

로 사료된다. 면역조직화학의 방법으로 ret 단백질이 염색되는 정도와 양상을 관찰하였을 때, 갑상선 유두암에서는 주로 강하게 염색이 되고, 세포질에 염색이 되는 경향을 보인 반면, 선종이나 과증식, 정상 갑상선 조직에서는 비교적 약하고, 세포막에 주로 염색이 되는 경향을 보였다. Wild-type RET 유전자의 경우 transmembrane domain이 존재하기 때문에 주로 세포막주변부위에 염색이 되는 ret 단백질의 분포를 설명하고, 각종 수용체의 존재에 따라 RET 유전자를 발현하는 세포의 다양한 기능을 설명하려는 연구도 있었으나[12], 갑상선 유두암과 이외의 질환에서 과표현 RET 유전자의 기능과 임상적 의미에 대해서는 더 많은 연구가 축적되어야 할 것으로 보인다.

갑상선 질환에서 RET 유전자를 검색하는데 RT-PCR 방법과 면역조직화학간에는 비교적 높은 일치도를 볼 수 있었는데, RET 유전자의 임상적 의미가 확실해져 RET 유전자 검색이 빈번해 질 경우, 검사 방법이 다소 용이한 면역조직화학 방법을 먼저 고려해 볼 수 있을 것으로 사료된다.

1950년대 하시모토 갑상선염과 갑상선 종양과의 관계를 처음 제기한 이후로[29], 이 두 질환의 연관성에 대해서는 많은 논란이 있었으나, 전향적인 역학 조사 이후로 두 질환의 관련성은 없는 것으로 알려져 있었다[30,31]. 최근 하시모토 갑상선염에서 RET/PTC 유전자의 재배열과 RET 유전자의 발현이 보고되면서 두 질환의 관련성에 대해 관심을 갖고 있은데[28,32-34], 본 연구에서는 14례의 하시모토 갑상선염 조직에서 ret 단백질이 염색이 되었다. 대부분은 갑상선 유두

암과 동반된 하시모토 갑상선염 조직이었고, 반응성 갑상선염 (reactive thyroiditis)일 가능성이 높으나 본 연구결과로 두 질환의 관련성을 밝히는 것은 어려우며, 우연히 동반되었을 가능성이 큰 것으로 사료된다.

Ⅴ. 結 論

한국인의 갑상선 유두암에서 RET 유전자의 발현을 알아보기 위해 수술 시행후 병리 소견을 알고 있는 환자 중, 갑상선 유두암 26례, 갑상선 여포암 3례, 미분화암 1례, 선종 5례, 과증식 19례, 정상 소견 2례의 조직을 가지고 RT-PCR과 면역조직화학을 수행한 본 연구를 통해 다음과 같은 결과를 도출할 수 있었다.

1. 갑상선 유두암은 RT-PCR에서 89.4%, 면역조직화학에서 76.9%의 RET 유전자가 발현되었다.

2. 선종에서는 면역조직화학에서 50%의 RET 유전자가 발현되었으나, RT-PCR에서는 발현이 검출되지 않았다.

3. 과증식에서는 RT-PCR에서 62.1%, 면역조직화학에서 52.3%에서 RET 유전자가 발현되었다.

4. 정상조직에서도 면역조직화학에서 20.6%에서 RET이 발현되었으나, 강도가 약하고 주로 membranous type이었다.

5. 갑상선 유두암에서는 ret 단백질이 강하게 염색된 반면, 과증식이나 정상조직에서는 약하게 염색되는 경향이 있었다.

6. 갑상선유두암에서는 ret 단백질이 세포질에 주로 염색이 되는 반면, 선종, 과증식이나 정상조직에서는 세포막에 주로 염색이 되는

경향이 있었다.

7. RET/PTC 재배열은 관찰되지 않았다.

8. RET 유전자 발현의 검색에 있어 RT-PCR과 면역조직화학간에는 높은 일치도를 보였다.

9. 하시모토 갑상선염에서 ret 단백질이 검출되었는데, 대부분 갑상선 유두암과 동반되어있는 것으로 보아 이들 대부분이 반응성 갑상선염 (reactive thyroiditis)일 가능성이 높다.

결론적으로, 한국인의 갑상선 유두암에서는 매우 높은 빈도로 RET 유전자가 발현되고, RET 유전자가 갑상선 유두암에만 국한되는 특이한 소견이라는 기존의 사실과 다르게 갑상선 과증식이나 선종, 정상 갑상선 소견에서도 RET 유전자가 발현이 되었으나, 면역조직화학의 방법에서 보았을 때 이들의 염색되는 강도와 양상은 갑상선 유두암과는 차이를 보였다.

參考文獻

1. Larsen PR, Davies TF, Hay ID. The thyroid gland. In: Wilson JD, Foster DW, Kronenberg HM, Larsen PR. Williams textbook of endocrinology. 9th ed. Philadelphia: W.B. Saunders Company; 1998. p.389-515.

2. Watters DAK, Ahuja AT, Evans RM. Role of ultrasound in the management of thyroid nodules. Am J Surg 1992;164:654-7.

3. Brander A, Viikinkoski P, Nickels J, Kivisaari L. Thyroid gland: US screening in a random adult population. Radiology 1991;181:683-7.

4. Harach HR, Franssila KO, Wasenius VM. Occult papillary carcinoma of the thyroid: a normal finding in Finland-a systemic autopsy study. Cancer 1985;56:531-8.

5. Kim E-K, Park CS, Chung WY, Oh KK, Kim DI, Lee JT, et al. New sonographic criteria for recommending fine-needle aspiration biopsy of nonpalpable solid nodules of the thyroid. Am J Roentgenol 2002;178:687-91.

6. Lahr G, Stich M, Schütze K, Blümel P, Pösl H, Nathrath WBJ. Diagnosis of papillary thyroid carcinoma is facilitated by using an RT-PCR approach on laser-microdissected archival material to detect RET oncogene activation. Pathobiology 2000;68:218-26.

7. Jhiang SM. The RET proto-oncogene in human cancers. Oncogene 2000;19:5590-7.

8. Grieco M, Santoro M, Berlingieri MT, Melillo RM, Donghi R,

Bongarzone I, et al. PTC is a novel rearranged form of the ret proto-oncogene and is frequently detected in vivo in human thyroid papillary carcinomas. Cell 1990;60:557-63.
9. Pierotti MA, Santoro M, Jenkins RB, Sozzi G, Bongarzone I, Grieco M, et al. Characterization of an inversion on the long arm of chromosome 10 juxtaposing D10S170 and RET and creating the oncogenic sequence RET/PTC. Proc Natl Acad Sci USA 1992;89:1616-20.
10. Bongarzone I, Monzini N, Borrello MG, Carcano C, Ferraresi G, Arighi E, et al. Molecular characterization of a thyroid tumor-specific transforming sequence formed by the fusion of ret tyrosine kinase and the regulatory subunit RI alpha of cyclic AMP-dependent protein kinase A. Mol Cell Biol 1993;13:358-66.
11. Santoro M, Wong WT, Aroca P, Santos E, Matoskova B, Grieco M, et al. An epidermal growth factor receptor/ret chimera generates mitogenic and transforming signals: Evidence for a ret-specific signaling pathway. Mol Cell Biol 1994;14:663-75.
12. Mayr B, Pötter E, Goretzki P, Rüschoff J, Dietmaier W, Hoang-Vu C, et al. Expression of wild-type ret, ret/PTC and ret/PTC variants in papillary thyroid carcinoma in Germany. Langenbeck's Arch Surg 1999;384:54-9.
13. Kjellman P, Learoyd DL, Messina M, Weber G, Höög A, Wallin G, et al. Expression of the RET proto-oncogene in papillary thyroid carcinoma and its correlation with clinical outcome. Bri J Surg 2001;88:557-63.

14. Basolo F, Molinaro E, Agate L, Pinchera A, Pollina L, Chiappetta G, et al. RET protein expression has no prognostic impact on the long-term outcome of papillary thyroid carcinoma. Eur J Endocrinol 2001;145:599-604.

15. Cheung CC, Ezzat S, Ramyar L, Freeman JL, Asa SL. Molecular basis of Hurthle cell papillary thyroid carcinoma. J Clin Endocrinol Metab 2000;85:878-82.

16. Fink A, Tomilson G, Freeman JL, Rosen IB, Asa SL. Occult micropapillary carcinoma associated with benign follicilar thyroid disease and unrelated thyroid neoplasms. Mod Pathol 1996;9:816-20.

17. Cheung CC, Ezzat S, Freeman JL, Rosen IB, Asa SL. Immunohistochemical diagnosis of papillary thyroid carcinoma. Mod Pathol 2001;14:338-42.

18. Kim I-J, Kang HC, Park J-H, Ku J-L, Lee J-S, Kwon H-J, et al. RET oligonucleotide microarray for the detection of RET mutations in multiple endocrine neoplasia type 2 syndromes. Clin Cancer Res 2002;8:457-63.

19. Cheung CC, Carydis B, Ezzat S, Bedard YC, Asa SL. Analysis of ret/PTC gene rearrangements refines the fine needle aspiration diagnosis of thyroid cancer. J Clin Endocrinol Metab 2001;86:2187-90.

20. Alipov G, Ito M, Prouglo Y, Takamura N, Yamashita S. Ret proto-oncogene rearrangement in thyroid cancer around Semipalatinsk nuclear testing site. Lancet 1999;354:1528-9.

21. Shibata Y, Yamashita S, Masyakin VB, Panasyuk GD, Nagataki S. 15 years after Chenobyl: new evidence of thyroid cancer. Lancet 2001;358:1965-6.
22. Kitamura Y, Minobe K, Nakata T, Shimizu K, Tanaka S, Fujimori M, et al. Ret/PCT3 is the most frequent form of gene rearrangement in papillary thyroid carcinomas in Japan. J Hum Genet 1999;44:96-102.
23. Chua EL, Wu WM, Tran KT, McCarthy SW, Lauer CS, Dubourdieu D, et al. Prevalence and distribution of ret/ptc 1, 2, and 3 in papillary thyroid carcinoma in New Caledonia and Australia. J Clin Endocrinol Metab 2000;85:2733-9.
24. Smida J, Salassidis K, Hieber L, Zitzelsberger H, Kellerer AM, Demidchik EP, et al. Distinct frequency of ret rearrangements in papillary thyroid carcinomas of children and adults from Belarus. Int J Cancer 1999;80:32-8.
25. Thomas GA, Bunnell H, Cook HA, Williams ED, Nerovnya A, Cherstvoy ED, et al. High prevalence of RET/PTC rearrangements in Ukrainian and Belarussian post-Chernobyl thyroid papillary carcinomas: A strong correlation between RET/PTC3 and the solid-follicular variant. J Clin Endocrinol Metab 1999;84:4232-8.
26. Chung JH, Hahm JR, Min Y-K, Lee M-S, Lee M-K, Kim K-W, et al. Detection of RET/PTC oncogene rearrangements in Korean papillary thyroid carcinomas. Thyroid 1999;9:1237-43.
27. Park KY, Koh JM, Kim YI, Park HJ, Gong G, Hong SJ, et

al. Prevalence of $G_s\alpha$, ras, p53, mutations and ret/PTC rearrangement in differentiated thyroid tumours in a Korean population. Clin Endocrinol 1998;49:317-23.

28. Nikiforova MN, Caudill CM, Biddinger P, Nikiforov YE. Prevalence of RET/PTC rearrangements in Hashimoto's thyroiditis and papillary thyroid carcinomas. Int J Surg Pathol 2002;10:15-22.

29. Dailey ME, Lindsay S, Skahen R. Relation of the thyroid neoplasms to Hashimoto's disease of the thyroid gland. Arch Surg 1955;70:291-7.

30. Crile G. Struma lymphomatosa and carcinoma of the thyroid. Surg Gynecol Obstet 1978;147:350-2.

31. Holm L-E, Blomgren H, Lowhagen T. Cancer risks in patients with chronic lymphocytic thyroiditis. N Engl J Med 1985;312:601-4.

32. Mechler C, Bounacer A, Suarez H, Frison MS, Magois C, Aillet G, et al. Papillary thyroid carcinoma: 6 cases from 2 families with associated lymphocytic thyroiditis harbouring RET/PTC rearrangements. Bri J Cancer 2001;85:1831-7.

33. Sheils OM, O'Leary JJ, Uhlmann V, Lüttich K, Sweeney EC. ret/PTC-1 activation in Hashimoto thyroiditis. Int J Surg Pathol 2000;8:185-9.

34. Di Pasquale M, Rothstein JL, Palazzo JP. Pathologic features of Hashimoto's-associated papillary thyroid carcinomas. Hum Pathol 2001;32:24-30.

Abstract (英文要約)

The Expression of RET Gene in Papillary Thyroid Carcinoma of a Korean Population

Sihoon Lee

Department of Medicine
The Graduate School, Yonsei University

(Directed by Professor Sung-Kil Lim)

Objectives: The most common malignancy of the thyroid gland is papillary carcinoma. Activation of the RET proto-oncogene, located on the long arms of chromosome 10, contributes to the development of thyroid cancers in two different ways. Somatic rearrangements of RET with a variety of activation genes are frequently found in papillary thyroid carcinomas. Germ-line point mutations are responsible for the development of medullary thyroid carcinoma and the multiple endocrine neoplasia type 2 (MEN2). There is not yet any consensus on the influences of RET expression and RET/PTC rearrangements on clinical outcome of thyroid cancer. Therefore we analyzed RET expression and RET/PTC-1, -2, -3 rearrangements in papillary thyroid carcinomas and other thyroid diseases. **Methods**: Twenty-six papillary thyroid carcinomas (PTCs), three follicular thyroid carcinomas (FTCs), one anaplastic thyroid carcinoma (ATC), five follicular adenomas (FAs), nineteen hyperplasias, and two normal thyroid tissues surgically resected at Severance Hospital, Yonsei University College of Medicine, Seoul, Korea during January, 2001 and February, 2002 were included in this study. RT-PCR and immunohistochemistry were done to identify

RET gene, RET/PTC rearrangements, and ret protein expression. **Results**: RT-PCR showed that 89.4% of PTCs, 100% of FTCs, 62.1% of hyperplasias expressed RET gene, but no RET was observed in ATCs, FAs, and normal thyroid tissues. RET/PTC-1, -2, -3 rearrangements were not detected in any specimens. Immunohistochemistry showed that 76.9% of PTCs, 50% of FAs, 52.3% of hyperplasias, and 20.6% of normal thyroid tissues expressed ret protein, but FTCs and ATC did not. As to the strength of immunostaining of ret protein, PTCs had a tendency to be stained strongly, but FAs, hyperplasias, and normal thyroid tissues were weaker. As to the pattern of immunostaining of ret protein, cytoplasmic staining was predominant in PTCs, while membranous staining was observed in hyperplasias and normal thyroid tissues. Overall the two methods for detecting RET gene, RT-PCR and immunohistochemistry showed similar results. **Conclusion**: RET gene was highly expressed in PTCs. In contrast to the privious reports that the expression of RET gene is limited to PTCs, RET was also expressed in hyperplasias, FAs and normal thyroid tissues. However, the strength and the pattern of expression of ret protein in non PTCs are different from those in PTCs.

Keywords: papillary thyroid carcinoma, RET gene, ret protein