각막신생혈관이 내독소에 의한 포도막염에서 TNF-α, TGF-β2 mRNA의 발현에 미치는 영향

연세대학교 대학원

의 학 과

김 종 욱

각막신생혈관이 내독소에 의한 포도막염에서 TNF-α, TGF-β2 mRNA의 발현에 미치는 영향

지도 박 주 영 교수

이 논문을 석사 학위논문으로 제출함

1999년 12월 일

연세대학교 대학원

의 학 과

김 종 욱

김종욱의 석사 학위논문을 인준함

심사위원_____인

심사위원_____인

심사위원_____인

연세대학교 대학원

1999년 12월 일

감사의 말씀

여러 면에서 부족한 저의 논문이 나오기까지 연구여건도 제공해 주시고 격려와 지도를 해주신 박주영 선생님께 깊은 감사를 드립니다. 바쁘신 중에도 자상하고 꼼꼼하게 논문의 마무리까지 살펴주신 강호석 선생님과 전공의를 시작할 때부터 지금까지 저를 이끌어 주시고 이번 논문에도 많은 관심과 지도를 아끼지 않으신 김순현 선생님께 감사를 드립니다.

교실의 주임교수로 또 다정한 스승으로 저를 격려해 주시고 연구하는데 곤란함이 없도록 여러 가지로 배려해 주신 이종혁 선생님께 감사를 드립니다. 미생물학교실의 원로로 저를 지켜봐 주시고 항상 격려를 아끼지 않으신 고춘명 선생님께 감사를 드립니다. 항상 저와 함께 고민하고 저를 이끌어준 이석준 선생님과 교실업무로 바쁜 중에도 여러 가지로 신경 써주시고 도와주신 미생물학교실의 조현철, 박현숙, 김동화 선생님과 여러 선생님들, 그리고 원주의대 안과학 교실원들에게 감사를 드립니다. 새 직장에서 정신없는 와중에도 항상 저를 배려해 주시고 지켜봐 주시는 건양병원의 김종우 선생님께 감사를 드립니다.

오늘까지 저의 길이 되시고 저를 지켜 주신 주님께 깊은 감사의 기도를 드립니다. 저를 사랑으로 키워주시고 항상 사랑을 베풀어주시는 양가 부모님과 연구하고 실험할 때는 물론 휴식할 때도 함께 해주는 소중한 아내, 그리고 저희의 귀여운 아이 민채와 함께 이 작은 기쁨을 나누고 싶습니다.

저 자 씀

목 차

국문요약 1

I. 서 론 3

II. 재료 및 방법 8

1. 실험동물 8
2. 각막의 신생혈관 유발 8
3. 포도막염 유발 8
4. 조직분리 9
5. RNA 분리 9
6. RNA 정량 10
7. 역전사반응(reverse transcription) 10
8. 중합효소연쇄반응(polymerase chain reaction) 11

III. 결 과 13

1. cDNA의 합성과 중합효소연쇄반응 13
2. 정상 안구를 가진 흰쥐에 내독소를 투여하여 포도막염을 유발한 후의 TNF-α mRNA의 발현 14
3. 정상 안구를 가진 흰쥐에 내독소를 투여하여 포도막염을 유발한 후의 TGF-β2 mRNA의 발현 14
4. 각막에 신생혈관을 유발시킨 흰쥐에 내독소 투여 후 TNF-α mRNA의 발현 14

5. 각막에 신생혈관을 유발시킨 흰쥐에 내독소 투여 후
TGF-β2 mRNA의 발현 18

IV. 고 찰 20

V. 결 론 25

참고문헌 26

영문요약 33

표 목 차

표 1. 중합효소연쇄반응에 사용된 primer의 서열과 증폭산물의 크기 12
표 2. 중합효소연쇄반응 수행조건 12

그림목차

그림 1. 각막에서 내독소 처리 후 GAPDH, TNF-α
그리고 TGF-β2의 mRNA 발현 13
그림 2. 정상 안구를 가진 흰쥐에 내독소를 투여하여 포도막염을
유발한 후의 TNF-α mRNA의 발현 15
그림 3. 정상 안구를 가진 흰쥐에 내독소를 투여하여 포도막염을
유발한 후의 TGF-β2 mRNA의 발현 16
그림 4. 각막에 신생혈관을 유발시킨 흰쥐에 내독소 투여 후
TNF-α mRNA의 발현 17
그림 5. 각막에 신생혈관을 유발시킨 흰쥐에 내독소 투여 후
TGF-β2 mRNA의 발현 19

국문요약

각막신생혈관이 내독소에 의한 포도막염에서 TNF-α, TGF-β2 mRNA의 발현에 미치는 영향

면역학적 기전에 의한 안구내의 병변을 연구하는 실험모델로서 내독소에 의한 포도막염이 고안되어 사용되어 왔으나 이 모델에서 각막의 역할은 잘 알려지지 않고 있다. 또한 각막의 신생혈관은 눈의 면역환경을 변화시켜 여러 병적현상의 원인이 되고 있다. 그러나 신생혈관이 내독소에 의한 포도막염에서 일어나는 면역반응에 어떤 영향을 주는지에 관한 연구는 이루어진 바가 없다.

본 연구는 내독소에 의한 포도막염에서 각막의 신생혈관이 tumor necrosis factor(TNF)-α와 transforming growth factor(TGF)-β2의 발현에 미치는 영향을 연구하고자 다음의 실험모델을 고안하여 실험하였다. 대조군은 내독소에 의한 포도막염을 유발하는 고전적인 방법대로 *Escherichia coli*의 내독소를 Spaque-Dawley 흰쥐에 투여하고 적절한 시간이 지난 후에 각막과 홍채-모양체조직을 채취하였다. 실험군은 내독소를 투여하기 전에 75% silver nitrate-25% potassium nitrate를 각막에 처치하여 알카리화상을 유발한 후에 각막에 신생혈관이 생긴 것을 확인하고 내독소를 투여하였다. 해부현미경하에서 각막과 홍채-모양체를 박리한 후 RNA를 분리하여 역전사중합효소연쇄반응 방법을 이용하여 각막과 홍채-모양체에서 TNF-α와 TGF-β2 mRNA의 발현을 관찰하였다.

각막에 신생혈관이 없는 대조군과 신생혈관을 유발시킨 실험군에서 내독소를 투여한 후 홍채-모양체에서 TNF-α mRNA의 발현은 두번의 고점을 가지고 증가하는 추세를 보였고 각막의 TNF-α mRNA의 발현은 내독소 투여 후 증가하는 추세를 보였으나 큰 차이는 없었다. 내독소를 투여한

대조군에서 분리한 각막과 홍채-모양체 조직에서 TGF-β2의 발현은 내독소를 투여하지 않은 경우와 비교할 때 큰 변화가 없었다. 신생혈관을 유도한 후 내독소를 투여한 실험군에서 분리한 홍채-모양체의 TGF-β2 mRNA발현은 내독소 투여 후 약간의 감소 추세만을 보인 반면에 각막에서는 TGF-β2 mRNA의 발현이 3시간에서 6시간 사이에 급격히 감소했다가 12시간부터 다시 증가하는 추세를 나타내었다.

이러한 결과로 각막에 신생혈관이 있을 때 각막에서 발현되는 TGF-β2는 안구의 염증반응에서 중요한 역할을 하는 것으로 생각되며 본 실험에서 고안된 실험 모델은 신생혈관이 안구염증반응에 미치는 영향을 연구하는데 유용한 방법이 되리라고 생각된다.

핵심되는 말 : 내독소에 의한 포도막염, 내독소, 알카리화상, TNF-α, TGF-β2.

각막신생혈관이 내독소에 의한 포도막염에서 TNF-α, TGF-β 2 mRNA의 발현에 미치는 영향

<지도 **박 주 영** 교수>

연세대학교 대학원 의학과

김 종 욱

I. 서 론

각막의 신생혈관과 전방의 포도막염(uveitis)은 여러 가지 면에서 안건강에 영향을 줄 수 있다. 각막의 신생혈관은 여러 가지 병적 상황에서 발생하는 조직손상 치유 과정으로 각막에서 발현된 후 조직손상이 치유된 후에도 사라지지 않고 계속 남아 여러 가지 문제의 원인을 제공한다. 각막의 신생혈관은 그 자체로도 각막의 투명도에 영향을 주어 시력의 감소를 가져올 수 있지만, 눈의 면역환경을 변화시키기 때문에 여러 가지 병적 현상의 원인이 될 수도 있다(Rocha등, 1998).

각막의 신생혈관이 눈의 면역환경을 변화시켜서 발생하는 병적현상 중에서 대표적인 것으로 각막이식후에 발생하는 거부반응을 들 수 있다(Folkman, 1995). 수증각막(recipient cornea)에 혈관형성이 없는 경우 2년 생존율은 최고 90%까지로 보고되고 있는데 기증각막(donor cornea)이 이처럼 높은 생존율을 유지하는 이유는 눈의 특이한 면역특성 때문이다. 그러나, 신생혈관이 있는 눈에 각막이식을 시행한 경우에는 그 성공률이 보통 50%정도로 보고되는데, 각막이식이 실패하는 가장 큰 이유는 신생혈관 때문에 면역특성이 소실되어 거부반응이 나타나기 때문이다(the collaborative corneal transplantation studies research group, 1992).

눈의 면역학적 특성은 면역관용으로 특징 지워진다. 그 중에서도 눈에

서 면역관용이 나타나는 이유로는 혈관-눈장벽(blood-ocular barrier), 각막의 무혈관성(avascularity), 항원전달세포의 결핍, 전방수 내에 존재하는 면역억제인자, 전방관련면역편위(anterior chamber associated immune deviation)등을 들 수 있다. 혈관-눈장벽은 혈관-방수장벽(blood-aqueous barrier)과 혈관-망막장벽(blood-retina barrier)의 두 요소로 나눌 수 있는데 혈관-방수장벽의 경우 반지름이 104Å 정도인 pore만 있어(Caprioli, 1992) 전방 내에는 염증세포와 거대분자가 존재하지 않는다. 또한 중심부 각막은 정상적인 조건에서 혈관이 존재하지 않을 뿐 아니라 Langerhans cell과 같은 전형적인 항원전달세포가 없다고 보고되었다(Robin 등, 1986; Niederkorn 등, 1992). 그러나 McMenamin 등이 classII^{+}(Ia) cell의 존재를 흰쥐의 홍채-모양체 유출로에서 확인한 이후(McMenamin 등, 1993) 눈에는 항원전달세포가 없기 때문에 면역관용이 일어나는 게 아니고 림프유출계가 없기 때문에 그 안에서 IL-1, Granulocyte/Macrophage(GM)-CSF에 의해서 항원전달세포가 활성화되지 않아서 면역관용이 일어난다는 주장이 대두되었다. 면역관용에 있어서 림프계의 IL-1과 GM-CSF의 역할에 대한 가설은 전방내로 IL-1을 주사했을 때 전방관련면역편위가 나타나지 않는다는 점과(Benson과 Niederkorn, 1990), IL-1β와 GM-CSF에 의해 각막의 항원전달세포가 활성화된다는 점으로 확인되었다(Choudhury 등, 1995). 전방내로 항원을 투여한 경우 눈에는 림프계가 없기 때문에 항원이 면역계와 만나는 경로는 Schlemm's canal과 혈관경로를 통하게 된다(Kaplan과 Streilein, 1977; Kaplan과 Streilein, 1978; Streilein, 1990). Schlemm's canal과 혈관경로를 통한 항원의 전달은 왜곡된 면역반응으로 나타나는데, 이는 항원의 존재가 인식되지 않는 게 아니고, 주어진 항원에 대한 체액성 면역반응은 항진되고 세포매개면역반응은 억제되는 방향으로 면역반응이 나타나는데 이를 전방관련면역편위라고 한다(Streilein과 Cousins, 1990). 전방관련 면역편위를 일으키는 항원은 임파절세포부유액(Kaplan과 Streilein, 1977; Streilein과 Cousins, 1990), 종양세포(Streilein 등, 1980;

Niederkorn 등, 1983), 합텐에서 유래된 비장세포(hapten-derivatized splenocyte)와 수용성 항원(Waldrep과 Kaplan, 1983; Mizuno 등, 1989) 등이며, 이러한 반응의 특징은 전신적인 지연성 과민반응은 억제되고, 보체고정항체도 잘 만들어지지 않지만 체액성 면역반응은 유지되고, 세포독성 T-림프구의 반응은 정상적으로 이루어 진다는 점이다(Streilein, 1995). 전방관련면역편위가 나타나는 기전은 안구 내에는 림프선이 없고, 대식세포의 항원전달기능이 거의 없거나 약한 점, 억제 T 세포의 생성과 전방관련면역편위를 유도하는 signal이 존재한다는 점이다. 홍채와 모양체의 실질에 위치하는 골수에서 유래한 세포들은 항원에 의해 T 세포가 활성화되는 것을 억제할 뿐 아니라(Mizuno 등, 1989) 항원을 T 세포에 전달하는 기능도 없다(Rocha 등, 1998). 동종항원의 자극에 의한 림프구의 증식을 억제할 수 있는 이런 세포들은 홍채와 모양체의 실질에만 존재하고 있고 주요조직적합항원에 관계없이 항원특이성보다는 수용성 비특이 요소에 의해 기능을 발휘한다(Rocha 등, 1998).

안면역에서 최근 새로이 대두된 개념은 각막이 단순히 면역관용이 일어나는 부위에 위치하는 게 아니라 안구의 면역관용에 기여하기 위해 능동적으로 참여한다는 점이다. 각막의 이런 역할은, 홍채와 모양체의 실질에 위치하는 골수에서 유래한 세포가 분비하는 TGF-β(Nishida 등, 1995)의 억제효과 때문에 각막에서 주요조직적합항원 class I, II의 표현이 약하거나 거의 없는 점(Streilein 등, 1979)과 Fas ligand(Fas L, CD95, Apo-1)의 발현에 의한다(Streilein, 1995). 각막(Wilson 등, 1996)과 다른 전방조직(Griffith 등, 1995)에서 Fas ligand가 발현된다는 점은 세포매개 면역반응으로부터 안구의 조직손상을 막는데 아주 중요하다고 생각되는데, Fas 분자를 표현하는 T 세포가 염증반응 중에 전방 내로 들어가면 전방과 각막의 Fas ligand와 반응하여 apoptosis에 의해 제거될 수 있기 때문이다(Wilson 등, 1996; Zheng 등, 1995).

위에서 언급한대로 눈의 면역관용에는 중심부 각막에 혈관이 없다는 점

이 중요한데, 실제로 여러 가지 병적인 상황이나 독성물질에 의해서 각막에는 신생혈관이 생길 수 있다. 이런 신생혈관은 각막중심부로 Langerhans cell의 이동을 유발할 뿐 아니라(Sano 등, 1995) 림프선도 함께 생길 수 있다(Collins, 1966). 신생혈관과 각막의 림프선은 전방관련면역편위를 파괴하고 항원에 노출될 경우 눈의 특수한 항원전달기전을 파괴하여 눈은 지연성 과민반응에 의한 손상을 받게 된다(Streilein, 1995).

자가면역질환에 의한 눈의 면역학적 손상을 이해하게 해주는 동물실험 모델중에는 내독소에 의한 포도막염(endotoxin induced uveitis)이 대표적이다(Rosenbaum 등, 1980). 내독소에 의한 포도막염은 설치류에게 치사량 미만의 내독소를 전신적으로 투여한 경우에 급성으로 나타나는 전안부의 포도막염이다(Rosenbaum 등, 1980; Bhattacherjee 등, 1983). 내독소를 투여 후 나타나는 전안부의 포도막염은 혈관-방수장벽의 손상과 연관이 있으며 사이토카인중에서는 IL-1과 TNF-α가 내독소에 의한 포도막염의 과정 중 가장 먼저 나타나서 이차적으로 다른 염증반응을 유발한다(Planck 등, 1994). 내독소에 의한 포도막염 모델에서 세포매개면역반응의 역할은 아직 분명하게 알려져 있지 않다. 어떤 저자들은 T 세포가 포도막염의 과정 중에 능동적으로 참여한다고 하고, 그 근거로 내독소로 처치한 흰쥐에서 정상에서는 나타나지 않는 Ia antigen이 전부 포도막 상피세포에서 표현된다는 점(Kim 등, 1986)과 마우스에서 $CD4^+$ T 세포를 고갈시키거나 anti-CD4 antibody로 전처치 후 내독소로 포도막염을 유발한 경우 그 정도가 약해진다(Kogiso 등, 1992)는 점을 들었다. 반면에 다른 저자들은 소수의 림프구만이 내독소에 의한 포도막염의 과정 중 홍채-모양체에 침윤되고(Bhattacherjee 등, 1983; Cousins 등, 1984), Ia항원이 모양체 상피와 혈관에서 발현되는 이유를 면역효과(immune effector mechanism)에 의한 조직손상의 이차적인 결과라고 하였다(Okumura 등, 1990). 한편, 생체 외 실험에서 주요조직적합항원 class II를 표현하고 있는 홍채-모양체의 세포는 T-림프구를 자극하지 못하고(Helbig 등, 1990), TGF-β를 포함한 강력

한 면역억제인자를 분비하는 등(Kinsely 등, 1991; Streilein과 Bradley, 1991) 아직까지 그 역할과 기능이 분명하지 않다.

홍채-모양체의 세포가 분비하는 TGF-β는 정상적인 전방에서 면역억제인자로 작용하여 안내의 염증반응이 있을 때 안내의 세포분열을 억제하거나 전방관련면역편위를 유도하여 면역관용의 상태로 회복시킬 수 있다(Cousins 등, 1991; Rocha 등, 1998). 이런 이유로 포도막염 중 TGF-β의 전방내 농도가 증가하리라 예상되지만 실제로는 급성염증반응 중 전방내의 TGF-β 농도는 감소한다는 보고가 있으며(Rocha 등, 1997), 임상적으로도 포도막염이 있는 환자의 전방에서 TGF-β의 농도가 감소했다는 보고가 있다(de Boer 등, 1994). TGF-β는 면역기능에 관여하는 다른 여러 사이토카인의 효과도 조절할 수 있기 때문에(Cousins 등, 1991; Rocha 등, 1998) TGF-β의 농도가 감소하면 이런 사이토카인의 되먹이기(feedback) 기전에도 영향을 주리라고 예상할 수 있다. 하지만, Planck등의 실험에서 TGF-1의 mRNA는 내독소에 의한 포도막염의 과정 중 각막과 홍채-모양체에서 일정하게 표현되고 변화하지 않았다(Planck 등, 1994). TGF-β는 3가지의 isoform이 존재하는데 Planck등의 실험에서는 TGF-β1의 mRNA 발현을 조사했지만 전방의 면역억제기능에는 TGF-β1보다는 TGF-β2가 더욱 중요한 부분을 차지한다는 보고도 있어(Cousins 등, 1991; de Boer, 1994; Rocha 등, 1998) 이에 대하여 더 많은 연구가 필요하다.

각막에서 신생혈관에 의해 면역관용이 파괴된 경우에 세포매개면역의 역할, TGF-β의 활성, 전방 내 염증반응 등이 면역관용이 유지되는 경우에 비해 어떤 차이를 보이는지 아는 일은 매우 중요하다.

본 연구에서는 내독소에 의한 포도막염의 모델을 변형하여 흰쥐의 양쪽 각막에 신생혈관을 만든 후 TNF-α와 TGF-β2의 mRNA 의 발현양상을 역전사중합효소연쇄반응으로 측정하여 각막에 신생혈관이 있는 경우에 이러한 사이토카인의 mRNA 발현이 신생혈관이 없는 눈과 어떤 차이를 보이는지를 알아보고자 하였다.

II. 재료 및 방법

1. 실험동물

체중이 150g에서 200g 사이가 되는 60마리의 수컷 Spraque-Dawley 흰쥐를 사용하였다. 이중 30마리는 기존의 방법(Planck 등, 1994; Hoezema 등, 1992)을 따라서 내독소를 주사하여 포도막염을 유발시키고, 나머지 30마리는 각막에 신생혈관을 유도하여 신생혈관이 생긴 것을 확인 후에 내독소를 주사하여 포도막염을 유발시켰다.

2. 각막의 신생혈관유발

30마리의 흰쥐의 양안에 면봉으로 75% silver nitrate-25% potassium nitrate를 회백색의 patch가 나타날 때까지 접촉시킨 다음 항생제 점안액(0.3% tobramycin)을 점안하였다. 일정한 간격으로 하루에 4회씩 tobramycin을 점안하여 각막의 세균 감염을 예방하였고 1주 후에 양안의 각막에 180°이상의 부위에 신생혈관이 생긴 흰쥐 중에서 세균감염의 증거가 없고 상피의 재생이 완전히 이루어진 흰쥐만을 선택하여 실험에 사용하였다.

3. 포도막염 유발

Lipopolysaccharide(LPS, *Escherichia coli* 055:B55, Sigma chemical company, St. Louis, MO, USA)를 생리식염수에 1㎎/㎖의 농도로 만들어 흰쥐의 뒤쪽 발바닥에 200㎕씩 주사하여 포도막염을 유발시켰다.

4. 조직분리

실험군과 대조군 모두 내독소 투여전과 투여 후 1, 3, 6, 12, 48시간에 시간대별로 5마리씩 일산화탄소 가스를 흡입 시킨 후 즉시 양측 안구적출술을 실시하였다. 한 마리에서 나온 양쪽의 안구를 좌우 구분 없이 인산완충식염수에 담근 후 수술현미경 하에서 외안근을 모두 박리하고 안구의 적도 부에서 안구를 반으로 자른 후에 수정체를 제거하고 홍채-모양체는 McMenamin의 방법대로 fine forcep을 이용하여 한 조각으로 박리하고 (McMenamin, 1993), 각막은 3㎜ trephine을 이용하여 절제하였다. 각막과 홍채-모양체조직 모두 양쪽 안구에서 나온 조직을 합하여 한 개의 시료로 이용하였다.

5. RNA 분리

TRIZOL®(Life Technologies, Grand Island, NY, USA) 용액을 이용하여 RNA를 분리하였다. 두개의 안구에서 분리해낸 홍채-모양체와 각막조직을 합하여 Trizol 용액 500㎕씩을 첨가한 후 조직을 분쇄하였다. 조직 분쇄액을 상온에 5분간 두었다가 시료 당 0.1㎖씩의 chloroform을 첨가한 후 15초간 진탕하였다. 다시 상온에 5분간 두었다가 4℃에서 12,000 g로 15분간 원심분리하였다. 원심분리 후에 RNA가 포함된 상층액을 tube에 옮겨 담은 후 isopropyl alcohol 0.3㎖ 첨가하고 tube를 한번 뒤집어서 섞이게 하고 상온에 10분간 두었다가 4℃에서 12,000 g로 10분간 원심분리하였다. 원심분리 후 RNA 침전물을 제외한 나머지 용액을 제거하고 나서 75% 에탄올을 500㎕ 첨가하여 흔들어준 후 4℃에서 7,000 g로 5분간 원심분리하였다. 이후에 상층액은 제거하고 RNA 침전물은 공기 중에서 건조시킨 후 증류수 30㎕를 첨가하여 RNA를 녹이고 나서 RNA정량과 역전사반응

에 사용할 때까지 -70℃에 보관하였다.

6. RNA 정량

증류수에 녹아있는 RNA중 5㎕를 정량에 사용하였다. RNA용액 5㎕에 증류수 400㎕를 첨가하여 잘 섞은 다음 분광광도계를 이용하여 260nm에서 흡광도를 측정하였다.

7. 역전사반응(reverse transcription)

RNA를 정량한 후에 1㎍에 해당하는 양만큼을 얼음 위에서 다음과 같이 혼합하였다(Reverse transcription system A3500: Promega, Madison, WI, USA).

$MgCl_2$, 25mM	4㎕
10X Reverse transcription buffer	2㎕
10mM dNTP mixture	2㎕
RNase inhibitor (Rnasin)	0.5㎕
AMV reverse transcriptase(15U/㎕)	1㎕
Oligo dT(0.5㎍/㎕)	1㎕
Rnase-free water	9.5㎕

시료마다 반응액은 모두 합하여 20㎕이 되도록 하였다. 반응은 PCR Thermal cycler(Hybaid, Franklin, MA, USA)를 이용하여 42℃에서 30분간 cDNA를 합성하고 95℃에서 5분간 역전사효소를 불활성화시키는 순서로 반응을 진행하였다.

8. 중합효소연쇄반응(polymerase chain reaction)

역전사 반응의 결과로 만들어진 cDNA를 얼음위에서 표 2와 같이 glyceraldehyde-3-phosphate dehydrogenase(GAPDH)는 1㎕를, TNF-α와 TGF-β2는 2㎕를 반응액에 첨가한 후 아래와 같이 반응액을 혼합하였다 (Takara Ex TaqTM RR001A, Takara, Otsu, Shiga, Japan).

10X PCR buffer(with $MgCl_2$)	5 ㎕
2.5mM dNTP mixture	4 ㎕
Upstream primer (25pmoles)	0.5㎕
Downstream primer (25pmoles)	0.5㎕
RT mix(cDNA)	1-2㎕
Taq polymerase (5U/㎕)	0.25㎕
dH_2O	fill 50㎕

위와 같은 반응액을 94℃에서 30초, 50-60℃에서 1분, 72℃에서 30초간 반응시켰다. 중합효소연쇄반응의 산물은 2% agarose gel에 전기영동하고(100V, 40분) ethidium bromide로 염색하여 중합효소연쇄반응의 증폭산물을 관찰하였다(Saiki 등, 1988).

표 1. 중합효소연쇄반응에 사용된 primer의 서열과 증폭산물의 크기.

사이토카인	Primer	Sequence	증폭산물의 크기(bp)
GAPDH	Forward	accacagtccatgccatcac	452
	Reverse	tccaccaccctgttgctgta	
TNF-α	Forward	tcgagtgacaagcccgtag	447
	Reverse	cagagcaatgactccaaagtagac	
TGF-β2	Forward	ggcgaaggcagcaattatgc	214
	Reverse	ttcgcaggtatcgatggcac	

GAPDH: Glyceraldehyde-3-phosphate dehydrogenase, TNF: tumor necrosis factor, TGF: transforming growth factor

표 2. 중합효소연쇄반응 수행조건.

사이토카인	cDNA(μg)	Annealing temperature	Cycle number
GAPDH	1	60℃	25
TNF-α	2	50℃	30
TGF-β2	2	55℃	35

III. 결 과

1. cDNA의 합성과 중합효소연쇄반응

각막과 홍채-모양체 조직에서 분리한 RNA를 이용하여 역전사반응을 실시한 후 GAPDH, TNF-α, TGF-β2에 특이한 primer를 넣고 중합효소 연쇄반응을 실시하였다. 중합효소 연쇄반응의 산물을 2% agarose gel에서 전기영동한 결과 표 1에서 예상되는 증폭산물의 크기와 같음을 알 수 있었다(그림 1). 각각의 시료에서 GAPDH의 발현정도를 densitometer로 읽은 후에 이 값을 가지고 TNF-α와 TGF-β2의 발현 정도를 보정하였다.

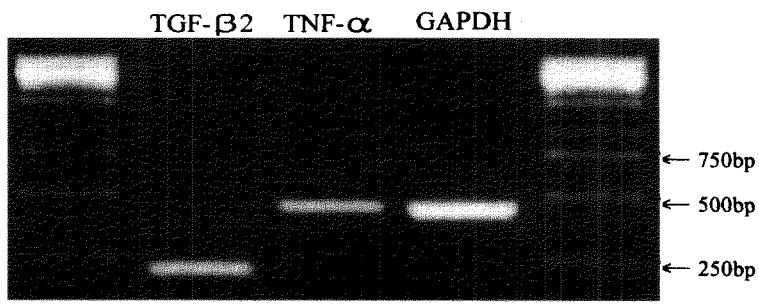

그림 1. 각막에서 내독소 처리 후 GAPDH, TNF-α 그리고 TGF-β2의 mRNA 발현.

2. 정상 안구를 가진 흰쥐에 내독소를 투여하여 포도막염을 유발한 후의 TNF-α mRNA의 발현

정상 안구를 가진 흰쥐에 내독소를 투여하여 포도막염을 유발한 후에 각막과 홍채-모양체 조직의 TNF-α mRNA의 발현을 역전사중합효소연쇄반응으로 관찰하였다. 홍채-모양체에서 TNF-α mRNA의 발현은 내독소 투여 전에 비하여 내독소 투여 후 3시간에 1차적으로 발현이 증가하고 12시간부터 2차적으로 다시 발현이 증가하는 양상을 보였다(그림 2). 각막에서는 내독소 투여 후 1시간에 TNF-α mRNA의 발현이 증가하는 양상을 보였고 홍채-모양체에서와 마찬가지로 12시간에 다시 발현이 증가하는 양상을 보였으나 홍채-모양체에 비해서는 그 발현이 증가하는 정도가 약했다.

3. 정상 안구를 가진 흰쥐에 내독소를 투여하여 포도막염을 유발한 후의 TGF-β 2 mRNA의 발현

정상 안구를 가진 흰쥐에 내독소를 투여하여 포도막염을 유발한 후에 각막과 홍채-모양체 조직의 TGF-β2 mRNA의 발현을 역전사중합효소연쇄반응으로 관찰하였다. 내독소를 투여하지 않은 각막과 홍채-모양체조직에서 TGF-β2 mRNA가 발현되고 있었으며 내독소에 의해 포도막염이 유발된 경우에도 TGF-β2 mRNA 발현은 큰 변화가 없이 비교적 일정하게 발현되었다(그림 3).

4. 각막에 신생혈관을 유발시킨 흰쥐에 내독소 투여 후 TNF-α mRNA의 발현

각막에 신생혈관을 유발시킨 흰쥐에 내독소를 투여한 후 각막과 홍채-모양체 조직의 TNF-α mRNA의 발현을 역전사중합효소연쇄반응으로

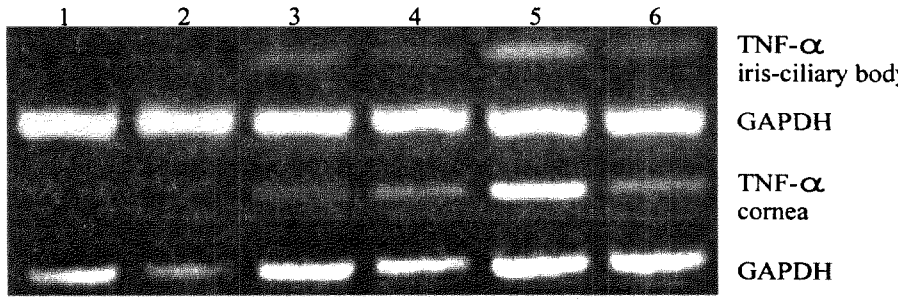

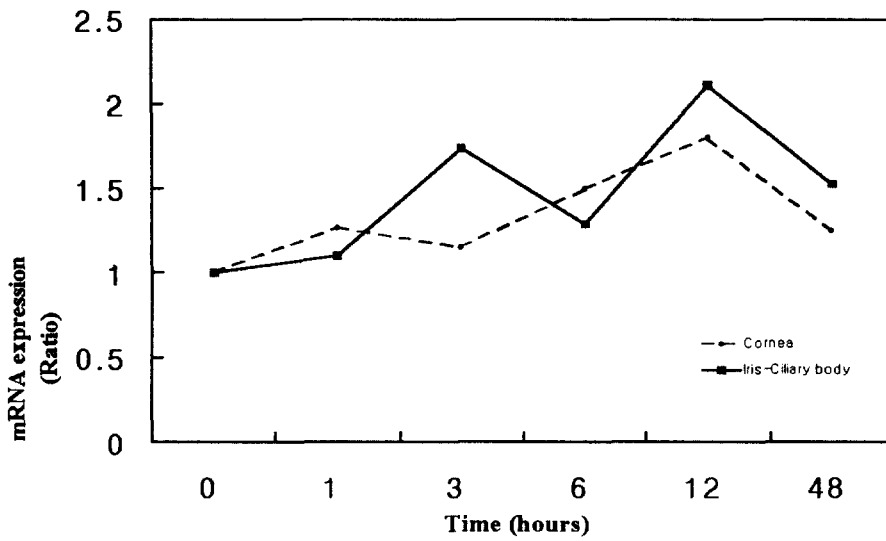

그림 2. 정상 안구를 가진 흰쥐에 내독소를 투여하여 포도막염을 유발한 후의 TNF-α mRNA의 발현. lane 1은 내독소를 투여하지 않은 군이고 lane 2는 내독소를 투여한 후 1시간이 지난 군, lane 3은 3시간이 지난 군, lane 4는 6시간이 지난 군, lane 5는 12시간이 지난 군, lane 6은 48시간이 지난 군이다.

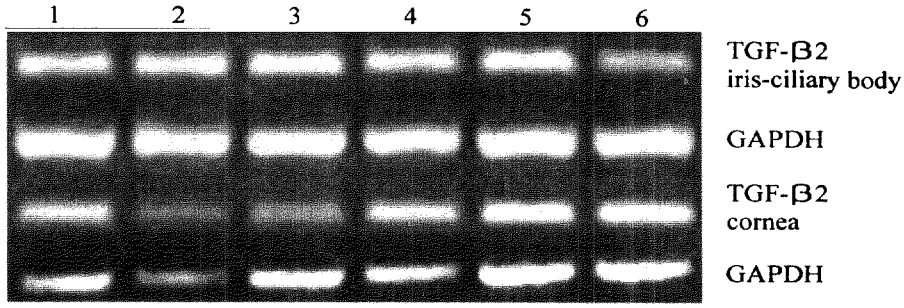

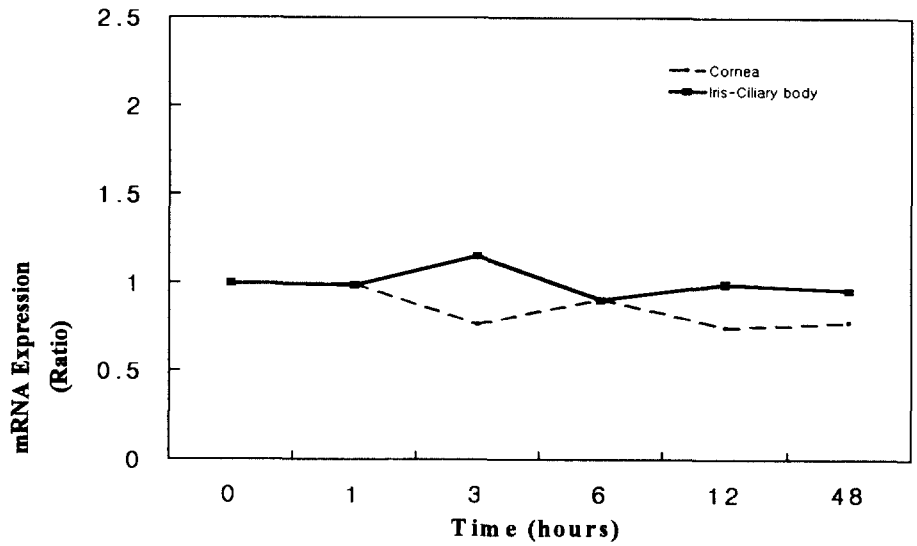

그림 3. 정상 안구를 가진 흰쥐에 내독소를 투여하여 포도막염을 유발한 후의 TGF-β2 mRNA의 발현. lane 1은 내독소를 투여하지 않은 군이고 lane 2는 내독소를 투여한 후 1시간이 지난 군, lane 3은 3시간이 지난 군, lane 4는 6시간이 지난 군, lane 5는 12시간이 지난 군, lane 6은 48시간이 지난 군이다.

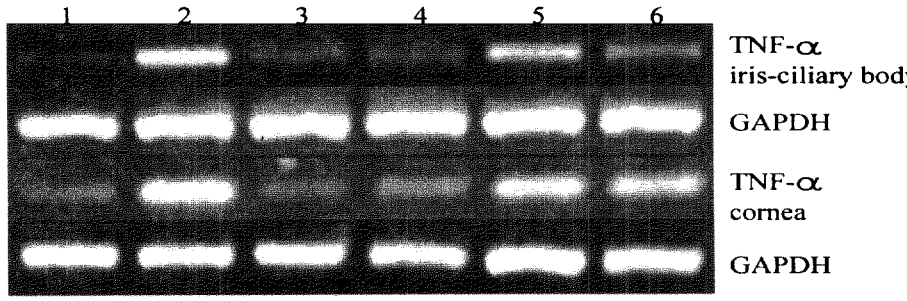

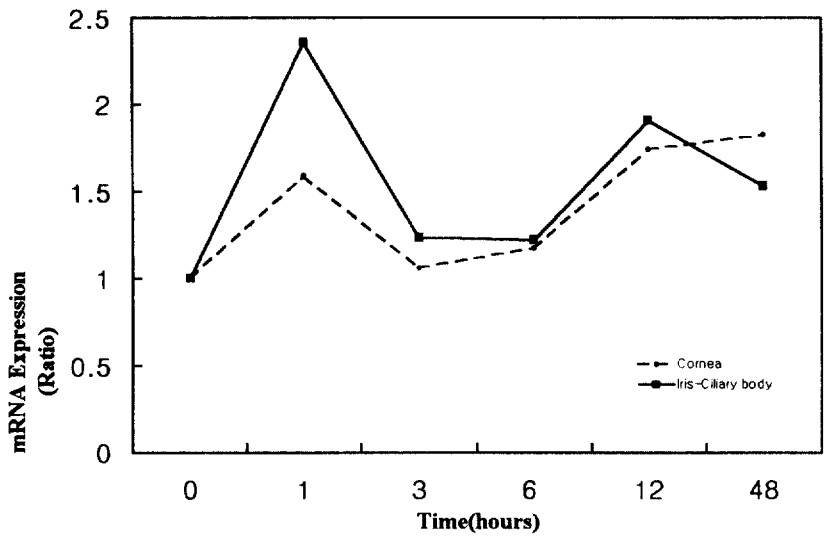

그림 4. 각막에 신생혈관을 유발시킨 흰쥐에 내독소 투여 후 TNF-α mRNA의 발현. lane 1은 내독소를 투여하지 않은 군이고 lane 2는 내독소를 투여한 후 1시간이 지난 군, lane 3은 3시간이 지난 군, lane 4는 6시간이 지난 군, lane 5는 12시간이 지난 군, lane 6은 48시간이 지난 군이다.

로 관찰하였다. 홍채-모양체에서 TNF-αmRNA의 발현은 내독소 투여 전에 비하여 내독소 투여 후 1시간에 1차적으로 발현이 증가되는 양상을 보였으며 12시간 후부터 2차적으로 다시 발현이 증가하는 양상을 보였다(그림 4). 신생혈관이 유발되지 않은 대조군에 비해 TNF-α mRNA의 발현이 증가하는 시기가 빠르고 내독소 투여 후 1시간의 TNF-α mRNA 증가가 12시간의 증가보다 크게 나타났으나 큰 차이는 아니었다. 신생혈관이 유발된 각막에서는 내독소를 투여하고 1시간이 지났을 때부터 TNF-α mRNA의 발현이 증가하는 양상을 보였고 홍채-모양체에서와 마찬가지로 12시간 후에 다시 발현이 증가하는 양상을 보였으나 신생혈관이 유발되지 않은 대조군과는 달리 내독소 투여 후 48시간까지 발현이 계속 증가되어 있는 양상을 보였다.

5. 각막에 신생혈관을 유발시킨 흰쥐에 내독소 투여 후 TGF-β 2 mRNA의 발현

각막에 신생혈관을 유발시킨 흰쥐에 내독소를 투여한 후 각막과 홍채-모양체 조직의 TGF-β2 mRNA의 발현을 역전사중합효소연쇄반응으로 관찰하였다. 각막에 신생혈관이 유발될 경우 홍채-모양체에서 TGF-β2 mRNA의 발현은 내독소 투여 전에 비하여 내독소 투여 후에 큰 변화 없이 비교적 일정한 발현을 보였다(그림 5). 이에 반하여 각막에서는 내독소를 투여하고 3시간이 지났을 때부터 TGF-β2 mRNA의 발현이 급격히 감소하는 양상을 보였고 이런 현상은 6시간 후까지 지속되었으나 12시간이 지나면서부터는 다시 발현이 증가하는 양상을 보여 48시간까지 그 발현의 증가 추세는 계속 유지되었다.

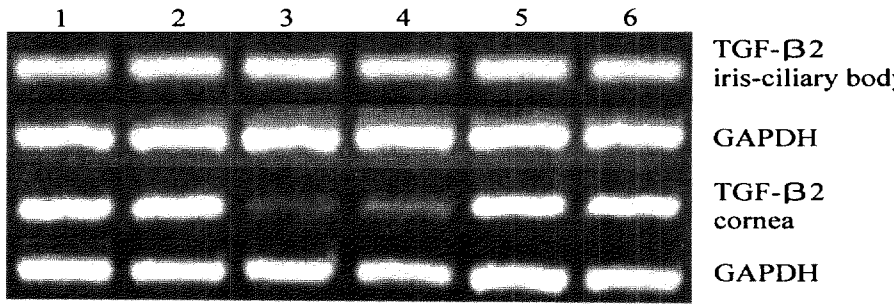

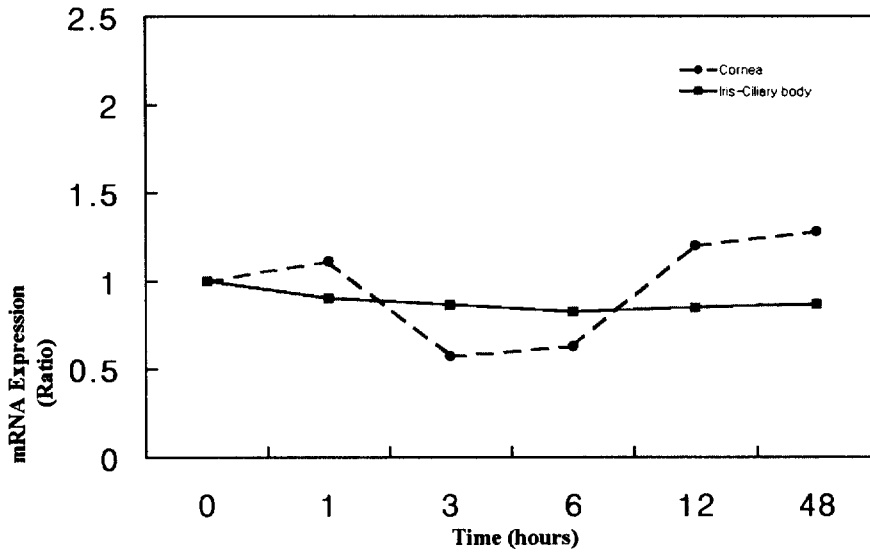

그림 5. 각막에 신생혈관을 유발시킨 흰쥐에 내독소 투여 후 TGF-β2 mRNA의 발현. lane 1은 내독소를 투여하지 않은 군이고 lane 2는 내독소를 투여한 후 1시간이 지난 군, lane 3은 3시간이 지난 군, lane 4는 6시간이 지난 군, lane 5는 12시간이 지난 군, lane 6은 48시간이 지난 군이다.

IV. 고 찰

설치류의 내독소에 의한 포도막염 모델은 사람의 Reiter's syndrome, Dysentery syndrome, Crohn's disease, ulcerative colitis, Sarcoidosis, Bechet's disease등의 질환 모델이다. 이렇게 치사량 미만의 내독소를 설치류에게 투여 시 다른 장기에 비하여 눈에서 강한 염증반응이 일어나는 원인은 안구내 대식세포의 내독소에 대한 친화성과 내독소에 의한 혈관-방수장벽의 파괴, 그리고 안구내에서 발현되는 사이토카인의 역할에 기인한다(Rocha 등, 1998)

마우스와 흰쥐의 홍채-모양체에는 골수에서 유래된 세포들이 많고 그 중의 대부분은 대식세포이다(McMenamin, 1993). 이러한 대식세포들은 내독소에 대하여 강한 반응을 보이고 여러 가지 염증매개인자를 혈액 내로 방출한다(Yoshida 등, 1994). 또한 전안부의 포도막염은 혈관-방수장벽의 손상과 연관이 있어서 흰쥐의 경우 내독소 투여 후에 2-4시간에 단백질의 삼출물이 전방내에서 급격히 증가하는데 이는 전방내에 세포의 침윤이 시작되기 전이다(Rosenbaum 등, 1980; Cousins 등, 1984; Kim 등, 1986). 이러한 사실은 눈에서 내독소에 대한 반응이 강하게 일어나는 이유 중의 하나가 혈관-방수장벽의 파괴에 의한 투과성의 증가라는 점을 시사한다. 내독소에 의한 포도막염의 과정 중 나타나는 사이토카인중에서는 IL-1과 TNF-α가 가장 먼저 나타나서 이차적으로 다른 염증반응을 유발한다(Planck 등, 1994). Spraque-Dawley 흰쥐를 사용한 내독소에 의한 포도막염에 대한 연구에서 홍채-모양체실질의 Histiocyte-like cell에서 주로 TNF-α mRNA의 발현이 일어난다고 하였다(Yoshida 등, 1994). 본 연구에서는 Yoshida등이 Spraque-Dawley 흰쥐를 사용한 실험을 대조군으로 삼아 그들과 같은 strain의 흰쥐를 사용하였다. 정상적인 각막을 가진 실험군에서는 홍채-모양체에서 내독소 투여 후 3시간에 TNF-α mRNA의 발

현이 1차적으로 증가하다가 12시간이 지나면서 2차적으로 최고점에 도달하고 이러한 mRNA 발현의 증가가 48시간 후에도 계속 유지되었는데 이는 기존의 보고와 일치하는 결과였다(Yoshida 등, 1994; Planck 등, 1994). 이러한 결과로 대조군의 실험은 내독소에 의한 포도막염의 모델대로 충실하게 이루어졌다고 생각할 수 있다. 이전의 연구자들은 내독소 투여후에 홍채-모양체와는 달리 각막에서는 IL-1, TNF-α, TGF-β1 mRNA의 발현이 유의하게 변화하지 않았고(Planck 등, 1994), 내독소가 설치류에서 전안부의 포도막염을 유발하는 과정에서 홍채-모양체외에 choroid plexus나 기타 다른 기관이나 조직에는 변화를 나타내지 않았다고 하였다(Herbort 등, 1990). 그러나 최근의 여러 실험에서 내독소에 의한 포도막염의 과정 중 안구내의 홍채-모양체외의 다른 조직의 변화가 관찰되고 있다. 내독소에 의한 포도막염의 과정 중 각막의 부종이 관찰되었고, 그 중에서도 각막상피와 내피의 염증성 변화는 물론 전부 각막실질의 세포침윤이 있었는데, 특히 이 과정에서 윤부(limbus)의 혈관이 중요한 역할을 할 것으로 생각된다(Behar-Cohen 등, 1998). 본 실험에서는 각막에서 TNF-α와 TGF-β2 mRNA 발현을 조사하였는데 대조군에서 TNF-α mRNA의 발현은 내독소 투여 후 1시간에 증가하였고 홍채-모양체에서와 마찬가지로 12시간에 다시 발현이 증가하는 양상을 보여 내독소 투여전에 비하여 최고 1.5배정도로 증가하였으나 홍채-모양체에 비해서는 그 발현의 정도가 약했고 유의한 수준은 아니었다.

TGF-β는 혈소판의 과립에서 다량 발견되고, 활성화된 T 세포와 대식세포가 주로 만들어내는 사이토카인으로 3가지의 isoform이 존재한다. 그 중 TGF-β1과 TGF-β2는 모두 면역억제작용을 갖고 있으며, 전방에서는 주로 TGF-β2의 형태로 존재하는데(80-90%) 활성형과 비활성형의 두 가지 형태가 있다(Granstein 등, 1990; Streilein과 Cousins, 1990; Cousins 등, 1991). TGF-β는 면역기능에 관여하는 다른 사이토카인의 효과도 조절할 수 있기 때문에(Cousins 등, 1991; Rocha 등, 1998), TGF-β의 농도가 감

소하면 이런 사이토카인의 되먹이기 기전에도 영향을 주리라고 예상할 수 있고, 실제로 급성염증반응 중 전방내의 TGF-β 농도가 감소했다는 보고가 있으며(Rocha 등, 1997) 임상적으로도 포도막염이 있는 환자의 전방에서 TGF-β의 농도가 감소했다는 보고가 있다(de Boer 등, 1994). TGF-β1은 각막에 대한 자극이 있으면 발현이 증가하기 때문에 (Vesaluoma 등, 1997) 이번 실험처럼 알카리 화상을 유발하는 경우 TGF-β1 mRNA의 발현이 증가한다. 반면 TGF-β2는 각막과 눈물에서 일정하게 발현되고(Nishida 등, 1994; Kokawa 등, 1996), TGF-β1에 비해 안구의 면역관용과 전방의 면역편위에 밀접한 관계가 있다(Cousins 등, 1991). 이런 이유로 본 실험에서는 각막의 알카리화상 후에 내독소로 흰쥐를 자극한 후 TGF-β2의 mRNA의 발현을 측정하였다. 본 연구에서 대조군 흰쥐에서는 홍채-모양체와 각막 모두에서 내독소 투여전후에 TGF-β2 mRNA의 발현양상에는 유의한 변화가 없었다. 이는 Planck등의 실험에서 내독소 투여후에 각막에서 IL-1, TNF-α, TGF-β1 mRNA의 발현이 유의한 차이를 보이지 않았던 것과 일치한다(Planck 등, 1994). 하지만 Planck등은 TGF-β1의 mRNA를 조사했지만 본 실험에서는 각막과 홍채-모양체 모두에서 면역조절기능이 크다고 생각되는 TGF-β2를 조사하였으므로 더욱 의미가 크다고 생각된다.

각막의 알카리화상은 거의 모든 경우에 신생혈관을 만드는데 본 연구에서는 75% silver nitrate-25% potassium nitrate를 사용하여 흰쥐의 각막에 알카리화상을 유도하였다. 설치류의 각막화상 모델에서는 해부학적으로 상피의 재생이 빠르고, 신생혈관이 수일 내로 나타난다. 각막의 알카리화상이 치유되는 과정 중 필수적으로 각막주변부의 Langerhans cell이 각막의 주변부에서 중심으로 이동하고 항원을 전달한다(Lang 등, 1981; Niederkorn 등, 1989; McLeish 등, 1989; Jager, 1992). 이러한 Langerhans cell의 각막 중심부로의 이동은 면역관용의 상실과 관련이 있다고 생각되고 있다(Dana 등, 1998). 본 실험에서는 흰쥐의 각막을 무균성염증의 상태로 유지하기 위

해 각막에 알카리화상을 유발한 후에 tobramycin 점안액을 규칙적으로 점안하고 무균환경에서 1주이상 둔 후 각막의 상피재생이 끝나고 신생혈관이 생긴 것을 확인하고 실험에 사용하였다. 실험군에서 각막의 알카리화상을 유발한 후에 TNF-α mRNA의 발현을 내독소를 투여 후에 조사했더니 각막과 홍채-모양체 모두에서 내독소만을 투여한 대조군과 비슷한 발현양상을 보여주었다. 홍채-모양체에서는 TNF-α mRNA의 발현이 내독소 투여 전에 비하여 내독소 투여 후 1시간에 1차적으로 발현이 증가되는 양상을 보였으며 12시간 후부터 2차적으로 다시 발현이 증가하는 양상을 보였다. 이전의 신생혈관이 없는 정상적인 각막을 가진 눈에 비해서는 TNF-α mRNA의 발현이 증가하는 시기가 빠르고 1시간의 peak가 12시간의 peak 보다 크게 나타났으나 큰 차이가 나지는 않았다. 각막에서는 내독소를 투여하고 1시간이 지났을 때부터 TNF-α mRNA의 발현이 증가하는 양상을 보였고 홍채-모양체에서와 마찬가지로 12시간 후에 다시 발현이 증가하는 양상을 보였으나 신생혈관이 없는 각막에서와는 달리 48시간후까지 그 발현의 증가 추세가 계속 이어졌다. 이처럼 각막의 알카리화상이 TNF-α mRNA의 발현에 별 영향이 없는 이유는 TNF-α mRNA의 발현은 안구내에 존재하는 대식세포와 활성화된 T 세포 같은 내독소에 감수성이 높은 세포들이 만드는 사이토카인에 의해 발현이 조절되고, 이러한 세포들은 안구의 후극부와 홍채-모양체부위에 주로 위치하고 있기 때문에(Planck 등, 1994) 각막의 알카리화상이 이러한 세포들에게 미치는 영향이 적기 때문으로 생각된다. 각막에 신생혈관이 있을 때 홍채-모양체에서 TGF-β2 mRNA의 발현은 내독소 투여 전에 비하여 내독소 투여 후에 약간의 감소를 보였고 이러한 추세는 48시간까지 비교적 일정하게 유지되었다 이러한 결과는 Rocha등의 급성염증반응 중 전방내의 TGF-β농도가 감소했다는 보고(Rocha 등, 1997)와 임상적으로 포도막염이 있는 환자의 전방에서 TGF-β의 농도가 감소했다는 보고와 일치한다(de Boer 등, 1994). 이는 각막의 알카리화상이 TGF-β를 주로 만드는 홍채-모양체실질의 대식세포

에 대한 영향이 약하기 때문으로 보여진다. 각막에서는 보다 분명한 추세를 보여 주었는데 내독소를 투여하고 3시간이 지났을 때부터 TGF-β2 mRNA의 발현이 급격히 감소하는 양상을 보였고 이런 현상은 6시간까지 지속되었으나 12시간 후에는 다시 발현이 증가하는 양상을 보여 48시간까지 지속되었다. 내독소에 의한 염증이 진행되는 과정중에 나타난 TGF-β2 mRNA의 발현감소는 신생혈관과 Langerhans cell의 위치변화에 의해 증가된 항원전달 능력과 손상된 면역관용, 그리고 강하게 나타나는 세포면역에 의해 달라진 사이토카인 cascade의 결과라고 생각된다.

본 실험에서 이전의 결과와 다르게 새롭게 나타난 사실은 다음과 같다. 먼저, 내독소로 자극 받은 각막에서 TNF-α mRNA의 발현이 변화가 있었고, 이러한 변화는 홍채-모양체에서 TNF-α mRNA 발현양상과 비슷하였다. 이러한 TNF-α mRNA의 발현의 변화는 신생혈관의 유무에 관계없이 비슷하였다. 둘째로 신생혈관이 있는 흰쥐에서는 내독소 투여 후 홍채-모양체에서 TGF-β2 mRNA의 발현은 감소하였다. 세번째로 신생혈관이 있는 흰쥐에서 내독소 투여 후 각막에서 TGF-β2 mRNA의 발현이 3-6시간 후에 유의하게 감소하였고 12시간후에는 발현증가의 추세로 반전되었다. 특히 각막의 TGF-β2 mRNA의 발현감소는 신생혈관이 있는 경우 염증반응에 TGF-β2가 중요한 역할을 할 것이라는 가능성을 시사하는 것으로 생각된다. 이런 결과는 Peng등의 실험에서 mouse에게 내독소를 투여하고 8시간이 지난 후에 TGF-β1을 복강내로 주사후에 전방의 단백질농도와 백혈구가 의의있는 감소를 보였다고 보고한 결과와도 일맥 상통한다 (Peng 등, 1997). 그러나 안구내에 염증성 반응이 있을 때 TGF-β2가 염증반응을 조절하는지 또는 염증반응에 의해 2차적으로 그 발현이 조절되는지의 여부는 앞으로 더욱 연구가 필요하다고 생각된다.

V. 결 론

내독소에 의한 포도막염의 모델에서 각막의 신생혈관이 미치는 영향을 알아보기 위해 실험군은 알카리화상을 유발하여 흰쥐의 각막에 신생혈관을 만들고 내독소를 처치하여 포도막염을 유발시킨 후 신생혈관의 유무에 따른 TNF-α와 TGF-β2의 mRNA 발현을 각막과 홍채-모양체에서 조사하여 다음과 같은 결과를 얻었다.

1. 정상안구의 각막과 홍채-모양체에서는 TNF-α mRNA가 발현되고 있었고, 내독소로 포도막염을 유발한 경우에 TNF-α mRNA 발현이 증가하였다.
2. 신생혈관을 유발한 후 내독소를 투여한 실험군과 신생혈관이 없는 대조군의 각막과 홍채-모양체에서 TNF-α의 mRNA 발현양상에는 차이가 없었다.
3. 정상안구의 각막과 홍채-모양체에서는 TGF-β2 mRNA가 일정하게 발현되고 있었고, 내독소로 포도막염을 유발한 경우에 TGF-β2 mRNA 발현은 변화하지 않았다.
4. 각막에 신생혈관을 유발한 후 내독소를 투여한 실험군에서 TGF-β2 mRNA 발현은 각막에서는 초기(3-6시간)에는 감소하고 후기(12-48시간)에 증가하는 양상을 보였고, 홍채-모양체에서는 약간 감소하는 양상을 보였다.

각막의 신생혈관은 내독소에 의한 포도막염 모델에서 TNF-α mRNA 발현에는 별 영향이 없으나, TGF-β2 mRNA 발현은 감소시켰다. 이러한 결과로 미루어 볼 때 각막에 신생혈관이 있을 때 각막에서 발현되는 TGF-β2는 안구의 염증반응에서 중요한 역할을 하는 것으로 생각된다.

참고문헌

Aoki K: A study of endotoxin in ulcerative colitis and Crohn's disease: I. Clinical study. Acta Med Okayama 32: 147-158, 1978

Behar-Cohen FF, Savoldelli M, Parel JM, Goureau O, Thillaye-Goldenberg B, Courtois Y, Pouliquen Y, de Kozak Y: Reduction of corneal edema in endotoxin-induced uveitis after application of L-NAME as nitric oxide synthase inhibitor in rats by iontophoresis. Invest Ophthalmol Vis Sci 39: 897-904, 1998

Benson JL, Niederkorn JY: Interleukin-1 abrocate anterior chamber associated immune deviation. Invest Ophthalmol Vis Sci 31: 2123-2128, 1990

Bhattacherjee P, Williams RN, Eakins KE: An evaluation of ocular inflammation following the injection of the bacterial endotoxin into the rat foot pad. Invest Ophthalmol Vis Sci 24: 196-202, 1983

Caprioli J: The ciliary epitjelia and aqueous humor. 9th ed. Hart WM, Jr, In Adler's physiology of the eye, Mosby-Year Book, St. Louis, MO, 1992, 228-247

Choudhury A, Pakalnis VA, Bowers WE: Function and cell surface phenotype of dendritic cells from rat cornea. Invest Ophthalmol Vis Sci 36: 2602-2613, 1995

Collins HB: Corneal lymphatics in alloxan vascularized rabbit eyes. Invest Ophthalmol Vis Sci 5: 1-13, 1966

The Collaborative Corneal Transplantation Studies Research Group: The Collaborative Corneal Transplantation Studies(CCTS). Arch Ophthalmol 110: 1392-1403, 1992

Cousins SW, Guss RB, Howers EJ, Rosenbaum JT: Endotoxin-induced uveitis in the rat: Observation on altered vascular permeability, clinical findings, and histology. Exp Eye Res 39: 665-676, 1984

Cousins SW, McCabe MM, Danielpour D, Streilein JW: Identification of transforming growth factor-β as an immunosuppressive factor in aqueous humor. Invest Ophthalmol 32: 2201-11, 1991

Dana MR, Dai R, Zhu S, Yamada J, Streilein JW: Interleukin-1 receptor antagonist suppresses Langerhans cell activity and promotes ocular immune privilege. Invest Ophthalmol Vis Sci 39: 70-77, 1998

de Boer JH, Limpens J, Orengo-Nania S, de Jong PTVM, La Heij A, Kijlstra A: Low mature TGF-β2 levels in aqueous humor during uveitis. Invest Ophthalmol Vis Sci 35: 3702-3710, 1994

Folkman J: Clinical applications on research of angiogenesis. N Engl J Med 333: 1757-63, 1995

Granstein RD, Staszewski R, Knisely TL, Zeira E, Nazareno R, Latina M, Albert DM: Aqueous humor contains transforming growth factor-beta and a small (less than 3500 daltons) inhibitor of thymocyte proliferation. J Immunol 144: 3021-3027, 1990

Griffith TS, Brunner T, Fletcher SM, Green DR, Ferguson TA: Fas ligand-induced apoptosis as a mechanism of immune privilage. Science 270: 1189-1192, 1995

Helbig H, Gurley RC, Palestine AG, Nussenblat RB, Caspi RR: Dual effect of ciliary body cells on T lymphocyte proliferation. Eur J Immunol 20: 2457-2463, 1990

Herbort CP, Chan CC, Nussenblat RB: Endotoxin-induced uveitis in the rat: A hypothesis for preferential involvement of the anterior uvea. Curr Eye Res 9(suppl): 119-124, 1990

Hoekzema R, Verhagen C, Van Haren M, Kijlstra A: Endotoxin-induced uveitis in the rat: The significance of intraocular interleukin-6. Invest Ophthalmol Vis Sci 33: 532-539, 1992

Jager MJ: Corneal Langerhans cells and ocular immunology. Reg Immunology 4: 186-195, 1992

Kaplan H, Streilein JW: Immune response to immunization via the anterior chamber of the eye. I. F1 lymphocyte-induced immune deviation. J Immunol 118: 809-814, 1977

Kaplan H, Streilein JW: Immune response to immunization via the anterior chamber of the eye. II. An analysis of F1 lymphocyte-induced immune deviation. J Immunol 120: 689-693, 1978

Kim MK, Palestine AG, Nussenblat RB, Chan CC: Expression of class II antigen in endotoxin induced uveitis. Curr Eye Res 5: 869-876, 1986

Kinsely TI, Bleicher PA, Vibbard CA, Granstein RD: Production of latent transforming growth factor-beta and other inhibitory factors by cultured murine iris and ciliary body cells. Curr Eye Res 10: 761-771, 1991

Kogiso M, Tanouchi Y, Mimura Y, Nagasawa H, Himeno K: Endotoxin-induced uveitis in mice: 1. induction of uveitis and role of T lymphocyte. Jpn J Ophthalmol 36: 281-290, 1992

Kokawa N, Sotozono C, Nishida K, Kinoshita S: High total TGF-β2 levels in normal human tears. Curr Eye Res 15: 341-434, 1996

Lang RM, Friedlaender MH, Schoenrock BJ: A new morphologic manifestation of Langerhans cells in guinea pig corneal transplant. Curr Eye Res 1: 161-167, 1981

McLeish W, Rubsamen P, Atherton SS, Streilein JW: Immunobiology of Langerhans cells on the ocular surface: II. Role of central corneal Langerhans cells in stromal keratitis following experimental HSV-1 infection in mice. Reg Immunology 2: 236-243, 1989

McMenamin PG: Immunohistochemical studies of MHC class II+ dendritic cells and macrophages in the iris and ciliary body of the normal rat and human eye. ARVO Abstracts 34: 972, 1993

Mizuno K, Clark AF, Streilein JW: Anterior chamber associated immune deviation induced by soluble antigens. Invest Ophthalmol Vis Sci 30: 1112-1119, 1989

Niederkorn JY, Peeler JS, Mellon J: Phagocytosis of particulate antigens by corneal epithelial cells stimulates Interleukin-1 secretion and migration of Langerhans cells into the central cornea. Reg Immunology 1: 83-90, 1989

Niederkorn JY, Ross JR, He Y: Effect of donor Langerhans cells on corneal graft rejection. J Invest Dermatol 99: 104S-016S, 1992

Niederkorn JY, Streilein JW, Kripke ML: Promotion of syngeneic intraocular tumor growth in mice by anterior chamber associated immune deviation. JNCI 71: 193-200, 1983

Nishida K, Kinoshita S, Yokoi N, Kaneda M, Hashimoto K, Yamamoto S: Immunohistochemical localization of transforming growth factor-β1, β2, β3 latency-associated peptide in human cornea. Invest Ophthalmol 35: 3289-3294, 1994

Nishida K, Sotozono C, Adachi W: Transforming growth factor-β1, β2, and β3 mRNA expression in human cornea. Curr Eye Res 14: 235-241, 1995

Okumura A, mochizuki M, Nishi M, Herbort CP: Endotoxin-induced uveitis in the rat: a study inflammatory and immunologic mechanisms. Int ophthalmol 14: 31-36, 1990

Peng B, Roberge FG, Chan CC: Effect of transforming growth factor beta-1 in endotoxin-induced uveitis. Invest Ophthalmol Vis Sci 38: 257-260, 1997

Planck SR, Huang X, Robertson JE, Rosenbaum JT: Cytokine mRNA levels in rat ocular tissues after systemic endotoxin treatment. Invest Ophthalmol Vis Sci 35: 924-930, 1994

Robin JB, Schanzlin DJ, Verity SM: Peripheral corneal disorders. Surv Ophthalmol 31: 1-36, 1986

Rocha G, Baines MG, Desch nes J, Dulcos A, Antecka E, Silvio MD: Nitrous oxide and transforming growth factor-β levels during experimental uveitis in the rabbit. Can J Ophthalmol 32: 17-24, 1997

Rocha G, Deschnes J, Rowsey JJ: The Immunology of Corneal Graft Rejection. Crit Rev Immunol 18: 305-325, 1998

Rosenbaum JT, McDevitt HO, Guss RB, Egbert PR: Endotoxin-induced uveitis in rats as a model for human disease. Nature 286: 611-613, 1980

Saiki RK, Gelfand DH, Staffel S, Scharf SJ, Higuchi R, Horn GT, Mullis KB, Erlich HA: Primer directed enzymatic amplifacation of DNA with a thermostable DNA polymerase. Science 239: 487-491, 1988

Sano Y, Ksander BR, Streilein JW: Fate of orthotoptic corneal allograft in eyes that cannot support anterior chamber-associated immune deviation induction. Invest Ophthalmol Vis Sci 36: 2176-2185, 1995

Streilein JW: Unraveling immune privilege. Nature 270: 1158-1159, 1995

Streilein JW, Bradley D: Analysis of immunosuppressive properties of iris and cliary body cells and their secretory prodects. Invest Ophthalmol Vis Sci, 32: 2700-2710, 1991

Steilein JW, Cousins SW: Aqueous humor factors and their effect on the immune response in the anterior chamber. Curr Eye Res 9(Suppl): 175-181, 1990

Streilein JW, Niederkorn JY, Shadduk JA: Systemic immune unresponsiveness induced in adult mice by anterior chamber presentation of minor histocompatibility antigens J Exp Med 152: 1121-1125, 1980

Streilein JW, Toews GB, Bergstressor PR: Corneal allograft fail to express Ia antigens. Nature 282: 326-327, 1979

Vesaluoma M, Teppo AM, Groenhagen Riska C, Tervo T: Release of TGF-β1 and VEGF in tears following photorefractive keratectomy. Curr Eye Res 16: 19-25, 1997

Waldrep JC, Kaplan HJ: Anterior chamber associated immune deviation induced by TNP-splenocytes(TNP-ACAID). I. Systemic tolerance mediated by suppressor cells. Invest Ophthalmol Vis Sci 24: 1086-1092, 1983

Wilson SE, Li Q, Weng J: The Fas-Fas ligand systm and other modulators of apoptosis in the cornea. Invest Ophthalmol Vis Sci 37: 1582-1592, 1996

Yoshida M, Yoshimura M, Hangai M, Tanihara H, Honda Y: Interleukin-1α, Interleukin-1β, and Tumor Necrosis Factor Gene Expression in Endotoxin-Induced Uveitis. Invest Ophthalmol Vis Sci 35: 1107-1113, 1994

Zheng L, Fisher G, Miller RE: Introduction of apoptosis in mature T cells by tumor necrosis factor. Nature 377: 348-351, 1995

Abstract

Effects of corneal neovascularization on TNF-α and TGF-β 2 mRNA expression in endotoxin induced uveitis

Jong Wook Kim

Department of Medicine

The Graduate School, Yonsei University

(Directed by Professor Joo Young Park)

The objective of this study was to evaluate the expression of TNF-α and TGF-β2 mRNA during the course of the endotoxin induced uveitis in rat after inducing neovascularization on cornea. Reverse transcription followed by polymerase chain reaction amplification was used to determine relative mRNA level in two ocular tissues(iris-ciliary body, cornea) after 0, 1, 3, 6, 12, 48 hours after subcutaneous injection of 200 micrograms of *Escherichia coli* endotoxin. To induce corneal neovascularization, we applied 75% silver nitrate-25% potassium nitrate on both eyes of rats.

TNF-α mRNA expression of the iris-ciliary body was increased within 1 hour after endotoxin treatment and reached maximum level 3 hours after endotixin treatment. A second peak was observed after 12 hours, and the expression was returned to basal level after 48 hours. Expression of TNF-α mRNA in cornea was similar to that in

iris-ciliary body but the expression was weaker than in iris-ciliary body. There was no remarkable change of the TGF-β2 mRNA expression in cornea and iris-ciliary body after endotoxin treatment. Rat with corneal neovascularization showed somewhat different pattern of expression. TNF-α mRNA expression was similar to that of control group. However, TGF-β2 mRNA expression was most dramatic in cornea. TGF-β2 mRNA expression in cornea was decreased within 3 hours after endotoxin treatment and increased gradually after 6 hours until 48 hours.

In conclusion, TGF-β2 seems to be one of the important cytokine in EIU, especially animals with neovascularization on cornea.

Key words : Endotoxin induced uveitis, Endotoxin, Alkali burn, TNF-α, TGF-β2