CT 영상을 이용한 절치관의 해부학적 형태와 상악 중절치 치근과의 위치관계 분석

연세대학교 대학원

치 의 학 과

조 은 애

CT 영상을 이용한 절치관의 해부학적 형태와 상악 중절치 치근과의 위치관계 분석

지도교수 정 주 령

이 논문을 석사 학위논문으로 제출함

2014년 6월 11일

연세대학교 대학원

치 의 학 과

조 은 애

조은애의 석사 학위논문을 인준함

심사위원 정 주영 인

심사위원 김 정호 인

심사위원 최 윤정 인

연세대학교 대학원

2014년 6월 11일

차 례

그림 차례 ····· iii

표 차례 ····· iv

국문 요약 ····· v

Ⅰ. 서론 ····· 1

1. 교정치료에서 상악 중절치의 중요성 ····· 1

2. 치아이동의 생물학적 한계와 치아이동의 역학적 범주의 확대 ····· 2

3. 상악 중절치와 인접한 절치관의 위치 및 특징 ····· 3

4. 절치관이 치아이동의 제한요소로서 작용할 가능성 ····· 4

Ⅱ. 연구대상 및 방법 ····· 5

1. 연구대상 및 CT 촬영 ····· 5

2. 영상분석 및 기준면 ····· 6

3. 계측방법 및 계측점 ····· 6

4. 통계분석 ····· 10

Ⅲ. 연구결과 ····· 11

1. 절치관의 폭경과 단면적 ····· 11

2. 상악 양측 중절치 치근간 거리 ····· 12

3. 상악 중절치 치근과 절치관의 전후방거리 ····· 13
4. 상악 양측 중절치 치근간 거리와 절치관 폭경의 비교 ····· 14

Ⅳ. 총괄 및 고찰 ····· 18

Ⅴ. 결론 ····· 22

참고문헌 ····· 23

영문 요약 ····· 27

그림 차례

Fig. 1. Three vertical levels for measurements in the sagittal plane ····· 8

Fig. 2. Landmarks and measurements on the representative axial cross-sectional image at the opening level ····· 9

Fig. 3. Scatter plots between measurements for each vertical level ····· 16

Fig. 4. Variations in the relationship between the maxillary central incisors and the incisive canal ····· 21

표 차례

Table 1. Width and area of the incisive canal ····· 11

Table 2. Transverse distances between the roots of the maxillary central incisors ····· 12

Table 3. Anteroposterior distances between the roots of the maxillary central incisors and the incisive canal ····· 14

Table 4. Percentage of subjects with greater canal width than the transverse distances between the roots ····· 15

국문 요약

CT 영상을 이용한 절치관의 해부학적 형태와 상악 중절치 치근과의 위치관계 분석

교정적 치아이동은 인체의 생리적 한계 내에서 이루어져야 하며, 치아에 인접한 해부학적 구조물에 의해 제약을 받을 수 있다. 상악 중절치 후상방으로는 절치관이 위치하고 있다. 절치관은 상악 중절치의 후방이동 시 해부학적 한계로 여겨지는 구개측 피질골보다 전방에서 치근과 인접하고 있기 때문에 치아이동에 대한 해부학적 제한요소로서 작용할 가능성이 있다. 본 연구에서는 상악 중절치 치근과 관련하여 절치관의 크기 및 해부학적 위치를 CT 영상을 이용해 분석하고 절치관이 상악 중절치 후방 이동에 대한 제한요소로서 작용할 수 있는 가능성을 분석하고자 하였다.

성인 정상교합자 38명 (남 21명, 여 17명, 평균나이 21.2세)의 CT 영상을 이용해 시상면상 세 개의 수직적 높이인 절치관의 구개측 개구부, 중간부, 치근첨부에 해당되는 장축면 영상에서 절치관의 크기, 상악 양측 중절치 치근간 거리, 치근과 절치관의 전후방거리를 측정하여 다음과 같은 결과를 얻었다.

1. 절치관의 폭경은 개구부, 중간부, 치근첨부에서 각각 4.0 ± 0.73 mm, 3.7 ± 0.73 mm, 3.5 ± 0.94 mm로 나타났으며, 개구부보다 치근첨부에서 유의하게 작았다 (p <0.05).

2. 치근최내측점간 수평거리는 개구부, 중간부, 치근첨부에서 각각 2.8 ± 0.70 mm, 3.5 ± 0.77 mm, 7.1 ± 0.84 mm로 나타났으며, 치근첨부로 갈수록 유의하게 증가하였다 ($p < 0.05$).

3. 치근최내측점간 수평거리보다 절치관의 폭경이 큰 경우는 전체 연구대상자 중 개구부, 중간부, 치근첨부에서 각각 86.8%, 63.2%, 0%의 비율로 관찰되었다.

4. 치근최내측점에서 절치관 전방접선까지의 전후방거리는 개구부, 중간부, 치근첨부에서 각각 5.2 ± 1.16 mm, 5.1 ± 1.09 mm, 4.9 ± 1.30 mm로 수직적 높이에 따른 유의한 변화는 없었다. 치근최내측점에서 절치관까지의 전후방거리는 개구부와 중간부에서 각각 5.9 ± 1.07 mm, 5.7 ± 1.14 mm였고, 절치관 최측방점에서 치근까지의 전후방거리는 개구부와 중간부에서 각각 5.5 ± 1.32 mm, 5.6 ± 1.19 mm로 두 계측치 또한 수직적 높이에 따른 유의한 차이는 없었다.

5. 절치관 크기, 상악 양측 중절치 치근간 거리, 치근과 절치관의 전후방거리에 해당되는 계측항목간의 유의한 상관관계는 관찰되지 않았다.

핵심되는 말: 상악 중절치, 절치관, 치아이동 한계, 후방이동, CT

CT 영상을 이용한 절치관의 해부학적 형태와 상악 중절치 치근과의 위치관계 분석

연세대학교 대학원 치의학과

(지도교수 정 주 령)

조 은 애

I. 서 론

교정치료를 받기 원하는 환자들은 돌출입이나 총생과 같은 상악 전치의 수직적, 수평적 위치이상과 관련된 안모 부조화를 주소로 내원하는 경우가 많다. 안모의 심미성은 교정치료에 있어서 중요한 목적 중의 하나이며 상악 전치는 발음과 저작과 같은 생리적 기능뿐만 아니라 안모 및 미소선(smile line)의 심미성과 밀접하게 관련되어 있다.(Sarver, 2004; Seben et al., 2013; Silberberg et al., 2009) 따라서 이상적인 상악 전치의 위치는 악골 및 안모, 치아의 부조화를 개선하기 위한 심미적 진단 기준과 연관되어 있으며, 이를 달성하기 위해 상악 전치의 삼차원적인 치아이동에 대한 치료계획이 필요하다.

하지만 치아가 이동할 수 있는 범위에는 한계가 있다. 전통적으로 교정영역에서 상악 전치가 이동 가능한 범위로는 Proffit 등(Ackerman and Proffit, 1997; Proffit and White, 1990)이 제시한 “envelope of discrepancy”의 개념이 받아들여지고 있다. Envelope of discrepancy에 따르면 치아이동 방향에 따라 치아이동의 한계는 다르며, 성장조절이나 악교정수술을 동반하지 않고 치아이동만으로 가능한 상악 전치의 후방이동량은 약 7 mm, 수직적 이동량은 약 2 – 4 mm로 보고되고 있다.(Ackerman and Proffit, 1997; Proffit and White, 1990) 또한 치아이동의 한계는 상하악골의 관계, 입술, 볼, 혀 등 연조직으로부터 치아에 작용되는 압력, 측두하악관절의 근육과 결합조직 요소, 하악위에 대한 근신경계의 영향, 안면 연조직의 형상 등에 의해 제약을 받는다고 알려져 있다.

한편, 최근 임상에서 활용이 증가되고 있는 교정용 미니 임플란트는 안정적인 고정원을 제공함으로써 치아이동의 조절을 용이하게 할 뿐만 아니라 교정치료가 가지는 역학적 한계를 극복하게 해주었다.(Deguchi et al., 2008; Lin et al., 2010; Park et al., 2001; Senisik and Turkkahraman, 2012) 특히 전후방적 조절과 압하 메카닉스(intrusive mechanics)가 용이해짐에 따라 전통적으로 여겨져 오던 역학치료의 범주가 확대되고 있으며, Graber 등(Graber et al., 2011)은 골격성 고정원(skeletal anchorage)를 적용한 확대된 치아이동의 범주를 제안하기도 하였다.

그러나 역학적인 개선을 통해 치아 이동의 범주가 확대된 만큼 치아이동을 위한 인체의 생물학적 한계(biological limitation)가 변화했는지 여부는 명확하지 않다. 치아의 이동은 치조골, 치은을 포함하는 치주조직 복합체에 내에서 이루어지는 것이 바람직하며 치주조직 복합체의 크기는 교정적 치아이동 동안에 일정하게 유지된

다.(Otis et al., 2004; Wennstrom et al., 1987) 따라서 개개 치아의 이동은 치주조직 복합체와 인접한 해부학적 구조물에 의해 제약을 받을 수 있고, 이에 따라 치아이동의 속도나 교정치료 기간 등이 달라질 수 있다고 알려져 있다.(Re et al., 2001; Segal et al., 2004; Wainwright, 1973) 상악 중절치의 경우 치주조직 복합체의 한계와 더불어 후상방으로는 절치관(incisive canal)이 위치하고 있다.(Jacob et al., 2000; Kim et al., 2004; Liang et al., 2009; Mraiwa et al., 2004; Song et al., 2009; Thakur et al., 2013) 절치관은 비강저에서 시작되어 상악 중절치 구개측의 절치유두 후방에서 절치공(incisive foramen)으로 개구한다. 절치관은 비강과 구강을 연결하는 구조로서 이를 통해 비구개신경과 구개 및 접구개혈관이 지나간다. 절치관은 수직적으로 상악 중절치 치근과 중첩되는 높이에 위치하고, 상악 중절치의 후방이동 시 해부학적 한계로 여겨지는 구개측 피질골보다 전방에서 치근과 인접하고 있다.

절치관의 해부학적 형태 및 위치는 구개부의 교정용 미니 임플란트 식립(Bernhart et al., 2000; Henriksen et al., 2003; Kim and Lim, 2009; Schlegel et al., 2002) 또는 상악 중절치 상실 후 임플란트 식립(Artzi et al., 2000; Kim et al., 2004; Kraut and Boyden, 1998; Liang et al., 2009; Mraiwa et al., 2004; Song et al., 2009; Thakur et al., 2013)과 관련되어 보고되어 왔다. Kim 등(Kim et al., 2004)은 한국인을 대상으로 한 연구를 통해 상악 중절치 부위에 임플란트 식립 시 식립각도와 깊이에 따라서 절치관이 천공될 가능성을 제시하였다. 이러한 상악 전치와 절치관의 근접성으로 인해 상악 전치에 대한 다량의 후방견인 또는 압하 계획 시 상악 중절치 치근과 절치관의 해부학적 위치관계에 대한 고려가 필요하다. 그러나 아직까지 교정영역에서 상악 중절치 치근과 관련하여 절치관의 해부학적 특징 및 위치에 대한

보고는 제한적이고, 절치관이 치아이동에 대한 해부학적 제한요소가 되는지 여부는 알려지지 않았다.

전통적으로 교정치료계획 수립이나 치료의 평가에 이용되는 측모두부규격 방사선 사진과 같은 2차원 영상으로는 절치관의 형태 및 위치관계를 명확하게 판단하기 어렵다.(Dudic et al., 2008; Hashimoto et al., 2003; Terakado et al., 2000) 따라서, 본 연구에서는 상악 중절치 치근과 관련하여 절치관의 크기(dimension) 및 해부학적 위치를 CT 영상을 이용해 분석하고, 절치관이 상악 중절치 후방 이동에 대한 제한요소로 작용할 수 있는 가능성을 분석해보고자 하였다.

II. 연구대상 및 방법

1. 연구대상 및 CT 촬영

본 연구에는 연세대학교 치과대학생 성장관찰 프로그램의 CT 영상 중 일부가 활용되었다. 성장관찰 프로그램은 임상검사, 측모두부규격 방사선사진, 치아 석고모형 평가를 통해 ANB 0 – 4°, Wits appraisal –4 – 0 mm로 골격의 전후방 수직적 분석치가 한국인의 평균범위 안에 있고, arch length discrepancy가 2mm 이하이며, 정상적인 수직 수평피개와 1급 견치 및 구치관계를 가지고, 제3대구치를 제외한 결손치가 없는 정상교합자를 대상으로 하였다.(Kim et al., 2001; Yoon et al., 2010) CT 영상은 Hispeed Advantage (GE Medical Systems, Milwaukee, WI, USA)를 이용해서 200 mA, 120 kV, scanning time 1초의 조건 하에 1 mm slice thickness로 촬영되었다. 성장관찰 프로그램 대상자 중 병력기록지 및 방사선 사진을 검토해서 다음의 조건에 부합하는 38명을 본 연구의 대상자로 선정하였다.

a. 교정치료 병력이 없는 자

b. 상악 전치부에 보철치료 병력이 없는 자

c. 상악 전치 치근 및 치근주위 조직에 병적 소견이 없는 자

선정된 연구대상자의 평균나이는 21.2세(18 – 29세)였고, 남자 21명(평균 22.2세)과 여자 17명(평균 20.0세)으로 구성되었다.

2. 영상분석 및 기준면 (reference plane)

CT 촬영을 통해 얻어진 영상을 digital imaging and communication in medicine(DICOM) 파일로 저장 후, 3차원 영상분석 프로그램인 InVivoDental ver. 5.2(Anatomage, San Jose, CA, USA)를 이용해 분석하였다. 영상분석 시 기준면(reference plane)으로 장축면(axial plane)에서는 ANS를 지나면서 FH plane에 평행한 평면, 시상면(sagittal plane)에서는 ANS와 PNS를 지나면서 장축면에 수직인 평면, 관상면(coronal plane)에서는 ANS를 지나면서 장축면과 시상면에 수직인 평면을 사용하였다.

3. 계측방법 및 계측점

절치관의 크기와 상악 중절치 치근과의 위치관계를 시상면상 세 개의 수직적 높이에 해당되는 장축면 영상에서 분석하였다. 시상면상 세 개의 수직적 높이는 1) 절치관의 구개측 개구부(opening level), 2) 개구부와 상악 중절치 치근첨의 중간지점인

중간부(mid-level), 3) 상악 중절치 치근첨부(root apex level)이다(Fig 1). 장축면 영상에서 다음과 같은 계측기준점을 설정하고 절치관의 크기, 상악 양측 중절치 치근간 거리, 상악 중절치 치근과 절치관의 전후방거리와 관련된 항목을 계측하였다(Fig 2).

1) 절치관의 크기

a. 절치관 최측방점(Cl)

b. 절치관의 좌우 폭경(canal width): 좌우측 Cl 간 수평거리

c. 절치관의 단면적(canal area)

2) 상악 양측 중절치 치근간 거리

a. 치근최내측점(Rm)

b. 치근최후방점(Rp)

c. 치근최내측점간 수평거리(Rm-Rm): 좌우측 Rm을 지나는 수선 간 수평거리

d. 치근최후방점간 수평거리(Rp-Rp): 좌우측 Rp 간 수평거리

3) 상악 중절치 치근과 절치관의 전후방거리

a. 절치관 최전방점(Ca)

b. 절치관 전방접선(Cat): Ca를 지나는 수평접선

c. 치근최내측점에서 절치관 전방접선까지의 전후방거리(Rm−Cat): Rm에서 Cat까지의 전후방거리

d. 치근최내측점에서 절치관까지의 전후방거리(Rm−Canal): Rm에서 절치관까지의 전후방거리

e. 절치관 최측방점에서 치근까지의 전후방거리(Cl−Root): Cl에서 치근까지의 전후방거리

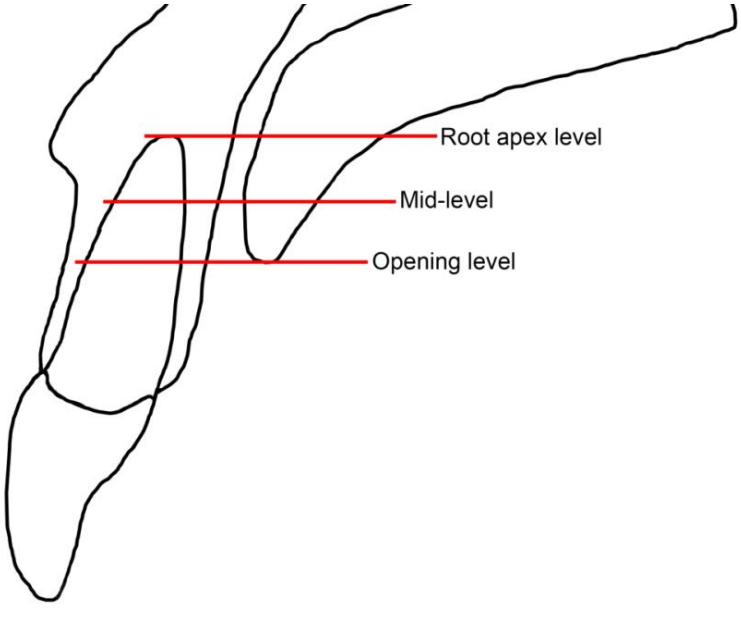

Fig 1. Three vertical levels for measurements in the sagittal plane.

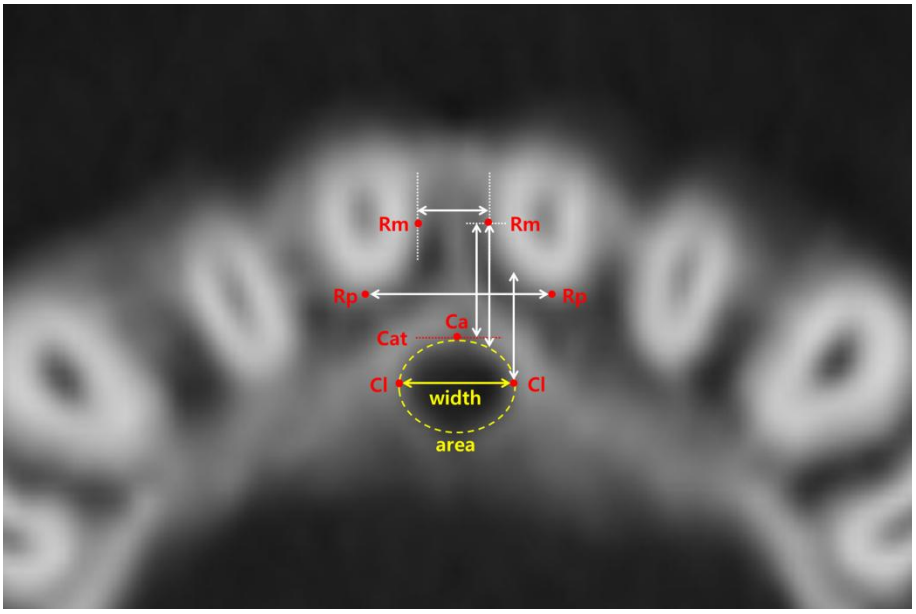

Fig 2. Landmarks and measurements on the representative axial cross-sectional image at the opening level. Rm, the most medial point of the root; Rp, the most posterior point of the root; Ca; the most anterior point of the incisive canal; Cat, the tangent line through Ca; Cl, the most lateral point of the incisive canal.

치근첨부에서 치근최내측점간 수평거리(Rm−Rm)와 치근최후방점간 수평거리(Rp−Rp)는 동일한 지점에서 측정하였으며, 상악 중절치 치근과 절치관의 전후방적 거리에 해당하는 계측항목(Rm−Cat, Rm−Canal, Cl−Root)의 경우 좌측과 우측에서 측정된 값 중 작은 값을 연구대상자의 대표 값으로 사용하였다.

4. 통계 분석

CT 영상을 이용한 계측은 동일한 연구자에 의해 시행되었으며, 계측오차는 Dahlberg식을 이용해 산출하였다.

$$\text{Dahlberg formula} = \sqrt{\frac{\sum d^2}{2n}}$$

d: 2회 반복 계측치의 차이

n: 반복 계측된 표본수

길이계측의 오차는 0.28 – 0.64 mm로 나타났으며, 면적계측의 오차는 1.04 mm^2으로 나타났다. 각 계측항목에 대해 성별을 개체 간 요인, 수직적 높이를 개체 내 요인으로 하는 반복측정 분산분석 (repeated measured analysis of variance, RM-ANOVA)을 시행한 결과, 모든 계측항목에 대해 성별에 따른 차이는 없었다. 따라서 수직적 높이에 따른 계측치의 비교에는 남녀를 합한 자료가 이용되었으며, 계측항목에 따라 Tukey's HDS test 또는 two-sample *t*-test를 시행하였다. 절치관의 크기, 상악 양측 중절치 치근간 거리, 상악 중절치 치근과 절치관의 전후방적 거리 사이의 상관관계를 살펴보기 위해서 Pearson' s correlation test를 시행하였다. 모든 통계분석은 유의수준 0.05 하에서 SPSS 18.0 (SPSS Inc., Chicago, IL, USA)을 이용해 시행되었다.

III. 연구 결과

1. 절치관의 폭경(width)과 단면적(area)

절치관의 폭경은 개구부, 중간부, 치근첨부에서 각각 4.0 ± 0.73 mm, 3.7 ± 0.73 mm, 3.5 ± 0.94 mm였으며, 개구부와 중간부에 비해 치근첨부에서 유의하게 작아 ($p < 0.05$) 개구부에서 치근첨부로 갈수록 감소하는 경향을 나타내었다. 절치관의 단면적은 개구부, 중간부, 치근첨부에서 각각 16.4 ± 5.18 mm^2, 15.1 ± 5.14 mm^2, 12.5 ± 5.64 mm^2으로, 절치관의 폭경과 유사하게 개구부에서 치근첨부로 갈수록 감소하는 경향을 나타내었다(Table 1).

Table 1. Width and area of the incisive canal

Canal measurement	Vertical level		
	Opening	**Mid-level**	**Root apex**
	Mean ± SD	Mean ± SD	Mean ± SD
Width (mm)	4.0 ± 0.73[b]	3.7 ± 0.73[ab]	3.5 ± 0.94[a]
Area (mm^2)	16.4 ± 5.18[b]	15.1 ± 5.14[ab]	12.5 ± 5.64[a]

Mean values with different superscripts within a row are significantly different from each other ($p < 0.05$).

2. 상악 양측 중절치 치근간 거리

상악 양측 중절치 치근간 거리 중 치근최내측점간 수평거리(Rm−Rm)는 개구부, 중간부, 치근첨부에서 각각 2.8 ± 0.70 mm, 3.5 ± 0.77 mm, 7.1 ± 0.84 mm로 치근첨으로 갈수록 유의하게 증가하였다 (p < 0.05). 이에 반해, 치근최후방점간 수평거리(Rp−Rp)는 개구부, 중간부, 치근첨부에서 각각 7.8 ± 0.84 mm, 7.5 ± 0.92 mm, 7.1 ± 0.84 mm로 치근첨으로 갈수록 감소하는 경향을 나타냈으며, 수직적 높이에 따른 변화의 폭이 상대적으로 작았다(Table 2).

Table 2. Transverse distances between the roots of the maxillary central incisors

Measurement	Vertical level		
	Opening	**Mid-level**	**Root apex**
	Mean ± SD	Mean ± SD	Mean ± SD
Rm-Rm (mm)	2.8 ±0.70[a]	3.5 ± 0.77[b]	7.1 ± 0.84[c]
Rp-Rp (mm)	7.8 ± 0.84[b]	7.5 ± 0.92[ab]	7.1 ± 0.84[a]

Mean values with different superscripts within a row are significantly different from each other (p < 0.05).

Rm-Rm, transverse distance between the most medial points of the roots; Rp-Rp, transverse distance between the most posterior points of the roots.

3. 상악 중절치 치근과 절치관의 전후방거리

상악 중절치 치근과 절치관의 전후방적 거리 계측항목 중 치근최내측점에서 절치관 전방접선까지의 전후방거리(Rm-Cat)는 개구부, 중간부, 치근첨부에서 각각 5.2 ± 1.16 mm, 5.1 ± 1.09 mm, 4.9 ± 1.30 mm로 수직적 높이에 따른 유의한 변화는 없었다. 치근최내측점에서 절치관까지의 전후방거리(Rm-Canal)는 개구부와 중간부에서 각각 5.9 ± 1.07 mm, 5.7 ± 1.14 mm였고, 절치관 최측방점에서 치근까지의 전후방거리(Cl-Root)는 개구부와 중간부에서 각각 5.5 ± 1.32 mm, 5.6 ± 1.19 mm로 두 계측치 또한 수직적 높이에 따른 유의한 차이는 없었다. 치근최내측점에서 절치관까지의 전후방거리(Rm-Canal)와 절치관 최측방점에서 치근까지의 전후방거리(Cl-Root)의 경우 치근첨부에서는 치근간 거리가 절치관의 폭경보다 넓어 전후방적으로 중첩되지 않기 때문에 계측할 수 없었다(Table 3).

Table 3. Anteroposterior distances between the roots of the maxillary central incisors and the incisive canal

Measurement	Vertical level		
	Opening	Mid-level	Root apex
	Mean ± SD	Mean ± SD	Mean ± SD
Rm-Cat (mm)	5.2 ± 1.16[a]	5.1 ± 1.09[a]	4.9 ± 1.30[a]
Rm-Canal (mm)	5.9 ± 1.07[a]	5.7 ± 1.14[a]	n/a
Cl-Root (mm)	5.5 ± 1.32[a]	5.6 ± 1.19[a]	n/a

Mean values with same superscripts within a row are not significantly different from each other.

Rm-Cat, anteroposterior distance from the most medial point of the root to the anterior tangent line of the incisive canal; Rm-Canal, anteroposterior distance from the most medial point of the root to the incisive canal; Cl-Root, anteroposterior distance from the most lateral point of the incisive canal to the root.

4. 상악 양측 중절치 치근간 거리와 절치관 폭경의 비교

Table 4에는 각 수직적 높이에서 상악 양측 중절치 치근간 거리와 절치관의 폭경을 비교한 결과가 요약되어 있다. 전체 연구대상자 중 각각 86.8%와 63.2%가 개구부와 중간부에서 치근최내측점간 수평거리(Rm−Rm)보다 절치관의 폭경이 큰 것으로 나타났으나, 치근첨부에서는 치근최내측점간 수평거리(Rm−Rm)보다 절치관의 폭

경이 큰 증례는 없었다. 모든 수직적 높이에서 치근최후방점간 수평거리(Rp−Rp)보다 절치관의 폭경이 큰 증례는 관찰되지 않았다.

Table 4. Percentage of subjects with greater canal width than the transverse distances between the roots

	Vertical level		
	Opening	**Mid-level**	**Root apex**
Canal width > Rm-Rm	86.8%	63.2%	0%
Canal width > Rp-Rp	0%	0%	0%

Rm-Rm, transverse distance between the most medial points of the roots; Rp-Rp, transverse distance between the most posterior points of the roots.

각 계측항목 간의 상관관계를 분석한 결과 절치관의 크기, 상악 양측 중절치 치근간 거리, 상악 중절치 치근과 절치관의 전후방거리에 해당되는 계측항목 간의 유의한 상관관계는 관찰되지 않았다(Fig 3).

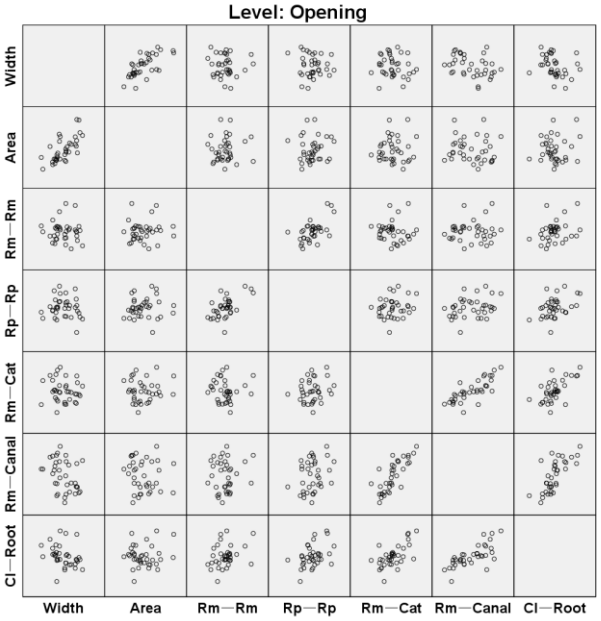
Level: Opening
Width
Area
Rm—Rm
Rp—Rp
Rm—Cat
Rm—Canal
Cl—Root
Width
Area
Rm—Rm
Rp—Rp
Rm—Cat
Rm—Canal
Cl—Root

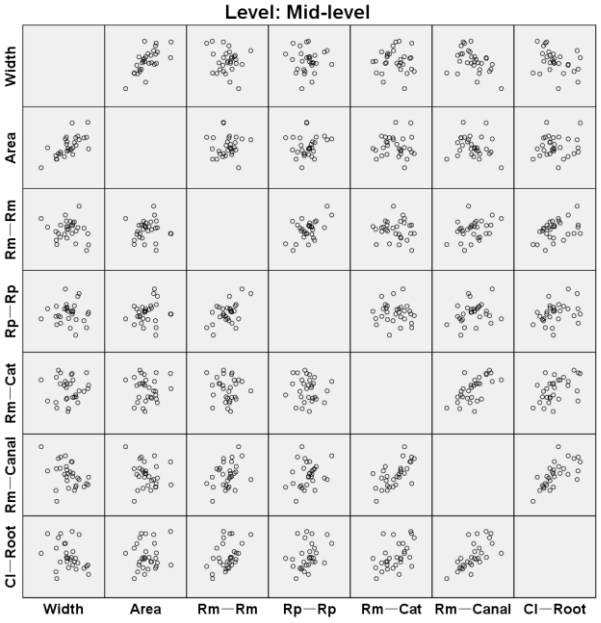
Level: Mid-level
Width
Area
Rm—Rm
Rp—Rp
Rm—Cat
Rm—Canal
Cl—Root
Width
Area
Rm—Rm
Rp—Rp
Rm—Cat
Rm—Canal
Cl—Root

(continue)

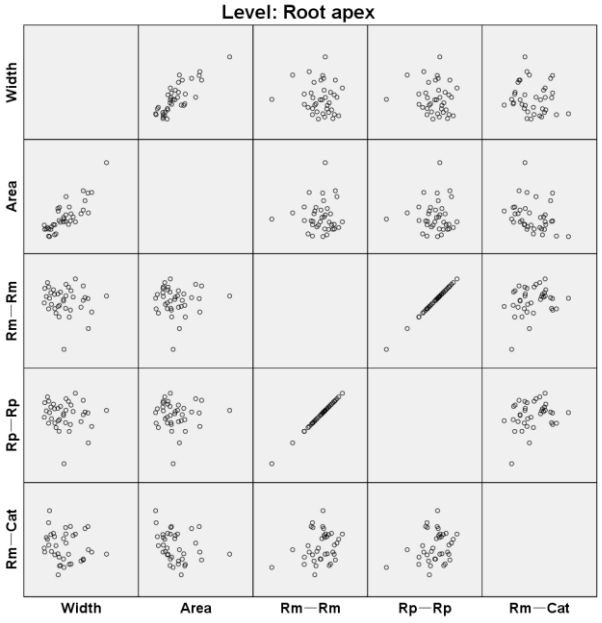

Fig 3. Scatter plots between measurements for each vertical level. Width, the incisive canal width; Area, the incisive canal area; Rm-Rm, transverse distance between the most medial points of the roots; Rp-Rp, transverse distance between the most posterior points of the roots, Rm-Cat, anteroposterior distance from the most medial point of the root to the anterior tangent line of the incisive canal; Rm-Canal, anteroposterior distance from the most medial point of the root to the incisive canal; Cl-Root, anteroposterior distance from the most lateral point of the incisive canal to the root.

IV. 총괄 및 고찰

본 연구에서는 정상교합자들의 3D CT 영상을 이용해 상악 중절치 치근과 절치관의 폭경과 단면적 그리고 위치관계를 분석함으로써 상악 중절치의 후방 이동 시 고려해야 할 절치관의 해부학적 특징에 대해 알아보았다.

임상적으로 교정치료를 통해 상악 중절치가 후방으로 다량의 치체이동이 될 경우, 상악 양측 중절치 치근간 거리에 비해 절치관의 폭경이 크다면 치근과 절치관의 접촉이 일어날 수 있을 것이다. 본 연구에 의하면 전체 연구대상자 중 치근최내측점간 수평거리(Rm-Rm)보다 절치관의 폭경이 큰 경우는 개구부와 중간부에서 각각 86.8%와 63.2%로 나타났다. 반면 치근첨부에서는 치근최내측점간 수평거리(Rm-Rm)보다 절치관의 폭경이 큰 증례는 없었다. 또한 치근최후방점간 수평거리(Rp-Rp) 거리의 경우 구개측에서 치근첨으로 갈수록 감소하는 경향이 있었지만, 그 변화의 폭이 작았고 모든 높이에서 절치관의 폭경보다 크게 나타났다. 개구부와 중간부에서 상악 중절치 치근과 절치관의 전후방거리의 평균이 계측지점에 따라 5.1 - 5.9 mm의 범위였음을 고려한다면, 임상적으로 상악 중절치 치근이 절치관에 접촉하지 않으면서 이동할 수 있는 후방한계는 약 6 mm 미만으로 유추할 수 있다. 또한 일반적으로 상악 전치의 후방이동 시 후방치체이동(bodily movement)보다는 경사이동(controlled tipping)이 일어나기 쉽기 때문에 치근첨보다 개구부와 중간부에서 치근과 절치관의 접촉가능성이 더 높을 수 있다. 이는 전통적으로 받아들여지는 생물학적 한계보다 좁은 범위이다.(Ackerman and Proffit, 1997; Proffit and White, 1990)

상악 전치부 임플란트 식립과 관련하여 절치관의 침범은 임플란트의 골유착 실패나 감각이상 등의 부작용을 초래할 가능성이 있다고 보고되고 있지만,(Artzi et al., 2000; Kim et al., 2004; Kraut and Boyden, 1998; Liang et al., 2009; Mraiwa et al., 2004; Song et al., 2009; Thakur et al., 2013) 아직까지 치근과 절치관의 근접에 따른 감각이상 등의 부작용에 대해서는 알려진 바가 없다. 하지만 절치관이 피질골로 둘러싸여 있음을 고려할 때 치근과 절치관의 접촉은 치근과 피질골의 접촉과 유사한 영향을 미칠 가능성이 있다. Kaley 등(Kaley and Phillips, 1991)은 치근과 구개측 피질골의 근접이 상악 중절치의 치근흡수와 연관이 있었다고 보고하였다. 또한 치근이 피질골을 통과하여 이동할 때는 보다 많은 시간이 필요하고, 이로 인한 치료기간의 연장이 치근흡수의 요인이 될 수 있으며(Wainwright, 1973) 치근과 피질골의 접촉이 피질골의 천공이나 열개를 유발하기도 한다.(Sarikaya et al., 2002; Vardimon et al., 1998) 하지만 상악 중절치가 후방이동 시 치아주위조직과 절치관을 둘러싼 피질골의 개조(remodeling)가 동반될 수도 있으므로(Re et al., 2001) 상악 중절치 치근이 절치관에 근접하였을 때 치근과 절치관의 변화 그리고 치아이동에 미치는 영향에 대한 생물학적 연구가 향후 필요할 것이다.

전통적으로 교정치료 계획의 수립이나 치료결과의 평가에도 2차원 영상이 활용되어 왔지만, 2차원 영상은 상의 중첩과 왜곡 등으로 인해 해부학적 구조물의 형태와 위치에 대한 정확한 정보를 제공하지 못한다.(Dudic et al., 2008; Hashimoto et al., 2003; Terakado et al., 2000) 절치관은 비강저 전방에서 시작해서 상악골 구개돌기의 정중부에 위치하는 절치공으로 개구하며(Jacob et al., 2000; Kim et al., 2004; Liang et al., 2009; Mraiwa et al., 2004; Song et al., 2009; Thakur et al., 2013) 2

차원 영상에서는 그 구조를 명확히 알아볼 수 없다. 3차원 영상을 이용한 이전의 연구에 의하면 절치관은 비강측에서는 일반적으로 두 개 의 개구부를 가지고, 대부분 비강 직하방에서 하나의 관으로 합쳐져 구개측으로 주행하며 절치공으로 개구한다.(Mraiwa et al., 2004) 절치관의 폭경, 시상단면의 형태, 수평기준면과 이루는 각도는 성별과 나이에 따른 차이가 없으나, 절치관의 크기, 형태, 위치 등은 개체간에 차이가 있고 다양한 낭성변이와 함께 개체내에서도 비강측에서 구개측까지 그 형태가 일정하지 않다고 하였다.(Kim and Lim, 2009; Liang et al., 2009; Song et al., 2009) 본 연구에서 계측된 절치관의 폭경은 약 3.5 - 4.0 mm로, Kim과 Lim(Kim and Lim, 2009)이 한국인을 대상으로 보고한 절치관의 구개측 폭경 4.0 mm와 유사하였으며, 절치관의 단면적이 개구부에서 치근첨부로 갈수록 감소하는 경향 또한 이전 연구결과(Kim and Lim, 2009)와 유사하였다.

상악 중절치 치근과 절치관까지의 전후방거리는 평균 약 5.1 - 5.9 mm이지만, 간혹 개구부와 중간부에서의 치근과 절치관까지의 전후방거리가 3.2 - 3.3mm 내외로 치근과 절치관이 매우 근접하고 있는 증례 또는 양측 치근 중 한쪽 치근이 더 근접하고 있는 경우 등 다양한 변이를 관찰할 수 있었다(Fig 4). 본 연구결과 양측 치근간 거리와 절치관의 크기 및 치근과 절치관의 전후방거리와 관련된 계측항목 간의 상관관계가 없는 것으로 미루어 볼 때 특정 계측치로만 상악 중절치 치근과 절치관의 위치관계를 확인하기는 어려울 수 있다. 따라서 상악 전치에 대한 다량의 후방이동 계획 시 3차원 영상 등을 이용하여 각 개체의 형태학적 변이 및 이동가능 범주를 평가하는 것이 유리할 것이다.

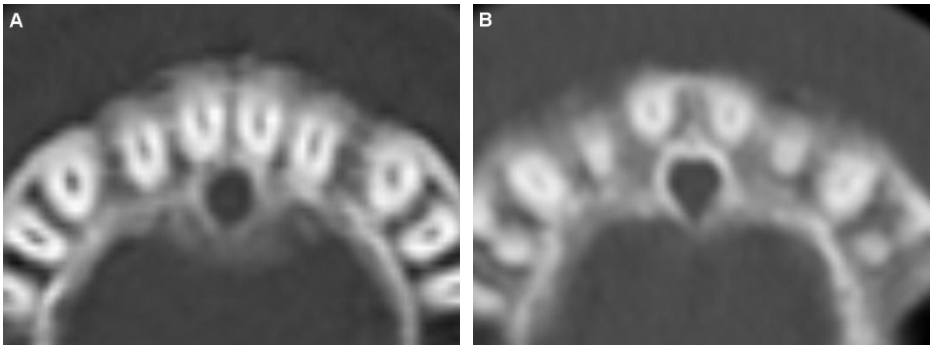

Fig 4. Variations in the relationship between the maxillary central incisors and the incisive canal. (A) Contact between the maxillary central incisors and the cortical border of the incisive canal. **(B)** Asymmetric relationship between the right and left maxillary central incisors to the incisive canal.

이번 연구에서는 정상 교합자만을 대상으로 상악 중절치 치근과 절치관의 해부학적 위치관계를 알아보았다. 향후 상악 전치부에서 다량의 후방이동이 필요한 2급 1류 증례와 같은 부정교합군에서 치근과 절치관의 위치관계나 치료 전후의 변화에 대한 연구와 함께 치근이 절치관과 접촉할 경우의 생물학적 변화에 대한 추가 연구가 필요할 것으로 생각된다.

V. 결론

정상 교합자 38명의 CT 영상을 분석한 결과 치근최내측점간 수평거리(Rm−Rm)는 평균 2.8 – 7.1 mm임에 비해 절치관의 폭경은 평균 3.5 – 4.0 mm의 범위를 보였다. 치근최내측점간 수평거리(Rm−Rm)보다 절치관의 폭경이 큰 경우는 전체 연구대상자 중 개구부, 중간부, 치근첨부에서 각각 86.8%, 63.2%, 0% 비율로 관찰되었고, 치근과 절치관의 전후방거리는 계측지점에 따라 평균 5.1 – 5.9 mm로 나타났다. 따라서 상악 전치부가 약 6 mm 이상의 후방이동 시 상악 중절치 치근의 내측이 절치관과 접촉될 가능성이 시사된다.

참고문헌

Ackerman JL, Proffit WR. Soft tissue limitations in orthodontics: treatment planning guidelines. *Angle Orthod* 67(5): 327-336, 1997.

Artzi Z, Nemcovsky CE, Bitlitum I, Segal P. Displacement of the incisive foramen in conjunction with implant placement in the anterior maxilla without jeopardizing vitality of nasopalatine nerve and vessels: a novel surgical approach. *Clin Oral Implants Res* 11(5): 505-510, 2000.

Bernhart T, Vollgruber A, Gahleitner A, Dortbudak O, Haas R. Alternative to the median region of the palate for placement of an orthodontic implant. *Clin Oral Implants Res* 11(6): 595-601, 2000.

Deguchi T, Murakami T, Kuroda S, Yabuuchi T, Kamioka H, Takano-Yamamoto T. Comparison of the intrusion effects on the maxillary incisors between implant anchorage and J-hook headgear. *Am J Orthod Dentofacial Orthop* 133(5): 654-660, 2008.

Dudic A, Giannopoulou C, Martinez M, Montet X, Kiliaridis S. Diagnostic accuracy of digitized periapical radiographs validated against micro-computed tomography scanning in evaluating orthodontically induced apical root resorption. *Eur J Oral Sci* 116(5): 467-472, 2008.

Graber LW, Vanarsdall Jr RL, Vig KW. Orthodontics: current principles and techniques. 5th ed. Elsevier, Philadelphia, 2011.

Hashimoto K, Arai Y, Iwai K, Araki M, Kawashima S, Terakado M. A comparison of a new limited cone beam computed tomography machine for dental use with a multidetector row helical CT machine. *Oral Surg Oral Med Oral Pathol Oral Radiol Endod* 95(3): 371-377, 2003.

Henriksen B, Bavitz B, Kelly B, Harn SD. Evaluation of bone thickness in the anterior hard palate relative to midsagittal orthodontic implants. *Int J Oral Maxillofac Implants* 18(4): 578-581, 2003.

Jacob S, Zelano B, Gungor A, Abbott D, Naclerio R, McClintock MK. Location and gross morphology of the nasopalatine duct in human adults. *Arch Otolaryngol Head Neck Surg* 126(6): 741-748, 2000.

Kaley J, Phillips C. Factors related to root resorption in edgewise practice. *Angle Orthod* 61(2): 125-132, 1991.

Kim GT, Hwang EH, Lee SR. A study of incisive canal using a cone beam computed tomography. *Korean J Oral Maxillofac Radiol* 34(1): 7-12, 2004.

Kim KH, Choy KC, Kim HG, Park KH. Cephalometric Norms of the hard tissues of Korean for orthognathic surgery. *J Korean Assoc Oral Maxillofac Surg* 27(3): 221-230, 2001.

Kim SJ, Lim SH. Anatomic study of the incisive canal in relation to midpalatal placement of mini-implant. *Korean J Orthod* 39(3): 146-158, 2009.

Kraut RA, Boyden DK. Location of incisive canal in relation to central incisor implants. *Implant Dent* 7(3): 221-225, 1998.

Liang X, Jacobs R, Martens W, Hu Y, Adriaensens P, Quirynen M, et al. Macro-and micro-anatomical, histological and computed tomography scan characterization of the nasopalatine canal. *J Clin Periodontol* 36(7): 598-603, 2009.

Lin JC, Liou EJ, Bowman SJ. Simultaneous reduction in vertical dimension and gummy smile using miniscrew anchorage. *J Clin Orthod* 44(3): 157-170, 2010.

Mraiwa N, Jacobs R, Van Cleynenbreugel J, Sanderink G, Schutyser F, Suetens P, et al. The nasopalatine canal revisited using 2D and 3D CT imaging. *Dentomaxillofac Radiol* 33(6): 396-402, 2004.

Otis LL, Hong JS, Tuncay OC. Bone structure effect on root resorption. *Orthod Craniofac Res* 7(3): 165-177, 2004.

Park HS, Bae SM, Kyung HM, Sung JH. Micro-implant anchorage for treatment of skeletal Class I bialveolar protrusion. *J Clin Orthod* 35(7): 417-422, 2001.

Proffit WR, White RPJr. Who needs surgical-orthodontic treatment? *Int J Adult Orthodon Orthognath Surg* 5(2): 81-89, 1990.

Re S, Cardaropoli D, Corrente G, Abundo R. Bodily tooth movement through the maxillary sinus with implant anchorage for single tooth replacement. *Clin Orthod Res* 4(3): 177-181, 2001.

Sarikaya S, Haydar B, Ciger S, Ariyurek M. Changes in alveolar bone thickness due to retraction of anterior teeth. *Am J Orthod Dentofacial Orthop* 122(1): 15-26, 2002.

Sarver DM. Principles of cosmetic dentistry in orthodontics: Part 1. Shape and proportionality of anterior teeth. *Am J Orthod Dentofacial Orthop* 126(6): 749-753, 2004.

Schlegel KA, Kinner F, Schlegel KD. The anatomic basis for palatal implants in orthodontics. *Int J Adult Orthodon Orthognath Surg* 17(2): 133-139, 2002.

Seben MP, Valarelli FP, de Freitas KM, Cancado RH, Bittencourt Neto AC. Cephalometric changes in Class II division 1 patients treated with two maxillary premolars extraction. *Dental Press J Orthod* 18(4): 61-69, 2013.

Segal GR, Schiffman PH, Tuncay OC. Meta analysis of the treatment-related factors of external apical root resorption. *Orthod Craniofac Res* 7(2): 71-78, 2004.

Senisik NE, Turkkahraman H. Treatment effects of intrusion arches and mini-implant systems in deepbite patients. *Am J Orthod Dentofacial Orthop* 141(6): 723-733, 2012.

Silberberg N, Goldstein M, Smidt A. Excessive gingival display-etiology, diagnosis, and treatment modalities. *Quintessence Int* 40(10): 809-818, 2009.

Song WC, Jo DI, Lee JY, Kim JN, Hur MS, Hu KS, et al. Microanatomy of the incisive canal using three-dimensional reconstruction of microCT images: An ex vivo study. *Oral Surg Oral Med Oral Pathol Oral Radiol Endod* 108(4): 583-590, 2009.

Terakado M, Hashimoto K, Arai Y, Honda M, Sekiwa T, Sato H. Diagnostic imaging with newly developed ortho cubic super-high resolution computed tomography (Ortho-CT). *Oral Surg Oral Med Oral Pathol Oral Radiol Endod* 89(4): 509-518, 2000.

Thakur AR, Burde K, Guttal K, Naikmasur VG. Anatomy and morphology of the nasopalatine canal using cone-beam computed tomography. *Imaging Sci Dent* 43(4): 273-281, 2013.

Vardimon AD, Oren E, Ben-Bassat Y. Cortical bone remodeling/tooth movement ratio during maxillary incisor retraction with tip versus torque movements. *Am J Orthod Dentofacial Orthop* 114(5): 520-529, 1998.

Wainwright WM. Faciolingual tooth movement: its influence on the root and cortical plate. *Am J Orthod* 64(3): 278-302, 1973.

Wennstrom JL, Lindhe J, Sinclair F, Thilander B. Some periodontal tissue reactions to orthodontic tooth movement in monkeys. *J Clin Periodontol* 14(3): 121-129, 1987.

Yoon HR, Choi YJ, Kim KH, Chung C. Comparisons of occlusal force according to occlusal relationship, skeletal pattern, age and gender in Koreans. *Korean J Orthod* 40(5): 304-313, 2010.

ABSTRACT

Morphologic evaluation of the incisive canal in relation to the maxillary central incisors using CT images

Eun-Ae Cho, D.D.S.

Department of Dental Science, Graduate School, Yonsei University

(Directed by Prof. Chooryung J. Chung, D.D.S., Ph.D.)

Orthodontic tooth movement should be performed within the biological limitations and would be restricted by adjacent anatomical structures. The incisive canal is located posterior to the maxillary central incisors and is closer to the teeth than is the palatal cortical plate, which has been considered a limiting factor in retracting upper incisors. It is thus possibility that the incisive canal comes into contact with the maxillary incisors and restricts the tooth movement when the upper incisors are moved posteriorly. The purpose of this study was to investigate the dimensions of the incisive canal and its location in relation to the roots of the maxillary central incisors using computerized tomography (CT).

3D CT images of 38 subjects (21 male, 17 female, the mean age of 21.2) with normal occlusion was evaluated. The width and area of the incisive canal, transverse distances between the roots of the maxillary central incisors, and anteroposterior distances between the roots of the maxillary central incisors and the incisive canal were measured in axial cross-sectional images at three

vertical levels: opening level of the incisive canal, mid-level, and the root apex level. The following results were obtained.

1. The means of the incisive canal width ranged from 3.5 mm to 4.0 mm. The incisive canal width was significantly smaller at the opening level than at the root apex level ($p < 0.05$).

2. The means of transverse distance between the most medial points of the roots ranged from 2.9 mm to 7.1 mm and significantly increased from the opening level to the root apex level ($p < 0.05$).

3. The incisive canal width greater than the transverse distance between the most medial points of the roots were 86.8 %, 63.2 %, and 0% in the subjects at the opening level, mid-level, and root apex level, respectively.

4. The means of anteroposterior distances between the roots of the maxillary central incisors and the incisive canal ranged from 5.1 mm to 5.9 mm.

5. There were no correlations among the dimensions of the incisive canal and transverse distances between the roots, and anteroposterior root-incisive canal distances.

Key words: Maxillary central incisor, Incisive canal, Limitation of tooth movement, Posterior movement, CT