성장기 백서 저작근에 보툴리눔 톡신 주사 후 악골의 성장과 구조 변화

연세대학교 대학원

치 의 학 과

박 원 서

성장기 백서 저작근에 보툴리눔 톡신 주사 후 악골의 성장과 구조 변화

지도교수 이 상 휘

이 논문을 박사 학위논문으로 제출함

2013년 6월 일

연세대학교 대학원

치 의 학 과

박 원 서

박원서의 박사 학위논문을 인준함

심사위원 _____ 인

심사위원 _____ 인

심사위원 _____ 인

심사위원 _____ 인

심사위원 _____ 인

연세대학교 대학원

2013년 6월 일

감사의 글

오랜 시간이 걸린 만큼 충실한 내용을 담으려 노력했지만, 마무리하는 시간에는 항상 아쉬움이 남는 것 같습니다. 박사 논문의 의미와 형식, 내용에 대한 이해가 어려웠고, 처음 진행하는 일들이 익숙하지 않고 쉽지 않았지만, 마무리하는 지금에서야 어떤 의미들이었는지 다가오는 것 같습니다.

부족한 제자의 모습을 지켜 봐주시고 이끌어주신 평생 스승 이상휘 교수님께 진심으로 감사 드립니다. 지도 교수님의 위치가 아닌, 제자의 입장에서 항상 생각해주시고, 고민해주시고, 조언해 주심을 마음 깊이 감사 드립니다. 그리고, 부족한 논문을 지도해주신 김기덕 교수님, 유형석 교수님, 김성택 교수님, 김문기 박사님께도 깊이 감사 드립니다. 마지막으로, 실험의 시작부터 마무리까지 함께 해준 박경미 연구원에게도 진심으로 감사한 마음을 전합니다.

다시 시작하기 위한 정리라는 의미로 이번 박사 학위 논문을 마무리하고 싶습니다.

곁에서 지켜봐 주시고 함께해 주신 모든 분들께 감사 드립니다.

2013 년 7 월

박원서 씀

차 례

그림 차례 ····· iii
표 차례 ····· v
국문요약 ····· vi

I. 서 론 ····· 1

II. 재료 및 방법 ····· 6
1. 실험동물 선택 및 그룹화 ····· 6
2. 약물주사 ····· 7
3. In-vivo microCT 촬영 ····· 7
4. 동물 사육, 희생, high resolution microCT 촬영 ····· 8
5. 3차원 영상 분석 ····· 9
가. 길이계측 ····· 9
나. 수질골 분석 ····· 13
6. 조직학적 분석 ····· 15

III. 결 과 ····· 16
1. 각 군간 몸무게의 비교 ····· 16
2. 조직 소견에서 교근 면적 비교 ····· 16
3. 3차원 영상에서 악골 형태 변화 비교 ····· 17
4. 3차원 길이 계측 비교 ····· 19
5. 수질골 분석 ····· 26

IV. 고　찰 ····· 30

V. 결　론 ····· 39

참고문헌 ····· 40
영문요약 ····· 47

그림 차례

Figure 1. Timetable of the experiment. ·····8
Figure 2. Mandibular reference points and lengths. ·····12
Figure 3. Region of interest (ROI) for analysis of trabecular bone. ·····14
Figure 4. Histologic analysis of masseter muscle to compare the muscle area. ·····15
Figure 5. Comparison of masseter muscle area in histologic analysis. ·····17
Figure 6. 3D reconstructed skull image of Group IIb after 12 weeks of the BTXA injection. ·····18
Figure 7. 3D reconstructed skull image of Group IIIb after 12 weeks of the BTXA injection. ·····19
Figure 8. Mandibular length discrepancy between the experimental and control side of group I (control) and group II (masseter). ·····20
Figure 9. Change of IAF-CON length difference between group I and II. ·····21
Figure 10. Change of IAF-COR length difference between group I and II. ·····22
Figure 11. Change of IAF-Go length difference between group I and II. ·····22

Figure 12. Mandibular length discrepancy to compare the mandibular structural changes between group I (control) and group III (temporalis). ·····23
Figure 13. Change of IAF-CON length difference between group I and III. ·····24
Figure 14. Change of IAF-COR length difference between group I and III. ·····24
Figure 15. Change of IAF-Go length difference between group I and III. ·····25
Figure 16. Comparison of bone volume / tissue volume (BV/TV) of Mandibular body among the groups. ·····28
Figure 17. Comparison of Trabecular Pattern factor of Mandibular body. ·····28
Figure 18. Comparison of Trabecular Number of Mandibular body.·····29

표 차례

Table 1. Definition of mandibular and skull reference points.…10
Table 2. Definition of mandibular and dental measurements using the reference points. ……11
Table 3. Comparison of body weight among each group. ……16
Table 4. Mandibular length discrepancy and their ratio to compare the mandibular structural changes in group I (control) and group II (masseter). ……20
Table 5. Mandibular length discrepancy and their ratio to compare the mandibular structural changes in group I (control) and group III (temporalis). ……23
Table 6. Mandibular length discrepancy and their ratio to compare the mandibular structural changes in group I (control) and group IV (tongue). ……25
Table 7. Comparison of intermolar width in Group I and Group IV. ……26
Table 8. Characteristics of trabecular bone in mandibular body revealed by microCT ROI analysis.……27

국문 요약

성장기 백서 저작근에 보툴리눔 톡신 주사 후 악골의 성장과 구조 변화

본 연구는 악골의 성장 과정에서 근육의 기능 변화가 악골의 형태에 미치는 영향을 골조직 외형뿐 아니라 골조직 내부에서의 구조 변화까지 통합적으로 분석하여 이들 간의 상호 관련성을 이해하고자 하였다. 또 근육 기능 변화가 악골 내 다른 기능단위에 미치는 영향과 이들의 시기별 변화 패턴도 분석하여 악골 성장 기전에 대한 이해를 높이고자 하였다. 이를 위하여 성장기 백서의 저작근육에 보툴리눔 톡신을 주사한 후, in-vivo CT 를 주기적으로 촬영하여 기간별 악골의 외부 형태변화를 평가하고, 실험동물을 희생한 후 high resolution microCT분석을 통해 악골의 내부 구조의 변화를 평가하여, 성장 기간 중 저작근에 보툴리눔 톡신에 의한 기능 저하가 근육의 변화뿐 만 아니라 악골의 외형 및 내부 구조 변화에 끼치는 영향을 분석하였다.

연구 결과, 보툴리눔 톡신을 저작근에 주사한 실험군에서 대조군, 생리식염수를 주사한 sham group과 달리, 악골의 크기 변화, 길이 변화, 위치 변위, 편평화, 방향 변화, 치축 변화 등 악골의 외부 형태 변화 뿐만 아니라, 하악골 내부의 골소주의 양, 숫자, 두께, 패턴 등 소주골의 구조가 변화하였다. 성장 시기별 분석을 통하여 근육의 직접적인 영향을 받는 악골부위의 변화와 간접적인 영향을 받는 악골의 성장변화를 관찰할 수 있었다. 조직학적 소견에서도 저작근의 부피가 감소함을 확인하였다.

결론적으로 성장기 백서에서 저작근의 기능 변화는, 성장 과정 중에 악골의 외부 형태 변화와 골 내부의 구조 변화와 영향을 끼친다. 성장 시기별로 골조

직에 끼치는 영향은 악골의 부위에 따라 다른데, 근육의 직접적인 영향을 받는 하악각, 오훼돌기 성장단위에는 초기에 근육 기능 저하의 효과가 나타나며, 간접적인 영향을 받는 하악 과두 성장단위는 성장 후반기에 근육 기능 변화 효과가 나타났다.

핵심되는말 : 악골, 하악골, 교근, 측두근, 보툴리눔 톡신, 성장, microCT, 수질골

성장기 백서 저작근에 보툴리눔 톡신 주사 후 악골의 성장과 구조 변화

<지도교수 **이 상 휘**>

연세대학교 대학원 치의학과

박 원 서

Ⅰ. 서론

악구강계 (stomatognathic system)를 구성하는 기본 요소인 악골은 저작, 발음, 연하 등의 기능에 중요한 역할을 한다. 악골과 얼굴의 형태는 개체에 따라 다양하고, 악골의 성장과 발육 과정, 유전적인 소인 등이 관련한다. 악골의 형태는 성장과 밀접하게 관련 있으며, 이 과정에 문제가 생길 경우 악안면 기형과 같은 발육성 기형을 유발할 수 있다 (Enlow, 1968; Sassouni, 1969) 각 개체의 악골 형태는 유전적, 기능적 결정 인자에 의한 골 형태, 위치의 결정에 의할 뿐 아니라, 골에 부착되어 있는 근육의 형태와 기능에도 영향을 받는다. 따라서 성장 과정에서 악골의 형태 결정 과정을 이해하기 위해서는 악골의 유전적 결정 요소에 대한 이해 뿐 아니라, 근육의 기능과 골 형태 결정에 작용하는 영향을 분석하는 것이 필요하다.

악골의 가장 중요한 요소 중 하나인 하악골의 성장과 발육 이론은 다양하게 제시되었다. 여기에는 하악 과두가 성장의 중심이라는 과두 성장중심 이론과 (Koski, 1968; Sarnat and Muchnic, 1971, 1972), 근육 등 악구강계의 기능에

의해 악골의 형태가 성장하면서 변화한다는 이론이 포함된다. 근육과 기능이 악골의 성장에 주로 관여한다는 대표 이론은 Moss 의 Functional Matrix Theory 이다.(Moss, 1968, 1979, 1983, 1997a, 1997b, 1997c, 1997d; Moss and Rankow, 1968) 이 이론에 따르면 악골의 발생은 성장 단위로 나뉘어지고, 각 성장단위는 독립적으로 이루어지며, 악골의 성장은 이 성장단위의 합이라고 하였다. Moss 는 각 성장단위에 영향을 미치는 구조를 functional matrix 라고 칭하였으며, 주위 연조직 중에서도 특히 저작근의 역할이 중요하다고 하였다. 하악골 과두 성장단위에는 외측익돌근, 하악각 성장단위에는 교근과 내측익돌근, 오훼돌기 성장단위에는 측두근 등이 중요한 기능을 한다고 하였다.

근육이나 functional matrix 에 의해 어떻게 골 형태가 결정될 수 있는지에 관하여는 아직 많은 연구가 이루어져 있지 않다. Wolff 는 근육과 기능에 의한 골 형태 변화를 Wolff's law 로 설명하였다. 이 이론에서 골조직에 부착된 근육은 기능을 통해 골조직의 압박과 신전을 일으키고, 압박이 이루어지는 부분에서는 골 침착이 (bone apposition), 신전이 이루어지는 부위에서는 골 소실이 (bone resorption) 일어난다고 하였다.

Frost 등은 Wolff's law 를 구체화시켜 Mechanostat 성장 모델을 주장하였다 (Frost, 1990a, 1990b, 1994, 1998, 2004) 이것은 골의 성장, 모델링 (modeling, bone formation), 리모델링 (remodeling, bone repair)은 국소적인 기계적 자극에 의한 골 변형 때문이라고 하였다. 또, 골에 가해지는 응력의 양에 따라 골의 침착과 흡수가 결정되어, 응력이 800 이하인 경우 골량 감소 (disuse atrophy), 800-1500 인 경우 골 흡수와 골 생성의 균형, 1500 이상인 경우 골량과 강도 증가, 15000 이상인 경우 골절이 발생한다고 하였다.

성장 발육 중 근육에 의한 골조직의 형태 변화는 이미 많은 동물 실험과 임상 연구에서 보고되었다. Hohl 과 Isberg 등은 하악과두의 골절 후 유착이 발생하게 되면 측두근의 기능이 증가하고, 이에 따라 오훼돌기의 길이가 길어진다고 보고하였다. (Hohl et al., 1981; Isberg et al., 1990) Ellis 등은 양측성 과두 골절에 의한 전치부 개교합이 발생하면, 이를 보상하기 위해 후방측두근의 긴장이 발생하게 되면서 오훼돌기의 형태도 변화하게 된다고 하였다.(Ellis and Throckmorton, 2005) 또, 실험동물 근육 조직의 제거, 신경 절제, 약물 주사 등에 의한 근육 기능 저하는 악골의 성장 과정에서 악골의 형태에 영향을 준다고 하였다. (Babuccu et al., 2009; Kim et al., 2008; Kwon et al., 2007; Tsai et al., 2009; Tsai et al., 2010a; Tsai et al., 2010b)

근육 기능 변화에 의한 악골 형태 결정에 관한 다양한 실험적, 임상적 연구에도 불구하고 이들 연구는 악골의 외부적 형태에만 국한된 경향이 있었다. 악골은 피질골 (cortical bone)과 수질골 (trabecular bone)로 이루어진 복합 구조물이고, 근육 등 functional matrix 에 모두 영향을 받을 수 있다. (Goldstein, 1987) 따라서 근육에 의한 악골 외형 변화뿐만 아니라 내부 구조 변화에 대하여도 이해가 필요하다. 이를 통해 악골 내부에서 어떠한 변화가 발생하며, 악골의 외형 변화와 어떠한 관계가 있는지 확인할 수 있을 것이다. 현재 근육에 의한 골막에의 영향, 골내 혈류 감소, 응력 감소 등의 일부 현상이 밝혀지기는 했지만 (Borisov et al., 2000; Dysart et al., 1989; Engstrom et al., 1986; Lu et al., 1997; Watt and Williams, 1951), 아직까지 골 내부 변화에 대한 구체적인 평가 연구는 드물다.

골 외부의 기능적 변화에 의한 골 내부 변화는 골소주 (bone trabeculare)에 반영되므로 이에 대한 분석이 필요하다. 최근 microCT 영상을 이용한 골조직 분석법이 활발히 이용되고 있고, (Abbassy et al., 2010; Ames et al.,

2010; Jiao et al., 2010) 기존의 골조직 외형 계측방법 외에도 골 내부의 골소주의 형태적 분석이 가능하다. 미국 골대사학회 (American Society for Bone and Mineral Research, ASBMR)에서는 골소주 분석을 위한 표준 분석법까지 소개하고 있다. (Bouxsein et al., 2010; Jee et al., 2010; Kozai et al., 2009; Mulder et al., 2006a; Mulder et al., 2005; Mulder et al., 2006b; Mulder et al., 2007) 이 표준 분석법은 수질골 관심 영역에서의 Bone volume fraction, Trabecular number, Trabecular thickness, Trabecular separation 등 골소주의 특징을 분석하는 기준을 포함하고 있다.

또한, 악골의 형태 결정은 성장 시기와 밀접한 관련이 있다. 근육의 기능 변화에 따른 시기별 골조직 외형 변화를 분석하기 위해서는 성장 전 과정에 대한 관찰이 필요하다. 따라서 실험동물을 실험 기간 동안 희생하지 않고 골조직의 변화를 관찰하는 것이 필수적이며, 앞에서 언급한 microCT 를 포함한 비침습적 연구 방법을 이용한 추적 관찰이 반드시 필요하다. 골대사 실험을 포함한 다른 분야 연구에서는 microCT 를 이용해 설치류 (rodent) 실험동물을 희생하지 않고 특정 기간 동안 변화를 관찰하는 연구들이 활발히 진행되고 있다 (Bouxsein et al., 2010). “in-vivo microCT”로 알려진 이 방법은 골다공증이나 발치창 치유 연구 분야에서 사용되었으며, (Jee et al., 2010; Jiao et al., 2010) 이번 연구와 같은 악골의 성장 연구에 이용하면 유용할 것으로 생각된다.

따라서 본 연구에서는 악골의 성장 과정에서 근육의 기능 변화가 악골의 형태에 미치는 영향을 골조직 외형뿐 아니라 골조직 내부에서의 구조 변화까지 통합적으로 분석하여 이들 간의 상호 관련성을 이해하고자 하였다. 또 근육 기능 변화가 악골 내 다른 기능단위에 미치는 영향과 이들의 시기별 변화 패턴도 분석하여 악골 성장 기전에 대한 이해를 높이고자 하였다. 이를

위하여 성장기 백서의 저작근육에 보툴리눔 톡신을 주사한 후, in-vivo CT 를 주기적으로 촬영하여 기간별 악골의 외부 형태변화를 평가하고, 실험동물을 희생한 후 high resolution microCT 분석을 통해 악골의 내부 구조의 변화를 평가하여, 성장 기간 중 저작근에 보툴리눔 톡신에 의한 기능 저하가 근육의 변화뿐 만 아니라 악골의 외형 및 내부 구조 변화에 끼치는 영향을 분석하였다.

II. 재료 및 방법

본 연구는 연세대학교 의과대학 임상의학연구센터 실험동물부의 관리하에 진행하였으며, 모든 실험동물계획은 국제실험동물관리인증협회 (Association for Assessment and Accreditation of Laboratory Animal Care International, AAALAC international)의 프로토콜에 부합하는 조건에 따라 진행하였다.

1. 실험 동물 선택 및 그룹화

총 35마리의 웅성 Sprague-Dawley rat (SD Rat)을 사용하였다. 출생 3주째 동물을 반입하고 1주일간 순화 기간을 가진 후 실험하였다. 실험동물은 아래에서와 같이 임의 7개 그룹으로 나누어 각 근육에 보툴리눔 톡신을 주사한 후 관찰하였으며, 매주 몸무게를 측정하여 신체 성장량을 함께 평가하였다.

제1군 (Group I, Control Group): 대조군
제2군 (Group II, Masseter Group)
  제2-1군 (Group IIs): Sham군, 교근에 생리식염수 주사
  제2-2군 (Group IIb): 보툴리눔 톡신군, 교근에 보툴리눔 톡신 주사
제3군 (Group III, Temporalis Group)
  제3-1군 (Group IIIs): Sham군, 측두근에 생리식염수 주사
  제3-2군 (Group IIIb): 보툴리눔 톡신군, 측두근에 보툴리눔 톡신 주사
제4군 (Group IV, Tongue Group)
  제4-1군 (Group IVs): Sham군, 설근에 생리식염수 주사
  제4-2군 (Group IVb): 보툴리눔 톡신군, 설근에 보툴리눔 톡신 주사

2. 약물 주사

4주령 SD rat 저작근에 정확히 보툴리눔 톡신을 주사하기 위해 예비실험을 통해 실험동물의 교근, 측두근 위치를 확인하였다. Zoletil®(tiletamine and zolazepam, 50mg/ml, 0.6mg/kg body mass; Virbac lab. Carros, France)과 Rompun® (zylazine, 23.32mg/ml, 0.4ml/kg body weight; Bayer, Leverkusen, Germany)을 3:2의 비율로 혼합하여, 각 개체당 0.1ml/100g씩 복강마취를 실시한 후 국소해부를 실시하였다.

해부학적 위치를 확인한 후, 실험군에 보툴리눔 톡신을 교근 측두근, 설근에 주사하였으며, 주사효과 자체에 의한 변화를 평가하기 위해 동일한 양의 생리식염수를 Sham 실험군에 주사하였다. 보툴리눔 톡신은 Botulax®(Hugel, Chuncheon, Korea)를 사용하였으며 보툴리눔 톡신의 독성이 없으면서 근육기능의 변화를 위해 몸무게 g당 0.02 IU을 주사하였다. (Babuccu et al., 2009; Borodic et al., 1994; Kim et al., 2003) 본 실험에 사용된 4주령 웅성 SD rat의 평균 몸무게는 약 120g으로, 실험동물에 2.5 IU을 투여하기 위해 50 IU (1 bottle) 보툴리눔 톡신에 2 ml 식염수를 혼합한 후, 각 개체당 0.1 ml를 주사하였다. 보툴리눔 톡신과 Saline은 모두 우측 부위에 주사하였다.

3. In-vivo MicroCT 촬영

악골의 성장을 주기적으로 평가하기 위하여, 실험동물을 희생하지 않고 in-vivo microCT (NFR-Polaris-G90MVC, Nano Focus Ray, Kwangju, Korea)를 4주 간격으로 촬영하였다. 촬영조건은 total voltage 65 kV, 115 uA, pixel size 77 μm, slice thickness 170.6 μm로 하였다. motion artifact를 줄이기 위해 복강마취를 실시하였고, 실험동물의 상악 전치를 고리에 끼워 머리를 원통형에 고정하였고, 심박수를 모니터링하며 촬영하였다.

4. 동물 사육, 희생, high resolution microCT 촬영

보툴리눔 톡신과 생리식염수를 저작근에 주사한 후, 실험동물을 적절한 사육환경에서 총 12주간 사육하였다. 사육기간 중 생후 4주, 8주, 12주, 16주 시기에 앞서 기술한 방법대로 in-vivo microCT를 촬영하였으며, 매주 몸무게를 측정하여 성장을 평가하였다. 실험동물의 하악과두 연골의 성장이 활발히 일어난다고 알려진 생후 16주까지 사육 후 동물을 희생하였으며 (Jiao et al., 2010), 머리를 적출하여 10% 포르말린 용액에 고정하였다. 이후 대조군 (Group I)과 보툴리눔 톡신 주사 실험군 (Group IIb, Group IIIb, Group IVb)에서 high resolution microCT (Skyscan 1076, Skyscan, Konitch, Belgium)를 촬영하였다. (Figure 1) 촬영조건은 total voltage 100 kV, 100 uA, pixel size 17.7 μm, slice thickness 36 μm로 하였다.

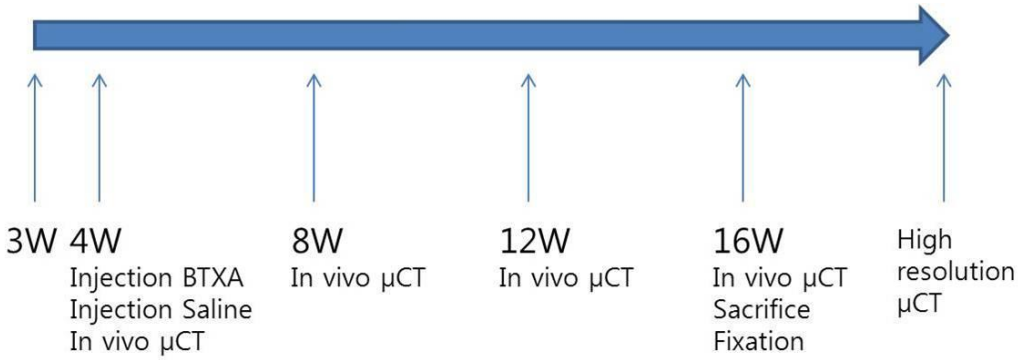

Figure 1. Timetable of the experiment.

5. 3차원 영상 분석

가. 길이 계측

MicroCT로 촬영된 data는 DICOM 2.0 방식의 데이터 파일로 저장하였다. Windows XP를 OS로 사용하는 Pentium 4, CPU 1.6GHz, 512 RAM 사양을 가지는 개인용 PC에서 3차원 입체 의료영상 분석 프로그램인 Simplant OMS® (Materialise Co., Leuven, Belgium)와 OnDemand 3D®(Cybermed Co., Seoul, Korea) software를 이용하여 3차원 영상 분석을 시행하였다. 영상 분석 시 Simplant OMS 프로그램을 이용하여 3차원 재구성 영상을 만들었으며, 이때 골조직을 segmentation 하기 위한 조건인 threshold는 560 Houndsfield unit (HU) 부터 3071 HU로 하였다.

악골의 3차원 재구성 영상에서 길이 계측을 시행하였다. 길이 계측을 위해, 악골의 성장과 발생에서 중요한 해부학적 구조물이면서, 3차원 재구성 영상에서 측정시 재현성이 높은 계측점들을 정의하였다. (Table 1, Figure 2) 정의된 계측점을 3차원 재구성영상에서 지정한 후, 각 계측점간의 거리를 자동으로 계산하도록 하여 길이를 계측하였다. (Table 2) 계측은 2주 간격으로 2회 시행하고 그 평균값을 계측치로 사용하였다.

Table 1. Definition of mandibular and skull reference points.

Name	Abbreviation	Side	Definition
Inferior alveolar foramen	IAF	Bilateral	Inferior notch of mandibular foramen
Condyle superior	CONs	Bilateral	Superior Point of mandibular condyle
Coronoid Process	COR	Bilateral	Coronoid process
Gonion	GO	Bilateral	Most lateral point of mandibular angle
Antegonial Notch	Notch	Unilateral	Antegonial notch of the mandible
Symphysis Upper	SYMu	Unilateral	Superior point of symphysis
Symphysis lower	SYMl	Unilateral	Inferior point of symphysis
Alveolar Bone M1	M1	Bilateral	Alveolar crest at the tip of mesiobuccal cusp in maxillary first molar
Alveolar Bone M3	M3	Bilateral	Alveolar crest at the tip of mesiobuccal cusp in maxillary third molar
Mandibular Incisor	INC	Unilateral	Midpoint of Incisal edge in mandibular incisor
Pterygoid Plate	PTRY	Bilateral	Most inferior point of pterygomaxillary fissure
Posterior nasal spnie	PNS	Unilateral	Apex of posterior nasal spine

Table 2. Definition of mandibular and dental measurements using the reference points.

Measurement	Abbreviation	Side	Definition
Condylar length	IAF-CONs	Bilateral	Length from IAF to CONs
Coronoid length	IAF-COR	Bilateral	Length from IAF to COR
Angular length	IAF-GO	Bilateral	Length from IAF to Go
Length of upper Symphysis	CONs-SYMu	Bilateral	Length from CONs to Upper symphysis
Length of lower Symphysis	CONs-SYMl	Bilateral	Length from CONs to lower symphysis
Length from angle to symphysis	GO-SYMl	Bilateral	Length from Go to lower symphysis
Gonial length	GO-CON NOTCH	Bilateral	Length from Go to the line made of CONs-NOTCH
Intermolar width at M1	W_M1	Unilateral	Intermolar width of the first molar
Intermolar width at M3	W_M3	Unilateral	Intermolar width of the third molar
Pterygoid width	W_Ptry	Unilateral	Distance between the pterygoid

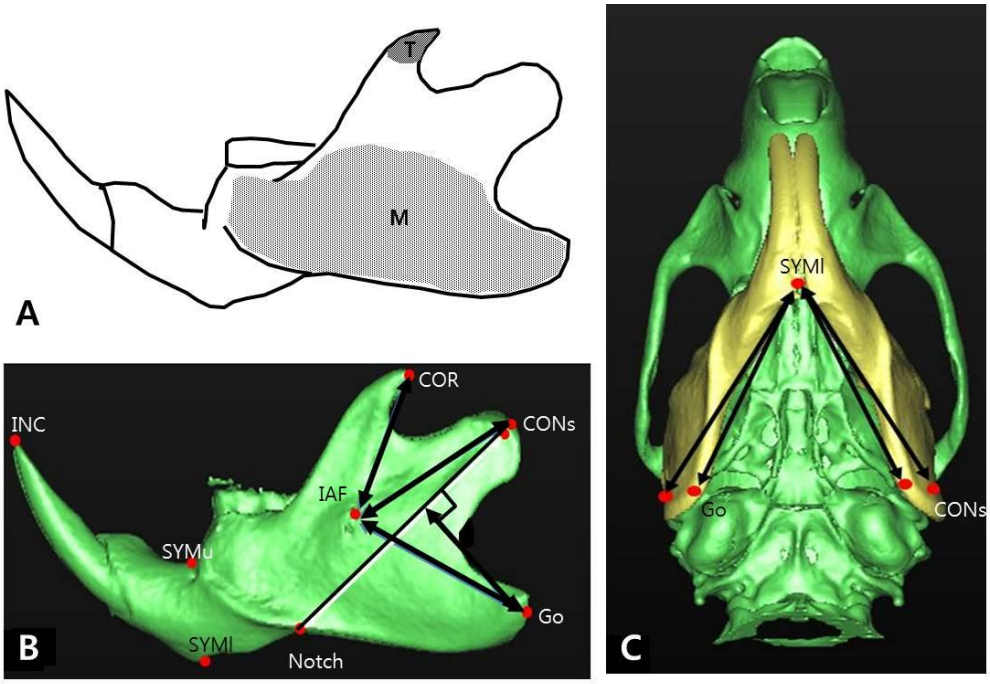

Figure 2. Mandibular reference points and lengths.
A. Schematic Diagram of muscle attachment of SD rat (M: Area of Masseter muscle, T: Area of Temporalis muscle) B. Mandibular reference points and measured lengths. C. Measurements for assessment of asymmetry

보툴리눔 톡신을 주사한 부위와 그렇지 않은 부위의 차이를 평가하기 위해 두 길이의 차이와 비율을 구하여 비교하였다. 즉, 약물을 주사하지 않은 control side의 길이에서 약물을 주사한 experimental side의 길이를 뺀 차이 값, 그리고 control side의 길이를 분모, experimental side의 길이를 분자로 하는 비율을 퍼센트 값으로 구하였다.

나. 수질골 분석

악골 내부의 변화를 평가하기 위해 동물 희생 후 촬영한 high resolution microCT 영상을 분석하였다. 영상 분석을 위하여 CTAn® (Skyscan, Konitch, Belgium)을 사용하였고, 3차원 재구성 영상을 위한 lower grey threshold는 97, upper grey threshold는 255로 하였다.

하악체, 하악과두, 관골에서 각각 Region of Interest (ROI)를 설정하였다. 하악체에서는 하악 제1대구치의 원심 교두에서 하악 제2대구치의 근심 교두까지로 ROI를 설정하여 근원심폭이 1065㎛가 되도록 하였다. 이 부위 수질골만을 계측하기 위하여, 대구치, 하악 전치 치근, 하치조신경, 그리고 피질골을 제외하였다. (Figure 3-A. Green Color) 하악과두 부위는 Collum mandibulae (neck of mandible)의 가장 오목한 부위부터 Caput mandibulae (head of mandible)까지 설정하여, 하악과두 최상방에서 600㎛까지 정의하였다. (Figure 3-A. Pink Color) 관골의 ROI는 측두근이 부착하는 Os zygomatic에서 zygomatic bone까지의 영역을 선정하였다. (Figure 3-A. Violet Color).

ASBMR Guideline에 근거하여 ROI의 골 특성을 Tissue volume (TV), Bone volume (BV), Percent bone volume (BV/TV), Trabecular number (Tb.N), Trabecular thickness (Tb.Th), Trabecular separation (Tb.Sp), Trabecular pattern factor (Tb.Pf), Degree of anisotropy (DOA), Bone Mineral Density (BMD) 항목에 대하여 측정하고 각 그룹을 비교하였다.

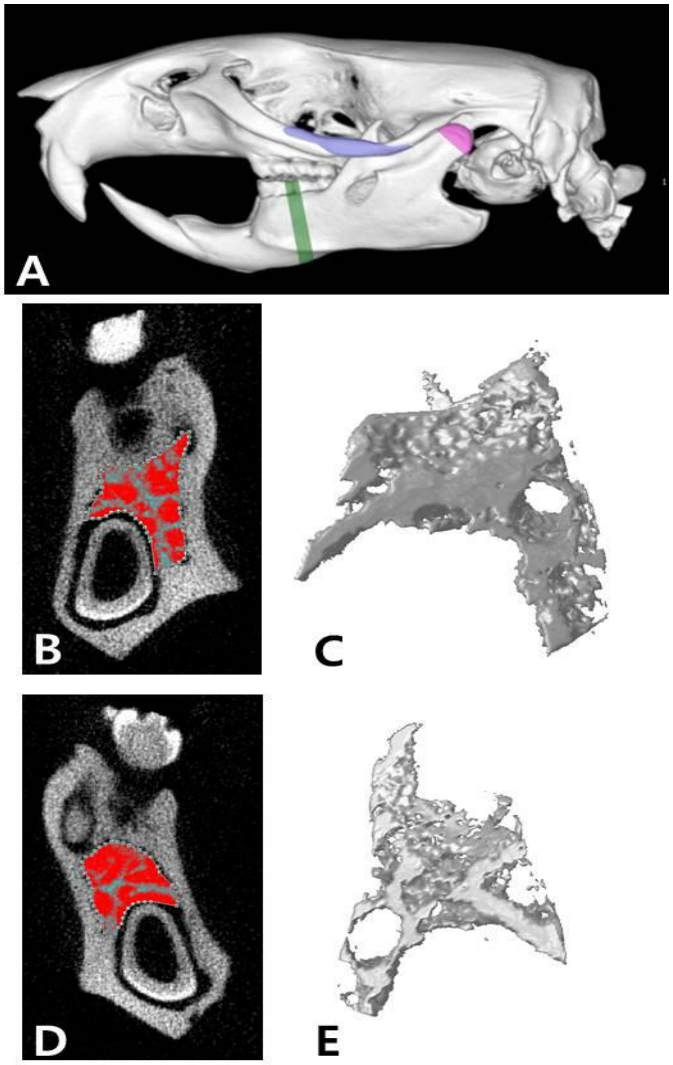

Figure 3. Region of interest (ROI) for analysis of trabecular bone. A. ROI of the mandibular body, condyle and zygomatic bone. B: Definition of ROI in mandibular body in control side. C: 3D ROI of control side. D: Definition of ROI in mandibular body in experimental side. E: 3D ROI of experimental side

6. 조직학적 분석

머리를 절제하여 포르말린에 고정한 조직의 조직학적 검사를 실시하였다. 실온에서 10% 포르말린 용액에서 1달 이상 고정한 후, Calciclean solution을 이용하여 탈회를 10일간 시행하였다. 탈회한 조직을 파라핀에 포매하였고, 하악 제1대구치와 하악 제2대구치의 사이, 하악 제2대구치와 하악 제3대구치의 사이, 하악 제3대구치 후방을 절단하여 하악체 부위의 조직을 얻었다. 또 coronoid process와 condyle 사이의 notch, condyle의 장축을 지나도록 좌우로 절단하여 하악 과두의 조직도 얻었다. 이들을 슬라이드 제작하고 Hematoxylin-Eosin 염색을 시행하였다. 조직 슬라이드를 light microscope (Leica DM 2500®, Leica Microsystem, Germany)로 관찰하고, 1.25 배율로 slide당 3-4장으로 나누어 촬영하여 교근의 면적을 측정하고, 대조군과 실험군중 교근과 측두근에 보툴리눔 톡신을 주사한 그룹간의 차이를 분석하였다. (Figure 4)

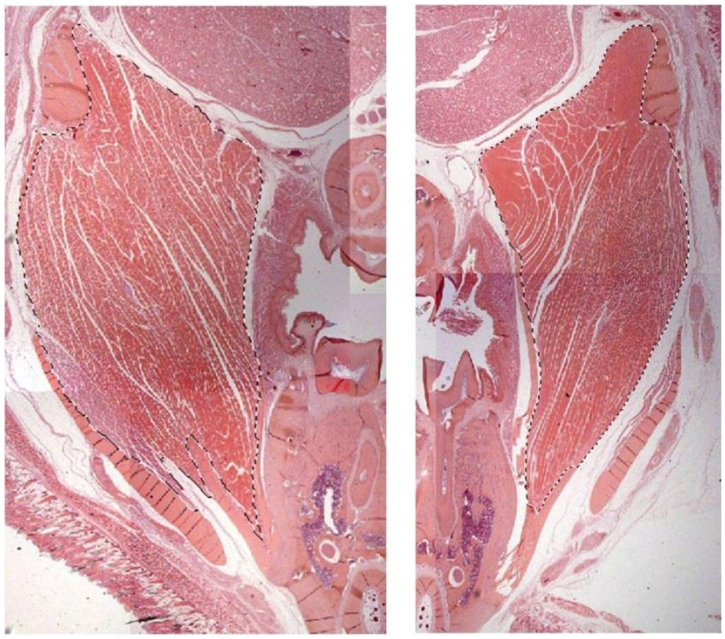

Figure 4. Histologic analysis of masseter muscle to compare the muscle area.

III. 결과

1. 각 군간 몸무게의 비교

각 군간 몸무게를 General Linear Model Procedure (one-way ANOVA)을 이용하여 Group I - Group IIs - Group IIb, Group I - Group IIIs - Group IIIb, Group I - Group IVs - Group IVb 그룹간에 비교한 결과, 각 군간에 통계학적으로 유의할만한 차이를 보이지 않았다. (Table 3, $p>0.05$)

Table 3. Comparison of body weight among each group.

Group	Baseline	4 weeks	8 weeks	12 weeks
Group I	67.3±1.5	316.1±8.4	453.8±21.5	549.3±38.7
Group IIs	67.2±1.2	314.1±20.6	457.9±28.7	544.1±38.7
Group IIb	67.1±1.9	318.4±50.1	436.8±40.9	507.1±68.3
Group IIIs	67.0±2.9	302.6±15.6	437.7±33.3	524.1±46.3
Group IIIb	67.2±2.3	319.6±17.6	425.1±18.2	505.2±30.7
Group IVs	67.3±3.7	294.7±19.9	435.9±25.3	506.1±69.3
Group IVb	67.2±2.0	331.2±33.5	429.3±51.6	505.7±57.5

(unit: g)

2. 조직소견에서 교근 면적 비교

조직학적 분석 결과, 교근에 보툴리눔 톡신을 주사한 Group IIb와 측두근에 보툴리눔 톡신을 주사한 Group IIIb의 실험측 교근 면적이 대조군 및 비실험측에 비해 작았으며, 통계학적으로 유의한 차이를 보였다. (Figure 5)

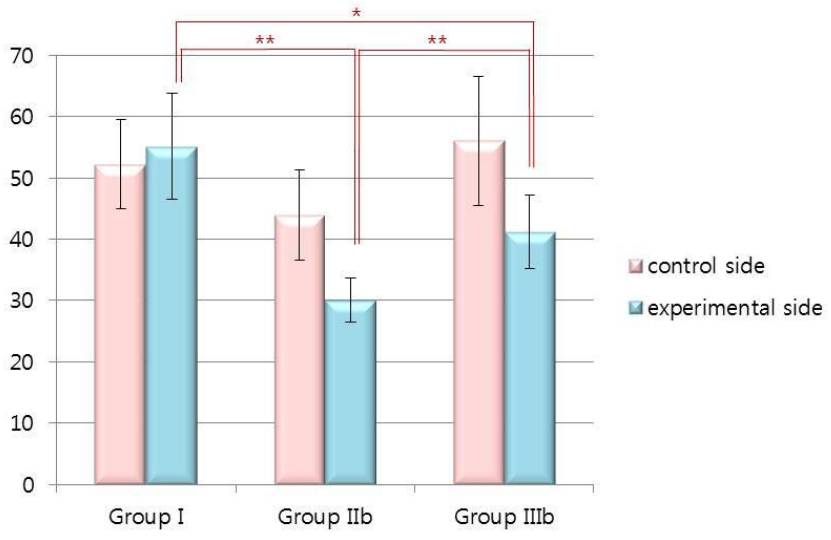

*: p<0.05, **:p<0.01, p: p-value of t-test

Figure 5. Comparison of masseter muscle area in histologic analysis.

3. 3차원 영상에서 악골 형태 변화 비교

Simplant OMS software를 이용한 3차원 영상 비교에서는 대조군 (Group I)과 생리식염수 주사군 (Group IIs, Group IIIs, Group IVs) 모두 특별한 악골 형태 변화나 비대칭 소견은 관찰되지 않았다.

교근에 보툴리눔 톡신을 주사한 Group IIb 그룹에서 하악각 부위가 작고 내측 만곡되어 반대쪽 비실험측과 차이가 뚜렷하였다. 또 하악골 정중선 및 전치가 비실험측으로 편위되었으며, 하악지 부위가 내측으로 만곡되어 전체적으로 악골 비대칭 소견이 뚜렷하게 관찰되었다. (Figure 6)

측두근에 보툴리눔 톡신을 주사한 Group IIIb 그룹에서는 관골의 형태가 주사하지 않은 부위에 비해 외측 만곡이 감소하여 편평해 보였다. 또 오훼돌기의 크기는 작아졌고, 오훼돌기 첨부는 대조군이나 비실험측의 후상방에 비해

상방으로 향하고 있었다. (Figure 7) 하악지 부위에서도 내측 만곡이 일부 관찰 되었으나, 교근 주사군인 Group IIb에 비해서는 심하지 않았다.

보툴리눔 톡신을 설근에 주사한 Group IVb 그룹에서는 특이한 악골 형태 이상이 관찰되지 않았다.

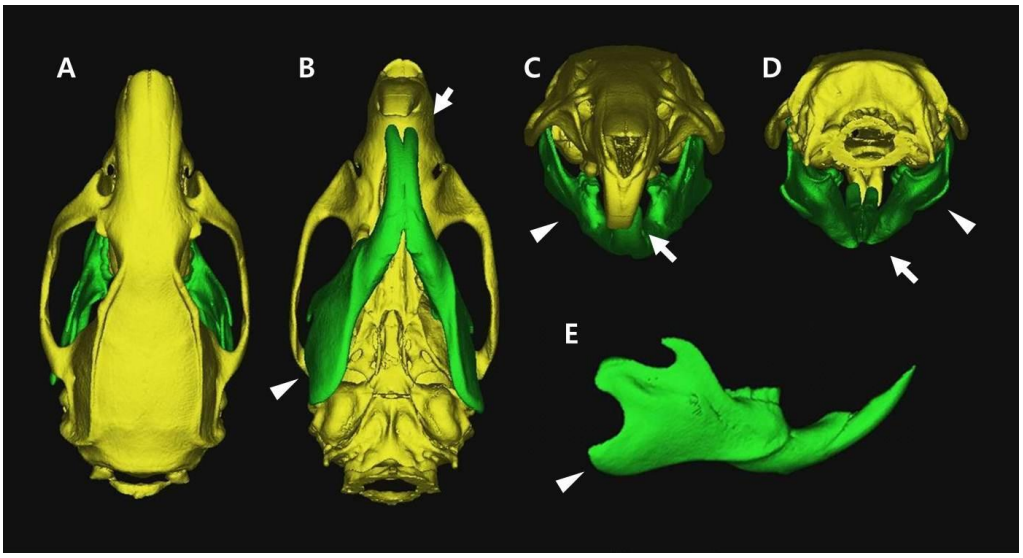

Figure 6. 3D reconstructed skull image of Group IIb after 12 weeks of the BTXA injection.

A. Top view: There was no specific abnormality in skull. B. Bottom view: The size of the mandibular angle was significantly reduced (arrowhead) and the deviation of mandibular midline were observed (arrow). C: Frontal View: The facial asymmetry was noted by the midline shift (arrow) and gonial deficiency (arrowhead). D. Posterior view: The size of mandibular angle and body in experimental side were reduced, as compared with control side (arrowhead). E. Lateral view of mandible. The size of gonial angle is reduced (arrowhead) and the length of mandibular condyle is relatively short.

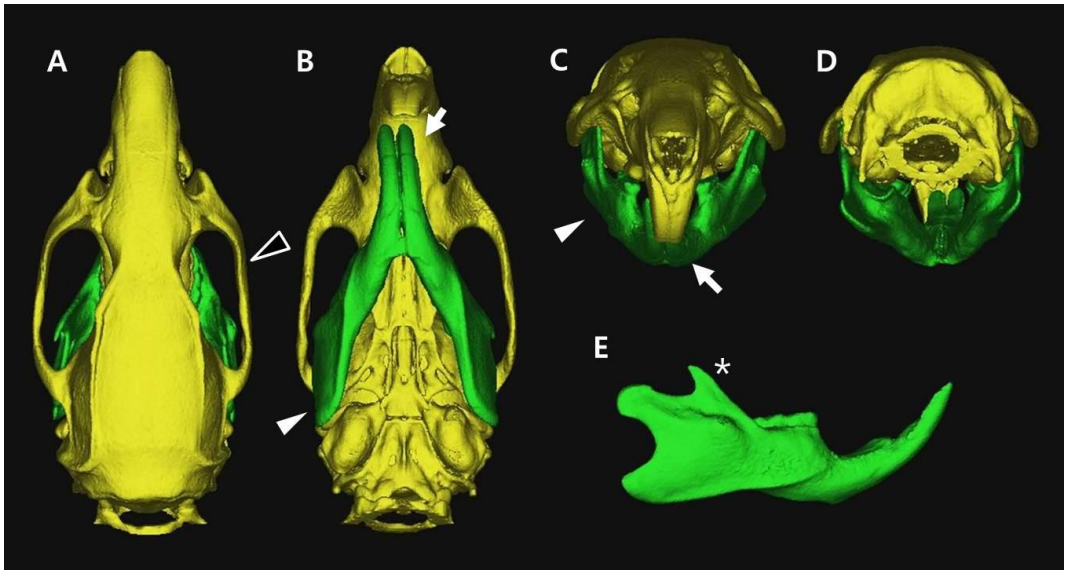

Figure 7. 3D reconstructed skull image of Group IIIb after 12 weeks of the BTXA injection.

A. Top view: There was a flattening of zygomatic arch (black arrowhead) in experimental side. B. Bottom view: The size of the mandibular angle was slightly reduced (arrowhead) and the deviation of mandibular midline was obvious (arrow). C: Frontal View: The facial asymmetry was noted with the midline shift (arrow) and gonial depression (arrowhead). D. Posterior view: The size of mandibular ramus was reduced and the angle was less flared. E. Lateral view: The size of coronoid process was remarkably smaller and its tip was directed more upward (*).

4. 3차원 길이 계측 비교

실험측과 비실험측의 길이 계측 후, 그 차이와 비율을 분석한 결과, 대조군이나 Sham Group인 Group IIs, IIIs, IVs에서는 양측 간 차이를 보이지 않았다. 그러나 보툴리눔 톡신을 주사한 그룹에서는 계측값의 변화가 관찰되었는

데, 교근에 보툴리눔 톡신을 주사한 Group IIb의 실험측-비실험측에서는 하악각 길이인 IAF-GO, 오훼돌기 길이인 IAF-COR, 과두 길이인 IAF-CON가 통계적으로 유의하게 달랐다. (Table 4, Figure 8)

Table 4. Mandibular length discrepancy and their ratio to compare the mandibular structural changes in group I (control) and group II (masseter).

		IAF-CON	IAF-COR	IAF-GO	CONs-SYMu	CON-SYMl	GO-CON NOTCH
Group I	Difference	0.08±0.27	0.19±0.26	-0.01±0.05	-0.03±0.17	0.6±0.27	0.02±0.24
	Ratio	99±3	98±3	100±1	100±1	98±1	100±3
Group IIs	Difference	0.16±0.22	0.08±0.04	0.06±0.11	-0.03±028	0.46±0.3	0.14±0.16
	Ratio	98±3	99±0	99±1	100±1	98±1	99±2
Group IIb	Difference	0.9±0.55	0.71±0.23	1.28±0.81	0.3±0.28	0.32±0.51	0.11±0.34
	Ratio	90±6*	90±3**	88±7*	99±1	99±1*	99±4

(*:p<0.05, **:p<0.01, independent t test; unit: Difference, mm; Ratio, %)

Difference: length in control side – length in experimental side,
Ratio: (length in control side / length in experimental side) * 100

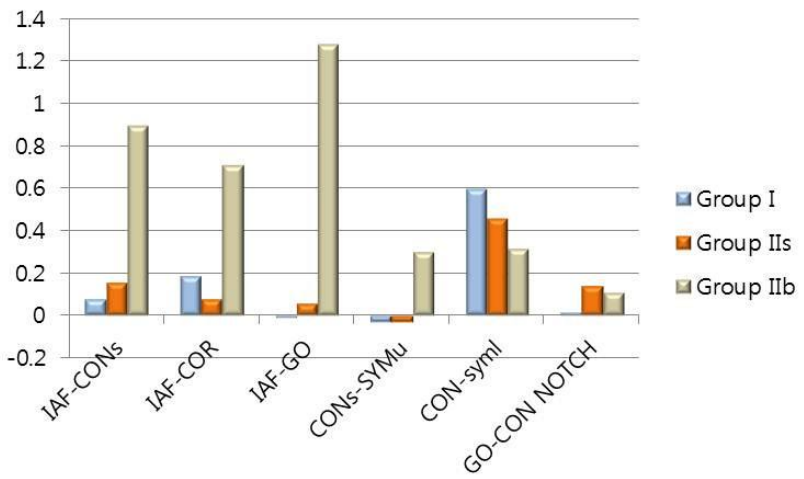

Figure 8. Mandibular length discrepancy between the experimental and control side of group I (control) and group II (masseter).

교근 주사군의 성장 시기에 따른 변화를 관찰하였을 때 보툴리눔 톡신 주사군인 Group IIb에서 길이 차이가 뚜렷하였다. IAF-GO에서는 주사 4주후 부터, IAF-COR에서는 주사 8주 후부터 통계학적으로 유의하게 성장량 차이가 관찰되었다. 하악 과두 부위의 길이 변화는 보툴리눔 주사 직후에는 관찰되지 않았으나, 약물 주사 12주 후 (생후 16주)에서는 통계학적으로 유의한 차이가 관찰되었다. (Figure 9, 10, 11)

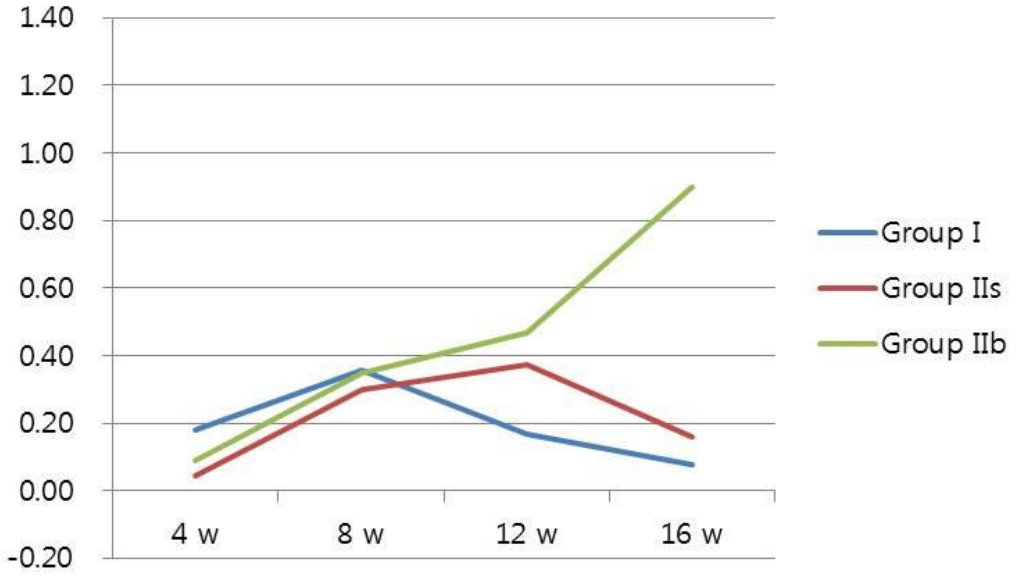

Figure 9. Change of IAF-CON length difference between group I and II.

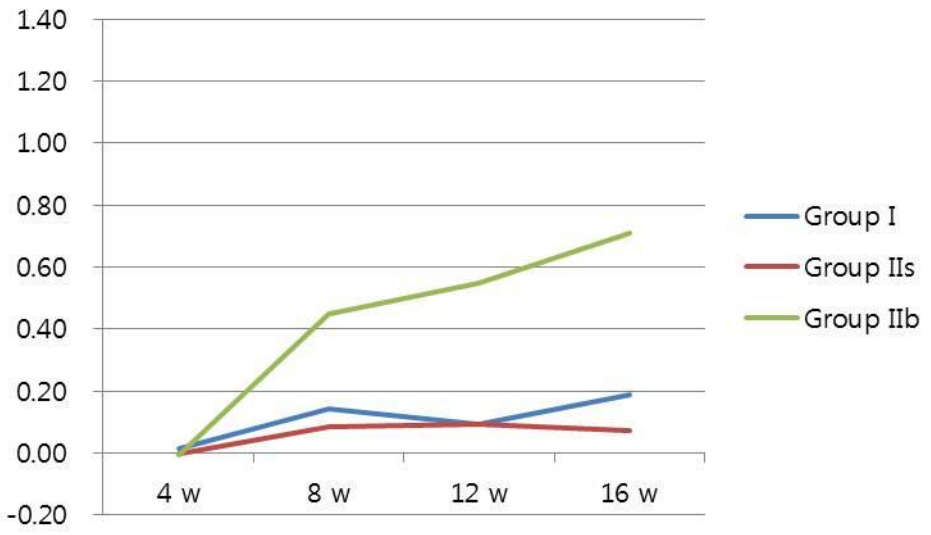

Figure 10. Change of IAF-COR length difference between group I and II.

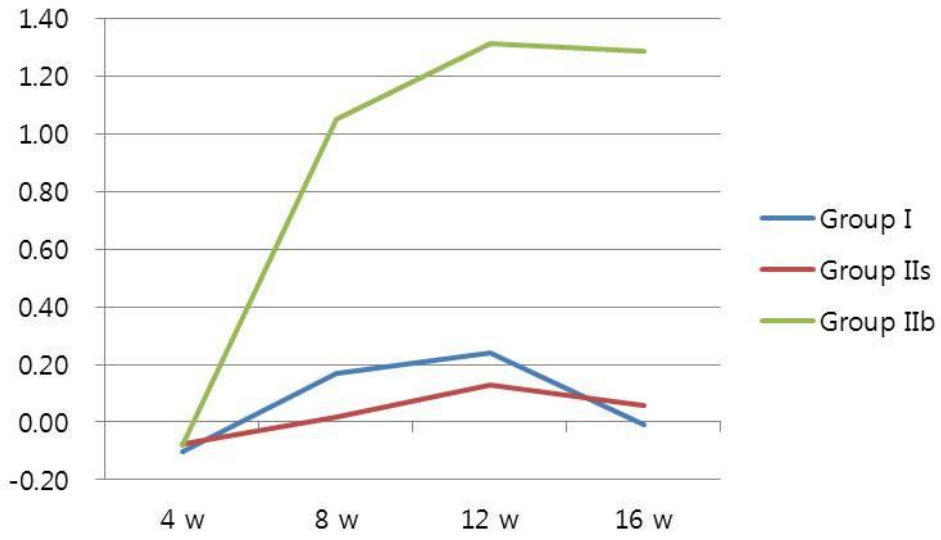

Figure 11. Change of IAF-GO length difference between group I and II.

측두근에 보툴리눔 톡신을 주사한 Group IIIb에서는 오훼돌기 길이인 IAF-COR에서만 통계학적으로 유의한 차이를 보였다. (Table 5, Figure 12)

Table 5. Mandibular length discrepancy and their ratio to compare the mandibular structural changes in group I (control) and group III (temporalis).

		IAF-CON	IAF-COR	IAF-GO	CONs-SYMu	CON-SYMl	GO-CON NOTCH
Group I	Difference	0.08±0.27	0.19±0.26	0.01±0.05	-0.03±0.17	0.6±0.27	0.02±0.24
	Ratio	99±3	98±3	100±1	100±1	98±1	100±3
Group IIIs	Difference	0.09±0.49	0.12±0.21	0.04±0.3	-0.05±0.47	-0.12±0.31	-0.12±0.31
	Ratio	99±6	98±3	100±3	100±2	100±2*	101±4
Group IIIb	Difference	0.38±0.15	0.79±0.19	0.13±1.42	-0.16±0.35	-0.25±0.76	0.31±0.2
	Ratio	96±2	89±3**	101±18	101±1	101±3	96±2

(*:p<0.05, **:p<0.01, independent t test, unit: Difference: mm, Ratio: %)

Difference: length in control side – length in experimental side,
Ratio: (length in control side / length in experimental side) * 100

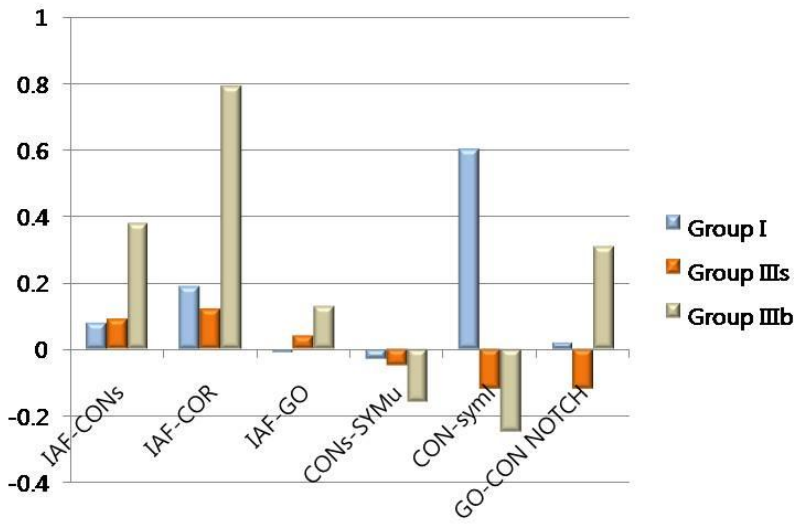

Figure 12. Mandibular length discrepancy to compare the mandibular structural changes between group I (control) and group III (temporalis).

측두근 실험군에서는 교근 실험군과 다르게 대조군이나 비실험측에 비해 실험측 측정치의 차이가 뚜렷하게 관찰되지 않았으나, IAF-COR에서는 주사 4주 후부터 길이 차이가 통계적으로 유의하게 관찰되었다. (Figure 13, 14, 15)

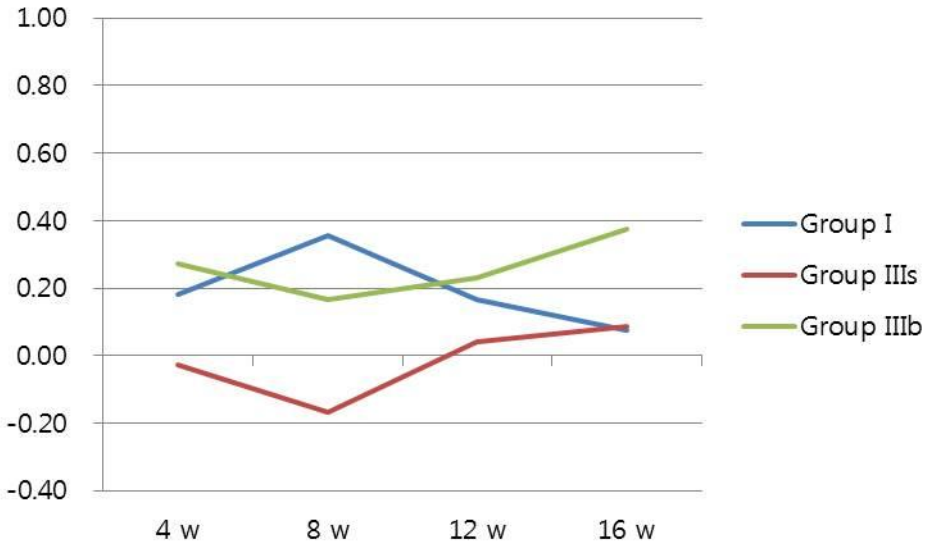

Figure 13. Change of IAF-CON length difference between group I and III.

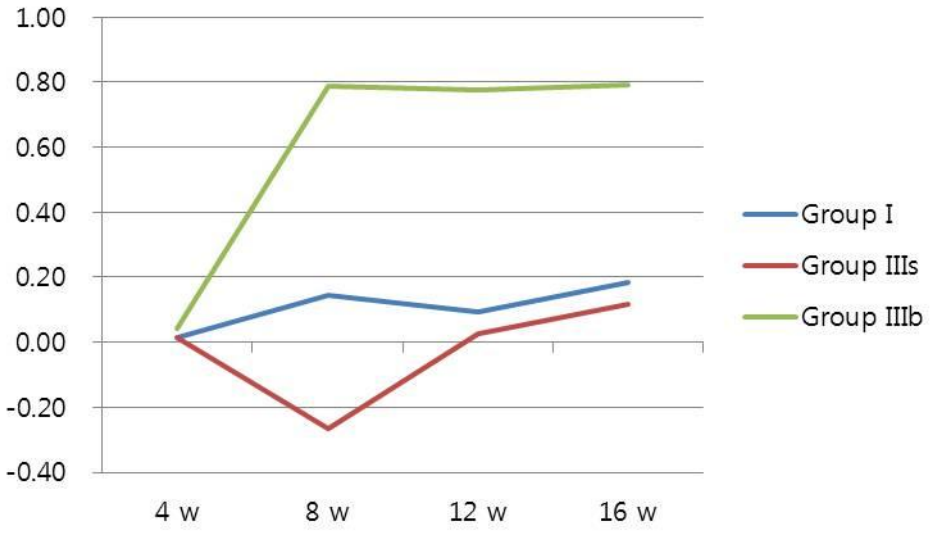

Figure 14. Change of IAF-COR length difference between group I and III.

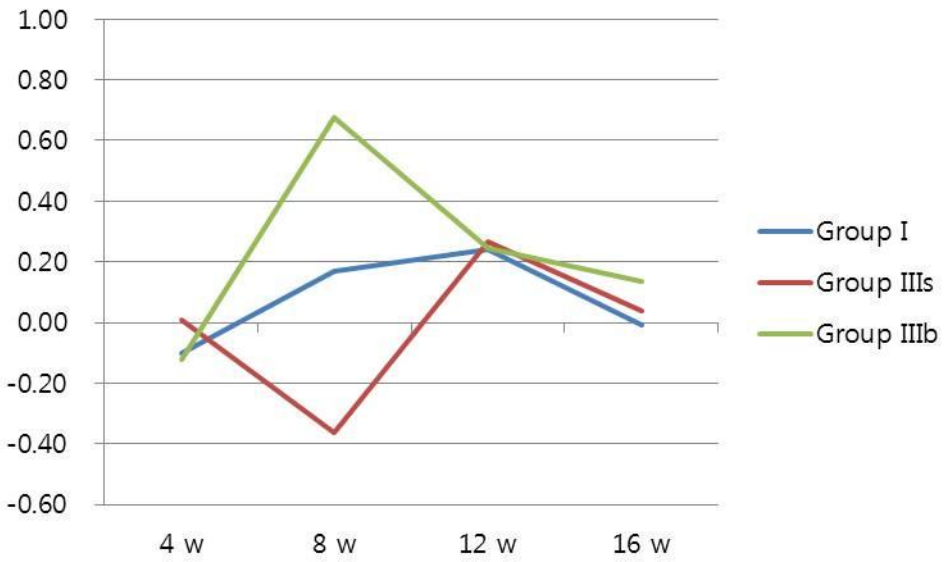

Figure 15. Change of IAF-GO length difference between group I and III.

설근에 보툴리눔 톡신을 주사한 Group IVb에서는 하악과두, 오훼돌기, 하악각 등 모든 길이 계측 항목에서 양측 차이가 관찰되지 않았다. (Table 6)

Table 6. Mandibular length discrepancy and their ratio to compare the mandibular structural changes in group I (control) and group IV (tongue).

		IAF-CON	IAF-COR	IAF-GO	CONs-SYMu	CON-SYMl	GO-CON NOTCH
Group I	Difference	0.08±0.27	0.19±0.26	-0.01±0.05	-0.03±0.17	0.6±0.27	0.02±0.24
	Ratio	99±3	98±3	100±1	100±1	98±1	100±3
Group IVs	Difference	0.13±0.43	0.03±0.26	0.18±0.22	0.02±0.33	0.02±0.28	0±0.26
	Ratio	99±5	100±4	98±2	100±1	100±1*	100±3
Group IVb	Difference	0.21±0.34	0.1±0.18	-0.04±0.28	0.01±0.43	-0.08±0.29	-0.45±0.3
	Ratio	97±4	99±3	100±3	100±2	100±2*	105±3*

(*:p<0.05, **:p<0.01, independent t test, unit: Difference: mm, Ratio: %)

Difference: length in control side – length in experimental side,
Ratio: (length in control side / length in experimental side) * 100

설근에 생리식염수와 보툴리눔 톡신을 주사한 실험군 (Group IVs, Group IVb)에서의 상악골 계측 결과, 대조군인 Group I 에 비해 제 1 대구치 폭경에서 차이를 통계학적으로 유의한 차이를 보였다. (Table 7) 그러나 생리식염수를 주사한 Group IVs 와 보툴리눔 톡신을 주사한 Group IVb 간에는 유의한 차이가 없었다.

Table 7. Comparison of intermolar width in Group I and Group IV.

		M1 - M1	M3 - M3	pte – pte
4 weeks	Group I	6.3±0.21	6.38±0.25	3.05±0.34
	Group IVs	6.09±0.2	6.24±0.17	3.22±0.45
	Group IVb	5.95±0.16*	6.16±0.21	2.89±0.34
8 weeks	Group I	6.86±0.16	7.52±0.16	4.04±0.23
	Group IVs	6.5±0.24*	7.07±0.22**	4.03±0.27
	Group IVb	6.44±0.15**	7.13±0.19**	3.81±0.17
12 weeks	Group I	7.03±0.25	7.66±0.27	4.16±0.26
	Group IVs	6.62±0.2*	7.49±0.21	4.11±0.15
	Group IVb	6.57±0.19*	7.41±0.29	3.89±0.16
16 weeks	Group I	7.28±0.28	7.68±0.43	4.26±0.22
	Group IVs	6.55±0.18**	7.58±0.17	4.2±0.07**
	Group IVb	6.86±0.29*	7.6±0.33	3.85±0.12

(*: $p<0.05$, **: $p<0.01$. independent samples of t-test. unit: mm)

5. 수질골 분석

Micro CT 영상을 이용한 수질골 분석은 하악체, 하악 과두, 관골부에서 시행하였다. 하악체 비실험측에서는 각 실험군 간의 차이가 발견되지 않았으나, Group IIb, Group IIIb, Group IVb 실험측에서는 BV, BV/TV, Tb.Pf, Tb.N, Tb.Th, BMD 의 측정 항목에서 Group I 과 유의한 차이를 보였다. 한편

하악 과두와 관골 부위에 대한 분석에서는 control side 와 experimental side 간의 큰 차이를 발견할 수 없었다.

Table 8. Characteristics of trabecular bone in mandibular body revealed by microCT ROI analysis.

	Control Side				Experimental Side			
	Group I	Group IIb	Group IIIb	Group IVb	Group I	Group IIb	Group IIIb	Group IVb
TV	3.43 ±0.7	3.4 ±0.57	3.1 ±0.17	3.12 ±0.45	3.35 ±0.57	2.9 ±0.43	3.11 ±0.41	2.95 ±0.42
BV	1.72 ±0.37	1.3 ±0.17	1.3 ±0.26	1.34 ±0.27	1.67 ±0.28	0.97 ±0.16 **	1.18 ±0.3 *	1.17 ±0.22 *
BV /TV	50.05 ±4.28	39.35 ±9.86	41.88 ±7.65	42.96 ±4.34 *	49.87 ±4.28	33.64 ±6.76 **	37.51 ±5.51 **	39.62 ±4.57 **
Tb.Pf	-5.98 ±2.88	-1.89 ±4.08	-5.2 ±3.63	-3.4 ±2.25	-5.81 ±1.9	1.41 ±3.28 **	-5.08 ±4.99	-3.15 ±2.49
Tb.T h	0.16 ±0.03	0.14 ±0.02	0.13 ±0.01	0.15 ±0.01	0.16 ±0.02	0.14 ±0.01 *	0.13 ±0.02 *	0.14 ±0.01
Tb.N	3.21 ±0.44	2.71 ±0.34	3.13 ±0.42	2.8 ±0.41	3.01 ±0.35	2.46 ±0.41 *	3.02 ±0.58	2.81 ±0.43
Tb.S p	0.21 ±0.03	0.25 ±0.05	0.21 ±0.02	0.23 ±0.05	0.21 ±0.24	0.24 ±0.04	0.22 ±0.02	0.24 ±0.3
DOA	0.31 ±0.09	0.29 ±0.03	0.27 ±0.03	0.32 ±0.03	0.32 ±0.06	0.31 ±0.05	0.32 ±0.07	0.31 ±0.05
BMD	0.47 ±0.03	0.39 ±0.07 *	0.41 ±0.06	0.42 ±0.03 *	0.47 ±0.03	0.36 ±0.05 **	0.38 ±0.03 **	0.4 ±0.03 **

*: $p<0.05$, **: $p<0.01$. independent samples t-test

TV: Tissue volume, BV: Bone volume, BV/TV: Percent bone volume, Tb.N: Trabecular number, Tb.Th: Trabecular thickness, Tb.Sp: Trabecular separation, Tb.pf: Trabecular pattern factor, DOA: Degree of anisotropy, BMD: Bone Mineral Density

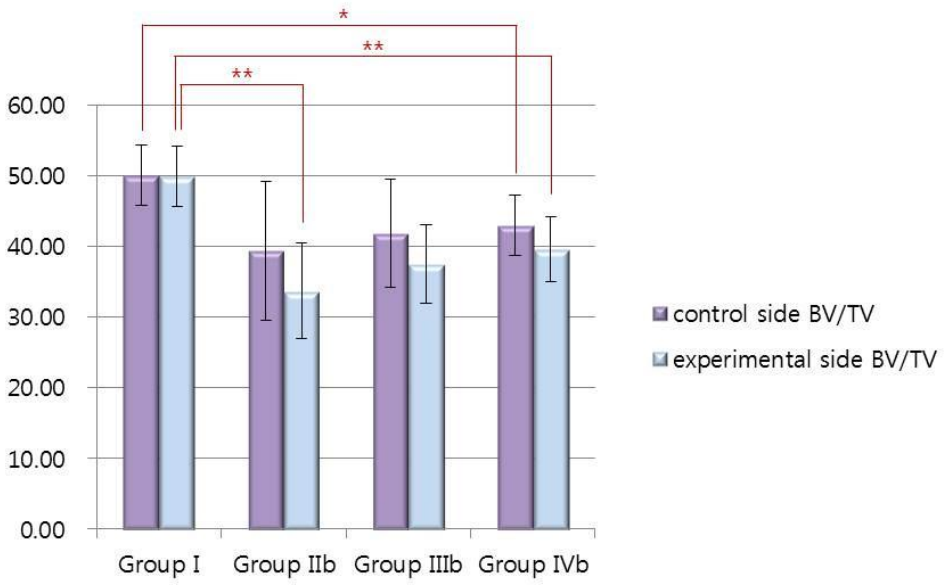

Figure 16. Comparison of bone volume / tissue volume (BV/TV) of Mandibular body among the groups.

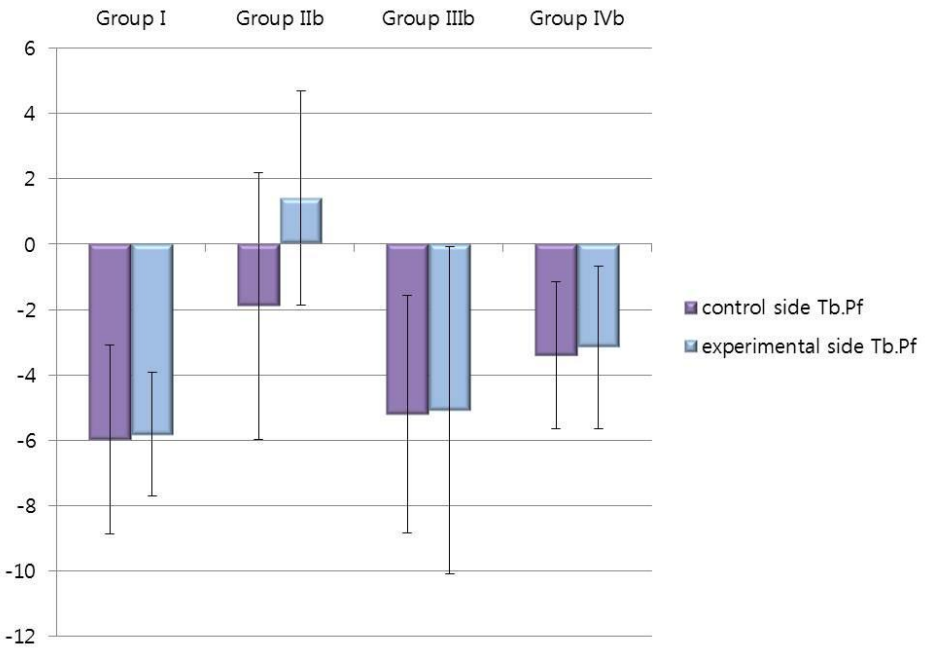

Figure 17. Comparison of Trabecular Pattern factor of Mandibular body.

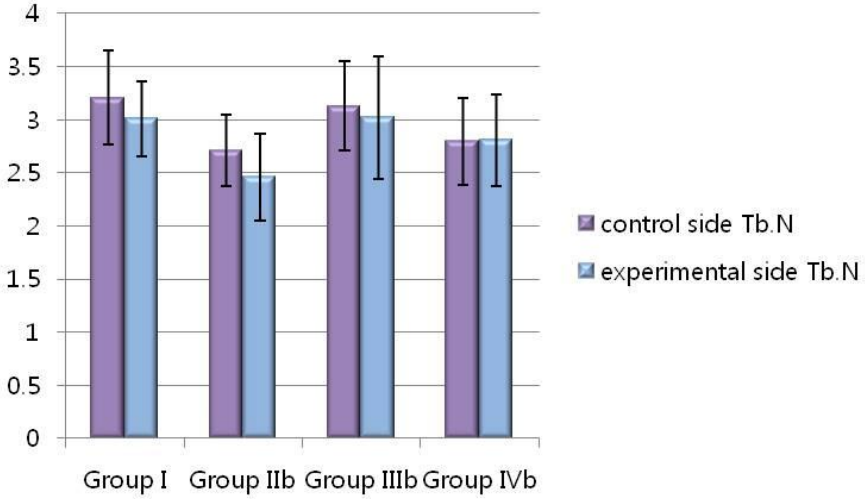

Figure 18. Comparison of Trabecular Number of Mandibular body.

IV. 고찰

본 연구에서는 악골의 성장 과정에서 근육의 기능 변화가 악골의 형태에 미치는 영향을 골조직 외형뿐 아니라 골조직 내부에서의 구조 변화까지 통합적으로 분석하여 이들 간의 상호 관련성을 이해하고, 근육 기능 변화가 악골 내 다른 기능단위에 미치는 영향과 이들의 시기별 변화 패턴도 분석하여 악골 성장 기전에 대한 이해하고자 하였다. 연구 결과 성장기 백서에서 보툴리눔 톡신을 저작근에 주사하여 근육을 약화시키면, 이것은 악골의 크기 변화, 길이 차이, 위치 변위, 편평화, 방향 변화, 치축 변화 등 악골의 외형 변화에 영향을 끼칠 뿐만 아니라, 하악골 내부의 골소주의 양, 숫자, 두께, 패턴 등 소주골의 구조 변화에도 영향을 주는 것으로 관찰되었다. 성장 시기별 분석 결과, 근육의 기능 변화가 골조직에 끼치는 영향은 악골의 부위에 따라 차이가 존재하였다. 근육의 직접적인 영향을 받는 하악각, 오훼돌기 성장단위에는 초기에 근육 기능 저하의 효과가 나타나며, 간접적인 영향을 받는 하악 과두 성장단위는 성장 후반기에 근육 기능변화의 효과가 나타났다.

악골의 외부 형태와 내부 구조 변화는 다양한 원인에 의해 영향을 받는다고 알려져 있는데, 그 중 가장 많이 알려진 것은 악구강계의 기능이다. Van Limborgh 는 골조직의 성장과 발육에 관련된 다양한 원인들을 분류하였는데, 악골은 저작 등 기능을 통해 생리적인 자극을 받게 되기 때문에, 저작기능 약화가 악골의 구조와 밀접한 관련이 있다고 하였다. (van Limborgh, 1970) 저작기능의 변화는 본 연구에서 시도된 약물에 의한 기능 저하 뿐만 아니라, 치아 존재 여부, 저작력 증가 또는 감소, 저작기능 조절장치, 교합고경 증가 등 에 의해서도 유발될 수 있다. 치아 존재여부와 관련하여, Von Wowern 등은 치아를 발치한 쥐를 대상으로 한 실험에서, 하악골이 골다공증과 비슷하게

골밀도가 감소한다고 보고하였으며, (von Wowern et al., 1979) Kim 등도 사람의 악골 분석을 통해 무치악 부위의 악골 microCT 영상에서 골밀도가 감소함을 확인하였다. (Kim et al., 2011; Won et al., 2010) Bresin, Kingsmill, 그리고 Kiliaridis 등은 동물에게 투여되는 사료의 밀도나 강도를 조절하는 방법으로 저작력을 조절한 후 악골의 외형 및 내부구조가 차이남을 보고하였다. (Bresin et al., 1999; Katsaros et al., 2006; Kiliaridis et al., 1996; Kingsmill et al., 2010; Odman et al., 2008; Tanaka et al., 2007), 구강내 장치를 이용하여 저작기능을 조절한 결과 역시 악골의 외부 형태와 근육의 기능이 변화된다고 하였다. (Bresin, 2001; Ishii and Yamaguchi, 2008; Sato et al., 2005)

이러한 연구들에서 악구강계의 기능 변화가 골조직의 형태 변화에 영향을 끼친다는 것을 알 수 있었지만, 아직까지 근육의 기능과 악골의 성장에 미치는 구체적인 기전이나 악골의 외부 형태와 내부 구조 변화에 끼치는 영향은 알려지지 않았다. 성장에 따른 악골의 구조 변화를 정확히 이해하기 위해서는 근육 조직이 악골에 미치는 직접적, 간접적 영향을 성장 시기와 연관하여 분석해야 하고, 외형 변화뿐 만 아니라 악골 내부에 존재하는 수질골의 분석이 동반되어야 한다. 본 연구에서는 근육의 직접적인 영향을 받는 악골 부위와 간접적인 영향을 받는 악골 부위를 나누는 것은 어렵지만, Moss 의 functional matrix theory 에 근거하여 성장단위를 나누고, 성장기간 동안 성장단위의 변화를 관찰하면서, 내부 구조 변화를 분석하고자 하였다.

교근은 하악각 부위와 관골에 부착되는 근육으로, 교근에 보툴리눔 톡신을 주사한 악골의 성장을 관찰한 결과, 교근과 관련된 성장단위인 하악각의 길이 차이, 형태 변화, 하악지의 내측변위 등 외형적인 변화가 발생되었다. Babuccu 등은 근육의 기능이 감소되었을 때, 근육이 부착되는 부위의 골조직 형태변화가 일어나는 원인을 몇 가지 원인으로 정리하였는데, 첫 번째,

근육의 골막에 가해지는 근육의 긴장이 변화하게 된다는 것이며, (Dysart et al., 1989) 두 번째, 근육의 부피가 줄어들게 됨으로써 혈류가 감소하고, 이에 따라 골조직에 분포되는 혈액이 줄어든다고 하였다. (Borisov et al., 2000; Lu et al., 1997) 세 번째 가설로는 수술로 인해 혈액과 신경이 손상받고, 이에 따라 반흔 조직 생성으로 발생할 수 있다고 하였으며, (Bardach et al., 1994; Bardach et al., 1982) 네 번째로 악골에 분포되는 힘의 재분포에 의할 수 있다고 하였다. (Engstrom et al., 1986; Watt and Williams, 1951) 그 외에 근육 수술, 신경 수술 등으로 인한 기계적인 변화도 원인이 될 수 있다고 하였다. (Bukovic et al., 1997; Byrd, 1988; Ghassemi-Tary and Cua-Benward, 1992; Horowitz and Shapiro, 1951; Washburn, 1946, 1947b) 본 연구 방법은 반흔조직을 유발하지 않았고, 근육 수술이나 신경 수술 등의 요소가 존재하지 않기 때문에, 교근에 주사한 후 하악각에 직접적으로 영향을 준 기전으로 추측되는 것은, 골막에 가해지는 긴장의 감소, 골조직의 혈류가 감소, 악골에 분포되는 응력의 재분배 등으로 추측할 수 있다.

그러나, 교근에 보툴리눔 톡신을 주사한 그룹에서 하악 과두의 길이 변화가 나타난 것은 골막으로의 힘 전달이나 근육의 혈류분포로는 설명하기 어렵기 때문에, 위의 세가지 이론 중 세 번째 요인, 즉 힘의 재분포에 의해서만 설명할 수 있다. 기존의 연구에서 교근의 기능저하가 하악 과두의 조직학적, 유전학적 변화를 동반한다고 하였는데, (Kim et al., 2008; Watahiki et al., 2004) 본 연구에서는 교근 기능저하가 하악 과두에 미치는 영향을 성장 시기에 따른 계측 결과로 유추할 수 있었다. In-vivo microCT 촬영을 이용하여 성장 시기별로 계측한 결과에서, 교근에 직접적인 영향을 받는 하악각 부위에서는 보툴리눔 톡신 주사 효과가 약물 주사 직후부터 나타난 것에 비해, 하악 과두의 길이 변화는 보툴리눔 톡신 주사 12 주 후부터 관찰되었다. 약물 주사 후 일정 시간이 지난 후에 하악 과두의 길이 차이가 관찰되는 이유는 교근의 기능 저하가 하악 과두 성장에 영향을 주기 위해서는

시간이 필요하다는 것이다. 즉, 약물에 의한 교근의 기능저하, 이에 따른 하악각의 형태, 크기 등 골조직의 변화, 골조직의 길이 변화에 따른 교근의 장력 변화, 교근 장력변화에 따른 하악 과두에 응력 감소까지 진행되기 위해서는 어느 정도 시간이 필요하다고 추측할 수 있으며, 결국 힘의 재분포 이론으로 이해가 가능하다.

시기에 따른 성장을 평가하기 위해 진행한 in-vivo microCT 분석에서 길이 계측 등 외부 형태 변화를 분석할 수 있었지만, 시기별로 악골 내부 구조 변화를 평가하기는 어려웠다. 이것은 in-vivo microCT 의 pixel size 와 관련된 문제로, 미국골대사학회 가이드라인에서 정확한 골소주 분석을 위해서는 최소 18㎛ 이하의 resolution (pixel size) 가 필요하다고 하였다. 본 연구에서 사용된 기기의 특성상 내부 구조까지 평가할 수 있는 해상도에는 미치지 못하는 77㎛ 으로 촬영되었으므로, 악골의 외형 변화를 주기적으로 관찰할 수는 있었지만, 악골 내부의 골소주분석에는 불충분하였다.

본 실험에서 교근에 보툴리눔 톡신을 주사한 후 3 차원 재구성 영상에서 안면비대칭이 뚜렷하게 관찰되었다. 교근의 기능을 변화시킨 후 안면 비대칭 발생은 실험동물의 종류에 따라 달리 나타난다. (Babuccu et al., 2009; Kim et al., 2008; Kwon et al., 2007). 설치류를 대상으로 한 연구들에서는 교근에 보툴리눔 톡신 주사 하면 악골의 비대칭이 발생된다는 보고가 많지만, 가토 (Rabbit)등과 같은 중형 동물에서는 교근과 관련된 악골의 길이, 즉 mandibular ramus length, zygomatic length, masseteric length 등 부위별로의 길이 차이가 발생하지만, 전체적인 안면 비대칭이 뚜렷하게 나타나지 않는다고 하였다. (Kwon et al., 2007) 동물의 종류에 따라 안면 비대칭 발생 빈도가 차이가 나는 원인으로는, 첫 번째 해부학적 차이로 토끼보다 큰 중대형 동물에서는 국소적인 영향을 상쇄 (compensation) 할 수 있는 해부학적 구조가 존재할 수 있으며, 두 번째로 동물의 종류에 따라 성장

시기와 약물의 효과가 유지되는 기간이 다를 수 있기 때문일 것으로 추측할 수 있지만, 국소적인 원인과 악골 비대칭과의 발생에 관한 영향을 이해하기 위해서는 다양한 종을 대상으로 한 추가적인 연구가 필요할 것으로 생각된다.

하악체의 소주골 분석에서 교근에 보툴리눔 톡신을 주사한 그룹에서 악골 내부의 구조, 즉 microCT 에서 골소주의 형태학적인 특징의 변화가 관찰되었다. 미국골대사학회에서 제시한 microCT 분석 가이드라인에서는 microCT 에서 측정해야 하는 계측값들을 제시하였고, 정확한 분석을 위한 고려사항들에 대해 설명하였다. 계측하는 값들로는 관심영역 (Region of interest, ROI)에서의 조직 부피 (tissue volume), 골조직 부피 (bone volume), bone volume fraction (BV/TV)등 부피 외에, 골소주 (trabecule)의 형태학적 특징을 유추할 수 있는 trabecular separation, trabecular thickness, trabecular pattern factor, trabecular number 등을 제시하였다. 본 연구에서 교근에 보툴리눔 톡신을 주사한 그룹에서 악골의 외부 구조뿐 만 아니라, 악골 내부 구조의 형태학적 변화가 관찰되었는데, BV/TV, trabecular separation, trabecular number, trabecular pattern factor 등이 통계학적으로 유의한 차이를 보였다. 즉 골소주의 수가 감소하고, 두께가 줄어들며, 굴곡이 적어지는 형태학적인 변화를 보였는데, 이러한 결과는 저작기능 변화 등 악골의 기능 변화 후에서도 관찰될 수 있다고 하였다. (Bresin, 2001; Ishii and Yamaguchi, 2008; Jiao et al., 2010; Kingsmill et al., 2010; Tsai et al., 2010a) 골조직의 내부 구조인 trabecular bone 은 응력을 분산시키는 골조직의 구조물로, 가해지는 장력이나 응력에 따라 형태가 변화하는 것으로 알려져 있다. (Goldstein, 1987) 보툴리눔 톡신에 의해 교근의 기능이 약화되면 저작력에 영향을 줄 수 있고, 이로 인해 저작력에 저항하는 내부구조의 형태가 변화하였다고 추측할 수 있지만, 교합력의 크기, 악골에 가해지는 응력의 방향에 대한 분석이 시행되지 않았기

때문에 정확한 인과관계를 이해하기에는 한계가 있다. 또한 본 연구에서 이용된 동물의 크기가 작고, ROI 를 설정하기 까다롭기 때문에 정확한 골소주 분석을 위해서는 ROI 에 대한 정의가 중요할 것으로 생각된다. 미국골대사학회 가이드라인에서도 정확한 ROI 의 중요성을 언급하였는데, ROI 를 적절히 정의하지 않으면 segmentation 되는 부위가 달라지게 되고, 결국 실험 결과가 달라지게 되기 때문이다. Christiansen 등은 장골의 microCT 분석방법에서 ROI 를 설정하는 방법에 따라 BV/TV, 즉 bone volume fraction 이 17.7%에서 4.2%까지 다양하게 나타난다고 보고하였다. 본 연구에서 사용된 동물의 하악체에는 대구치, 하치조신경, 전치 치배, 피질골 등이 존재하기 때문에, 이러한 해부학적 구조물들을 제외하는 ROI 정의가 매우 중요하다. 정확한 ROI 설정을 위해 치아나 피질골등 밀도가 높은 해부학적 구조물을 자동으로 분리하는 알고리즘등이 사용된다면, 이번 연구와 같이 하악골 일부의 소주골 분석이 아니라, 하악골 전체의 소주골 분석이 가능할 것이며, 이러한 분석과 근육 주행방향, 저작기능평가등이 병행된다면 악구강계의 기능이 악골 내부 구조 변화에 미치는 영향을 조금 더 정밀하게 분석할 수 있을 것으로 기대된다.

측두근은 상방으로 측두골에 넓게 부착하고 하방으로 하악골 오훼돌기와 관골 내측에 부착하는 것으로 알려져 있다. 측두근에 보툴리눔 톡신을 주사한 결과 성장단위에 해당하는 오훼돌기와 관골의 형태 변화가 관찰되었다. 주목할 것은 오훼돌기의 크기가 작을 뿐만 아니라 첨부의 방향이 상방으로 향한 것이었다. (figure 7, *), 본 실험에 사용된 동물의 측두근의 주행 방향은 오훼돌기 첨부에서 후상방으로 주행하기 때문에, 정상적인 성장 과정을 거치는 경우 오훼돌기가 후상방을 향하게 되나, 보툴리눔 톡신을 주사한 경우 상방으로 향하였다. 이는 근육의 주행방향에 따라 악골의 형태가 변화하게 된다는 것을 증명하는 결과로 해석 할 수 있으며, 측두근의 기능

변화와 오훼돌기의 형태학적 변화를 관찰한 기존의 연구 결과들과 유사하다. Hohl 과 Isberg 등은 측두근의 기능이 증가하면, 오훼돌기의 길이가 길어진다고 보고하였고, (Hohl et al., 1981; Isberg et al., 1990) Ellis 는 양측성 과두 골절에 의한 전치부 개교합이 발생하면, 이를 보상하기 위해 후방측두근의 긴장이 발생하게 되면서 오훼돌기의 형태도 변화하게 된다고 하였다.(Ellis and Throckmorton, 2005). 결국 근육의 기능 변화가 관련된 악골의 외부형태변화에 영향을 준다는 것을 반증하는 것이다.

성장기에 설근의 기능변화 또한 악골의 형태에 영향을 끼쳤는데, 상악 제 1 대구치의 폭경 차이를 관찰할 수 있었다. 교근에 보툴리눔 톡신을 주사한 연구들이 많은 것에 비해, 설근의 기능을 줄인 문헌은 비교적 적은 편이다.(Liu et al., 2008a; Liu et al., 2008b; Simard-Savoie and Lamorlette, 1976) Simard-Savoie 등은 부분설절제술 (partial glossectomy)를 시행한 후 관찰한 결과 palate 가 좁아지고, palatal vault 는 낮아지며, basal mandibular bone 의 발달이 저하되며, alveolar bone 의 성장에도 영향을 준다고 하였다. (Simard-Savoie and Lamorlette, 1976) Liu 등은 성장기 pig 를 대상으로 설절제술을 시행한 결과에서 저작기능과 몸무게 변화에는 큰 영향을 주지 않았지만, 악골의 횡적 팽창 (linear expansion)과 관련이 있다고 하였고, premaxilla 와 mandible 의 symphysis 에 영향을 준다고 하였다. (Liu et al., 2008a; Liu et al., 2008b) 사람에서도 혀내밀기, 손가락 빨기, 구호흡등은 혀의 위치와 기능에 영향을 주어 상악골및 하악골의 형태학적인 변화를 일으킨다고 하였다. (Hanson et al., 1969, 1970a; Hanson et al., 1970b; Jalaly et al., 2009; Lebrun, 1985; Parker et al., 1970) 본 연구에서는 상악 제 1 대구치의 폭경변화 외에 다른 변화를 관찰하기는 어려웠는데, 설근의 기능 변화에 밀접하게 영향을 받는 부위는 상악골 전방부 인데, 백서의 해부학적 특성상 상악골 전방부에는

절치가 위치되어 있으므로, 재현성 있는 길이 계측이나 골소주 분석이 불가능하였다. 또한 성장기 설치류에서 12 주까지도 정중하악봉합이 닫히지 않는 개체도 존재하기 때문에 하악 전방부 (symphysis)의 계측이 재현성이 낮았고, 상악과 마찬가지로 하악 절치가 위치하고 피질골로 구성되어 있기 때문에 골소주 계측이 불가능하였다.

본 연구에서 사용된 근육 약화 방법은 보툴리눔 톡신을 이용하는 것이었다. 보툴리눔 톡신은 Clostridium Botulinum 에서 추출된 paralytic neurotoxin 으로 cholinergic motor end plate 에 부착하여 운동신경의 기능을 저하시킨다. (Borodic et al., 1994; Kim et al., 2003; Kim et al., 2008; Kwon et al., 2007) 근육의 기능을 약화시키기 위해 동물실험에서 보툴리눔 톡신을 주사하는 방법이 자주 사용되는 이유는 다른 방법들에 비해 가장 덜 침습적이고, 반흔등 근육 기능과 관련 없는 변수를 줄이기 위해서이다. 근육기능을 변화시키는 가장 고전적인 방법은 근육의 양을 수술적인 방법을 통해 줄이는 것으로 근육을 제거하거나 (ablative surgery) 근육의 일부를 절제해 내는 것 (debulking surgery)이다.(Avis, 1959; Horowitz and Shapiro, 1951; Simard-Savoie and Lamorlette, 1976; Washburn, 1947a) 그러나 이 방법은 개체마다 수술결과가 다를 수 밖에 없어서, 남은 근육의 양을 일정하게 조절하기가 어렵고, 수술 후 반흔 조직이 발생하기 때문에, 근육 기능 약화의 결과보다는 반흔조직의 영향에 따른 골조직의 변화를 관찰하게 되므로 최근에는 잘 사용되지 않는다. 그 외에 근육에 분포하는 운동신경이나 (Bukovic et al., 1997; Ghassemi-Tary and Cua-Benward, 1992; Washburn, 1946) 뇌에서 motor nerve nuclei 를 제거하는 방법들도 사용되었으나 (Behrents and Johnston, 1984; Byrd, 1988), 수술이 까다롭고, 전신적인 영향을 줄 수 있으므로 자주 사용되지 않는다. 보툴리눔 톡신을 주사하여 근육을 약화시키는 것은 수술로 인한 실험오차를 줄일 수 있고, 단순한 근육주사이므로 시술자에 의한 변수 역시 최소화할 수 있다. 단,

해부학적으로 근육에 정확하게 주입되어야 하므로, 정확한 해부학적인 지식이 필수적이다. 또한, 동물의 종류에 따라 적절한 용량을 주사하는 것도 중요한데, Rat 에서는 대개 0.02-0.05IU/g 이 사용된다고 알려져 있다.(Babuccu et al., 2009; Borodic et al., 1994; Kim et al., 2003)

본 연구의 결과들을 정리하였을 때, 근육은 해당 성장단위에 영향을 주어 악골의 외형 변화에 직접적인 영향을 줄 뿐만 아니라, 성장 기간 동안 응력의 재분포를 통해 간접적인 악골 성장단위의 형태변화까지 일으킨다고 생각되었다. 그러나, 아직까지 근육과 골조직과의 상호작용, 악골 외부 형태 변화와 내부 구조 변화의 선후관계, 생역학적인 관계와 내부구조의 패턴변화와의 관계 등 성장기의 악골의 형태 변화에 대해서는 조금 더 심도 있는 악골 성장 가설 수립과 이를 증명하기 위한 연구가 진행되어야 할 것이다. 이러한 내용을 이해하기 위해서는 In-vivo microCT등 기술적인 발전, 3차원 영상 분석 방법 고안 방법, 근육기능의 평가와 적절한 약물 용량과 투여방법, 적절한 동물 모델의 선택, 성장과 관련된 immunohistochemistry의 응용 등이 필요하며, 이러한 방법을 통해 성장기에 근육과 악골과의 상호작용에 대하여 이해할 수 있을 것으로 기대된다.

Ⅴ. 결론

성장기 백서에서 보툴리눔 톡신을 저작근에 주사하여 근육을 약화시키면, 악골의 크기 변화, 길이 차이, 위치 변위, 편평화, 방향 변화, 치축 변화 등 악골의 외형이 변화할 뿐만 아니라, 하악골 골소주의 양, 숫자, 두께, 패턴 등 악골 내부 구조 변화도 영향을 받는다. 성장 시기별 분석 결과, 보툴리눔 톡신 주사 직후에는 근육에 직접 부착된 성장단위 악골의 형태에 영향을 주었고, 후기에는 근육 기능의 변화와 이에 따른 응력 재분포의 결과로 하악 과두와 같은 간접적인 성장단위에 영향을 주었다. 그러므로 성장기에 근육 기능 변화는 골조직의 외부 형태 변화와 내부 구조 변화에 중요한 역할을 하는 것으로 생각된다.

참고문헌

Abbassy MA, Watari I, Soma K: The effect of diabetes mellitus on rat mandibular bone formation and microarchitecture. *Eur J Oral Sci* 118(4): 364-369, 2010.

Ames MS, Hong S, Lee HR, Fields HW, Johnston WM, Kim DG: Estrogen deficiency increases variability of tissue mineral density of alveolar bone surrounding teeth. *Arch Oral Biol* 55(8): 599-605, 2010.

Avis V: The relation of the temporal muscle to the form of the coronoid process. *Am J Phys Anthropol* 17: 99-104, 1959.

Babuccu B, Babuccu O, Yurdakan G, Ankarali H: The effect of the Botulinum toxin-A on craniofacial development: an experimental study. *Ann Plast Surg* 63(4): 449-456, 2009.

Bardach J, Kelly KM, Salyer KE: The effects of lip repair with and without soft-tissue undermining and delayed palate repair on maxillary growth: an experimental study in beagles. *Plast Reconstr Surg* 94(2): 343-351, 1994.

Bardach J, Mooney M, Bardach E: The influence of two-flap palatoplasty on facial growth in beagles. *Plast Reconstr Surg* 69(6): 927-939, 1982.

Behrents RG, Johnston LE, Jr.: The influence of the trigeminal nerve on facial growth and development. *Am J Orthod* 85(3): 199-206, 1984.

Borisov AB, Huang SK, Carlson BM: Remodeling of the vascular bed and progressive loss of capillaries in denervated skeletal muscle. *Anat Rec* 258(3): 292-304, 2000.

Borodic GE, Ferrante R, Pearce LB, Smith K: Histologic assessment of dose-related diffusion and muscle fiber response after therapeutic botulinum A toxin injections. *Mov Disord* 9(1): 31-39, 1994.

Bouxsein ML, Boyd SK, Christiansen BA, Guldberg RE, Jepsen KJ, Muller R: Guidelines for assessment of bone microstructure in rodents using micro-computed tomography. *J Bone Miner Res* 25(7): 1468-1486, 2010.

Bresin A: Effects of masticatory muscle function and bite-raising on mandibular morphology in the growing rat. *Swed Dent J Suppl* (150): 1-49, 2001.

Bresin A, Kiliaridis S, Strid KG: Effect of masticatory function on the internal bone structure in the mandible of the growing rat. *Eur J Oral Sci* 107(1): 35-44, 1999.

Bukovic D, Jr., Radionov D, Verzak Z, Lulic-Dukic O, Azinovic Z, Bagic I: Effect of unilateral function on craniofacial growth. *Coll Antropol* 21(1): 217-228, 1997.

Byrd KE: Craniofacial sequelae of lesions to facial and trigeminal motor nuclei in growing rats. *Am J Phys Anthropol* 76(1): 87-103, 1988.

Dysart PS, Harkness EM, Herbison GP: Growth of the humerus after denervation. An experimental study in the rat. *J Anat* 167: 147-159, 1989.

Ellis E, Throckmorton GS: Treatment of mandibular condylar process fractures: biological considerations. *J Oral Maxillofac Surg* 63(1): 115-134, 2005.

Engstrom C, Kiliaridis S, Thilander B: The relationship between masticatory function and craniofacial morphology. II. A histological study in the growing rat fed a soft diet. *Eur J Orthod* 8(4): 271-279, 1986.

Enlow DH: Wolff's law and the factor of architectonic circumstance. *Am J Orthod* 54(11): 803-822, 1968.

Frost HM: Skeletal structural adaptations to mechanical usage (SATMU): 1. Redefining Wolff's law: the bone modeling problem. *Anat Rec* 226(4): 403-413, 1990a.

Frost HM: Skeletal structural adaptations to mechanical usage (SATMU): 2. Redefining Wolff's law: the remodeling problem. *Anat Rec* 226(4): 414-422, 1990b.

Frost HM: Wolff's Law and bone's structural adaptations to mechanical usage: an overview for clinicians. *Angle Orthod* 64(3): 175-188, 1994.

Frost HM: From Wolff's law to the mechanostat: a new "face" of physiology. *J Orthop Sci* 3(5): 282-286, 1998.

Frost HM: A 2003 update of bone physiology and Wolff's Law for clinicians. *Angle Orthod* 74(1): 3-15, 2004.

Ghassemi-Tary B, Cua-Benward GB: The effect of inferior alveolar neurotomy on mandibular growth in the rat. *J Clin Pediatr Dent* 17(1): 19-23, 1992.

Goldstein SA: The mechanical properties of trabecular bone: dependence on anatomic location and function. *J Biomech* 20(11-12): 1055-1061, 1987.

Hanson ML, Barnard LW, Case JL: Tongue-thrust in preschool children. *Am J Orthod* 56(1): 60-69, 1969.

Hanson ML, Barnard LW, Case JL: Tongue-thrust in preschool children. Ⅱ. Dental occlusal patterns. *Am J Orthod* 57(1): 15-22, 1970a.

Hanson ML, Hilton LM, Barnard LW, Case JL: Tongue-thrust in preschool children. 3. Cinefluorographic analysis. *Am J Orthod* 58(3): 268-275, 1970b.

Hohl TH, Shapiro PA, Moffett BC, Ross A: Experimentally induced ankylosis and facial asymmetry in the macaque monkey. *J Maxillofac Surg* 9(4): 199-210, 1981.

Horowitz SL, Shapiro HH: Modifications of mandibular architecture following removal of temporalis muscle in the rat. *J Dent Res* 30(2): 276-280, 1951.

Isberg AM, McNamara JA, Jr., Carlson DS, Isacsson G: Coronoid process elongation in rhesus monkeys (Macaca mulatta) after experimentally induced mandibular hypomobility. A cephalometric and histologic study. *Oral Surg Oral Med Oral Pathol* 70(6): 704-710, 1990.

Ishii T, Yamaguchi H: Influence of extraoral lateral force loading on the mandible in the mandibular development of growing rats. *Am J Orthod Dentofacial Orthop* 134(6): 782-791, 2008.

Jalaly T, Ahrari F, Amini F: Effect of tongue thrust swallowing on position of anterior teeth. *J Dent Res Dent Clin Dent Prospects* 3(3): 73-77, 2009.

Jee JH, Lee W, Lee BD: The influence of alendronate on the healing of extraction sockets of ovariectomized rats assessed by in vivo micro-computed tomography. *Oral Surg Oral Med Oral Pathol Oral Radiol Endod* 110(2): e47-53, 2010.

Jiao K, Dai J, Wang MQ, Niu LN, Yu SB, Liu XD: Age- and sex-related changes of mandibular condylar cartilage and subchondral bone: a histomorphometric and micro-CT study in rats. *Arch Oral Biol* 55(2): 155-163, 2010.

Katsaros C, Zissis A, Bresin A, Kiliaridis S: Functional influence on sutural bone apposition in the growing rat. *Am J Orthod Dentofacial Orthop* 129(3): 352-357, 2006.

Kiliaridis S, Bresin A, Holm J, Strid KG: Effects of masticatory muscle function on bone mass in the mandible of the growing rat. *Acta Anat (Basel)* 155(3): 200-205, 1996.

Kim HS, Hwang JH, Jeong ST, Lee YT, Lee PK, Suh YL, et al.: Effect of muscle activity and botulinum toxin dilution volume on muscle paralysis. *Dev Med Child Neurol* 45(3): 200-206, 2003.

Kim JY, Kim ST, Cho SW, Jung HS, Park KT, Son HK: Growth effects of botulinum toxin type A injected into masseter muscle on a developing rat mandible. *Oral Dis* 14(7): 626-632, 2008.

Kim ST, Won SY, Kim SH, Paik DJ, Song WC, Koh KS, et al.: Variations in the trabecular bone ratio of the maxilla according to sex, age, and region using micro-computed tomography in Koreans. *J Craniofac Surg* 22(2): 654-658, 2011.

Kingsmill VJ, Boyde A, Davis GR, Howell PG, Rawlinson SC: Changes in bone mineral and matrix in response to a soft diet. *J Dent Res* 89(5): 510-514, 2010.

Koski K: Cranial growth centers: facts of fallacies? *Am J Orthod* 54(8): 566-583, 1968.

Kozai Y, Kawamata R, Sakurai T, Kanno M, Kashima I: Influence of prednisolone-induced osteoporosis on bone mass and bone quality of the mandible in rats. *Dentomaxillofac Radiol* 38(1): 34-41, 2009.

Kwon TG, Park HS, Lee SH, Park IS, An CH: Influence of unilateral masseter muscle atrophy on craniofacial morphology in growing rabbits. *J Oral Maxillofac Surg* 65(8): 1530-1537, 2007.

Lebrun Y: Tongue thrust, tongue tip position at rest, and sigmatism: a review. *J Commun Disord* 18(4): 305-312, 1985.

Liu ZJ, Shcherbatyy V, Gu G, Perkins JA: Effects of tongue volume reduction on craniofacial growth: A longitudinal study on orofacial skeletons and dental arches. *Arch Oral Biol* 53(10): 991-1001, 2008a.

Liu ZJ, Shcherbatyy V, Perkins JA: Functional loads of the tongue and consequences of volume reduction. *J Oral Maxillofac Surg* 66(7): 1351-1361, 2008b.

Lu DX, Huang SK, Carlson BM: Electron microscopic study of long-term denervated rat skeletal muscle. *Anat Rec* 248(3): 355-365, 1997.

Moss ML: A theoretical analysis of the functional matrix. *Acta Biotheor* 18(1): 195-202, 1968.

Moss ML: Functional cranial analysis and the functional matrix. *Int J Orthod* 17(1): 21-31, 1979.

Moss ML: The functional matrix concept and its relationship to temporomandibular joint dysfunction and treatment. *Dent Clin North Am* 27(3): 445-455, 1983.

Moss ML: The functional matrix hypothesis revisited. 1. The role of mechanotransduction. *Am J Orthod Dentofacial Orthop* 112(1): 8-11, 1997a.

Moss ML: The functional matrix hypothesis revisited. 2. The role of an osseous connected cellular network. *Am J Orthod Dentofacial Orthop* 112(2): 221-226, 1997b.

Moss ML: The functional matrix hypothesis revisited. 3. The genomic thesis. *Am J Orthod Dentofacial Orthop* 112(3): 338-342, 1997c.

Moss ML: The functional matrix hypothesis revisited. 4. The epigenetic antithesis and the resolving synthesis. *Am J Orthod Dentofacial Orthop* 112(4): 410-417, 1997d.

Moss ML, Rankow RM: The role of the functional matrix in mandibular growth. *Angle Orthod* 38(2): 95-103, 1968.

Mulder L, Koolstra JH, Van Eijden TM: Accuracy of MicroCT in the quantitative determination of the degree and distribution of mineralization in developing bone. *Acta Radiol* 47(8): 882-883, 2006a.

Mulder L, Koolstra JH, Weijs WA, Van Eijden TM: Architecture and mineralization of developing trabecular bone in the pig mandibular condyle. *Anat Rec A Discov Mol Cell Evol Biol* 285(1): 659-666, 2005.

Mulder L, van Groningen LB, Potgieser YA, Koolstra JH, van Eijden TM: Regional differences in architecture and mineralization of developing mandibular bone. *Anat Rec A Discov Mol Cell Evol Biol* 288(9): 954-961, 2006b.

Mulder L, van Ruijven LJ, Koolstra JH, van Eijden TM: Biomechanical consequences of developmental changes in trabecular architecture and mineralization of the pig mandibular condyle. *J Biomech* 40(7): 1575-1582, 2007.

Odman A, Mavropoulos A, Kiliaridis S: Do masticatory functional changes influence the mandibular morphology in adult rats. *Arch Oral Biol* 53(12): 1149-1154, 2008.

Parker LA, Jr., Chalkin MS, Zohn IR: A radiographic analysis of the tongue-thrust swallowing habit. A preliminary report. *Oral Surg Oral Med Oral Pathol* 29(6): 855-860, 1970.

Sarnat BG, Muchnic H: Facial skeletal changes after mandibular condylectomy in growing and adult monkeys. *Am J Orthod* 60(1): 33-45, 1971.

Sarnat BG, Muchnic H: Facial skeletal changes after mandibular condylectomy in growing and adult monkeys. *Am J Orthod* 62(4): 428, 1972.

Sassouni V: A classification of skeletal facial types. *Am J Orthod* 55(2): 109-123, 1969.

Sato H, Kawamura A, Yamaguchi M, Kasai K: Relationship between masticatory function and internal structure of the mandible based on computed tomography findings. *Am J Orthod Dentofacial Orthop* 128(6): 766-773, 2005.

Simard-Savoie S, Lamorlette D: Effect of experimental microglossia on craniofacial growth. *Am J Orthod* 70(3): 304-315, 1976.

Tanaka E, Sano R, Kawai N, Langenbach GE, Brugman P, Tanne K, et al.: Effect of food consistency on the degree of mineralization in the rat mandible. *Ann Biomed Eng* 35(9): 1617-1621, 2007.

Tsai CY, Chiu WC, Liao YH, Tsai CM: Effects on craniofacial growth and development of unilateral botulinum neurotoxin injection into the masseter muscle. *Am J Orthod Dentofacial Orthop* 135(2): 142 e141-146; discussion 142-143, 2009.

Tsai CY, Huang RY, Lee CM, Hsiao WT, Yang LY: Morphologic and bony structural changes in the mandible after a unilateral injection of botulinum neurotoxin in adult rats. *J Oral Maxillofac Surg* 68(5): 1081-1087, 2010a.

Tsai CY, Yang LY, Chen KT, Chiu WC: The influence of masticatory hypofunction on developing rat craniofacial structure. *Int J Oral Maxillofac Surg* 39(6): 593-598, 2010b.

van Limborgh J: A new view of the control of the morphogenesis of the skull. *Acta Morphol Neerl Scand* 8(2): 143-160, 1970.

von Wowern N, Hjorting-Hansen E, Stoltze K: Changes in bone mass in rat mandibles after tooth extraction. *Int J Oral Surg* 8(3): 229-233, 1979.

Washburn SL: The effect of facial paralysis on the growth of the skull of rat and rabbit. *Anat Rec* 94: 163-168, 1946.

Washburn SL: The relation of the temporal muscle to the form of the skull. *Anat Rec* 97(3): 376, 1947a.

Washburn SL: The relation of the temporal muscle to the form of the skull. *Anat Rec* 99(3): 239-248, 1947b.

Watahiki J, Yamaguchi T, Irie T, Nakano H, Maki K, Tachikawa T: Gene expression profiling of mouse condylar cartilage during mastication by means of laser microdissection and cDNA array. *J Dent Res* 83(3): 245-249, 2004.

Watt DG, Williams CH: The effects of the physical consistency of food on the growth and development of the mandible and the maxilla of the rat. *Am J Orthod* 37(12): 895-928, 1951.

Won SY, Kim SH, Kim ST, Paik DJ, Song WC, Koh KS, et al.: Trabecular bone ratio of mandible using micro-computed tomography in Korean. *J Craniofac Surg* 21(3): 920-924, 2010.

Abstract

Change of jaw growth and structure after injection of Botulinum Toxin A on masticatory muscle in Growing Rat

Wonse Park

Department of Dentistry

The Graduate School, YonseiUniversiry

(Directed by Professor Sang-Hwy Lee)

In this thesis, we hypothesized that the change of muscle function evokes the change of jawbone not only the external structure but also internal architecture. To prove this, we used rat animal model with botulinum toxin A injection.

We injected botulinum toxin A on masticatory muscle (masseter muscle, temporal muscle, tongue) in growing Spraque-Dawley male rat. We raised the animals for 3 months with measuring body weight to confirm the normal growth. To evaluate the growth in each animal, we took in-vivo microCT in 4 weeks interval. After 16th weeks of birth, the animals were sacrificed and high resolution microCT were taken. Linear measurement and trabecular bone analysis with 3D region of interest were performed.

In 3D reconstructed image, we found that the lengths of the mandibular growth units associated with functional matrix were affected by the injection of botulinum toxin. Secondary, length of mandibular condyle was also affected by the injection of masseter muscle and temporalis. In botulinum injection at tongue group, narrow inter molar with on first molar was noted. In high resolution microCT analysis, the trabecular bone in mandibular body was different in masseterand temporalis injection group. The volume of masseter was reduced after injection of botulinum toxin in histologic analysis.

In conclusion, Injection of botulinum toxin in masticatory muscle affect directly on the associated growth unit as well as the mandibular condyle by the secondary to the reduced masticatory function. Also, the internal change of trabecular bone at mandibular body was noted in masseter injection group. We think that the environmental change at growth period may influence on the jaw bone structure and architecture.

Key Words : Jaw bone, Muscle, Botulinum Toxin, Growth, MicroCT, Trabecular bone analysis