원위부 요척골 관절 질환에서의 초음파 유도하 스테로이드주사 치료의 효과

- 후향적 1년 경과 관찰 연구 -

연세대학교 대학원

의 학 과

남 상 현

원위부 요척골 관절 질환에서의 초음파 유도하 스테로이드주사 치료의 효과

- 후향적 1년 경과 관찰 연구 -

연세대학교 대학원

의 학 과

남 상 현

원위부 요척골 관절 질환에서의 초음파 유도하 스테로이드주사 치료의 효과

- 후향적 1년 경과 관찰 연구 -

지도 김 석 원 교수

이 논문을 석사 학위논문으로 제출함

2013년 7월 12일

연세대학교 대학원

의 학 과

남 상 현

남상현의 석사 학위논문으로 인준함

심사위원 김 석 원 인

심사위원 오 진 록 인

심사위원 강 태 영 인

연세대학교 대학원

2013년 7월 12일

감사의 글

저의 외로운 길에 그래도 항상 함께 해주시는 분들 때문에 지금도 앞으로 한 걸음씩 나아갈 수 있었습니다.부족하고 나약한 저이지만, 그래도 보듬고 이끌어 주셔서 이 논문을 쓸 수 있었음에 감사한 마음 가득합니다. 제게 언제나 든든한 스승님이신 김석원 교수님과 언제나 조언과 도움을 주셨던 오진록 교수님, 세심한 배려를 해주신 강태영 교수님께 진심으로 감사드립니다. 제 곁에서 매 순간 순간마다 도와주신 분들게 작은 기쁨이 될 수 있도록 더욱 노력하겠습니다.끝으로 부인, 사랑스런 두 딸 예린,예은, 부모님께도 감사한 마음 전합니다.

저자 드림

차례

그림 차례 ----------iii
표 차례 ----------iii
국문요약 ----------iv
제 1 장 서론 ----------1
제 2 장 대상 및 방법 ----------2
2-1 연구대상 ----------2
2-2 주사 방법 ----------3
2-2-1 초음파 유도하 원위부 요척골 관절강내 주사 ----------3
2-2-2 해부학적 표시자를 이용한 원위부 요척골 관절강내 주사 ----------3
2-3 접근법 간의 치료 결과 비교 ---------- 5
2-4 치료 효과와 여러 요인과의 상관성 ----------6
2-5 통계 ----------7
제 3 장 결과 ----------7
3-1 접근법 간의 치료 효과 ----------7
3-2 성공률, 치료 효과와 여러 요인의 상관관계 ----------9
3-3 합병증 ----------10
제 4 장 고찰 ----------10
제 5 장 결론 ----------14
참고문헌 ----------15
영문요약 ----------18

그림 차례

Fig 1. Ultrasound examination of distal radioulnar joint ---------- 4
Fig 2. Ultrasound guided DRUJ intra-articular injection ---------- 5
Fig 3. Accuracy Rates of Intra-articular Injections ---------- 7
Fig.4. Illustration of significant pain relief (≥ 50% reduction in Verbal numerical scale from baseline), functional improvement(≥ 15 point reduction in Mayo modified wrist score baseline) ---------- 10

표 차례

Table 1. Patient Characteristics ----------2
Table 2. Comparison of VNS,DASH, MMWS and ROM by injection guidance from baseline to 3,6 and 12 months ----------9
Table 3. Multiple Logistic Regression Analysis for Possible Outcome Predictors for Injection Effectiveness at Follow-up ----------11

국문요약

원위부 요척골 관절 질환에서의 초음파 유도하 스테로이드주사 치료의 효과
후향적 1년 경과 관찰 연구

본 후향적 연구의 목적은 원위부 요척골 관절 질환 환자에서 초음파 유도하 관절 강내 주사와 해부학적 표시자를 이용한 관절강내 스테로이드 주사 의 장기간 치료 효과와 정확도를 비교하는 것이다. 대상 환자군은 2009년 4월부터 2012년 5월까지 원위부 요척골 관절 질환으로 주사 치료 받은 환자 중에 88명을 대상으로 하였고, 초음파 유도하 관절 강내 주사 치료는 41명이었고, 해부학적 표시자를 이용한 관절강내 주사 치료는 47명이었다. 두 군의 치료 효과를 비교하기 위하여 the Disability of the Arm, Shoulder, and Hand questionnaire (DASH), Verbal Numeric pain Scale(VNS), Modified Mayo wrist score (MMWS), 관절가동 범위, 그리고 정확도를 시술전,3,6 그리고 12개월에 측정하였다.원위부 요척골 관절에 주사한 약물을 두가지 방법 모두 1.25 ml of mixed material (0.5ml Omnipaque + 1% lidocaine 0.25ml + triamcinolone 20mg 0.5ml)을 사용하였다. 두가지 주사 방법 모두 약물을 주입한 후에 관절강 내 주사 유무를 확인하기 위하여 방사선 영상을 찍어 확인하였다. 초음파 유도하 관절강내 주사 방법의 정확도는 98%로 해부학적 표시자를 이용한 주사 방법의 75%에 비하여 높은 정확도를 보였다. 주사 후에 두가지 방법 모두에서 VNS, DASH, MMWS 그리고 관절가동 범위가 모든 기간에서 향상된 소견을 보였다. 두 군 간의 비교에서는 6개월, 12개월 시점에서 VNS,MMWS 가 초음파 유도하 주사 방법이 해부학적 표시자를 이용한 주사 방법 보다는 향상된 소견을 보였다. 50% 이상의 통증 호전 소견을 보이고, MMWS 가 15점 이상 향상된 경우를 성공적 치료로 정의할 때 초음파 유도 주사 방법이 해부학적 표시자를 이용한 주사 방법에 비하여 환자군의 성공 비율이 높았다. 결론적으로 초음파 유도하 주사 방법이 해부학적 표시자를 이용한 주사 방법에 비하여 성공률이 높았고, 원위부 요척골 관절 질환 환자에서 초음파 유도하 스테로이드 주사 방법은 12개월의 추시 관찰 기간 동안에 통증 호전 및 기능 향상에 효과적이다.

Key Words: 원위부 요척골 관절, 초음파, 스테로이드, 주사

1. 서론

손목 관절의 척측 통증은 수 관절을 전문적으로 치료 하는 분야에서 일반적인 다루는 증상에 해당된다. 진단 및 치료에 있어서 어려움이 있기 때문에 수관절의 요통이라고 불리고 있다.[1,2] 손목 관절의 척골 부위의 해부학적 구조물에 대한 연구가 진행되면서, 이 부위에서 발생할 수 있는 통증의 원인을 하나씩 밝혀나가면서, 각각의 원인에 맞는 치료를 할 수 있게 되었다.[1]

최근에는 손목 관절의 척측 부위의 해부학적 구조물 (골, 인대, 연골 등)에 따라서 통증의 원인을 구분하고 있다. 이 중에서 원위부 요척골 관절 질환이 가장 흔하게 손목 관절의 척측 통증을 유발하는 원인으로 밝혀졌다.[1,2] 또한 원위부 요척골 관절의 이상은 류마티스 질환, 원위부 요척골 골절 등의 환자들에게 통증과 장애의 중요 원인 중에 하나이다.[3-6] 손목관절의 척측 통증의 다양한 원인에 대한 보존적 치료 방법으로 통증을 유발할 수 있는 활동 개선, 보조기 착용, 물리치료, 항염증약물 복용 그리고 스테로이드 주사 등이 있다. 관절강 내 스테로이드 주사는 원위부 요척골 관절과 관련된 질환의 진단 및 치료로 이용될 수 있다.[4,6,7]

무릎과 같이 표면에 위치한 큰 관절강에 주사 할 때, 숙련된 임상의는 일반적으로 바늘을 적절하게 삽입시키는데 어려움이 없지만. 작거나 깊은 곳에 있는 관절과 건초는 해부학적 표지자를 촉지 하여 주사하기는 어렵다.[8] 스테로이드를 주사하는 경우에는 바늘 끝의 정확한 위치를 확인하는 것이 중요하는데, 부주의하게 관절 주위 조직에 주사하는 경우에는 피하조직의 괴사와 흡수를 초래할 수 있기 때문이다.[8] 따라서 초음파 유도 관절 강 내 주사는 원위부 요척골 관절과 같은 좁은 공간에 몇 mm 단위로 정확성을 가지고 바늘을 위치시킬 수 있기 때문에, 주변 구조물에 손상을 줄일 수 있고, 약물을 관절 밖에 주입함으로써 생기는 부작용을 줄일 수 있으며 전반적인 시술 시간을 줄여 준다.

Smith 등[5]은 사체를 이용하여 원위부 요척골 관절강내 주사를 할 때 초음파의 유용성을 보고하였다. 그들에 따르면 초음파 유도하 원위부 요척골 관절강내 주사를 10회 실시하여 정확도를 확인한바 모두 관절강내로 주사한 것으로 확인되었다. 하지만 smith 등의 논문은 해부학적 표시자를 촉지하여 이용한 주사방법과 정확도를 비교하지 않았고, 표본수가 적고 치료 효과를 다루지 못한 한계를 가지고 있었다.

본 연구는 후향적 코호트 연구로 원위부 요척골 관절질환 환자를 대상으로 초음파 유도하 관절강내 스테로이드 주사치료의 유용성에 대하여 알아보았다. 3가지 관련된 주제를 가지고 결과를 분석하였는데, 첫째로 정확도에 있어서 해부학적 표시자를 촉지하여 이용한 주사 방법과 비교하였고, 두 번째로 치료 효과에 있어서 두 방법간의 차이가 있는지 확인 하였고, 세 번째로는 치료 효과에 영향을 미칠 수 있는 요인들(환자 요인, 주사 방법) 과의 치료 효과와의 상관관계를 분석 하였다.

2. 대상 및 방법

2-1. 연구대상

2009년 3월 1일부터 2012년 5월 31일까지 손목 관절 척측 통증과 관절 운동 제한을 주소로 성형외과, 재활의학과 외래를 방문하여 병력 청취, 이학적 검사, 방사선검사, 근골격계 초음파 검사 등으로 원위부 요척골 관절 질환으로 진단 받고, 초음파 유도하 주사 치료, 해부학적 표시자를 촉지 하여 이용한 주사 방법을 시행 받은 환자를 대상으로 하였다. 제외기준으로는 골절에 의하여 통증이 발생한 경우, 수술 적 치료를 받은 경우, 류마티스 관절염과 같은 전신적 염증 질환이 있는 경우, 초음파 검사에서 건초염 경우, 방사학적으로 요골 수근골관절염 있는 경우에는 제외하였다. 원위부 요척골 질환의 진단은 유병기간이 최소 12주이상이고, 손목 관절의 회내,회외 운동의 제한, 방사선 검사에서 미란성 관절염 소견 등이 있는 경우에 진단하였다.[4,9]

연구 기준을 만족하는 대상자는 총 88명이었으며 초음파군은 41명이고, 해부학적 표시자 군은 47명이었다. 성별은 초음파군은 남자 12명, 여자 29명, 해부학적 표시자군은 남자 15명, 여자 32명이었다. 평균연령은 초음파유도군은 49.2세, 해부학적 표시자군 47.3세 이다. 증상발현 후 시술까지의 기간은 초음파군은 평균 14.8주 였고, 방사선 투시장치군은 15.7주이다. 두 군에서 기간, 성별, 연령 그리고 체지방지수에서는 통계학적인 차이는 없었다 (Table 1).

Table 1. Patient Characteristics

	US guided method (n=41)	Palpation guided method (n=47)	P value
Sex (male/female)	12/29	15/32	0.87
Age (years)	49.2±6.8	47.3±7.3	0.63
Duration(Weeks)	14.8±4.9	15.7±4.3	0.53
BMI	23.2 ± 2.4	23.5 ± 2.0	0.51

Values are mean±standard deviation.

*p< 0.05

2-2. 주사 방법

2-2-1. 초음파 유도하 원위부 요척골 관절강내 주사

초음파 유도하 주사 및 검사는 Accuvix XQ®(Medison,seoul,korea)와 주파수 6-12 MHz의 선형 탐침자를 이용하였다. 관절강 내 주사를 시행하기 전에 주사 바늘의 주행 및 목표지점을 확인하였는데, 환자를 편안하게 앉힌 후에 검사용 책상에 손목과 팔꿈치를 올려 놓게 한 후 초음파 검사를 시행하였다. 원위부 요척골 관절을 초음파 영상에서 확인하기 위하여 제일 먼저 요골의 원위부 요골단 부위를 영상에 확인 하였다. 이 부위에서 해부학적 표지자로 Lister 결절을 확인한 후에, 이 결절의 내측에 신전근의 제3구획이 위치하고 있는 것을 확인하였다. 그 다음에 제3구획의 내측 부위로 제4구획의 수지신전근을 확인 후에, 천천히 탐침자를 척측으로 움직여 소지신근의 횡단 초음파 영상을 얻었다. 이 근육 힘줄 바로 밑에 원위부 요척 골관절이 위치하고 있다.[5](Fig.1)

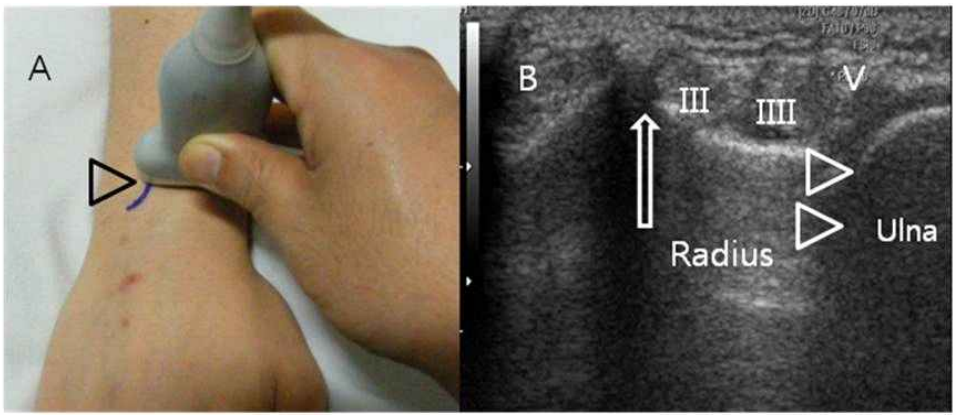

Fig 1. Ultrasound examination of distal radioulnar joint

(A)Wrist and hand position for ultrasound examination of distal radioulnar joint (arrow head:ulnar head). the transducer position bridging the space between Lister' s tubercle and the ulnar head.

(B) Lister' s tubercle (arrow) is located on the left side (radial), whereas the ulnar head (UH) is on the right side (ulnar). From left to right, one can see the third extensor compartment, fourth extensor compartment and extensor digiti minimi .The DRUJ space lies between the extensor digiti minimi and the ulnar head (arrow head).

영상을 확인 한 후, 피부에 목표 지점을 펜으로 표시한 후, 목표 지점의 깊이는 초음파 기계의 측정기로 측정한 후 기록하였고, 깊이에 맞게 바늘의 길이를 선택 하였다. 위와 같이 원위부 요척골 관절을 확인한 후, 탐침자를 뗀 후에 주사 부위를 베타딘으로 소독하고 천자 부위에 구멍이 있는 멸균포로 덮어 해당 부위만 노출시킨 상태에서, 멸균 장갑과 수술용 마스크를 착용하였다. 다시 탐침자를 목표 지점에 위치한 후 25 게이지 3.8cm 바늘을 이용하여, 초음파 영상에서 원위부 요척골 관절의 목표 지점을 확인 후에 총 1.25cc 의 약물 (non-ionic contrast media: 0.5cc (Omnipaque 300; GE Healthcare, Carrigtohill, Ireland) + 0.75 cc (1% lidocaine 0.25ml + triamcinolone 20mg 0.5ml) 을 in-plain, free-hand 방법으로 주사 하였다. 그리고 주사 과정에서 정확하게 관절 강 내로 약물이 주입되는지를 확인하기 위하여 칼라 도플러 영상을 이용하였다.(Fig.2)

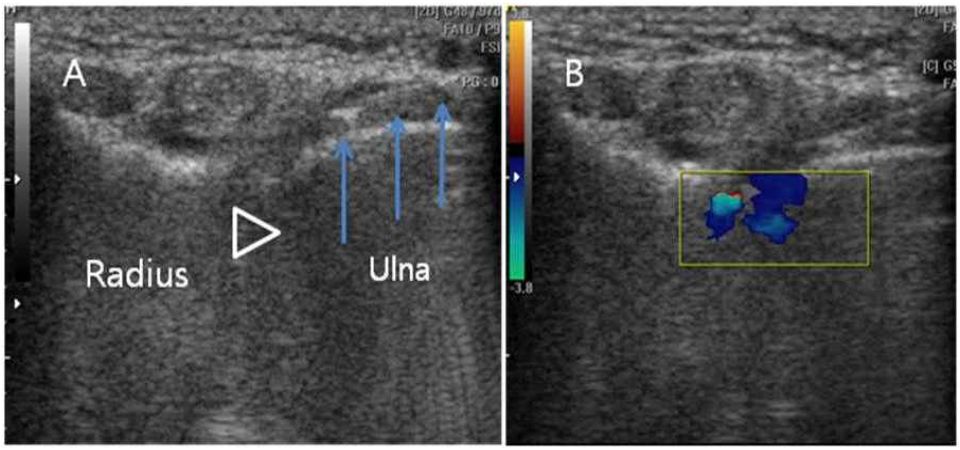

Fig 2. Ultrasound guided DRUJ intra-articular injection

(A)The needle tip was observed within distal radioulnar joint space. arrow, needle shaft; arrowhead, DRUJ.

(B) Color Doppler image showing accurate intra-articular injection

모든 환자의 주사는 2명의 시술자에 의하여 시행 하였고, 주사 후에 약물이 바늘의 진입경로로 세어 나오지 않게끔, three-way stopcock을 이용하여 0.1-0.2cc 의 생리식염수를 주사하였다. 또한 주변 연부조직의 조영제가 퍼지기 않게끔, 5-10분간 관절운동을 제한하였다. 그리고 관절강내 약물이 정확하게 주입되었는지, 삼각연골 복합체의 손상과 같은 질환과 동반되는지 확인하기 위하여 손목 관절의 방사선 영상을 찍어 확인하였다.

2-2-2. 해부학적 표시자를 이용한 원위부 요척골 관절강내 주사

환자를 편안하게 앉힌 후 검사용 책상에 손목과 팔꿈치를 올려 놓게 한 후, 팔꿈치를 편안하게 회내 시킨 후에, U자의 척골 골두를 촉진하고 펜을 이용하여 표시 하였다. 주사 부위는 U자 모양의 척골 골두의 외측 부위로 원위부 요척골 관절강에 해당된 부위로 삼았다. 주사는 3.8cm 25 게이지 바늘을 이용하여 주사 하였고, 초음파 유도 주사와 동일하게 조영제가 포함한 약물 1.25cc를 주사한 후에 5-10분간 관절운동 제한 후에 방사선 영상을 찍었다.

2-3. 접근법 간의 치료 결과 비교

경과 기록지를 검토하여 환자의 연령, 성별, 증상 유발기간 등을 확인하였고, 방사선 영상을 확인하여 관절강 내로 약물이 주입되었는지 확인하였다. 주사 치료 효과를 비교하기 위하여 통증 호전 여부는 구두숫자척도 (Verbal Numeric pain Scale) 로 측정하였고, 기능 호전 여부는 Mayo modified wrist score (MMWS), DASH (Disabilities of the Arm, Shoulder, and Hand), 관절가동 범위를 주사 후에 3개월, 6개월 12개월로 측정하여 확인하였다. VNS는 통증이 전혀 없는 경우를 0점, 상상할 수 있는 대 통증인 경우를 10점으로 하여 환자에게 점수를 말하도록 하였다.[10]MMWS는 100을 정상적인 손목기능을 나타내는 값으로 측정하였고, 각 통증(25점), 관절 운동 범위(25점), 악력(25점), 기능상태 (25점)를 합산하였다.[11]DASH질문지는 30개 항목으로 이루어졌는데 21가지는 특정한 활동을 수행하는 능력을, 9가지는 관련 증상에 대한 것으로 0에서 100까지의 범위를 가지며 더 높은 점수가 더 큰 장애상태를 표시하는 것이다.[12]손목의 관절 운동범위는(회외전, 회내전) Goniometer를 이용하여 3회 측정하여 그 평균값으로 측정하였다. 주사 치료의 환자의 만족도 경우에는 추가 관찰 12개월 후에 5 점 환자 만족지수 <0 (효과가 전혀 없다), 1 (불량), 2 (보통), 3 (양호), 4(우수)> 를 구하여 평가하였다. 우수는 본인이 기대한 정도로 치료 결과에 만족한다는 수준, 양호는 본인이 기대하는 정도까지는 아니지만 다시 통증이 있다면 이 치료를 받겠다는 수준, 보통은 효과가 없었던 건 아니지만 다시 통증이 있다면 이 치료를 택하지 않겠다는 수준, 불량은 이전의 치료의 효과와 같거나 더 나쁘다는 수준으로 조사하였다.

2-4 치료 효과와 여러 요인과의 상관성

초음파 유도 방법과 해부학적 표시자를 이용한 방법에서 관절강 내의 정확도를 비교하기 위하여 주사 후에 전후방, 측면 사진을 촬영하여 확인 하였다. 관절강 내에만 조영제가 머문 경우에는 성공, 그 외에 연부조직 등에 조영제가 퍼진 경우는 실패로 정의하였다. (Fig. 3).

Fig. 3. Accuracy Rates of Intra-articular Injections

A, Successful intra-articular injection (arrow).

B, Visible leakage of nonionic contrast material (arrow) in the soft tissue.

3개월, 6개월, 12 개월 후 각 기간마다 VNS 50% 그리고 MMWS 15점 이상 호전된 경우에 치료 효과가 성공적이었다고 결정 하였고, 각 기간별로 증상이 재발하여 (VNS 50%이상) 재 시술을 받은 경우, 수술적 치료를 받은 경우에는 실패로 정의하였다. 또한 12개월 후에 환자 만족도에서 “양호”와 “우수”을 선택하고, VNS 50% 그리고 MMWS 15점 이상 호전된 경우에 치료 효과가 성공적으로 정의하고 주사방법, 관절강 내 주사 여부 .환자의 연령, 성별, 유병기간과의 상관관계를 알아보았다.

2-5 통계

카이 제곱 검정 과 Mann-Whitney U 방법을 이용하여 두 환자 군의 성별, 체지방 지수, 유병기간, 나이 등을 비교하였다. 각 시점에서 두 군간 VNS, MMWS, DASH, ROM 의 비교는 반복 측정 분산분석(Repeated measures analysis of variance)을 이

용 하였고, 사후검정으로써 Bonferroni's correction을 시행하였고, 시술 후 환자 만족도, 성공여부의 비교는 카이제곱 검정을 이용하여 분석 하였다. 최종 추적 관찰 후에 치료 결과와 주사방법, 환자의 연령, 성별, 유병기간 과의 상관성을 알아보기 위하여 로지스틱 회귀분석을 이용하였다. 통계프로그램으로는 SAS Enterprise Guide 4.1 (4.1.0.471)이 사용되었으며, 유의 수준은 p값 0.05 이하로 하였다.

3. 결과

3-1 접근법 간의 치료 효과

시술 전의 VNS, MMWS, DASH, ROM의 두 군 간의 차이는 없었고, 시술 후 6개월, 12개월 시점에서 VNS, MMWS에서 차이를 보였고, DASH, ROM (supination) 경우는 12개월 시점에서만 차이를 보였다 (Table. 2).

Table 2. Comparison of VNS,DASH, MMWS and ROM by injection guidance from baseline to 3,6 and 12 months

	Group	Baseline	3 months	6 months	12 month
VNS	US	6.7±1.4	2.6±0.9*	2.7±0.9*†	3.2±1.0*†
	Palpation	6.5±1.6	2.9±1.0*	3.2±0.8*	3.7±0.8*
DASH	US	45.7±9.1	22.1±5.4*	13.1±3.3*	14.9±4.2*†
	Palpation	44.8±9.8	22.6±5.7*	14.0±4.0*	16.8±3.9*
MMWS	US	57.4±6.9	73.1±4.7*	83.9±3.1*†	81.3±4.8*†
	Palpation	56.3±5.8	72.6±4.8*	81.2±2.8*	78.8±3.6*
Pronation	US	62.7±5.1	83.1±3.9*	82.4±5.9*	81.2±4.7*†
	Palpation	62.3±4.8	82.7±4.1*	80.5±5.2*	77.6±4.4*
Supination	US	63.1±4.8	82.1±3.9*	84.7±5.2*	85.1±6.3*
	Palpation	63.2±5.1	81.8±4.1*	83.5±5.1*	84.8±5.7*

Values are mean±standard deviation.

*p< 0.05 before vs after

†p<0.05 US vs Palpation

VNS Verbal Numeric Pain scale, *DASH* The Disability of the Arm, Shoulder, and Hand questionnaire, *MMWS* The modified Mayo wrist score, *ROM* range of motion

각 기간별로 치료 효과의 성공에서는 초음파 유도 군은 3개월 시점에서 7명이 재

시술을 받아서 34명(83%)의 환자에서 성공 하였고, 해부학적 표시자 군은 10명이 재 시술을 받아서, 36명(77%)의 환자에서 성공하였다. 6개월 시점에서는 초음파 유도 군은 7명이 재 시술 받아서 27명(66%) 성공하였고, 해부학적 표시자 군은 15명이 재 시술 받았으며, 21명(45%) 성공하였고, 12개월 시점에서는 초음파 유도 군은 8명이 재 시술 받았으며, 총 19명 (46%)에서 성공하였고, 해부학적 표시자 군은 9명이 재 시술 받아서, 총 12명 (26%)에서 성공 하였고, 두 군 간의 성공률은 차이는 6개월,12개월에서 통계학적인 차이를 보였다.(Fig. 4).

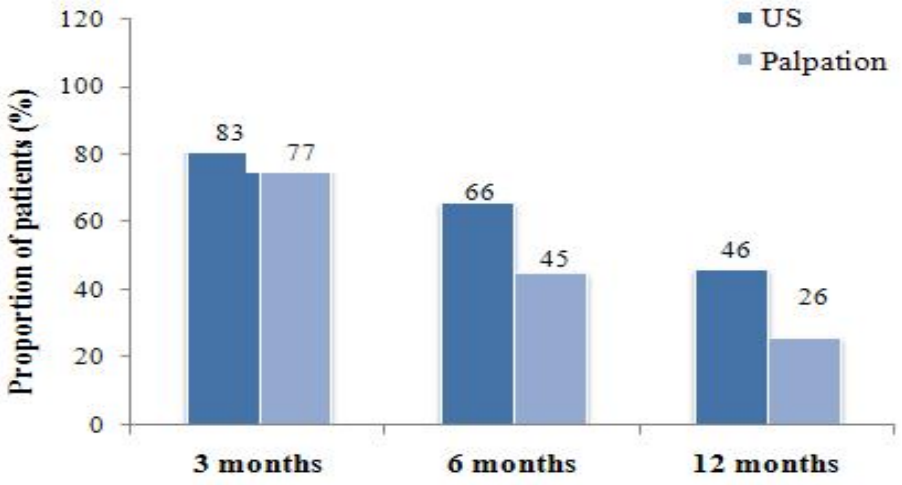

Fig.4. Illustration of significant pain relief (≥ 50% reduction in Verbal numerical scale from baseline), functional improvement(≥ 15 point reduction in Mayo modified wrist score baseline)

3-2 성공률, 치료 효과와 여러 요인의 상관관계

영상 의학적 분석이 가능한 환자는 초음파 유도 군이 54명, 해부학적 표시자 군이 63명으로 총 117명이었다. 성공률은 초음파 유도군이 53명(98%)이었고, 해부학적 표시자 군은 47명 (75%)으로 확인되었고, 두 군에서 통계학적인 차이를 보였다. 12개월 경과 관찰 후에 치료 결과가 VAS 50% 그리고 MMWS 15점 이상 호전되고,

환자만족지수 3,4점 인 경우를 치료가 성공적이라고 정의 하였고, 이러한 성공여부와 주사방법, 연령, 성별, 유병기간과의 상관성을 확인 한 결과 주사 방법과 상관관계를 보였다.(Table 3).

Table 3. Multiple Logistic Regression Analysis for Possible Outcome Predictors for Injection Effectiveness at Follow-up

Factor	OR	95% CI	P value
Age	1.047	0.998-1.097	0.058
BMI(kg/㎡)	1.038	0.845-1.276	0.722
Injection method	1.432	0.873-1.801	0.043
Duration	1.121	0.963-1.304	0.140

OR: Odds ratio, 95% CI: 95% Confidence interval

BMI: Body mass index

3-3 합병증

주사 과정에서 발생한 특별한 합병증은 없으며, 해부학적 표시자를 이용한 주사방법에서는 피부 위축, 탈색소화가 3명의 환자에서 발생하였지만 피부 위축 1명을 제외하고는 3개월 후에도 증상이 호전되었다. 그 외에는 감염, 힘줄 파열 등과 같은 중요 합병증은 발생하지 않았다.

4. 고찰

관절강과 관절 주위 조직으로 국소 마취제와 스테로이드 혼합액을 주사하는 것은 여러 종류의 관절, 힘줄, 점액낭 그리고 신경질환을 치료하는데 자주 사용된다. 신중하고 주의 깊게 사용하면 관절염을 치료하는 데 전신요법의 유용한 보조 수단이 될 수 있으며, 전신 약물의 전체 용량을 줄일 수 있도록 해준다. 스테로이드는 강력한 항염

증 약물로, 그 치료 효과가 일정 기간 동안에 치료 효과를 유지시킬 수 있음으로, 류마티스와 수관절 전문의들에게 일상적으로 사용되고 있다.[13,14] 하지만 관절강으로 정확하게 스테로이드가 주입되지 않고 주변으로 주사 된다면, 힘줄 파열, 연부조직의 위축, 피부 위축 및 탈색소와 같은 국소적인 합병증으로 발생할 수 있다.[15] 해부학적 표시자를 이용한 주사방법의 정확도를 다룬 이전 논문에서는 주사의 실패율이 29-63%로 보고하였다.[16] 해부학적 표지자를 이용한 주사방법을 대체할 수 있는 방법으로는 CT, fluoroscopy등이 이용 될 수 있다. 하지만 이러한 방법 들은 시술시간이 많이 걸리고, 조작하기가 쉽지 않고 그리고 방사선 노출의 위험이 있다.[8] 최근에는 초음파 유도 관절강 내 주사 방법이 많이 이용되고 있는데, 방사선 노출의 위험이 없고, 시술 전에 근골격계 초음파 검사를 시행할 수 있어서 진단과 치료를 시행할 수 있는 장점을 가지고 있다.[16]

초음파 유도 방법과 해부학적 표시자를 이용한 주사 방법의 정확도를 비교한 논문들에 따르면, 고관절 경우에는 해부학적 표시자를 이용한 주사 방법이 67% 정확도를 보인 것에 비하여 초음파 유도 방법 경우에는 97%의 정확도를 보여서 성공률이 초음파 유도 방법이 높은 것으로 보고 되었다.[17,18] 무릎 관절 경우에서는 초음파 유도 방법의 정확도가 95.6%로 해부학적 표시자를 이용한 주사 방법의 77.3%에 비하여 통계적으로 성공률이 높은 것으로 보고되었다.[19] 원위부 요척골 관절 경우에는 Smith 등[5]이 사체를 이용하여 초음파 유도 주사 방법의 정확도를 알아본 결과, 10 회 주사하여 모두 성공한 것으로 보고 하였다. 하지만 표본수가 적었고, 해부학적 표지자를 이용한 주사 방법과 비교 하지 못한 단점이 있다. 본 연구에서는 후향적 연구이지만 관절 조영 영상을 통하여 두 가지 방법을 비교하였고, 초음파 유도 방법 54명과 해부학적 표지자를 이용한 방법 63명으로 총 환자수가 117명이었고, 정확도에 있어서는 초음파 유도 방법이 98%이었고, 해부학적 표시자를 이용한 방법 경우에는 75%로 초음파 유도 방법이 통계적으로 우수하였다.

관절강 내 스테로이드 주사는 다양한 관절 질환에 이용되고 있다. Cunnington 등[16]은 염증성 관절염 환자들을 대상으로 스테로이드 관절강내 주사 치료에 대한 연구를 하였는데, 그들에 따르면 해부학적 표지자를 이용한 주사 방법에 비하여 초음파 유도 방법의 정확도가 높다고 보고하였다.(83% VS 67%) 그러나 치료 효과 면에서 두 방법에서 통계학적인 차이를 보이지 않았다고 보고하였다. Dogu 등[21]은 견관절 충돌 증후군 환자를 대상으로 견봉 하 점액낭에 스테로이드 주사를 시행하였는데 정확도에서

있어서 두 가지 방법(US 70% vs Palpation 65%)에 차이가 없었으며, 또한 6주후 치료 효과에서 있어서도 차이가 없었다고 보고하였다. 위의 두 논문에 유사한 제한점을 가지고 있는데, 추시 관찰 기간이 6주로 짧았고, 초음파 유도 주사방법의 정확도가 낮았다. Jones 등[22]은 염증성, 비염증성 관절 질환 환자를 대상으로 하여 관절강 내 주사시 83개의 염증성 관절의 45개에서 임상적으로 염증이 호전되었다고 보였다. 그들에 따르면 이러한 임상적 호전이 없는 경우의 원인으로서 관절 강 내 약물을 정확하게 주입하지 않았기 때문이라고 보고 하였다. 따라서 관절강 내 약물을 정확하게 주입한 경우가 그렇지 않은 경우에 비하여 임상적으로 관절내 염증 상태를 훨씬 호전시킨다고 보고하였다. Cunnington 등[16]은 관절강 내로 정확하게 주사하지 못한 경우에 비하여 정확하게 주사한 경우가 주사 후 6주후에 시각상사척도로 평가한 결과 통증이 통계적으로 유의하게 호전된 것으로 보고하였다. 따라서 관절강 내 정확하게 주입하는 것이 치료 효과를 보장해준다. 본 연구에서는 관절강 내 주사의 정확성에 있어서는 초음파 유도 방법이 해부학적 표시 방법에 비하여 우수하였다. 치료 효과에 있어서는 3개월 기간까지는 큰 차이를 보이지 않았지만 6개월 이후부터 치료 효과의 성공률, 그 외의 측정 지수에 있어서 차이를 보였다. 따라서 6개월 이상의 장기간 치료 효과에서는 있어서는 관절강 내 정확도에 우수성이 높은 초음파 유도방법이 해부학적 표시방법에 비하여 좋은 것으로 생각된다.

스테로이드 주사는 일시적인 통증 증가. 피부위축, 탈색소화 그리고 패혈성 관절염을 유발할 수 있다. 또한 관절강 연골에 대한 유해한 효과를 줄 수 있으며, 힘줄 퇴행성 변화와 힘줄 파열등과 같은 합병증을 유발할 수 있다.[23] 이러한 합병증으로 피부위축과 탈색소화가 두 번째로 자주 일어날 수 있는 합병증이다.[23] 비록 대부분 부작용이 드물고, 일시적이지만, 피부위축과 탈색소화 경우에는 영구적일 수 있기 때문에 시술전에 환자에게 부작용에 대해서 충분한 설명이 필요하다. 이 연구에서 해부학적 표지자를 이용한 주사법에서 피부 위축 및 탈색소화가 3명의 환자에서 발생하였지만. 환자군이 작아서 통계학적인 의미가 없었다. 또한 3명의 환자가 모두 관절강 내로 정확하게 주사가 되지 않은 경우로, 따라서 정확하게 관절강내로 스테로이드 약물을 주입해야 안정성을 보장할 수 있다.

초음파는 급성, 만성 건막염 을 포함한 힘줄의 염증성 질환을 물론이고, 인대, 혈관, 신경,윤상 활차 등의 손목과 수지의 다양한 병변을 확인할 수 있다.[24] 따라서 시술 전에 초음파 검사를 시행하여 완관절 척골 부위 통증을 유발할 수 있는 원위부 요척골

관절 질환 외에 타 질환과 감별 할 수 있다. 본 연구에서는 시술 전에 초음파 검사를 시행하여, 척측 신전건 건막염 환자와 같은 척측 완관절 통증을 유발할 수 있는 타 질환 등을 감별할 수 있었다.

초음파 유도 시 바늘을 삽입하면서 바늘 관찰을 실패하는 것, 특히 바늘 끝을 놓치는 것이 시술 과정에서 흔하게 발생하는 어려움이었다. 칼라 도플러를 이용하게 되면 이러한 어려움을 해결할 수 있다. 이전 논문에서 무릎 관절 관절강 내 주사 시 칼라 도플러를 이용하였을 때, 관절강내 약물을 정확하게 주입하는데 도움이 된다고 보고하였다.[19] 본 연구에서 바늘을 원위부 요척골 관절에 위치 한 후 약물 주입 하는 동안 칼라 도플러를 이용하여 관절강 내로 약물이 정확하게 주입되는 것을 확인할 수 있었다.[25]

삼각 연골 복합체에 대한 초음파 검사는 연골체의 내적 구조물에 대한 충분한 정보를 제공하는데 제한점을 가지고 있다.[26] 그러나 Taljanovic 등[27]은 요골 수근골 관절 조영술을 이용하여 삼각연골 복합체에 대한 초음파 검사의 감수성을 향상시켰다고 보고하였다. 삼각연골 복합체의 손상이 의심되면, 진단 및 치료 목적으로 원위부 요척골 관절에 초음파 유도 하 관절 조영술을 실시하여 진단하는데 도움을 줄 수 있다.[5] 주사하는 동안에 원위 요척골 관절에서 척골 수근골 관절내로 약물의 주입되는 것을 초음파로 확인한다면, 삼각연골 복합체의 손상을 의심할 수 있다.[27] Smith 등[5]은 초음파 유도하 원위부 요척골 관절 주사를 10개의 사체에서 실시하였는데, 조영제가 포함한 약물을 주입하였을 때 두 경우에서 척골 수근골 관절로 약물이 주입되는 것을 관찰할 수 있었고, 두 경우 모두 삼각연골 복합체 손상으로 진단된 경우 였다. 본 연구에서도 원위부 요척골 관절내로 조영제가 포함된 약물을 주사한 경우에서는 척골수근골 관절로 약물이 주입되는 경우를 초음파 영상에서 확인할 수 있고, 또한 방사선 영상에서도 확인할 수 있었다.

본 연구의 제한점은 후향적 연구로서 치료 결과에 영향을 미칠 수 있는 다양한 요인들을 조절 하지 못하였다. 또한 대상 환자 군이 충분치 않아서 연구 결과에 대한 신뢰성에 있어서 한계를 보이고 있다. 향후 이런 요인들을 해결할 수 있는 전향적 무작위 연구가 필요한 것이다.

결론

원위 요척골 관절 질환에 있어서 초음파 유도하 주사 방법은 해부학적 표시자를 이용한 주사 방법에 비하여 성공률이 높았다. 또한 6개월 이상의 치료 효과에 있어서 해부학적 표시자를 이용한 주사 방법에 비하여 초음파 유도 방법이 우수한 결과를 보였다. 따라서 장기간 치료 효과를 유지하기 위해서 초음파 유도 방법을 선택하는 것이 좋을 것으로 생각된다.

참고문헌

1. Ahn AK, Chang D, Plate AM (2006) Triangular fibrocartilage complex tears: a review. Bull NYU Hosp Jt Dis 64:114-118

2. Alkubaidan FO, Heffernan EJ, Munk PL (2009) Radiology for the surgeon: musculoskeletal case 43. Ulnar impaction syndrome. Can J Surg 52:65-67

3. Finlay K, Lee R, Friedman L (2004) Ultrasound of intrinsic wrist ligament and triangular fibrocartilage injuries. Skeletal Radiol 33:85-90

4. Murray PM, Adams JE, Lam J, Osterman AL, Wolfe S (2010) Disorders of the distal radioulnar joint.Instr Course Lect 59:295-311

5. Smith J, Rizzo M, Sayeed YA, Finnoff JT (2011) Sonographically guided distal radioulnar joint injection: technique and validation in a cadaveric model. J Ultrasound Med 30:1587-1592

6. DeSmet L (2006) The distal radioulnar joint in rheumatoid arthritis. Acta Orthop Belg 72:381 - 386

7.Koski JM, Hermunen H (2001) Intra-articular glucocorticoid treatment in therheumatoid wrist: an ultrasonographic study. Scand J Rheumatol 30:268 - 270

8. Bianchi S, Zamorani MP (2007) US-guided interventional procedures. In: Bianchi S, Martinoli C (ed) Ultrasound of the Musculoskeletal System. 1st edn. Springer, Berlin, Heidelberg, pp 891-917

9. Glowacki K, Koch RB, Weiss AP, Akelman E (1997) Disorders of the distal radioulnar joint. Am J Orthop (Belle Mead NJ) 26:193-200

10. Hartrick CT, Kovan JP, Shapiro S (2003) The numeric rating scale for clinical pain measurement: a ratio measure?. Pain Pract 3 :310-316

11. Amadio PC, Berquist TH, Smith DK, Ilstrup DM, Cooney WP, Linscheid RL (1989) Scaphoid malunion. J Hand Surg Am 14:679-687

12. Wong JY, Fung BK, Chu MM, Chan RK (2007) The use of Disabilities of the Arm, Shoulder, and Hand Questionnaire in rehabilitation after acute traumatic hand

injuries. J Hand Ther 20:49-55
13. Ravaud P, Moulinier L, Giraudeau B, et al (1999) Effects of joint lavage and steroid injection in patients with osteoarthritis of the knee: results of a multicenter, randomized, controlled trial. Arthritis Rheum 42:475 - 482
14. Hochberg MC, Perlmutter DL, Hudson JI, et al (1996) Preferences in the management of osteoarthritis of the hip and knee: results of a survey of communitybased rheumatologists in the United States. Arthritis Care Res 9:170 - 176
15. Konttinen YT, Friman C, Tolvanen E, et al (1983) Local skin rash after intraarticular methyl prednisolone acetate injection in a patient with rheumatoid arthritis. Arthritis Rheum 26:231 - 233
16. Cunnington J, Marshall N, Hide G, Bracewell C, Isaacs J, Platt P, Kane D (2010) A randomized, double-blind, controlled study of ultrasound-guided corticosteroid injection into the joint of patients with inflammatory arthritis. Arthritis Rheum 62:1862-1869
17. Dirac¸ oglu D, Alptekin K, Dikici F, Balci HI, Ozc¸ akar L, Aksoy C (2009) Evaluation of needle positioning during blind intra-articular hip injections for osteoarthritis: fluoroscopy versus arthrography. Arch Phys Med Rehabil 90:2112 - 2115
18. Smith J, Hurdle MF, Weingarten TN (2009) Accuracy of sonographically guided intra-articular injections in the native adult hip. J Ultrasound Med 28:329 - 335
19. Im SH, Lee SC, Park YB, Cho SR, Kim JC (2009) Feasibility of sonography for intraarticular injections in the knee through a medial patellar portal. J Ultrasound Med 28:1465 - 1470
20. Collins JM, Smithuis R, Rutten MJ (2012) US-guided injection of the upper and lower extremity joints. Eur J Radiol 81: 2759-2770
21. Dogu B, Yucel SD, Sag SY, Bankaoglu M, Kuran B (2012) Blind or ultrasound-guided corticosteroid injections and short-term response in subacromial impingement syndrome: a randomized, double-blind, prospective study. Am J Phys

Med Rehabil 91:658-665
22. Jones A, Regan M, Ledingham J, Pattrick M, Manhire A, Doherty M (1993) Importance of placement of intra-articular steroid injections. BMJ 307:1329 - 1330
23. Gaujoux-Viala C, Dougados M, Gossec L (2009) Efficacy and safety of steroid injections for shoulder and elbow tendonitis: a meta-analysis of randomised controlled trials. Ann Rheum Dis 68:1843-1849
24. Watanabe A, Souza F, Vezeridis PS, Blazar P, Yoshioka H (2010) Ulnar-sided wrist pain. II. Clinical imaging and treatment. Skeletal Radiol 39:837-857
25. Bum Park Y, Ah Choi W, Kim YK, Chul Lee S, Hae Lee J(2012) Accuracy of blind versus ultrasound-guided suprapatellar bursal injection. J Clin Ultrasound 40:20-25
26. Heuck A, Bonel H, Stabler A, Schmitt R (1997) Imaging in sports medicine: hand and wrist. Eur J Radiol 26:2 - 15
27. Taljanovic MS, Sheppard JE, Jones MD, Switlick DN, Hunter TB, Rogers LF (2008) Sonography and sonoarthrography of the scapholunate and lunotriquetral ligaments and triangular fibrocartilage disk: initial experience and correlation with arthrography and magnetic resonance arthrography. J Ultrasound Med 27:179-191

Abstract

Effect of Ultrasound-Guided Corticosteroid Injections in the distal radioulnar joint disorder. Retrospective study - 1 year follow up

Sanghyun, Nam

Dept. of Medicine

The Graduate School

Yonsei University

The aim of this study was to conduct a retrospective study on the long-term benefits and accuracy rate of the ultrasound (US) guided vs. palpation guided intraarticular (IA) injections for the treatment of distal radioulnar joint (DRUJ) disorder. From March 2009 to May 2012, 88 patients received US (n=41) or palpation (n=47) guided steroid injection for DRUJ disorder. Outcomes were measured with a the Disability of the Arm, Shoulder, and Hand questionnaire (DASH), Verbal Numeric pain Scale(VNS), Modified Mayo wrist score (MMWS), range of motion (ROM) and accuracy rate between two group. 1.25 ml of mixed material (0.5ml Omnipaque + 1% lidocaine 0.25ml + triamcinolone 20mg 0.5ml) was injected into the intra-articular space of the DRUJ. Treatment effects were assessed by using the VNS, DASH, MMWS and passive ROM of the DRUJ (supination,pronation from neutral). After US guided and palpation guided IA injection into DRUJ, a radiographic image was taken to determine whether the injected material reached the IA space or infiltrated into the soft tissue. Image analysis and chart review were performed. US guided IA injections showed significantly higher accuracy(98%) than palpation guided IA injections(75%) in DRUJ . The VNS, DASH,

MMWS and ROM were improved at 3,6 and 12 months in both groups. There was a significant difference in the VNS,MMWS between the US guided and palpation guided groups at 6,12 month and DASH, ROM at 12 month of follow up. The proportion of patients achieved significant pain relief greater than 50% and more than 15 point of MMWS were significant different between the groups at 6 and 12 months.US guided IA injection showed significantly higher accuracy than palpation guided IA injection in the DRUJ. US guided IA steroid injections were effective in improving the pain of patients with DRUJ disorder during 12 months follow-up.

Key Words: Distal radiular joint, Ultrasound, Steroid, Injection