한국인 얼굴표정과 관련된 볼굴대의 위치 및 입꼬리당김근과 큰광대근의 형태

연세대학교 대학원

치 의 학 과

양 승 준

한국인 얼굴표정과 관련된 볼굴대의 위치 및 입꼬리당김근과 큰광대근의 형태

지도교수 정 한 성

이 논문을 석사 학위논문으로 제출함

2003년 12월 일

연세대학교 대학원

치 의 학 과

양 승 준

양승준의 석사 학위논문을 인준함

심사위원 _____ 인

심사위원 _____ 인

심사위원 _____ 인

연세대학교 대학원

2003년 12월 일

감사의 글

이 논문을 마치기까지 저를 이끌어주신 김희진 교수님께 더 없는 감사를 드립니다. 논문의 작성과 심사에 많은 지도 편달을 해주신 이충국 교수님, 이승일 교수님께도 진심으로 감사 드립니다. 또한 그 동안 끝없는 배려와 세심한 지도를 아끼지 않으신 정한성 교수님께 그리고 해부학 연구실 여러 선생님 모두에게도 감사드립니다. 함께 진료하며 바쁜 저를 도와준 연세 미 치과의원의 직원들에게도 고마움을 전합니다.

지금까지 저를 믿어주시고 후원을 아끼지 않으신 사랑하는 어머님, 그리고 장인, 장모님과도 작은 기쁨을 나누고 싶습니다. 인생의 동반자임을 약속하고 저의 아내로서, 아이의 엄마로서 수고하는 사랑하는 아내와 이제 곧 두 돌이 될 딸에게 아빠로서의 미안함과 고마움을 전하며 이 논문을 바칩니다.

2003년 12월

저자 씀

차 례

표차례 ····· ii

그림차례 ····· ii

국문요약 ····· iii

Ⅰ. 서 론 ····· 1

Ⅱ. 재료 및 방법 ····· 3

1. 재료 ····· 3

2. 방법 ····· 3

가. 볼굴대의 해부학적 위치 및 계측 ····· 3

나. 입꼬리당김근의 형태분류 및 큰광대근의 형태변이 ····· 4

Ⅲ. 결 과 ····· 6

1. 입꼬리사이선에 대한 볼굴대의 해부학적 위치 및 계측 ····· 6

2. 입꼬리당김근의 형태분류 및 큰광대근의 형태변이 ····· 8

Ⅳ. 고 찰 ····· 11

Ⅴ. 결 론 ····· 17

참고문헌 ····· 18

영문요약 ····· 22

표 차례

Table 1. Comparisons of the location of the modiolus in several races ····· 7

그림 차례

Fig. 1. Patterns and location of the modiolus based on the level to the intercheilion horizontal line ····· 4

Fig. 2. Morphological classification of the risorius based on the direction of the muscle fibers ····· 5

Fig. 3. Morphological classification of the location of the modiolus with a reference with the intercheilion horizontal line ····· 6

Fig. 4. Measurements of the location of the modiolus with the reference to the cheilion of the mouth corner ····· 8

Fig. 5. Five patterns of the risorius based on the presence and the course of the muscle fiber ····· 9

Fig. 6. A photograph showing the bifid zygomaticus ····· 10

국 문 요 약

한국인 얼굴표정과 관련된 볼굴대의 위치 및 입꼬리당김근과 큰광대근의 형태

연세대학교 대학원 치의학과
양 승 준
<지도교수 정 한 성>

입 주위 개개의 근육들은 세 층으로 구분되는 얕은층과 한 층의 깊은층으로 구분된다. 이 중 큰광대근, 위입술올림근, 아래입술내림근, 입꼬리내림근, 입꼬리당김근, 입둘레근, 볼근과 입꼬리올림근이 입꼬리 부위로 닿으며 볼굴대를 형성하여 주위 근육들의 닿는곳과 서로 얽혀있다. 입꼬리 주위의 볼굴대의 위치와 주위 구조에 대한 이해는 해부학적 측면에서 뿐 아니라, 치과보철학, 언어생리학, 그리고 사람 얼굴표정에 기반한 애니메이션이나 컴퓨터 시뮬레이션에 필수적이다.

이에 연구자는 볼굴대의 위치와 입꼬리당김근과 큰광대근의 형태변이 및 국소해부학적 관계를 구명하여 한국인의 웃음과 관련된 해부학적 특징을 확인하고자, 고정된 한국인 시신 39구를 대상으로 맨눈해부와 미세해부를 시행하여 다음과 같은 결과를 얻었다.

입꼬리점을 연결한 입꼬리사이선을 기준으로 볼굴대의 위치를 확인한 결과, 볼굴대가 입꼬리사이선 상의 입꼬리점 가쪽에 위치하는 경우 (A형)는 20쪽 (26.0%), 입꼬리사이선보다 위쪽에 위치하는 경우 (B형)는 12쪽 (15.6%)에서 확인되었으며, 입꼬리사이선보다 아래쪽에 위치하는 경우 (C형)는 45쪽 (58.4%)으로 가장 많이 관찰되었다. 볼굴대의 위치를 계측을 통해 확인한 결과, 왼쪽과 오른쪽에서 모두 입꼬리점 가쪽 10~20 mm 사이와 입꼬리사이선 아래쪽으로 0~10

mm 사이 부분에 위치하는 경우가 가장 많았다.

근육의 주행 방향에 따라 입꼬리당김근을 분류한 결과, 입꼬리내림근-입꼬리당김근 유형 (I형)이 31쪽으로 가장 많았으며 (40.2%), 넓은목근-입꼬리당김근 유형 (II형)은 30쪽 (39.0%)에서 관찰되었다. III형인 광대근-입꼬리당김근 유형은 2쪽이 관찰되어 가장 적은 빈도를 보였다. 그 외에도 입꼬리당김근의 근육 형태가 두 개 존재하는 혼합형 (IV형)이 10쪽 (13.0%)에서 나타났으며 입꼬리당김근의 존재를 확인할 수 없는 경우 (V형)는 4쪽 (5.2%)이었다.

큰광대근은 대부분이 하나의 근육다발을 이루어 볼굴대로 닿는 양상이었으나, 이 연구에서는 큰광대근이 두 갈래의 근육다발로 나뉘어 볼굴대와 입꼬리 주위에 부착하는 형태변이인 두갈래광대근을 18쪽 (23.4%)에서 관찰하였다.

이상의 연구결과를 통해 볼굴대의 위치와 입꼬리당김근 및 큰광대근의 형태변이와 다양한 입 주위 얼굴근육의 배열양상, 그리고 그와 관련된 구조물 사이의 국소해부학적 관계를 확인하였다. 이는 실제 임상적 응용과 시술에 있어 해부학적 변이의 중요성을 다시 한번 확인한 결과이며, 이러한 자료들이 얼굴재건수술을 시행하는 경우나 컴퓨터 애니메이션에 기초적인 자료로 이용할 수 있을 것으로 생각된다.

핵심되는 말 : 한국인, 입꼬리, 볼굴대, 입꼬리당김근, 큰광대근, 얼굴표정, 형태변이

한국인 얼굴표정과 관련된 볼굴대의 위치 및 입꼬리당김근과 큰광대근의 형태

연세대학교 대학원 치의학과

<지도 정 한 성 교수>

양 승 준

I. 서 론

얼굴 피부밑조직에 위치하는 표정근육은 이 근육이 수축함으로써 표정을 짓게 된다. 동물에서는 이런 근육이 몸 전체에 발달되어 있지만 사람에서는 얼굴에만 잘 발달되어 있고, 다른 부위엔 목과 손바닥에 하나씩 있을 뿐이다 (정인혁, 2000).

사람은 표정근육의 수축으로 인해 슬픔 (sadness), 노여움 (anger), 기쁨 (joy), 무서움 (fear), 싫음 (disgust), 놀람 (surprise) 등의 여섯가지 기본적인 표정을 나타내며, 이러한 표정의 변화는 얼굴 부위 중 특히, 입 주위 표정근육의 수축에 의한 입 모양의 변화에 의해 뚜렷하게 나타난다. 이러한 입 모양의 변화는 입술을 움직이는 근육에 의해 이루어지며, 이 근육들은 네개의 올림근 (elevator), 네개의 내림근 (depressor), 그리고 입꼬리 가쪽의 두개의 근육으로 구성된다 (Conley와 Baker, 1982).

입 주위 개개의 근육들은 세 층으로 구분되는 얕은층 (superficial layer)과 한 층의 깊은층 (deeper layer)으로 구분된다. 가장 표면의 첫째층 (first layer)은 입꼬리내림근 (depressor anguli oris), 입둘레근 (orbicularis oris)과 큰광대근 (zygomaticus major)의 얕은 부분으로 구성되며, 둘째층 (second layer)은 넓은목근 (platysma), 입꼬리당김근 (risorius), 작은광대근 (zygomaticus minor), 위입술콧방울올림근 (levator labii superior alaque nasi)과 큰광대근의 깊은 부분이 놓여있다. 또한 셋째층 (third layer)에는 위입술올림근 (levator labii superioris)과 입둘레

근이 있으며, 가장 깊은 넷째층 (fourth layer)은 입꼬리올림근 (levator anguli oris), 턱끝근 (mentalis) 그리고 볼근 (buccinator)으로 구성된다 (Freilinger 등, 1987).

얼굴근육 중 큰광대근, 위입술올림근, 아래입술내림근, 입꼬리내림근, 입꼬리당김근, 입둘레근, 볼근과 입꼬리올림근이 입꼬리 부위로 닿는다. 특히, 큰광대근 얕은부분의 근육섬유는 입꼬리 주위에서 볼굴대 (modiolus)를 형성하며 주위 근육의 닿는곳과 서로 얽혀있다. 위입술올림근의 깊은부분 섬유 또한 볼굴대를 형성하는데 관여하는 것으로 알려져 있다 (Freilinger 등, 1987). 볼굴대는 바퀴 중심의 바퀴통 (hub)이라는 라틴어에서 유래한 것으로 몇 개의 얼굴근육들이 한 곳으로 모여지는 입꼬리 가쪽에 위치한 구조이다 (Narin, 1975; Jablonski, 1982; Manhold와 Balbo, 1985; Hatty와 Ogston, 1987; Shimada와 Gasser, 1989).

볼굴대의 위치와 형태는 여러 연구자들에 의해 보고되어 왔다. Berry (1979)는 볼굴대가 입꼬리 바로 가쪽 부위에서 입꼬리와 깨물근 (masseter) 앞모서리 사이 부위까지 다양하게 위치한다고 하였으며, 볼굴대는 납작한 원뿔모양 (Lightoller, 1925)부터 세로로 두꺼운 모양 (Walmsley, 1947)까지 다양한 형태로 기술되어 왔다. 또한 종족에 따라 볼굴대의 위치가 다르다는 사실들도 보고된 바 있다 (Shimada와 Gasser, 1989).

대부분의 해부학 교과서에는 볼굴대에 관해 기술되어 있지 않다. 그러나 입꼬리 주위의 볼굴대의 위치와 주위 구조의 기능에 대한 이해는 해부학뿐만 아니라, 치과보철학 및 언어생리학, 그리고 사람 얼굴표정에 기반한 애니메이션이나 컴퓨터 시뮬레이션에 필수적이다. 특히, 치과보철학 분야에서 볼굴대를 포함한 입주위 얼굴근육은 아래턱 틀니의 지지 및 안정에 중요한 역할을 하며 (Sharry, 1974; Beresin과 Schiesser, 1978), 언어생리학 분야에서는 특별한 발음 (B, F, M, OO, P, V)을 내는데 주도적인 작용을 하는 것으로 알려져 있다 (Lightoller, 1925; Kennedy와 Abbs, 1979). 이에 연구자는 한국인 시신의 얼굴을 대상으로 해부하여 입꼬리 주위 볼굴대의 위치와 이 부위에 부착하는 얼굴근육 중 입꼬리당김근과 큰광대근의 형태변이 및 국소해부학적 관계를 구명하여 한국인의 웃음과 관련된 해부학적 특징을 확인하고자 이 연구를 시행하였다.

II. 재료 및 방법

1. 재료

재료는 해부학 실습으로 사용한 고정된 한국인 시신 39구 (77쪽; 남자 43, 여자 34; 왼쪽 38, 오른쪽 37쪽; 38-84세, 평균나이 63세)를 대상으로 하였다. 모든 연구대상은 맨눈해부를 시행하였으며, 필요한 경우 4～25배의 수술현미경(Carl Zeiss, Germany) 하에서 미세해부를 시행하였다.

2. 방법

머리의 피부를 정중면에서 절개하여 조심스럽게 가쪽으로 젖히면서 얼굴표정근육을 노출하였다. 특히, 입주위의 근육인 입꼬리당김근, 큰광대근, 작은광대근, 입둘레근, 위입술올림근, 아래입술내림근, 입꼬리올림근, 입꼬리내림근 그리고 넓은목근을 깨끗이 해부하여 근육섬유의 주행이 보이도록 하였다. 이와 더불어 볼굴대를 중심으로 미세해부를 시행하여 근육섬유 주위의 결합조직을 제거하고 깨끗이 하였다.

가. 볼굴대의 해부학적 위치 및 계측

볼굴대 주위의 얼굴근육을 해부하여 입주위근육들이 모여 합쳐지는 부위를 결정한 후, 입꼬리사이선 (intercheilion horizontal line, 양쪽의 입꼬리점 (cheilion)을 연결한 수평선)을 기준으로 볼굴대의 높이 따라 세가지 유형으로 분류하였다 (Fig. 1). 또한 이 결과들을 보고된 다른 민족의 결과들과 비교, 분석하였다.

A 형 : 볼굴대가 입꼬리사이선 상의 입꼬리점 가쪽에 위치하는 경우
B 형 : 볼굴대가 입꼬리사이선보다 위쪽에 위치하는 경우
C 형 : 볼굴대가 입꼬리사이선보다 아래쪽에 위치하는 경우

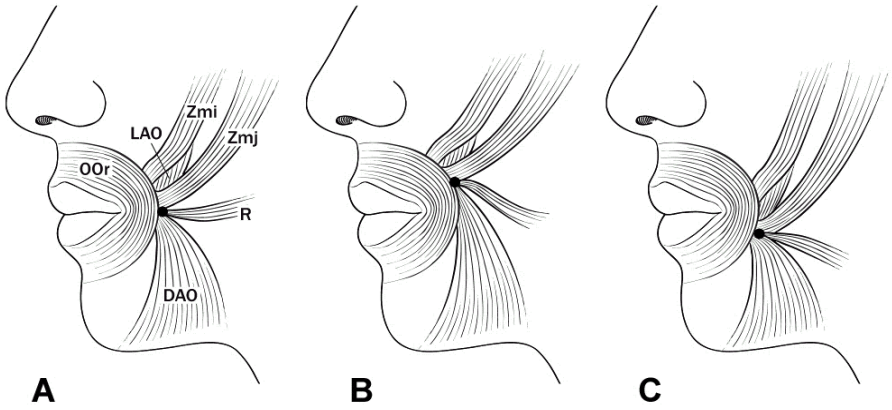

Fig. 1. Patterns and location of the modiolus based on the level to the intercheilion horizontal line (OOr: orbicularis oris, DAO: depressor anguli oris, R: risorius, Zmj: zygomaticus major, Zmi: zygomaticus minor, LAO: levator anguli oris muscle, A : Type A, B : Type B, C : Type C)

또한 격자가 그려진 투명필름을 해부된 표본 위에 얹어 필름 상에 입꼬리점과 볼굴대의 위치를 유성펜으로 표시하고 큰광대근과 입꼬리당김근의 형태를 그려 기록하였다. 기록된 투명필름을 이용하여 입꼬리점 및 입꼬리사이선부터 볼굴대까지의 수직 및 수평 거리를 계측하여 볼굴대의 위치를 수치로 나타내었다.

나. 입꼬리당김근의 형태분류 및 큰광대근의 형태변이

볼굴대에 부착하는 얼굴근육 중 입꼬리당김근과 큰광대근을 대상으로 깨끗이 해부하여 근육의 형태를 관찰, 분류하고 근육의 변이양상을 조사하였다. 입꼬리당김근은 근육의 주행방향에 따라 다섯가지로 분류하였다 (Fig. 2).

Type I : 입꼬리내림근-입꼬리당김근 (triangularis-risorius, TR)

: 입꼬리당김근이 입꼬리내림근쪽으로 비스듬히 아래로 달리다 넓은목근을

향해 꺾여 가쪽으로 퍼져 주행하는 경우

Type II : 넓은목근-입꼬리당김근 (platysma-risorius, PR)

: 입꼬리당김근이 가쪽의 넓은목근을 향해 수평으로 퍼져 주행하는 경우

Type III : 광대근-입꼬리당김근 (zygomaticus-risorius, ZR)

: 입꼬리당김근이 큰광대근을 향해 비스듬히 위쪽으로 퍼져 주행하는 경우

Type IV : 혼합형 (PR+ZR, PR+TR, ZR+TR)

: 혼합형은 I, II III형의 근육 형태가 두 개 존재하는 유형으로, 광대뼈가 아닌 피부밑조직이나 다른 근육에서 근육이 일어난 경우를 입꼬리당김근으로 정의하였다.

Type V : 없는 경우 (none)

: 입꼬리당김근이 없는 경우

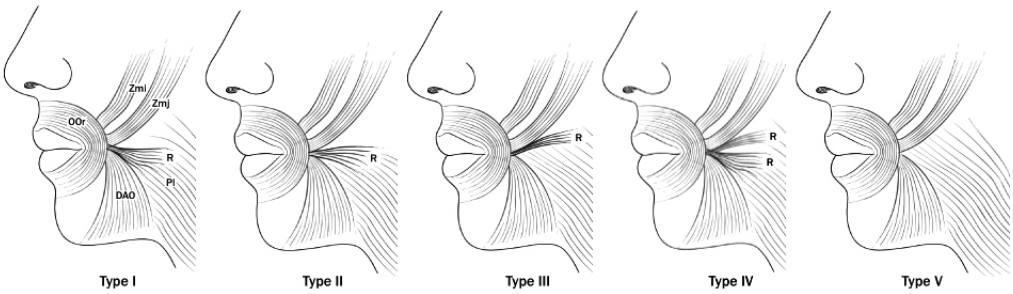

Fig. 2. Morphological classification of the risorius based on the direction of the muscle fibers (OOr: orbicularis oris, DAO: depressor anguli oris, R: risorius, Zmj: zygomaticus major, Zmi: zygomaticus minor, Pl: platysma muscle).

큰광대근을 해부하여 입꼬리 부위에 부착되는 근육의 형태를 관찰하였다. 일반적으로 큰광대근은 광대뼈에서 일어나 하나의 근육띠를 이루어 볼굴대에 부착된다. 형태변이로서 큰광대근이 두 갈래로 나뉘어 입꼬리 주위에 부착하는 경우를 두갈래광대근 (이중광대근, bifid (double) zygomaticus muscle)으로 정의하고 이의 출현빈도와 부착양상을 관찰하고 기록하였다.

III. 결과

1. 입꼬리사이선에 대한 볼굴대의 해부학적 위치 및 계측

77쪽의 얼굴을 대상으로 양쪽 입꼬리점을 연결한 입꼬리사이선을 기준으로 한 볼굴대의 위치를 확인한 결과, 볼굴대가 입꼬리사이선 상의 입꼬리점 가쪽에 위치하는 경우 (A형)는 20쪽 (26.0%)이었으며, 볼굴대가 입꼬리사이선보다 위쪽에 위치하는 경우 (B형)는 12쪽 (15.6%)에서 확인하였다. 또한 볼굴대가 입꼬리사이선보다 아래쪽에 위치하는 경우 (C형)는 45쪽 (58.4%)으로 가장 많이 관찰되었다 (Fig. 3).

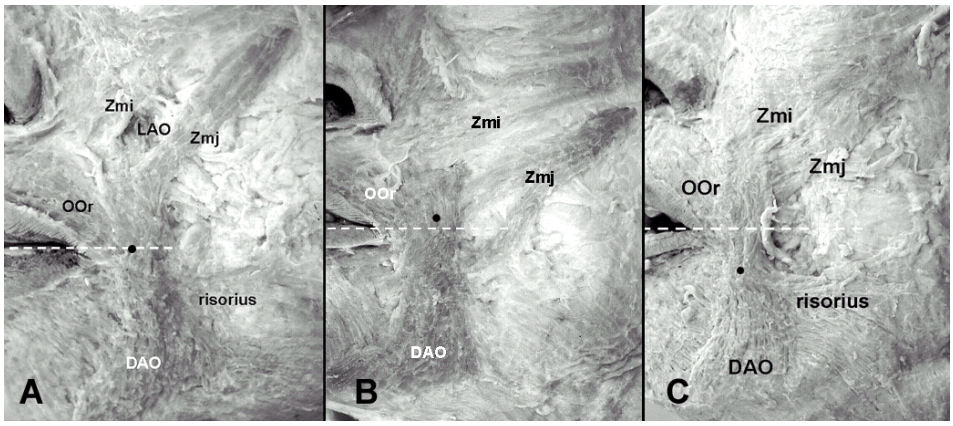

Fig. 3. Morphological classification of the location of the modiolus with a reference with the intercheilion horizontal line (OOr: orbicularis oris, DAO: depressor anguli oris, R: risorius, Zmj: zygomaticus major, Zmi: zygomaticus minor, LAO: levator anguli oris, Pl: platysma muscle, A : Type A, B : Type B, C : Type C).

해부된 표본의 볼굴대 위치에 대한 왼쪽과 오른쪽의 대칭을 조사한 결과, 입

꼬리점 가쪽에 위치하는 A형에서는 3예 (6쪽), 볼굴대가 입꼬리사이선보다 위쪽에 위치하는 B형에서도 3예 (6쪽)가 관찰되었다. 한편, 볼굴대가 입꼬리사이선보다 아래쪽에 위치하는 C형에서는 16예 (32쪽)가 관찰되어 가장 큰 대칭성을 보이고 있었다.

이를 다른 종족의 결과와 비교한 결과, 한국인은 일본인과 비슷하게 C형의 빈도가 가장 높았으며, 미국인을 대상으로 한 서양인의 결과에서는 B형이 가장 큰 출현빈도를 보였다. 반면에, 흑인들에서는 A형의 빈도가 가장 높아 종족에 따라 볼굴대 위치가 뚜렷하게 다른 양상을 나타내었다 (Table 1).

Table 1. Comparisons of the location of the modiolus in several races.

Race	Type		
	A	B	C
Korean (n=77) (present study, 2003)	20 (26.0%)	12 (27.8%)	45 (47.2%)
Japanese (n=193) (Shimada & Gasser, 1989)	29 (15.0%)	77 (39.9%)	87 (45.1%)
Caucasian (n=86) (Shimada & Gasser, 1989)	17 (19.8%)	38 (44.2%)	31 (36.0%)
African Negroid (n=82) (Greyling & Meiring, 1992)	56 (68.3%)	17 (20.8%)	9 (10.9%)

Numerical is the number of samples observed.

볼굴대의 위치를 계측을 통해 확인한 결과, 왼쪽과 오른쪽에서 모두 입꼬리점 가쪽 10~20 mm 사이와 입꼬리사이선 아래쪽으로 0~10 mm 사이 부분에 위치하는 경우가 가장 많았다 (Fig. 4).

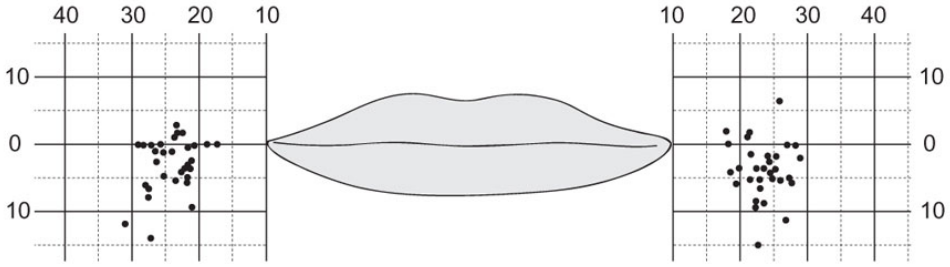

Fig. 4. Measurements of the location of the modiolus with the reference to the cheilion of the mouth corner (dot: center of the modiolus, unit: mm).

2. 입꼬리당김근의 형태분류 및 큰광대근의 형태변이

근육의 주행 방향에 따라 입꼬리당김근을 5가지로 분류한 결과 (Fig. 5), I형 (Type I, 입꼬리내림근-입꼬리당김근; triangularis-risorius)은 31쪽 (40.2%)으로 가장 많았으며, II형 (Type II, 넓은목근-입꼬리당김근; platysma-risorius)은 30쪽 (39.0%)에서 관찰되었다. 반면에 III형 (Type III, 광대근-입꼬리당김근; zygomaticus-risorius)은 2쪽 (2.6 %)이 관찰되어 가장 적은 빈도를 보이고 있었다.

그 외에도 입꼬리당김근의 근육 형태가 두 개 존재하는 혼합형 (Type IV)이 10쪽 (13.0 %)에서 관찰되었다. 이중 넓은목근-입꼬리당김근과 광대근-입꼬리당김근이 모두 있는 경우 (Type II + Type III)가 5쪽 (6.5%)으로 가장 많았으며, 입꼬리내림근-입꼬리당김근과 광대근-입꼬리당김근이 같이 존재하는 경우 (Type I + Type III)는 3쪽 (3.9 %)에서 관찰되었다. 또한 입꼬리내림근-입꼬리당김근과 넓은목근-입꼬리당김근이 같이 존재하는 경우 (Type I + Type II)는 2쪽 (2.6 %)에서 존재하였다. 한편, 입꼬리당김근의 존재를 확인할 수 없는 경우 (Type V)는 4쪽 (5.2 %)에서 관찰할 수 있었다.

입꼬리당김근 형태의 대칭성을 조사한 결과, I형은 9예 (18쪽)에서, II형은 8예 (16쪽)에서 같은 근육의 유형을 보이고 있었으며, III형과 입꼬리당김근이 없는 경우에서는 한 예도 관찰되지 않았다. 혼합형에서는 모두 2예 (4쪽)에서 근육 유형의 대칭을 보이고 있었다.

큰광대근이 두갈래로 나뉘어 볼굴대와 입꼬리 주위에 부착하는 경우인 두갈래광대근 (이중광대근, bifid (double) zygomaticus muscle)은 모두 18쪽 (23.4%)에서 관찰할 수 있었으며 (Fig. 6), 이중 표본의 5예 (10쪽)에서 왼쪽과 오른쪽이 대칭으로 같은 유형을 보였다.



Fig. 5. Five patterns of the risorius based on the presence and the course of the muscle fiber (Type I: triangularis-risorius, Type II: platysma-risorius, Type III: zygomaticus-risorius, Type IV: mixed type of the risorius, Type V: absence of the risorius, Zmj: zygomaticus major, Zmi: zygomaticus minor, OOr: orbicularis oris, DAO: depressor anguli oris, bucc: buccinator).



Fig. 6. A photograph showing the of the bifid zygomaticus in the right side of the specimen. Two bands of the zygomaticus major are separated and upper band is inserted into the modiolus. Concurrently, the inferior band of the zygomaticus is attached and mixed with the depressor anguli oris. (OOc: orbicularis oculi, LLSAN: levator labii superior alaque nasi, Zmi: zygomaticus minor, LAO: levator anguli oris, OOr: orbicularis oris, DAO: depressor anguli oris, DLI: depressor labii inferioris, Bifid Zmj: bifid zygomaticus major).

IV. 고 찰

중간얼굴 (midface) 부위에 대한 이해는 재건외과 (reconstructive surgery)나 미용수술 (aesthetic surgery) 등의 분야에서 모두 중요한 관심분야로서 특히, 이 부위 근육의 형태와 변이에 관한 해부학은 임상적인 관점뿐만 아니라 표정을 이해하는데 필수적이다 (Pessa 등, 1998). 따라서 이 부위의 해부학적 특징은 지금까지 여러 연구자들에 의해 보고되어 왔다. 그러나 이와 같이 긴 역사적 배경에도 불구하고 아직까지 얼굴 표정근육의 해부학적 구조에 관한 논란이 많으며, 해부학 교과서에서도 얼굴근육의 형태변이와 관련된 기술 또한 부족한 실정이다.

볼굴대 (modiolus)란 중간얼굴근육의 주된 근육 여덟개가 하나의 지점으로 합쳐진 구조로서 지금까지 여러 연구자들에 의해 기술되어 왔다 (Lightoller, 1925; Walmsley, 1947; DeBrul, 1980; Jablonski, 1982; Last, 1984; Manhold와 Balbo, 1985; Pegington, 1986; Harty와 Ogston, 1987; Berkovitz와 Moxham, 1988; Salasche 등, 1988; Shimada와 Gasser, 1989; Greyling과 Meiring, 1992). 특히 여러 연구자들에 의해 볼굴대는 근육 또는 힘줄결절 (Walmsley, 1947; Debrul, 1980), 섬유결절 (Pegington, 1986), 그리고 단순한 근육섬유의 교차 부위 (Last, 1984; Berkovitz와 Moxham, 1988) 등 다양하게 기술되어 보고된 바 있다.

이 연구에서는 볼굴대 자체의 특징을 확인하지는 않았다. 그러나 해부 도중에 관찰한 볼굴대는 특정한 결절 구조라기보다는 단순한 주위 얼굴근육섬유들의 교차로 인해 불거져 보이는 구조로 확인되었다.

연구자는 Shimada와 Gasser (1989)의 보고와 같은 방법에 의해 세가지 유형으로 한국인 볼굴대의 위치를 확인하고 분류하였다. 그러나 볼굴대가 뚜렷한 섬유 또는 힘줄의 결절로 보이는 뚜렷한 구조가 아니기 때문에, 볼굴대의 위치를 설정하는데 많은 어려움을 겪었다. 살아있는 사람에서는 입주위 근육의 긴장도 (tonus)에 따라 볼굴대가 확인되기도 하지만 시신을 연구재료로 사용하였기 때문에 더욱 볼굴대의 위치를 정하기 곤란한 경우가 많았다. 따라서 이 연구에서는

주위 얼굴근육, 특히, 큰광대근, 입둘레근, 입꼬리올림근, 그리고 입꼬리내림근의 주행을 추적하여 이들 근육이 공통으로 합쳐지는 지점을 볼굴대로 정하고 이를 주위 연구자들과 서로 확인하는 과정을 거쳐 검증하였다.

입꼬리사이선 (cheilion-cheilion)을 기준으로 볼굴대 중심의 위치를 확인한 결과, 한국인은 입꼬리사이선의 아래에 위치하는 경우가 가장 많았다 (58.4%). 특히 그 위치를 계측을 통해 확인한 결과, 입꼬리 가쪽 10~20 mm 사이 지점에서 아래쪽으로 10 mm 내외의 부위에 집중되어 있었다. 이 결과를 다른 종족의 자료와 비교한 결과, 한국인은 일본인과 비슷하게 C형의 출현빈도가 다른 종족에 비해 우세하여 다른 종족들과는 볼굴대 위치가 뚜렷하게 다른 양상을 보였다 (Table 1).

이러한 볼굴대의 위치는 웃음의 형태와 깊은 관련을 가지는 것으로 알려져 있다 (Rubin, 1974; Shimada와 Gasser, 1989). 웃음과 관련된 얼굴 표정은 크게 모나리자 유형 (Mona Lisa smile), 개과동물 유형 (canine smile), 그리고 완전틀니 유형 (full denture smile) 등 세 가지 유형으로 분류된다 (Rubin, 1974). 모나리자 웃음 유형은 큰광대근의 주된 작용으로 인해 입꼬리가 위쪽과 가쪽으로 당겨지는 웃음 형태이며, 개과웃음 유형은 위입술올림근에 의해 위입술이 두드러지게 위로 올라가는 웃음형태로 설명된다. 또한 완전틀니 유형은 위입술과 입꼬리 부위의 올림근의 작용과 더불어 아래입술내림근이 같이 작용하여 위아랫니가 모두 보여지게 웃는 형태로서 주로 이러한 웃음 유형은 'felt smile' 보다는 'unfelt smile'에 가까운 가식적인 웃음 유형으로 분류된다 (Rubin, 1974).

중간얼굴에서 근육의 배열은 일반적으로 얼굴근육 (큰광대근, 작은광대근, 위입술올림근, 위입술콧방울올림근)들이 코입술주름 (nasolabial fold)으로 부착하는 양상을 보이며 이러한 근육배열에 따라 근육의 작용방향은 위입술과 입꼬리를 위, 가쪽으로 당기게 된다 (Lightoller, 1925; Rubin, 1974; Pessa, 1998a). 즉, 이러한 얼굴근육들의 위, 가쪽으로의 작용 방향이 웃음을 나타내는데 중요한 요인으로 작용할 수 있다. 따라서 볼굴대의 위치가 C형인 사람의 경우, 큰광대근의 길이가 상대적으로 다른 유형에 비해 가장 길고 근육의 방향이 좀더 수직으로

배열된 양상이기 때문에 큰광대근 작용시 입꼬리를 자연스럽게 위쪽과 가쪽 방향으로 잡아 당겨 모나리자 유형의 웃음이 지어질 것으로 생각한다. A형의 경우도 큰광대근이 입꼬리 가쪽으로 부착하기 때문에 근육의 작용시 입꼬리를 위쪽과 가쪽 방향으로 당겨 C형과 같은 웃음 유형을 이룰 것이다. 따라서 한국인의 경우는 C형과 A형의 출현 빈도를 모두 합쳐 84.6%인 경우에서 모나리자 유형의 웃음을 보일 것으로 예상되며, 이러한 한국인의 결과는 100명을 무작위로 관찰한 보고 (67.0%) (Rubin, 1974)와 일본인 (60.1%) 및 서양인 (55%) (Shimada와 Gasser, 1989)의 결과와는 달리 다소 높은 빈도를 보이고 있다.

이와는 달리 B형의 경우는 C형에 비해 상대적으로 짧은 큰광대근과 이 근육의 주행에 따른 비스듬한 힘의 방향으로 인해 위입술올림근의 작용이 우세하게 작용할 것으로 생각한다. 이 경우 입꼬리보다 위쪽으로 닿는 짧은 큰광대근은 위입술을 위쪽으로 올리는데 참여하여 결과적으로 위입술 전체가 위쪽으로 당겨 올라가게 되는 개과웃음 유형을 보이게 될 것으로 예상할 수 있다. 따라서 상대적으로 B형의 빈도가 낮은 한국인 (15.8%)은 서양인 (44.2%)에 비해 낮은 빈도의 개과웃음 유형을 나타낸다고 할 수 있다. 그러나 사람의 표정은 단순히 기능적으로 얼굴머리뼈 구멍 주위에 배열된 얼굴표정근육들의 정형화된 작용으로만 이루어지는 것은 아닐 것이다. 사람에 따라 나타나는 얼굴표정의 다양함은 개개 얼굴근육의 작용 방향, 근육의 세기 (strength) 정도의 미묘한 차이로 나타난다. 또한 근육 작용의 작은 곁작용 (side effect)들이나 얼굴표면의 주름 (wrinkle) 등이 얼굴 표정과 인상을 바꾸게 보일 수 도 있을 것으로 생각한다.

얼굴표정근육의 형태변이는 다른 부위에 비해 매우 높은 빈도로 나타난다. 또한 다른 부위의 뼈대근육 (skeletal muscle)에 비해 얼굴근육은 조직화학적으로 다르며 매우 다양한 것으로 알려져 있다 (Happak 등, 1988). 이와 같이 얼굴표정근육들에서 많은 형태변이가 나타남에도 불구하고 위입술올림근과 큰광대근 같은 근육들은 비교적 개인차가 심하지 않으며, 이에 반해 입꼬리당김근은 매우 많은 형태변이가 나타나는 것으로 보고되어 있다 (Sato, 1968). 그러나 이들 근육

들의 다양한 크기 변화와 모양은 얼굴표정의 개인차이를 나타나게 한다 (Pessa 등, 1998b).

이 연구에서는 매우 다양한 형태변이를 보인다고 알려진 입꼬리당김근을 해부하여 그 형태를 조사하였고, 입꼬리당김근의 유형을 5가지로 분류하였다. 이러한 분류는 근육의 주행방향에 의해 아래쪽 (Type I, 입꼬리내림근-입꼬리당김근; triangularis-risorius), 가쪽 (Type II, 넓은목근-입꼬리당김근; platysma-risorius), 그리고 위쪽 (Type III, 광대근-입꼬리당김근; zygomaticus-risorius)으로 나누었으며 입꼬리당김근의 근육 형태가 두 개 존재하는 혼합형 (Type IV)을 포함하여 관찰하였다. 이중 입꼬리내림근-입꼬리당김근 (I형, 40.2%)과 넓은목근-입꼬리당김근 (II형, 39.0%) 유형의 출현빈도가 비슷하였고, 따라서 대부분의 한국인 입꼬리당김근 근육섬유는 약간 아래쪽으로 또는 가쪽 방향으로 주행하고 있었다. 그 외 20%의 경우에서는 매우 다양한 입꼬리당김근의 형태변이를 보이고 있었다. 이러한 분류는 이 연구에서 처음으로 시도한 것으로서 다른 결과와 비교할 수 없었다. 또한 입꼬리당김근이 없는 경우의 출현빈도를 확인한 결과, 한국인에서는 5.2%의 빈도를 보여 일본인 (3.4%) (上條雍彦, 1990)에 비해 더 높은 빈도로 근육이 출현하지 않았다. 이에 반해 큰광대근은 모든 경우에서 관찰할 수 있었으며 대부분이 하나의 근육다발을 이루어 볼굴대로 닿고 있었다.

지금까지 큰광대근에 대한 해부학은 많은 연구결과들에서 잘 기술되어 있다 (Patrinely 등, 1988; Netter, 1989). 대부분 큰광대근은 하나의 근육다발 (muscle bunlde)로 구성되지만, 형태변이로 두 개의 근육가닥으로 나뉜 경우 (두갈래광대근, bifid zygomaticus)도 알려져 있다. 이 연구에서는 한국인에서 두갈래광대근을 18쪽 (23.4%)에서 관찰하였으며, 이중 남자 (10쪽, 55.6%)에서 여자 (8쪽, 44.4%) 보다 더 높은 출현빈도를 보였다. 그러나 서양인을 대상으로 분석한 결과 (Pessa 등, 1986a)에서는 34.0%의 빈도로 두갈래광대근이 나타났으며, 이는 남자 (35%)보다 여자 (65%)에서 더 높은 빈도로 관찰되어 이 연구에서 한국인의 연구결과와 다소 다른 양상을 보였다.

큰광대근은 광대관자봉합 (zygomaticotemporal suture)의 앞쪽 부분에서 하나의 근육으로 일어나는 것으로 기술되어 있으나, 이 연구에서 관찰한 두갈래광대근의 아래근육다발 (inferior bundle)은 위근육다발 (superior bundle) 아래의 광대아래우묵 (subzygomatic fossa)에서 일어나고 있었다. 또한 모든 경우에서 두갈래광대근의 위 및 아래 근육다발은 뚜렷하게 구분할 수 있었다. 비록 두 예에서 광대근-입꼬리당김근 (zygomaticus-risorius, 2.6%)의 섬유와 두갈래광대근의 아래 근육다발이 구분하기 어려운 경우도 있었지만, 광대뼈 부위 이는곳까지 명확하게 근육섬유가 연장된 경우만을 이중광대근의 아래근육다발로 인정하였다. 따라서 이중광대근의 출현빈도를 관찰하는데 있어 입꼬리당김근의 형태변이를 이중광대근의 아래근육다발로 쉽게 오인할 수 있기 때문에 발표된 결과들이 연구자마다 다를 수 있을 것으로 생각한다. 그 예로 Zufferey (1992)는 단 한 예에서 두갈래광대근을 관찰할 수 있었다고 하였으며, Santini (1975)는 *Anatomici Summi"*에서 아주 드물게 큰광대근이 두 갈래로 나뉜다고 하였으며, 단 두 예에서 두갈래광대근의 출현을 보고한 바 있다.

이중광대근의 닿는곳 또한 비교적 일정하여 위근육다발은 볼굴대로 부착하고 있었으며, 아래 근육다발은 볼굴대 아래쪽 입꼬리내림근으로 합쳐지거나 이 부위 볼의 피부로 닿고 있었다. 특히, 두갈래광대근의 아래근육다발이 볼굴대 아래 피부로 닿는 경우에는 두갈래광대근의 수축으로 인해 선모양의 보조개가 볼에 나타날 수 있다 (Pessa 등, 1998b). 이러한 결과는 볼 부위의 성형재건 수술시 관련된 기초적인 해부학적 자료로 매우 유용할 것으로 생각한다.

연구자는 이미 언급한 얼굴표정의 다양함을 나타내는 또 하나의 요인일 것으로 예상되는 얼굴 근육 배열의 대칭성을 해부한 같은 표본의 왼쪽과 오른쪽에서 그 양상을 비교, 조사하였다. 볼굴대의 위치는 해부한 39예의 시신 (77쪽) 중 22예 (A형: 3, B형: 3, C형: 16)에서 같은 위치 관계를 보이고 있었다 (56.4%). 또한 입꼬리당김근의 형태유형에서는 19예 (I형: 9, II형: 8, III형: 0, IV형: 2, V형: 0)에서 근육 유형의 대칭성을 보였다 (48.7%). 한편 두갈래광대근은 전체 39예의

시신 중 5예 (12.8%)에서만이 왼쪽과 오른쪽이 같은 형태변이를 보여, 이 연구에서 관찰한 얼굴근육에 대한 항목들 중 가장 적은 대칭성을 나타냈다.

이 연구를 통해 볼굴대의 위치와 입꼬리당김근 및 큰광대근의 형태변이를 조사하여 매우 다양한 입주위 얼굴근육의 배열양상과 그와 관련된 구조물 사이의 국소해부학적 관계를 확인할 수 있었다. 특히 한국인에서 볼굴대는 입꼬리의 가쪽이나 입꼬리사이선의 아래쪽에 위치하는 경우가 대부분이었으며, 이는 입꼬리가 위, 가쪽으로 들어 올려지는 모나리자 유형 웃음을 나타내는 해부학적 특징으로 생각한다. 또한 입꼬리당김근은 매우 다양한 유형으로 관찰되었으며, 이러한 변이는 얼굴 표정의 다양성을 나타내는 요인이 될 수 있을 것으로 생각한다. 이와 더불어 23.4%에서 관찰한 두갈래큰광대근의 아래근육다발이 입꼬리 부위 피부에 부착하게 되면 선모양의 보조개를 만들게 되는 형태변이가 될 수 있다는 사실을 확인할 수 있었다. 따라서 실제 임상적 응용과 시술에 있어 해부학적 변이의 중요성을 다시 한번 확인할 수 있었으며, 이러한 자료들이 얼굴소생수술 (facial reanimation surgery)을 시행하는 경우나 사람 표정에 기반한 컴퓨터 애니메이션에 기초적인 자료로 이용될 수 있을 것으로 예상한다. 향후 큰광대근을 포함한 표정근육에 대한 추가적인 생체조사나 더욱 자세한 해부학적 연구가 계속되어야 할 것으로 생각한다.

Ⅴ. 결 론

연구자는 볼굴대의 위치와 입꼬리당김근과 큰광대근의 형태변이 및 국소해부학적 관계를 구명하여 한국인의 웃음과 관련된 해부학적 특징을 확인하고자 한국인 시신 39구를 대상으로 맨눈해부와 미세해부를 시행하였다.

입꼬리점을 연결한 입꼬리사이선을 기준으로 한국인 볼굴대의 위치를 확인한 결과, 볼굴대가 입꼬리사이선보다 아래쪽에 위치하는 경우 (C형)가 가장 많았으며, 이는 입꼬리사이선 상의 입꼬리점 가쪽에 위치하는 볼굴대가 위치하는 경우 (A형)와 함께 웃을 때 입꼬리가 위, 가쪽으로 들어 올려지는 모나리자 유형의 웃음을 보일 것으로 생각한다. 또한 입꼬리당김근은 매우 다양한 유형의 형태변이를 보였으며 이러한 해부학적 변이가 얼굴 표정의 다양성을 나타내는 요인이 될 수 있을 것으로 생각한다. 더욱이 이 연구에서 관찰한 두갈래큰광대근의 아래근육다발이 입꼬리 부위 피부에 부착하게 되면 선모양의 보조개를 만들게 되는 형태변이가 될 수 있다는 사실을 확인할 수 있었다. 이러한 자료들은 얼굴소생수술을 시행하는 경우나 컴퓨터 애니메이션에 기초적인 자료로 이용할 수 있을 것으로 생각한다.

참고문헌

정인혁 : 사람해부학. 셋째판, 아카데미서적, 서울, 2000. p.244

上條雍彦 : 口腔解剖學 第2卷, 筋學. 第2版, 東京 公同印刷株式會社, 1990. p.231-232

Beresin VE, Schiesser FJ : The neutral zone in complete and partial dentures, 2nd Ed. St Louis, CV Mosby, 1978. p.17-19

Berkovitz BKB, Moxham BJ : A textbook of head and neck anatomy. Year Book Medical Publishers Inc., Chicago, 1988. p.157

Berry DC : The buccinator mechanism. J Dent 7:111-114, 1979

Conley J, Baker DC, Selfe RW : Paralysis of the mandibular branch of the facial nerve, Plastic Reconstr Surg 70:569-577, 1982

DeBrul EL : Sicher's oral anatomy. 7th ed., C.V. Mosby Co., St. Louis, 1980. p.164

Frellinger G, Gruber H, Happak W, Pechmann U : Surgical anatomy of the mimic muscle system and the facial nerve: inportance for reconstructuve and aesthetic surgery, Plastic Reconstr Surg 80:686-690, 1987

Greyling LM, Meiring JH : Morphological study on the convergence of the facial muscles at the angle of the mouth, Acta Anat 143:127-129, 1992

Happak W, Burggasser G, Gruber H : Histochemical characteristics of human mimic muscles. J Neurol Sci 83:25-35, 1988

Harty FJ, Ogston R : Concise illustrated dental dictionary. Wright Publishing Co., Bristol, 1987. p.142

Jablonski S : Illustrated dictionary of dentistry. W.B. Saunders Co., Philadelphia, 1982. p.507

Kennedy JG III, Abbs JH : Anatomic studies of the perioral motor system: Foundations for studies in speech physiology. In Speech and language advances in basic research and practice. Lass NJ ed., Academic Press, New York, 1979. p.211-270

Last RJ : Anatomy regional and applied. Churchill Livingston, Edinburgh, 1978. p.379-385

Lightoller GHS : The modiolus and muscles surrounding the rima oris with some remarks about the panniculus adiposis, J Anat 60:1-85, 1925

Manhold JH, Balbo MP : Illustrated dental terminology. J.B. Lippincott Co., Philadelphia, 1985. p.153

Narin RI : The circumoral musculature structure and function. Br Dent J 38:49-56, 1975

Netter FH : Atlas of human anatomy. CIBA-GEIGY, Summit, 1989. p.20-21, 48

Patrinely JR, Anderson RL : Anatomy of the orbicularis oculi and other facial muscles. Adv Neurol 49:15-23, 1988

Pegington JL : Clinical anatomy in action. Vol 2, Head and neck. Churchill Livingstone, London, 1986. p.172

Pessa JE, Zadoo VP, Adrian EK, Yuan CH, Aydelotte J, Garza JR : Variability of the midfacial muscles: Analysis of 50 hemifacial cadaver dissections, Plast Reconstr Surg 102:1888-1893, 1998a

Pessa JE, Zadoo VP, Garza PA, Adrian EK, Dewitt AI, Garza JR : Double or bifid zygomaticus major muscle: anatomy, incidence, and clinical correlation. Clin Anat 11:310-313, 1998b

Rubin LR : The anatomy of a smile. Its importance in the treatment of facial paralysis. Plastic Reconstr Surg 53:384-387, 1974

Salasche BJ, Bernstein G, Senarik M : Surgical anatomy of the skin. Appleton and Lange, San Mateo, 1988. p.85

Santorini GD : Anatomici summi. Septemdecim Tabulae, Parma, 1775. p.4

Sato S : Statistical studies on the exceptional muscles of the Kyushu-Japanese. Part I: The muscles of the head (the facial muscles). Kurume Med J 15:69-82, 1968

Sharry JJ : Complete denture prosthodontics. 3rd ed., McGraw Hill Book Co., New York, 1974. p.45-55

Shimada K, Gasser RF : Variations in the facial muscles at the angle of the mouth. Clin Anat 2:129-134, 1989

Walmsley T : A manual of practical anatomy - A guide to the dissection of the human body. Part III: The head and neck. Longmans, Green and Co., London, 1947. p.38-39

Zufferey J : Anatomic variations of the nasolabial fold. Plast Reconstr Surg 89:225-231, 1992

Abstract

Location of the modiolous and the morphologic variations of the risorius and zygomaticus major muscle related to the facial expression in Koreans

Yang Seung-Jun D.D.S.

Department of Dentistry, The Graduate School, Yonsei University

*(Directed by Professor **Han-Sung Jung** Ph.D.)*

Location of the modiolous and morphological variations of the risorius and zygomaticus major muscles are related to the facial expression. Generally, three superficial layers and one deep layer as facial muscles exist around the mouth. The zygomaticus major, levator labii superioris, depressor labii inferioris, depressor anguli oris, risorius, orbicularis oris, buccinator, and levator anguli oris muscles insert on the lateral border of the lip, forming the modiolus and mutually associated each other. Location of the modiolus and surrounding structures are essential to anatomy, prosthodontics, linguistic physiology and computer simulation based on facial expressions.

Examination of the location of the modiolus, the morphological variations and anatomical relationship of risorius and zygomaticus major muscle makes to understand the features of the smile of Korean by dissecting 39 cadavers.

The location of the modiolus can be displayed as three types, according to an horizontal line; a coronal section between mouth edges. Type A is shown in 20 sides as a midline (26.0 %); type B is shown in 12 sides as an above the line (15.6 %), then type C is shown in 45 sides as below the line (58.4 %).

Measurement shows that the modiolus locates mainly in the position, 10-20 mm lateral to the mouth corner and 0-10 mm below the line. Classified by directions of muscle fibers, the risorius muscle has 5 types. The depressor anguli oris-risorius type (type I) was the most popular observed in 31 sides

(40.2%), the platisma-risorius type (type II) was observed in 30 sides (39.0%). Type III is the zygomaticus-risorius type rarely observed in 2 sides. Type IV was the mixed type of separated the risorius seen in 10 sides (13.0%) and in 4 sides (5.2%) the risorius muscle is not found (type V).

Previously, has been known that it attaches to the modiolus mainly by one bundle of muscle fibers. However, the results are clearly shown that two bundles the zygomaticus major attaches to the modiolus and the position of the mouth edge in 18 sides (23.4%).

To sum it up, facial expression is of fundamental importance concerning the morphological variations and these results also can be considered for the facial reconstruction and computer animation department.

Key words : Korean, mouth corner, modiolus, risorius, zygomaticus major, facial expressions, morphological variations