부정유합된 수지골의 수술적 치료 결과에 영향을 미치는 요소

연세대학교 대학원

의학과

천 용 민

부정유합된 수지골의 수술적 치료결과에 영향을 미치는 요소

지도 강 호 정 교수

이 논문을 석사 학위 논문으로 제출함

2003년 11월 일

연세대학교 대학원

의 학 과

천 용 민

천용민의 석사 학위논문을 인준함

심사위원_____인

심사위원_____인

심사위원_____인

연세대학교 대학원

2003년 11월 일

감사의 글

본 논문이 완성되기까지 끊임없는 지도와 자상함으로 저를 이끌어 주신 강호정 교수님께 진심으로 감사드리며, 본 연구를 위하여 많은 자문과 지도를 주신 박병윤 교수님과 김학선 교수님께 깊은 감사를 드립니다. 아울러 지금의 제가 있도록 깊은 사랑을 주신 부모님과 언제나 곁에서 힘이 되어준 동생 용호와 많은 가르침을 주신 정형외과 교수님 그리고 수련의 시절 많은 힘이 되었던 정형외과 의국 동기들과 의국 식구들께 깊은 감사를 드립니다.
마지막으로 앞으로 저의 사랑스런 아내가 될 영애와 장모님께 깊은 감사와 사랑을 전하고 싶습니다.

저 자 씀

목 차

그림 및 표 차례 ····· 1

국문요약 ····· 4

Ⅰ. 서론 ····· 1

II. 재료 및 방법 ····· 2
  1. 연구 대상 및 방법 ····· 2
  2. 수술 방법 및 재활 ····· 3

III. 결과 ····· 6

IV. 고찰 ····· 12

V. 결론 ····· 16

참고문헌 ····· 18

영문요약 ····· 21

그림 차례

그림 1. 연령별 비교 ····· 7

그림 2. 수상후 수술까지의기간별 비교 ····· 7

그림 3. 부정유합 종류별 비교 ····· 8

그림 4, 5. ····· 9

Complication of the malunion of proximal phalanx
(a) spreading of finger (b) overlapping of finger

그림 6. ····· 10

(a) Anteroposterior radiography of 12 years old girl who complained of angulation of middle finger for 3 weeks ago. 12 degree angulation from anteroposterior view was noted. (b) Lateral radiography of middle finger. (c) Postoperative anteroposterior radiography. (d) Postoperative lateral radiography. (e) At postoperative 1 year, angular deformity was corrected.

그림 7. ····· 11

(a) Photography of 22 years old male with rotation deformity of 4th finger. 15 degree rotation at proximal phalanx was noted. (b) Postoperative radiography after osteotomy and internal fixation with miniplate and screw. (c), (d)At postoperative 1 year, rotational deformity was corrected and union was done.

표 차례

표 1. Criteria and grading of results of Buchler ····· 5

표 2. 연령별 비교 ····· 7

표 3. 수상후 수술까지의 기간별 비교 ····· 8

표 4. 관절외 부정유합 군과 관절내 부정유합 군 비교 ····· 8

국문요약

부정유합된 수지골의 수술적 치료 결과에 영향을 미치는 요소

수부의 지골 골절은 비교적 흔하게 일어나는 손상이나 규칙적인 추시와 정확한 방사선 검사가 뒤따르지 않으면 각형성이나 회전 변형으로 부정유합이 되기 쉽다. 저자들은 부정유합의 교정술에 영향을 끼치는 요소로 골절이 관절내를 침범한 경우는 각형성이나 추후 외상성 관절염 및 관절운동 범위에도 나쁜 영향을 미치고 수상 후 교정술까지의 이환기간도 6주가 지나면 파골술이나 관혈적 정복술보다는 절골술로 교정을 해야하고 연령 별로도 고연령일수록 추후에 교정부위의 유합이나 이환관절의 관절운동범위가 줄어든다는 가정하에 저자는 관절내 부정유합과 관절외 부정유합, 수상 후 교정술까지의 기간이 6주 이내인 경우와 6주 이상인 경우, 교정술 당시의 연령을 16세 이하와 16세 이상으로 나누어서 비교 분석하였다. 1993. 2월부터 2002년 9월 까지의 49명의 환자를 대상으로 방사선 사진과 입원기록 및 외래의무기록을 참고로 후향적 연구를 하였으며 수술은 관혈적 정복술과 절골술 및 금속내고정술을 시행하고 각각의 군에 대해 비교 추시하였다.

수술 당시 연령이 16세 이하와 16세 이상의 군의 술 후 결과를 비교하였을 때, 두 군간의 차이가 없었지만, 교정술까지의 기간이 6주이내인 군과 관절외 부정유합의 군에서는 유의하게 좋은 결과를 보였다.

따라서, 수지골의 부정유합의 수술적 치료시에 연령은 치료 결과에 영향을 끼치지 못하지만, 이환기간이 6주 이내 이거나 관절외 부정유합은 좋은 치료결과를 보일 것으로 사료된다.

핵심되는 말 : 수지골절, 부정유합, 영향요소

부정유합된 수지골의 수술적 치료 결과에 영향을 미치는 요소

<지도교수 강 호 정 교수>

연세대학교 대학원 의학과

천 용 민

Ⅰ. 서론

수부의 지골 골절은 흔하게 일어나는 손상이며 대부분 도수정복을 이용한 비수술적 방법으로 비교적 쉽게 치료가 되나 정확한 방사선학적인 판독과 규칙적인 추시가 뒤따르지 않으면 각형성이나 단축, 회전변형이 뒤따르는 부정유합이 일어나게 된다. 비수술적 치료시 심한 분쇄골절이나 나선형 골절이 있는 경우는 정확한 해부학적 정복 후에도 적절한 정복 유지가 어려운 경우도 있으며, 고정 중에도 2차적인 전위가 일어나기도 하며[1], Coonrad등은 이런 2차적인 전위의 발생율을 41%까지 보고하였다[2]. 특히, 재전위나 회전변형 등은 정복부위를치료 초기에 고정하기 위해 석고고정 상태로 내원하여 방사선 검사로도 정확한 정복 여부에 대한 판단이 어려워서 치료가 늦어지기도 한다. 이러한 수지의 각형성과 회전 변형은 미용적인 면 뿐 아니라, 수지 근육의 균형에 변화를 주어 파악력이나 집기(pinch) 등의 약화와 통증을 일으켜서 수술을 고려할 정도의 심각성을 보이게 된다[3]. 특히 요골이나 척골측으로의 각변형이나 회전변형은 수지를 신전하였을 때보다는 수지를 굴곡하였을 때, 수지의 편향을 일으켜서 다른 수지와 교차되거나 벌어지면서 수부의 기능을 방해한다[3]. 이런 수지골의 부정유합은 지간관절의 운동장애 이외에도 지간관절의 불안정성, 동통, 퇴행성 변화를 초래하기도 한다. 전통적으로 급성기가 지난 수지골의 간과되었거나 전위된 골절은 유합이 일어난 뒤에 파골술

(osteoclasis), 절골술(osteotomy), 관절유합술(arthrodesis), 관절성형술(arthroplasty) 등으로 치료하였다. 따라서 완전한 골유합이 일어난 부위에서 파골술이나 재정복술은 불가능하기도 하여 회전변형등에 대해서는 절골술을 부정유합 부위에서 시행하거나 근위부인 중수지골에서 시행하여서 교정을 하였다. 많은 저자들이 다양한 방법으로 수지골의 부정유합을 교정하고 결과를 발표하였지만, 결과에 영향을 끼치는 예후인자에 대한 보고는 없었다. 수지골의 부정유합의 교정술에 영향을 끼칠 수 있는 요소에는 나이, 원위지골, 중위지골, 근위지골등의 수지골의 종류, 수지골의 위치, 같은 수지골 내의 두부, 경부, 간부등의 골절 부위, 관절내 침범 여부, 같은 수부의 동반손상 여부, 이환기간, 술 후 물리치료에 대한 환자의 순응도, 내고정물 등이 있다. 특히, 골절이 관절내를 침범한 경우와 주변의 건과 측부인대 등에 손상을 준 경우는 그렇지 않은 관절외 골절의 경우보다 각형성이나 추후 외상성 관절염 및 관절운동 범위에도 나쁜 영향을 미치고, 수상 후 수술적 교정술까지의 기간도 3-6주가 지나면 파골술, 관혈적 정복술보다는 절골술로 교정을 해야한다. 연령별로도 고연령일수록 추후에 교정부위의 유합이나 이환관절의 관절운동범위의 장애가 많이 오게 된다. 이에 저자들은 연령, 이환기간, 관절면 침범여부의 3가지 인자를 중심으로 각각의 교정술의 결과를 비교하려고 한다.

Ⅱ. 재료 및 방법

1. 연구대상 및 방법

본 저자들은 1993년 2월부터 2002년 9월까지 영동세브란스 정형외과에서 수지골의 부정유합으로 수술적 치료를 받은 환자 중에서 중수지골의 부정유합을 제외하고 수술 후 1년이상의 추시가 가능하였던 49명을 대상으로 하였다. 연령은 5세부터 47세까지로 평균 26.3세이었고 남녀비는 4.4:1이었다. 환자들은 주증상으로 전

체 49례중에서 관절운동장애(49례, 100%), 동통(35례, 71%) 및 미용적인 면(19례, 39%) 등을 주로 호소하였다. 연령별로는 성장판이 거의 닫힌 16세 이하의 환자가 14명, 16세 이상의 환자가 35명이었다. 손상기전은 주로 스포츠나 보행중에 넘어지면서 수상을 당하는 경우가 23례로 가장 많았고, 그 다음이 무거운 것에 의한 압박 골절이 11례, 둔상(blunt trauma)에 의한 것이10례, 기타가 5례이었다. 부정유합의 부위는 근위지골이 41례이었고 중위지골이8례이었다. 근위지골에서는 기저부가 5례, 간부가 16례, 두부 및 경부 골절이 19례이었고, 중위지골에서는 기저부가 3례, 간부가 4례, 두부 및 경부골절이 1례이었다. 단순 각형성만 있는 환자가 14명, 회전변형만 있는 환자는 7명, 각형성과 회전변형을 동반한 환자가 28명이었다. 평균 각형성은 10.5도 이었고, 평균 회전변형 정도는 12.3도 이었다. 부정유합 부위의 관절면 침범여부는 관절면을 침범하지 않은 경우(intra-articular malunion)가 31례이었고, 관절면을 침범한 경우(extra-articular malunion)가 18례이었다. 관절면을 침범한 18례의 부정유합 중에서 근위지골의 기저부는 1례, 근위지골의 두부 및 경부는 14례, 중위지골의 기저부가 2례, 중위지골의 두부 및 경부에서 1례가 있었다. 5례에서 처음 수상 당시 인접 수지의 골절과 이환 수지의 신전건 파열로 인대 봉합술을 시행을 받은 과거력이 있었다. 수상 후 교정술까지 3-6주 이내인 급성 부정유합 환자는 22명이었고, 교정술까지의 평균 기간은 4.7주 이었다. 교정술까지의 기간이 6주 이후인 만성 부정 유합 환자는 27명으로 교정술까지의 평균 기간은 18.7주이었다. 술전과 술후 방사선 사진과 입원기록과 수술지 및 외래추시의 의무기록을 참고로 하여 후향적인 연구를 하였다.

2.수술방법 및 재활

수술전 각형성의 교정각은 방사선 필름에 반투명 종이를 이용하여 미리 가늠하여 보았고 회전 변형이 있는 경우 교정각의 결정은 근위지절간 관절을 90도 이상 굴곡하여 다른 수지들과 평행하도록 하여 그 끝은 주상골을 향하도록 하여 교정

각을 결정하였다. 수술적 접근(surgical approach)은 간부 골절에 대해서는 외측 접근법(lateral approach)를, 관절 인접 부위에서는 배외측 접근법(dorsolateral approach)을 사용하였고, 장측 접근법(volar approach)는 사용하지 않았다. 수술은 수상 후 6주까지는 관혈적 정복술 또는 파골술과 금속내고정술을, 이미 유합이 일어난 경우는 부정유합 부위에서의 절골술을 시행하였다. 회전변형만 있는 경우는 회전절골술을, 각변형을 동반한 경우는 회전절골술과 쐐기모양의 절골술을 같이 시행하였고, 필요에 따라서 자가골 이식술을 병행하였는데 저자들의 연구에서는 3례에서 자가이식술을 병행하였다. 내고정은 경피적 핀고정, 강선 고리(wire loop), miniscrew를 이용하여 고정하거나 소형 금속판과 나사못을 이용하여 고정을 하였는데, 경피적 K 강선 고정은 29례에서, miniscrew를 이용한 고정은 7례, wire loop을 이용한 고정이 4례, 소형 금속판과 나사못을 이용한 고정은 9례에서 시행하였다. 금속판이나 miniscrew를 이용한 경우는 부정유합이 수지골의 간부에 있는 경우이었고 K강선이나 wire loop를 이용한 경우는 부정유합이 관절주위에 있는 경우이었다. 부정유합 부위에서의 가골과 신전건 또는 굴곡건과의 유착이 있는 경우는 연부조직 유착박리술을 같이 시행하였다. 수술 후 평균 17일 째부터 관절운동을 시작하였으며 2주 간격으로 외래에서 방사선사진과 관절 운동 범위를 추시하였다.

술 후 임상적인 결과를 평가하기 위하여 Buchler의 grade system(table 1)을 사용하여 excellent와 good은 만족(satisfactory group), fair와 poor는 불만족군(unsatisfactory group)으로 정하여 각 군간에 비교를 하였으며, 통계학적인 방법은 SPSS program(SPSS, Chicogo, IL)의 chi-square test를 하였다.

Table 1. Criteria and grading of results

Criteria	
1.	Complete correction of preoperative deformity
2.	Full bony union
3.	Patient experiencing no pain
4.	Patient has returned to work
5.	Patient satisfaction rating "good" or above
6.	No trophic or sensory problems
7.	No tendon adhesion
8.	ROM to within 10 of full range in each joint
9.	Flexion brings fingertip to within 1cm of palm

Grading	
Excellent	상기 9개 중 8개 이상 만족
Good	상기 9개 중 7개 만족
Fair	상기 9개 중 5-6개 만족
Poor	상기 9개 중 5개 미만 만족

Ⅲ. 결과

전체 환자 49명 중에서 Buchler의 평가 방법3에서 excellent 를 보이는 환자는 9명, good을 보이는 환자는 21명, fair의 결과를 보이는 환자는 14명, poor의 결과를 보이는 환자가 5명이었다. 각 군간의 비교를 보면, 16세 이하의 군과 이상의 군으로 나누어 비교를 해보았을 때, 16세 이하의 군 14명 중, execellent가 4명, good이 6명, fair가 2명, poor가 2명이었고, 16세 이상의 군 35명 중, excellent가 5명, good이 15명, fair가 12명, poor가 3명이었다. 16세 이하의 군과 16세 이상의 군의 치료결과는 통계학으로 유의한 차이를 보이지 못했다.($P>0.05$)(Figure 1, Table 2)

수상 후 교정술까지의 기간이 6주 이하와 6주 이상으로 나누었을 때에는, 6주이하의 군 22명 중, excellent가 7명, good이 10명, fair가 4명, poor가 1명이었고, 6주이상의 군 27명 중, excellent가 2명, good이 11명, fair가 10명, poor가 4명으로 6주이하의 군과 6주이상의 군이 통계학적으로 유의한 차이를 보였다.($P<0.05$)(Figure 2, Table 3)

부정유합 부위가 관절면을 침범하지 않은 군 31명 중, excellent가 8명, good이 15명, fair가 7명, poor가 1명이었고, 관절면의 침범한 군 18명 중, excellent가 1명, good이 6명, fair가 7명, poor가 4명으로 두 군간에 통계학적으로 유의한 차이를 보였다.($P< 0.05$)(Figure 3, Table 4) 술 후 추시 중 5례에서 합병증을 보였는데, 2례에서는 경피적 K 강선 고정술 뒤에 K강선 주위로 표재성 감염 소견을 보였다. 3례에서는 술 전보다 관절운동범위의 감소를 보였는데, 이 중 2례는 수술 소견상 이환 관절에 외상성 관절염 변화를 보였던 환자들이었다. 이들 2례는 절골술과 동시에 관절낭 유리술 및 유착조직 박리술을 시행하였으나 오히려 술후에 관절운동범위의 감소를 보였다. 나머지 1례에서는 K 강선을 이용한 금속내고정의 이완(looseing)을 보였는데, 이 경우도 고정기간이 길어져서 관절운동범위의 감소를 보였다.

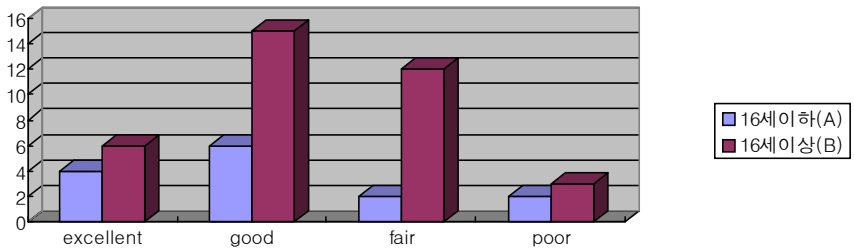

Figure 1. 연령별 비교.

Table 2. 연령별 비교(P>0.05)

	만족군	불만족군
16세이하	10	4
16세이상	20	15

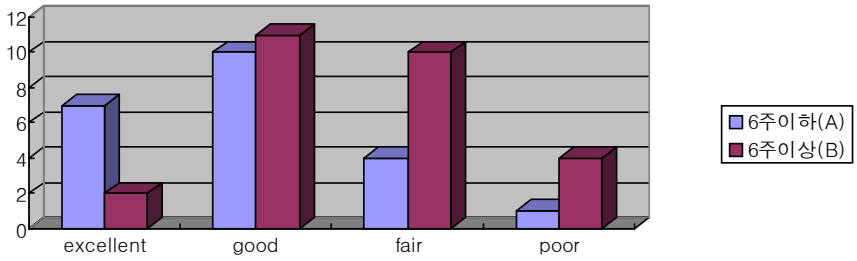

Figure 2. 수상후 수술까지의 기간별 비교.

Table 3. 수상후 수술까지의 기간별 비교(P<0.05)

	만족군	불만족군
6주이하	17	5
6주이상	13	14

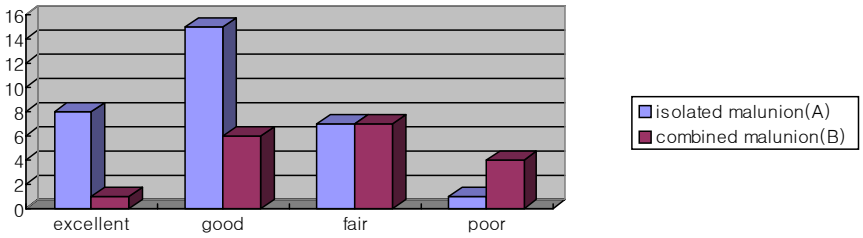

Figure 3. 부정유합 종류별 비교.

Table 4. 관절외 부정유합 군과 관절내 부정유합 군의 비교(P<0.05)

	만족군	불만족군
관절외 부정유합	23	8
관절내 부정유합	7	11

Figure 4. Complication of the malunion of proximal phalanx. spreading of finger.

Figure 5. Complication of the malunion of proximal phalanx. overlapping of finger.

6-1

6-2

6-3

6-4

6-5

Figure 6-1,2. Anteroposterior and lataeral radiography of 12 years old girl who complained of angulation of middle finger for 3 weeks ago. 12 degree angulation from anteroposterior view was noted. 6-3,4. Postoperative anteroposterior and lateral radiography. Angular deformity was corrected after osteoclasis and internal fixation with K wire. 6-5. At postoperative 1 year, angular deformity was corrected.

7-1

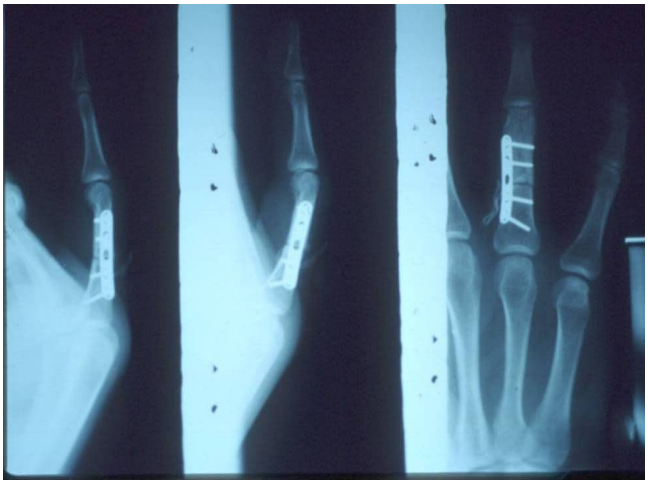

7-2 7-3

7-4

Figure 7-1. Photography of 22 years old male with rotation deformity of 4th finger. 15 degree rotation at proximal phalanx was noted. 7-2. Postoperative radiography after osteotomy and internal fixation with miniplate and screw. 7-3,4. At postoperative 1 year, rotational deformity was corrected and union was obtained.

Ⅳ. 고찰

수부의 지골 골절은 흔한 골절이고 비수술적 방법으로 치료가 잘 되지만 정확한 방사선 검사와 추시를 하지 않으면 부정유합으로의 진행하게 된다. Green등은 이 부정유합을 4가지 유형, 회전변형, 장측 각형성, 외측 각형성, 단축등으로 분류하였는데, 본 연구에서는 28례(57%)에서 회전 변형과 각형성이 동반되었고, 각형성만 있는 경우도 한 평면보다는 장측 각형성과 외측 각형성이 같이 동반된 경우가 14례 중 6례(42%)나 되었다. 보존적인 치료를 하는 경우 대부분 수지를 신전시킨 상태에서 고정을 하게 되는데 이 때 각형성 보다는 회전변형을 간과하기 쉽다. 이는 손을 신전한 상태에서는 중수수지관절의 측부인대들이 이완되어서 수지가 어느 정도 측면 운동을 하기 때문에 손가락이 서로 겹치지 않을 수도 있지만, 수지를 완전히 굴곡하면서 중수 수지 관절의 측부 인대가 긴장되면서 측면 운동이 불가능하기 때문에 이러한 회전성 변형은 분명하게 나타나고, 수지간의 교차나 수지간격이 서로 벌어짐을 일으키고 불안정성과 기형등을 유발한다. 일반적으로 무지를 제외한 네 수지는 완전 굴곡시 서로 평행하며, 손가락 끝이 주상골 부위를 향한다. 만약 골절된 수지에 관절 강직이 동반되어 충분히 굴곡할 수 없는 상태인 경우에는 손톱의 배열로 어느 정도 회전을 추측할 수 있으나 5-10도의 작은 회전 변형은 발견하기는 쉽지 않다.

수지골의 부정유합에 대한 치료에 대해서 그동안 많은 저자들이 많은 수술적 방법을 제시하였으나 각형성에 대해서는 부정유합 부위에서 절골술이나 파골술을 통한 교정술이 보고 되었고, 회전변형에 대해서는 부정유합 부위에서 교정과 중수지골에서의 교정, 이 두가지가 주로 추천되어 왔다[3-17].부정유합 부위에서의 절골술은 여러 평면의 변형을 교정할 수 있는 가장 큰 장점을 지니고 동시에 부정유합 부위의 신전건이나 굴곡건 및 연부 조직의 유착의 유리술을 시행할 수도 있지만, 오히려 굴곡건이나 신전건의 유착을 일으킬 수 있는 단점이 있다. 그러나, Buchler 등은 수지골에서의 부정유합은 각형성을 동반한 회전변형이 많고, 골절 부위에서의 연부조직의 유착 등을 같이 해결하기에는 중수지골에서의 교정보다는 부정유

합 부위에서의 교정이 더 낫다고 하면서 부정유합 부위에서의 절골술로 인한 골유합의 장애나 관절 강직은 문제될 것이 없다고 하였다[3]. 수지골의 회전부정유합을 교정하는 다른 방법으로 중수지골에서의 절골술이 있는데, Weckesser 등이 근위지골이나 중위지골의 골절후 병발한 수지의 회전변형을 중수지골의 회전절골술을 이용한 교정술을 처음 발표하였고[15], 이 후에 Botelheiro[16], Pieron[17]등이 수지골의 부정유합을 중수지골의 회전절골술로 교정한 것을 보고하였다. Gross와 Gelberman 등은 사체 실험을 통해서 중수지골의 1도 회전은 수지골을 0.7도 가량 교정할 수 있다고 보고하였다[6]. 심부 횡 중수지인대가 추가적인 회전교정을 제한하기는 하지만,이론적으로는 중수지골 회전 절골술을 통해서 인지, 중지, 검지는 19도 까지, 약지에서는 교정방향에 따라 20도에서 30도 까지 회전교정이 가능하다[12]. 본 연구에서 교정한 가장 심한 회전변형이 약지에서는 25도 이었고 나머지 수지에서는 20도 이었다.

심부 횡중수지인대의 유리술은 오히려 횡 수장 아치나 중수지-수지골 관절의 불안정성을 유발할 수 있어서 추천되지 않는다[12]. 그리고, 중수지골 근위부에서는 건의 유착 없이 회전절골술을 할 수 있지만 만약 수지골의 부정유합이 회전변형 뿐만 아니라 각형성을 동반한다면 Z자형 변형을 오히려 유발할 수 있다. 저자들도 부정유합은 회전변형과 각형성이 같이 동반되는 경우가 많고 골절부위에서의 연부조직 유착유리술을 같이 시행하기에는 중수지골에서의 간접적인 교정보다는 부정유합 부위에서의 직접적인 교정방법을 택하였다.

수지골의 관절외 부정유합(extraarticular malunion)의 경우, 중수지골이나 부정유합 부위에서의 절골술로 교정을 할 수 있지만, 관절내 부정유합(intraarticular malunion)의 경우는 관절유합술, 삽입물이나 절제술을 통한 관절성형술과 재건적 절골술(reconstructive osteotomy)을 통하여 부정유합을 교정할 수 있다[9]. 관절내 부정유합인 경우에 절골술이나 파골술을 위해 관절강을 열어야 하므로, 추후에 합병증으로 골절편의 무혈성 괴사, 골흡수, 측부인대 및 관절낭 등의 연부조직의 유착등으로 인해 술후에 동통, 운동장애 및 관절염 변화를 초래할 확률이 매우 높다. 또한 소아나 성인에서 전위된 골편의 크기가 대부분 작아서 견고한 고정이 어렵다. 관절내 부정유합의 경우, 교정을 위한 절골술의 부위에 대해 아직 논란의 많

다[3,9]. Buchler등은 수상 후 10주가 지난 관절내 부정유합에 대해서는 관절내 절골술 대신 관절 근접(juxtaarticular) 절골술이나 관절 성형술, 관절유합 등을 권하였다[3]. 그러나 Light등은 수상 후 수술까지의 기간이 6주부터 52주까지의 6명의 근위지골의 관절내 부정유합의 환자에서 관절근접 절골술 대신 부정유합 부위에서의 절골술을 통하여 5명의 환자에게서 관절운동범위의 호전을 보였다고 보고하였다[9]. Teoh등도 각형성을 보이는 수지골의 편측 과의 관절내 부정유합에 대하여 condylar advancement osteotomy를 시행하여 6명 중 5명에서 좋은 결과를 보였다고 보고하였다[11]. 하지만, Teoh등의 술식은 각형성과 관절면의 일치등을 동시에 해결할 수 있지만 부정유합된 골편이나 종적 절골술로 인한 골편의 무혈성 괴사의 위험성이 있고 이미 관절염이 생긴 경우에는 시행할 수 없다.

Wray등은 수지골의 부정유합이나 불유합을 치료하면서 술 후에 관절운동시작을 2-3주 이내에 시작할 것을 권하였지만[14], 관절내 부정유합의 교정술에서는 Kearney등이 보고하였듯이 관절내의 유착을 막기 위해서나 관절외 구축을 막기 위해서 가능하면 조기에 관절운동의 중요성을 강조하였다[18]. 술 후에 관절운동범위에 영향을 미치는 인자에는 여러 가지가 있겠지만 관절내 침범여부나 관절염 변화 뿐 아니라 술 후에 조기 관절운동에 필요한 환자의 재활의지도 매우 큰 영향을 끼친다. 본 연구에서는 관절외 부정유합 군과 관절내 부정유합 군을 비교하였을 때, 예상대로 관절외 부정유합 군이 월등히 좋은 결과를 보였다.

절골술 부위에서의 골유합을 위한 견고한 고정 방법으로는 골절 부위나 연부 조직 상태에 따라서 K 강선, 소금속나사못, 금속판과 금속나사못, intraosseous wiring등이 이용된다. 경피적 K 강선 고정은 모든 형태의 골절에 적용할 수 있고 주변의 연부 조직의 손상을 최소한으로 주면서 골절의 안정화와 술 후 조기운동을 시킬 수 있는 장점이 있지만, 오히려 경피적 고정방법이 관절운동에 제한이 되기도 하고, 핀 주위 감염을 일으킬 수도 있기 때문에, Kilbourne 등은 3주 이상 유지하려면 피부 밖으로 돌출되지 않도록 피부 밑에서 잘라 줄 것을 권하였다[1,19,20].

Greene 등은 K강선에 wiring을 더한 composite wiring방법이 수지골의 나선상 또는 사면 골절시에 유용함을 보고 하였고[21-23], Gollamidu[5], Lister[9], Van der Lei[13]등은 수지골의 횡형 골절이나 횡형 절골술에는 미세한 조정이 가능면서도 견고한

고정이 가능한 골내 강선법(intraosseous wiring)을 권하였다. 그간 여러 저자들이 금속고정물의 생역학적인 실험을 많이 해왔는데[24-26], Massengill 등은 소금속판과 나사못 고정이 어떤 wire loop나 K 강선 보다도 생역학적 강도가 커서 견고한 고정은 되지만[26], Stern등은 수술시 연부조직의 손상이 크고 신전건의 이동범위(excursion)에 방해가 될 수 있는 단점이 있다고 하였다[27]. 본 연구에서는 간부의 횡형 절골술 뒤에 금속판과 금속나사못을 고정할 충분한 공간이 확보된 9례에서는 금속판과 금속나사못을, 골절면이 사형인(oblique) 7례에서는 miniscrew를, 관절을 침범한 부정유합 중에서 골편이 작은 4례에서는 wire loop를, 나머지 29례에서는 K강선을 이용하였다.

본 연구에서 술 전의 나이에 따른 교정술 결과의 비교에서는 두 군간에 유의한 차이를 보이지 않았다. 일반적으로 수지골의 부정유합에 대해 나이에 따른 결과는 나이가 많을수록 유합기간도 길고 골형성 능력도 떨어져서 나쁜 결과를 보일 것으로 생각되었으나 본 연구에서는 16세 이후의 환자군의 평균 연령이 31.5세로 비교적 젊고, 소아 환자군보다 조기 관절운동에 대한 저자들의 치료에 비교적 잘 적응하여서 좋은 결과를 보일 것으로 생각되고 통계학적으로도 두 군간의 유의한 차이를 보이지 않았다.

2주 이내의 부정 정렬된 골절이나 골유합이 완전히 일어난 부정유합에 대한 치료 방법은 많이 보고 되고 있지만, 골유합이 일어나기 전 단계인 섬유성 유합이 일어난 임박형 부정유합(impending malunion)에 대한 치료는 전통적으로 골유합이 일어난 뒤에 관절고정술이나 절골술 등으로 치료하였다[8]. Lester등은 수지골절에 있어서 부정유합으로 되기 전의 impending malunion의 치료에 있어서 적극적인 치료를 권장하였다[8]. 저자들의 연구 결과에서도 6주 이전의 교정술의 결과가 6주이후의 결과보다 더 좋았다. 골유합이 일어나기 전 단계에 교정술을 시행하면 절골술보다는 파골술이나 관혈적 정복으로 연부조직의 박리도 줄일 수 있어서 술 후 연부조직의 유착도 줄일 수 있고 수술도 더 용이하게 할 수 있기 때문이다. 골유합이 일어나서 파골술이 아닌 절골술이 불가피한 경우에는 부정유합이 일어난 부위에서 시행하여 각형성과 회전변형을 동시에 교정하고 필요시 골이식을 할 수 있다.

수지골 골절의 환자를 치료함에 있어서 정확한 방사선학적인 검사와 관절구축을 줄이기 위한 정확한 위치에서의 석고 고정 및 불필요하게 오래 고정하는 것을 피하고, 조기에 적극적인 관절운동을 시작하는 것 등이 수지골의 부정유합을 방지할 수 있는 방법이라고 생각된다. 부정유합의 예상되거나 관절내 전위 골절시에는 가능한한 수상 후 6주 이내에 절골술이나 파골술 등을 통한 수술적 치료와 술 후에 조기 관절운동을 통하여 연부조직의 유착을 방지하는 것이 좋은 수술 결과를 보일 것으로 사료된다.

Ⅴ. 결론

1993년 2월부터 2002년 9월까지 연세대학교 의과대학 영동 세브란스 병원에 내원하여 수지골의 부정유합으로 수술받은 49명의 환자 49례를 대상으로 수술 후의 결과에 영향을 미치는 요소를 연구하여 다음과 같은 결과를 얻었다.

1. 수지골의 부정유합의 수술결과를 16세 이전과 이후로 나누었을 때 나이에 따른 차이를 보이지 않았고, 이환기간을 수지골에서 골유합이 일어나는 6주를 기준으로 나누어 보았을 때, 6주 이전에 교정술을 시행한 경우가 결과가 더 좋았으며, 관절외 부정유합이 관절내 부정유합보다 더 좋은 결과를 보였다.

2. 수지골의 부정유합 부위에서의 직접 교정술을 시행하여서 각형성과 회전변형을 동시에 교정하고 연부 조직의 유착 유리술도 같이 시행하여 만족할 만한 결과를 얻었다.

3. 합병증으로는 표재성 감염 2례와 금속내고정의 이완이 1례가 있었고, 수술 소견상 이환 관절에 외상성 관절염 변화를 보이는 2례에서 연부조직 유착 유리술을

시행했음에도 불구하고 관절운동범위의 감소를 보였다.

4. 부정유합의 이환기간이 6주이내인 군이 6주이상인 군보다 좋은 결과를 보인 것으로 보아 수지골 골절을 보존적인 방법으로 치료시 정확한 방사선학적검사와 규칙적인 추시로 조기에 부정유합을 발견하여 치료하는 것이 좋은 결과를 보일 것으로 사료된다.

참고문헌

1. Barton NJ. Fractrues of the hand. J Bone Joint Surg Br 1984;66:159-167.
2. Coonrad RW, Pohlman MR. Impacted fracture in the proximal portion of the proxixmal phalanx of the finger. J Bone Joint Surg Am 1969;51:1291-1296.
3. Buchler U, Gupta A, Ruf S. Corrective osteotomy for posttraumatic malunion of the phalanges in the hand. J Hand Surg Br 1996;21:33-42.
4. Green DP. Complication of phalangeal and metacarpal fractures. Hand Clin 1986;2:307-328.
5. Gollamudi S, Jones WA. Corrective osteotomy of malunion fracture of phalanges and metalcarpals. J Hand Surg Br 2000;25:439-441.
6. Gross MS, Gelberman RH. Metacarpal rotational osteotomy. J Hand Surg Am 1985;10:105-108.
7. Kang HJ, Koh YG, Ha JW and Kang ES. Operative treatment of thephalangeal neck fracture. J Korean Fracture Society 1997;10:658-664.
8. Lester B, Mallik, A. Impending malunions of the hand. Clin Orthop 1996;327:55-62.
9. Light TR. Salvage of intraarticular malunions of the hand adn wrist. The role of realignment osteotomy. Clin Orthop 1987;214:130-135.
10. Pichora DA, Meyer R, Masear VR. Rotational step-cut osteotomy for treatment of metacarpal and phalangeal malunion. J Hand Surg Am 1991;16:551-555.
11. Teoh LC, Yong FC, Chong KC. Condylar advancement osteotomy forcorrecting condylar malunion of the finger. J Hand Surg Br 2002;27:31-5.
12. Trumble T, Gilbert M : In situ osteotomy for extra-articular malunion of the proximal phalanx. J Hand Surg Am 1998;23:821- 826.
13. Van der Lei B, De Jonge J, Robinson PH. Correction osteotomies of

phalanges and metacarpals for rotational and angular malunion : A long-term follow-up and a review of the literature. J Trauma 1993;35:902-908.

14. Wray RC Jr, Glunk R. Treatment of delayed union, nonunion, and malunion of the phalanges of the hand. Ann Plast Surg 1989;22:14-18.
15. Weekesser EC. Rotational osteotomy of the metacarpal for overlapping fingers. J Bone Joint Surg Am 1965;47:751-756.
16. Botelheiro JC. Overlapping of fingers due to malunion of a phalanx corrected by a metacarpal rotational osteotomy. J Hand Surg Br 1985;10:389-390.
17. Pieron A. Correction of rotational malunion of a phalanx by metacarpal osteotomy. J Bone Joint Surg Br 1972;54:516-519.
18. Kerney LM, Brown KK. The therapist's management of intra-articular fractures. Hand Clinics 1994;10:199-209.
19. Belsky MR, Eaton RG, Lane LB. Closed reduction and internal fixation of proximal phalangeal fractures. J Hand Surg Am 1984;9:725-729.
20. Kilbourne BC, Paul EG : Management of complicated hand fracture. Surg Clin. North Am 1968;48:201-213.
21. Greene TL : Open pin fixation of the diaphysis for phalangeal fractures. PP.187-191. In Blair WF(ed): Techniques in Hand Surgery. Williams & Wilkins, Baltimore, 1996
22. Greene TL, Noellert RC, Belsole RJ : Treatment of unstable metacarpal and phalangeal fractures with tension band wiring techniques. Clin Orthop 1987;214:78-84.
23. Greene TL, Noellert RC, Belsole RJ, Simpson LA. Composite wiring of metacarpal and phalangeal fractures. J Hand Surg Am 1989;14:665-669.
24. Jones WW. Biomechanics of small bone fixation. Clin Orthop 1987;214:11-18.

25. Fyfe IS, Mason S. The mechanical stability of internal fixation of fractured phalanges. Hand 1979;11:50-54.
26. Massengill JB, Alexander H, Langrana N, Mylod A. A phalangeal fracture model-quantitive analysis of rigidity and failure. J Hand Surg 1982;7:264-270.
27. Stern PJ, Wieser MJ, Reilly DG. Complication of plate fixation in the hand skeleton. Clin Orthop 1987;214:59-65.

Abstract

Analysis of the factor influencing the postoperative result of malunited phalanx in the hand

Yong Min Cheon

Department of Medicine
The Graduate School, Yonsei University

(Directed by Professor Ho Jung Kang)

Phalangeal fractures of hand frequently happen. But, if there are not a regular follow-up and exact radiologic evaluation, it is easy to be a malunion by angulation or rotation deformity. Authors assumed that there would be factors affecting postoperative results; in cases of malunion involving the articular cartilage, there would be more tendency of a traumatic arthritis and limitation of joint motion, in cases of malunion of duration from injury to operation more than 6 weeks when there would be a bony union, osteotomy is need rather than osteoclasis or open reduction, in cases of old aged patients, there would be a difficulty in bony union and a limitation of joint motion. The authors devided the groups by age whether being more than 16 years or not, by duration from injury to operation whether being more than 6 weeks or not, by extraarticular malunion and intraarticular malunion. From Feb. 1993 to Sep. 2002, 49 patients were selected. The authors did a retrospective study for reference of radiography and medical charts.

In comparing the group by age, there was no statistically significant difference between more and less than 16 years-old patients, in comparing the group by duration, less than 6 weeks group showed better results with a statistically significant difference. In comparing the

involvement of articular cartilage of malunion, extraarticular malunion group showed better results with a statistically significant difference.
Even if it is unavoidable the involvement of articular cartilage at initial injury, in treating phalangeal fracture of the hand by conservative care, it is very important that regular follow-up and exact radiologic evaluation shall early detect the deformity and early surgical treatment can be done.

Key Words : phalanged fracture, malunion, influencing factor