자궁경부 상피내종양 환자에서 외과적 절제술 후 인유두종 바이러스 감염 추이

연세대학교 대학원
의 학 과
노 진 래

자궁경부 상피내종양 환자에서 외과적 절제술 후 인유두종 바이러스 감염 추이

지도 김 재 욱 교수

이 논문을 석사 학위논문으로 제출함
2003년 6월 일

연세대학교 대학원
의 학 과
노 진 래

노진래의 석사 학위논문을 인준함

심사위원_____인

심사위원_____인

심사위원_____인

연세대학교 대학원

2003년 6월 일

감사의 글

이 논문을 완성함에 있어서 많은 조언과 지도를 해 주신 은사 김재욱 교수님께 진심으로 감사를 드립니다. 산부인과 전공의 및 대학원생으로서 배움의 길을 걷는 동안 아낌없는 애정과 지속적인 관심으로 이끌어 주셨습니다. 참다운 의사로서 뿐만 아니라 학문적으로, 그리고 수술의 모범이 되어주셨습니다. 또한 김영태 교수님, 검건홍 교수님의 아낌없는 지도와 격려에 깊은 감사를 드립니다. 또한 늘 사랑과 격려로 이끌어 주신 어머님과 형제 자매들, 장인, 장모님과 처가 식구들, 마지막으로 사랑하는 아내 이은영과, 사랑하는 아들 노희원에게 감사 드립니다.

저자 씀

차 례

국문요약 ---------- 1

I. 서론 ---------- 3

II. 재료 및 방법 ---------- 7

1.연구대상 ---------- 7

2.연구방법 ---------- 7

가.임상분석 ---------- 7

나.인유두종 바이러스 DNA 유전형 검사 ------- 8

다.통계분석 ---------- 11

III. 결과 ---------- 12

1. 연구집단의 특징---------- 12

2. 외과적 절제술 후 인유두종 바이러스 감염 추이

---------- 13

IV. 고찰 ---------- 18

V. 결론 ---------- 23

참고문헌 ---------- 24

영문요약 ---------- 29

그림 차례

Figure 1. HPVDNAchip® format ---------- 8

Figure 2. Results of HPVDNAchip® scanner ---------- 10

Figure 3. HPV positive patients according to postoperative time ---------- 16

표 차례

Table 1. Patient characteristics ---------- 12

Table 2. Histologic diagnosis after final surgical therapy ---------- 13

Table 3. Distribution of preoperative and postoperative HPV subtype ---------- 14

Table 4. Persistent HPV infection after surgical therapy - 15

Table 5. Persistent HPV infection according to the type of surgical therapy ---------- 17

국문요약

자궁경부 상피내종양 환자에서 외과적 절제술 후 인유두종 바이러스 감염 추이

목적 : 인유두종 바이러스 (human papillomavirus, HPV) 는 고위험 인유두종 바이러스, 저위험 인유두종 바이러스가 있으며, 이중 고위험 인유두종 바이러스에 감염된 경우는 지속성 감염, 고등급 자궁경부 상피내종양 (cervical intraepithelial neoplasia, CIN) 과 침윤성 자궁경부암으로의 이행 가능성이 높다고 알려져 있다. 이러한 인유두종 바이러스에 감염된 자궁경부 이행대 부위의 외과적 절제에 의한 인유두종 바이러스 치료 가능성과 일차 치료 후 고위험 인유두종 바이러스 감염 유무와 재발과의 깊은 관련성에 관한 많은 보고가 있다. 이에 연구자는 인유두종 바이러스 양성 소견을 보이는 자궁경부 상피내종양 환자에서 자궁경부 이행대 부위와 그 주변부를 외과적 절제 후 인유두종 바이러스 DNA 유전형 검사를 통해 인유두종 바이러스 감염 추이를 살펴보고자 하였다.

연구 방법 : 2001년 8월부터 연세대학교 의과대학 세브란스병원 산부인과에 내원한 환자 중 HPVDNAChip® (Biomedlab, Seoul, Korea) 검사상 인유두종 바이러스 양성소견 보이고, 자궁경부 세포진검사, 질확대경검사, 가위생검상 이상소견 보여 자궁경부 환상투열절제술 (large loop excision of transformation zone, LLETZ) 과 제I형 확대 자궁적출술등의 외과적 절제술을 시행하여 자궁경부 상피내종양을 진단 받았던 74명의 환자들을 대상으로 하였다. 모든 환자는 수술 후 HPVDNAChip® 검사를 반복하여 고위험 인유두종 바이러스 감염군, 저위험 인유두종 바이러스 감염군으로 세분하였고, 수술 전후 및 수술 방법에 따른 감염 추이를 비교분석 하였다.

결과 : 연구집단의 연령은 24-64세 (평균 44.6세) 였으며, 추적 HPVDNAChip® 검사는 1-7개월 (평균 3.7개월) 후에 시행되었고, 추적관

찰 기간은 1-17개월 (평균 8.9개월) 이었다. 외과적 절제술 후 인유두종 감염군은 13명 (17.5%) 으로 감소되어, 자궁경부 이행대 부위의 외과적 절제가 인유두종 바이러스 감염율을 유의하게 낮출 수 있음을 알 수 있었다. 고위험 인유두종 바이러스 감염군은 62명중 8명 (12.9%), 전체적으로는 13명 (17.5%) 에서 외과적 절제술 후에도 감염이 지속되었다. 자궁경부 환상투열 절제술과 제I형 확대 자궁적출술 후의 인유두종 바이러스 감염 추이 변화를 비교한 결과 통계학적 유의성이 없었다 (P = 0.452).

결론 : 자궁경부 환상투열절제술과 제1형 확대 자궁적출술을 통한 외과적 절제술 후 인유두종 바이러스가 유의하게 감소되었으며, 두 외과적 술식간에 인유두종 바이러스 감소의 유의한 차이는 없었다. 고위험 인유두종 바이러스 감염군중 8명 (12.9%), 전체 감염군중 13명 (17.5%) 은 지속성 감염소견을 보여, 외과적 절제술 후에도 면밀한 추적관찰이 요구됨을 확인하였다.

핵심되는 말 : 인유두종 바이러스 (human papillomavirus, HPV), 자궁경부 상피내종양 (cervical intraepithelial neoplasia, CIN), HPV DNA 유전형검사 (genotyping), 외과적 절제술 (surgical excision)

자궁경부 상피내종양 환자에서 외과적 절제술 후 인유두종 바이러스 감염 추이

<지도 교수 김 재 욱>

연세대학교 대학원 의학과

노 진 래

I. 서 론

인유두종 바이러스 (human papillomavirus, HPV) 는 DNA 바이러스로서 약 80종 이상이 알려져 있으며, 이중 생식기에 존재하는 인유두종 바이러스는 크게 고위험 인유두종 바이러스형 (16, 18, 31, 33, 35, 39, 45, 51, 52, 56, 58, 59, 66, 68, 69) 과, 저위험 인유두종 바이러스형 (6, 11, 34, 40, 42, 43, 44) 으로 나뉜다.[1-2]

이는 일종의 성전파성 질환으로서 성접촉으로 인한 자궁경부 미세손상 부위의 기저세포에 감염되며, 특히 자궁경부 이행대 부위는 분비샘 개구부 (glandular opening), 소낭선 (crypt), 열구 (cleft) 등이 풍부해서 분화중인 미성숙 이형성 세포에 용이하게 감염될 수 있다.

인유두종 바이러스에 감염된 환자의 25%는 자연소실되며, 61%는 지속성 감염, 14%는 진행성 병변을 보이며, 이러한 진행율은 인유두종 바이러스

양성을 보이는 자궁경부 상피내종양 및 상피내암의 비율과도 일치되는 소견을 보인다.[2] 고위험 인유두종 바이러스에 감염된 세포는 지속성 감염이 초래될 확률이 상대적으로 높으며, 발암의 보조인자로 알려진 흡연, 피임약 복용, 다산력, 다른 성전파성 질환의 존재, 면역저하상태 등이 있을 때에 자궁경부 상피내종양과 자궁경부암으로의 진행이 촉진되는 것으로 알려져 있다.[1-3,6,21]

인유두종 바이러스 유전자의 숙주염색체로의 결합은 인유두종 바이러스 유전자내 early gene (E1-E7) 과 late gene (L1-L2) 중에서도 특히 E6, E7 유전자의 역할이 큰 것으로 알려져 있다.[4] E6 유전자는 종양억제 유전자인 p53에 결합해서 p53의 기능을 억제하여 정상적인 p53에 의한 세포주기의 억제 및 조절 작용을 파괴한다. 또한 E7 유전자는 pRb에 결합하여 정상적인 pRb에 의한 세포성장의 억제작용을 파괴함으로써 결국 비정상적 세포의 과도증식을 초래하게 된다.[5-6]

최근의 보고에 따르면 인유두종 바이러스에 감염된 자궁경부 이행대 부위를 외과적으로 절제함으로써 인유두종 바이러스 감염이 치료될 수 있다는 보고가 있으며, 또한 일차 치료 후 인유두종 바이러스 감염 지속 유무가 질병의 재발과 깊은 관련이 있음이 알려져 왔다.[1,7,11,14] 따라서 자궁경부 세포진 검사상에 음성을 보이면서 인유두종 바이러스 감염 양성을 보이는 잠재성 감염을 발견하는 것이 고위험 인자를 가진 경우 유용한 추적관찰 도구가 될 수 있다는 여러 보고들이 있다.[13,17] 수술 후 인유두종 바

이러스 존재 유무에 관한 연구는 그 동안 대부분 Hybrid capture II® (Digene Coporation, Beltsville, MD, USA) 방법에 의해 연구되어져 왔다. 이것은 Hybrid capture II®가 PCR과 동일한 검출율을 보이며 상대적으로 비교적 손쉬운 검사법이기 때문이었다.[22] 그러나 이 방법은 임상적으로 고위험 인유두종 바이러스 감염존재 여부 및 저위험 인유두종 바이러스 감염 유무만 알 수 있을 뿐 구체적인 인유두종 바이러스의 아형까지는 알 수 없는 단점이 있었다. 그러나 최근에 개발된 HPVDNAChip® (Biomedlab, Seoul, Korea) 검사는 구체적인 인유두종 바이러스 아형 분석이 가능하여, 특정 고위험 혹은 저위험 인유두종 바이러스의 단일감염 뿐만 아니라 고위험 및 저위험 인유두종 바이러스 동시감염 혹은 동일 위험도의 2종 이상의 바이러스의 동시감염도 구체적으로 알 수 있게 하는 장점이 있다.

자궁경부의 외과적 절제술의 방법에는 자궁경부 환상투열 절제술 및 제I형 확대 자궁적출술의 방법이 있다.[14] 그 동안 자궁경부 이행대 부위의 외과적 절제술에 대한 연구는 원추형 절제술 위주의 연구 였다. 현재 대부분의 원추형 절제술에 사용되는 자궁경부 환상투열 절제술 방법은 조직학적 검사결과에 미치는 영향은 적은 반면, 쉽고, 시간이 단축되며, 출혈의 양이 적은 장점을 지니고 있다.[18-20]

따라서 본 연구자는 자궁경부 세포진검사 혹은 가위생검상 이상소견 보여 자궁경부 환상투열 절제술 또는 제I형 확대 자궁적출술을 시행하여 수술 후 최종 조직검사상 자궁경부 상피내종양을 진단 받았던 환자들을 대

상으로 수술 전 및 수술 후 HPVDNAChip® 검사를 시행하여, 고위험 인유두종 바이러스 감염군과 저위험 인유두종 바이러스 감염군으로 구분하고, 외과적 절제술에 의한 인유두종 바이러스 감염 추이 및 각 술식 간에 유의한 차이가 있는지를 확인하고자 하였다.

II. 재료 및 방법

1. 연구 대상

2001년 8월부터 연세대학교 의과대학 세브란스병원 산부인과에 내원하여 자궁경부 세포진검사 또는 질확대경검사 및 가위생검상 이상소견을 보이고 HPVDNAChip® 검사상 인유두종 바이러스 양성을 보여, 자궁경부 이행대 부위의 외과적 절제술을 시행하고 조직병리 검사상 자궁경부 상피내종양으로 최종 진단된 74명을 대상으로 하였다. 외과적 절제술의 방법은 적응증에 따라 자궁경부 환상투열 절제술 혹은 제I형 확대 자궁적출술 등의 술식을 시행하였다. 대상 환자는 모든 병소가 완전히 제거되었고, 조직병리 검사상 절단연에 병소가 발견된 환자는 연구 대상에서 제외하였다. 모든 환자는 수술 후 추적 HPVDNAChip® 검사를 실시하였으며, 수술 후 자궁경부 세포진검사 및 적응증에 따라 질확대경검사, 가위생검 등을 시행하여 질병이 없음을 확인하였다.

2. 연구 방법

가.임상분석

각각의 환자들은 의무기록 및 전화면접 및 직접 면담, 임상병리 검사를 통해 흡연 및 피임약 사용여부, 성전파성 질환의 존재 유무, 다산력,

면역 저하상태 유무 등을 조사하였다. 연구집단은 검사 결과에 따라 고위험 인유두종 바이러스 감염군, 저위험 인유두종 바이러스 감염군으로 세분하였고, 수술에 따른 감염군의 비율 변화 및 각각의 술식간에 유의한 차이가 있는지를 확인하였다.

나. 인유두종 바이러스 DNA 유전형 검사

HPVDNAChip® 을 사용하였으며, 본 키트는 알데히드로 변형된 슬라이드에 적정 농도의 15가지 고위험 인유두종 바이러스와 7가지 저위험 인유두종 바이러스의 type specific oligonucleotide probe 와 control 로 β-globin 에 대한 probe(M) 로 구성되어있다 (Figure 1).

Figure 1. HPVDNAchip® format.

인유두종 바이러스 유전형 검색 과정은 우선 자궁경부 세포진 도말검체에서 DNA를 채취하기 위해 1ml의 1X PBS를 첨가한 후 10분간

12000rpm으로 원심분리를 거친 후 상등액을 제거하였다. 10㎕의 0.1 N NaOH/2 M NaCl을 가한 후 95°C에서 10분간 증탕을 한 후 90㎕의 TE buffer (pH 8.0) 에 녹여 DNA를 추출하였다. 추출된 DNA를 주형으로 하여 키트에서 제공하는 시발체 (HPV primer I: 5'-TTT GTT ACT GTG GTA GAT ACT AC-3', HPV primer II: 5'-GAA AAA TAA ACT GTA AAT CAT ATT C-3', β-globin PC03: 5'-TGC ACC TGA CTC CTG AGG GAA GTC TGC CG-3', β-globin PC04: 5'-CAA CTT CAT CCA CGT TCA CCT TCG CCC AC-3') 를 이용하여 HPV는 아형 검사를 위하여 증폭하였고 β-globin은 DNA 증폭 여부를 판단하기 위해 (+) control로 증폭하였다. 유전자 절편의 증폭을 위한 반응액 조성으로 50 ㎕ reaction 시 10X PCR buffer (Mg^{2+} free, TaKaRa) 5 ㎕, 25 mM $MgCl_2$ 8㎕, Primer I, 25pmole/㎕ 0.5 ㎕, primer II, 25pmole/㎕ 0.5㎕, dNTP(2mM dATP,dTTP, dGTP,1.0mM dCTP) 혼합액 1 ㎕, 25nmol Cy5-dUTP 0.1 ㎕, taq DNA polymerase(TaKaRa, 5 U/㎕) 2U, template 2㎕를 각각 첨가하였다. PCR 온도의 조건으로 우선 94°C에서 5분간 초기변성을 시행하였다. 그 후 94°C에서 1분, 50°C에서 2분, 72°C에서 30초간 수행하기를 5주기 실시 후 다시 94°C에서 1분, 50°C에서 2분, 72°C에서 30초간 수행하기를 5주기 실시 후 다시 94°C에서 1분, 50°C에서 2분, 72°C에서 15초간 30주기를 수행하였다. 마지막으로 72°C에서 2분간 유지시킨 뒤 4°C에서 보관하여 교잡반응 (hybridization) 에 이용하였다. 교잡반응은 증폭된 검체 DNA (HPV PCR product 10㎕ +

beta-globin PCR product 5μℓ + 멸균수 25μℓ) 에 4μℓ(1/10 vol.) 의 DNA 변성용액 (3 N NaOH)을 가한 후 실온에서 5분간 방치하였다. 1 M Tris-Hcl (pH 7.2) 2μℓ (1/20 vol.) 와 DNA 변성용액 (3 N Hcl) 4μℓ (1/10 vol.) 를 가한 후 얼음 위에서 5분간 방치하였다. 이를 HPVDNAChip®에 가하여 40°C에서 습도를 유지하며 반응시킴으로써 반응 형광이 나타나도록 유도하였다. 그 후 3X SSPE buffer에서 2분간 세척하고, 다시 1X SSPE buffer에서 2분간 세척하였다. 인유두종 바이러스의 유전형 평가는 DNA chip scanner (GSI Lumonics, Scanarray lite, Ottawa, Canada) 를 이용하여 검색하였다. 다음은 단일 감염, 다중 감염, 음성 결과 각각의 예를 나타낸 것으로 슬라이드 위에 발색 된 probe에 따라 유전형을 판독하였다 (Figure 2).

A. Negative sample B. HPV 16 + C. HPV 16,52,59 +

Figure 2. Results of HPVDNAchip® scanner.

다. 통계분석

통계학적 결과 분석은 SPSS 10.0 프로그램의 paired T-test 를 사용하였고, P 값이 0.05 미만일 때를 통계적으로 유의하다고 판정하였다.

III. 결과

1.연구집단의 특징

연구집단의 연령은 24-64세 (평균 44.6세) 였으며, 분만력은 1-6회 (평균 2.2회) 였다. 총 추적관찰기간은 1-17개월 (평균 8.9개월) 이었고 외과적 절제술 후 HPVDNAChip® 추적검사는 1-7개월 (평균 3.7개월) 후에 시행되었다. 전체 74명의 여성 중 흡연여성은 10명 (13.5%) 이었으며 경구피임제 복용여성은 4명 (5.4%) 이었다. 면역억제상태의 여성은 5명 (6.7%) 이었으며, 성전파성 질환을 가진 여성은 16명 (21.6%) 이었다 (Table 1).

Table 1. Patient characteristics

Factors	
Age (years)	44.6±11.1*
Parity	2.2±1.1*
Mean follow-up duration (months)	8.9±4.6*
Smoking[a]	10** (13.5%)
OC[b]	4** (5.4%)
Immune suppression[c]	5** (6.7%)
STD[d]	16** (21.6%)

[a]current smoker
[b]oral contraceptives
[c]renal transplant recipients
[d]sexually transmitted disease
*mean ± S.D.
** number of patients

연구 집단에서 시행된 술식은 43명 (58.1%) 에서 자궁경부 환상투열 절제술을 시행하였고, 31명 (41.9%) 에서 제I형 확대 자궁적출술을 시행하였다. 외과적 절제술 후 최종 조직학적 진단은 CIN (cervical intraepithelial neoplasia) 1 이 10명 (13.5%), CIN 2 가 24명 (32.4%) 이었고, CIN 3 가 40명 (54.1%) 로 가장 많았으며, CIN 3에는 자궁경부 상피내암 환자 7명 (9.5%) 이 포함되어있었다. (Table 2).

Table 2. Histologic diagnosis after final surgical therapy

		N (%)
Histologic diagnosis	CIN[a] 1	10 (13.5)
	CIN 2	24 (32.4)
	CIN 3	40 (54.1)

[a]cervical intraepithelial neoplasia

2. 외과적 절제술 후 인유두종 바이러스 감염 추이

대상군의 수술 전 및 수술 후 HPVDNAChip® 검사의 결과를 토대로 인유두종 바이러스 아형의 빈도 분포를 살펴본 결과, 고위험 인유두종 바이러스 감염군은 16형인 경우가 47.4% 로 가장 많았고, 저위험 인유두종 바이러스 감염군의 경우 other type의 경우가 72.7% 로 가장 많았으며 수술 후 반복 검사에서도 위의 두가지 경우가 가장 많은 빈도를 나타냈다. 이 중에는 두가지 이상의 인유두종 바이러스가 동시에 감염된 중복감염 5명 (6.7%) 이 포함되어있었다. (Table 3).

Table 3. Distribution of preoperative and postoperative HPV subtype

		Preoperative	Postoperative
	Genotype	N (%)	N (%)
High risk HPV	16	37 (47.4)	6 (50)
	18	4 (6.2)	1 (8.3)
	31	0	0
	33	4 (6.2)	1 (8.3)
	35	4 (6.2)	0
	39	2 (3.1)	0
	45	0	1 (8.3)
	51	2 (3.1)	0
	52	4 (6.2)	1 (8.3)
	56	1 (1.5)	0
	58	8 (12.4)	2 (16.7)
	59	2 (3.1)	0
	68	1 (1.5)	0
	69	0	0
Low risk HPV	6	0	0
	11	0	1 (16.6)
	34	0	0
	40	1 (9.1)	1 (16.6)
	42	0	1 (16.6)
	43	0	0
	44	2 (18.2)	1 (16.6)
	other type	8 (72.7)	2 (33.2)

자궁경부 이행대 부위의 외과적 절제술 후 인유두종 바이러스 감염 비율을 확인해본 결과 수술 전 인유두종 바이러스 감염군이 74명에서 수술

후 13명 (17.5%) 으로 감소되어 자궁경부 이행대 부위의 외과적 절제가 인유두종 바이러스 감염율을 유의하게 낮출 수 있음을 알 수 있었다. 그리고 임상적으로 중요한 고위험 인유두종 바이러스 감염군의 경우, 62명 중에서 8명 (12.9%), 전체적으로는 74명중에서 13명 (17.5%) 은 외과적 절제술 후에도 감염이 지속되었다. 그러나 고위험 인유두종 바이러스 감염군과 저위험 인유두종 바이러스 감염군 간에 감염율의 감소사이에는 통계학적 유의성을 발견할 수 없었다 (Table 4).

Table 4. Persistent HPV infection after surgical therapy

	Preoperative N	Postoperative N	Rates of persistent HPV infection N (%)
High risk HPV	62	8	8/62 (12.9)
Low risk HPV	12	5	5/12 (41.7)
Total	74	13	13/74 (17.5)

[a]statistical difference between preoperative and postoperative HPV infection

외과적 절제술 후 최종 HPVDNAChip® 검사를 시행한 시점에 따라 비교한 결과, 수술 전 74명의 인유두종 바이러스 양성 환자들 중 수술 후 1개월에 검사를 시행한 환자 25명 중 5명 (20.0%), 3개월에 시행한 환자 24명 중 4명 (16.7%), 5개월에 시행한 환자 18명 중 3명 (16.7%), 7개월에 시행한 환자 7명 중 1명 (14.2%) 에서 인유두종 바이러스 양성 소견을 보였다. 수술 후의 감염군의 비율은 수술 전과 비교해 유의하게 감소되었지만 3개월, 5개월, 7개월에서의 비율은 수술 후 1개월과 비교해서 유의한 차이는 없었다 (Figure 3).

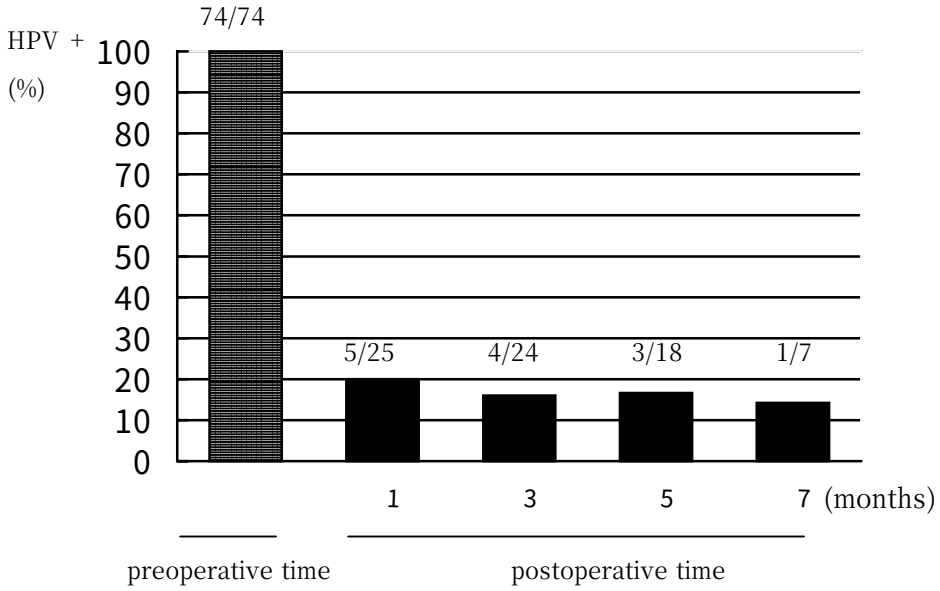

Figure 3. HPV positive patients according to postoperative time

수술 방법에 따른 절제술 후 인유두종 바이러스 감염의 지속성 여부를 관찰한 결과 자궁경부 환상투열 절제술 후 인유두종 바이러스 양성군은 수술 전 43명에서 수술 후 7명 (16.3%) 으로 감소되었고, 제I형 확대 자궁적출술의 경우 인유두종 바이러스 양성군은 수술 전 31명에서 수술 후 6명 (19.4%) 으로 감소되었다. 두 종류의 술식간에 수술에 따른 인유두종 바이러스 양성군의 변화를 비교한 결과 통계학적으로 유의한 차이를 발견할 수 없었다 (P = 0.452). 따라서 자궁경부 이행대 부위의 외과적 절제술식간에 인유두종 바이러스 소멸의 차이는 없었다 (Table 5).

Table 5.Persistent HPV infection according to the type of surgical therapy

Surgical therapy	HPV +		Rate of persistent HPV infection N (%)	P [c]
	Preoperative N	Postoperative N		
LLETZ[a]	43	7	7/43 (16.3)	0.452
Type I EH[b]	31	6	6/31 (19.4)	

[a]large loop excision of transformation zone
[b]Type I extended hysterectomy
[c]statistical difference between LLETZ and Type I extended hysterectomy

IV.고찰

고위험 인유두종 바이러스, 특히 16, 18형이 자궁경부 상피내종양 및 침윤성 자궁경부암 발생의 고위험인자라는 사실은 널리 알려진 사실이다.[20] Elfgren등은 이러한 인유두종 바이러스 감염이 자궁경부 원추형 절제술에 의해 소멸될 수 있다는 가능성을 보고하였으며, [2,9,15-16]여러 연구에서 원추형 절제술 후 인유두종 바이러스가 소멸되지 않고 지속될 경우 자궁경부 상피내종양의 재발 혹은 고등급 자궁경부 상피내종양 및 자궁경부 상피내암으로의 진행과 관련성이 높음을 보고 하였다.[7,11,24] Cold knife conizaition 후 인유두종 바이러스가 소멸되지 않는 지속성 인유두종 바이러스감염은 22%까지 보고되고 있으며, 이에 의한 자궁경부 상피내종양의 재발율은 12-17%까지 보고되고 있는 반면,[1,4,25] 자궁경부 환상투열 절제술 후에는 약 6%에서 지속성 인유두종 바이러스감염이 보고된 바 있다.[7,18] 일반적으로 cold knife conization과 자궁경부 환상투열 절제술이 수술 후 인유두종 바이러스 소멸에서 차이를 보이는 이유는 자궁경부 환상투열 절제술이 cold knife conization과 달리 다양한 크기와 모양의 루프를 이용해서 감염된 상피세포를 제거하는데 보다 효과적이며, 또한 자궁내구 부위 병소의 제거에 있어서 보다 효과적이기 때문인 것으로 알려져 있다.[7] 따라서 질확대경검사 소견이 불만족한 경우에도 자궁경부 환상투열 절제술이 유용한 치료가 될 수 있다.[7] 본 연구자의 경우 또한 자궁내구 부위의 제거를 위해 작은 크기의 루프를 이용하여 총 2개의 검체

를 얻었다.

본 연구에서 지속성 감염의 비율은 고위험 인유두종 바이러스 감염군의 경우 12.9%였다. 따라서 자궁경부 이행대 부위의 외과적 절제가 인유두종 바이러스 소멸에 효과적임을 확인할 수 있었지만 외과적 절제술 후에도 지속성 감염이 존재하므로 철저한 추적관찰이 요구됨을 확인할 수 있었다.

이번 HPVDNAChip® 을 이용한 연구에서는 본 검사를 2001년 8월에 도입하였기 때문에 평균 추적관찰 기간이 8.9±4.6개월로 재발 여부를 보기에는 부족한 기간이다. 따라서 향후 보다 장기적인 추적관찰을 통한 연구가 필요할 것으로 사료된다.

과거의 원추형 절제술 혹은 환상투열 절제술 후 인유두종 바이러스의 지속성 감염의 유무 및 자궁경부 상피내종양의 재발에 관한 연구는 그 동안 PCR, Southern blot hybridization, Hybrid capture II® 등의 방법에 의해 이루어 졌으며,[1,7-8] 최근에 임상적으로 활용되기 시작한 HPVDNAChip® 의 경우 현재 민감도 및 특이도, 양성예측도, 음성예측도 등의 값이 보고되기 시작하고 있다.

Hybrid capture® II 방법은 경증 이형성증 이상의 병변에서 민감도 95.6%, 특이도 50%로 알려져 있으며, 본 연구에서 사용되어지고 있는 HPVDNAChip® 은 민감도 94.5%, 특이도 50%로 보고되어 기존의 Hybrid capture® II와 동등한 성적을 보여주는 것으로 알려져 있다.[4,15] 그러나 Hybrid capture® II 방법은 고위험 인유두종 바이러스 및 저위험 인유두

종 바이러스 감염의 유무만 알 수 있을 뿐 구체적인 아형 분석은 불가능했던 반면, 본 연구에서 이용한 HPVDNAChip® 검사법은 고위험 인유두종 바이러스형 (16, 18, 31, 33, 35, 39, 45, 51, 52, 56, 58, 59, 66, 68, 69) 15종과, 저위험 인유두종 바이러스형 (6, 11, 34, 40, 42, 43, 44) 7종을 한번에 검색하여, 어떤 유전형의 인유두종 바이러스가 감염되었는지 구체적으로 알 수 있다.

본 연구자가 조사한 바에 의하면 그 동안 외과적 절제 후 지속성 인유두종 바이러스 감염의 유무에 관한 연구에서 HPV DNA Chip을 활용한 연구는 거의 이루어 지지 않았으며 과거의 연구의 대부분은 Hybrid capture II® 가 가지는 한계성 때문에 대부분 고위험 인유두종 바이러스 감염 유무 및 일부의 연구에서 저위험 인유두종 바이러스 감염유무를 포함시킨 연구가 있을 뿐이다.

또한 실제 임상적인 측면에서 살펴보면 Hybrid captur II® 에 의한 방법은 주로 고위험 인유두종 바이러스 검사용 시약만을 이용하여 환자진료에 사용하고 있는 반면, 저위험 인유두종 바이러스 검사용 시약은 연구목적에서만 사용하고 있는 실정이어서 향후 임상 연구를 위한 자료의 축적 측면에서도 단점을 가지고 있다.

인유두종 바이러스는 병소의 15㎜ 이내에서 감염 될 수 있어 자궁경부 상피내종양이 없는 정상 부위에서도 바이러스 감염이 가능하다.[11] 이러한 경우 결국 외과적 절제술 후에도 바이러스는 여전히 존재 가능하다. 본

연구에서의 지속성 감염 또한 이러한 자궁경부 이행대부위 주변의 세포에 감염되어 있던 인유두종 바이러스에 의한 감염일 가능성이 높다. 잠재성 감염의 경우 외과적 절제술 후에 자궁경부 세포진검사 및 질확대경검사 등에서 음성을 보이지만, 결국 자궁경부 상피내암 재발의 가능성이 높기 때문에 이러한 환자들은 자궁경부 세포진검사만으로 추적 관찰하기에는 부족하다. 따라서 다양한 추적 검사 도구를 사용한 면밀한 관찰이 도움이 될 수 있다.

현재까지 저위험 인유두종 바이러스는 재발 및 고등급 자궁경부 상피내 종양 및 자궁경부 상피내암 진행으로의 역할이 적은 것으로 알려져 있지만 여러 가지 유전형의 복합감염의 경우 재발 및 고등급 자궁경부 상피내 종양으로의 진행으로의 가능성에 관한 연구는 되어있지 않다. 이러한 연구를 진행함에 있어 기존의 방법으로는 어려우며, HPV DNA chip을 이용한 유전형 분석이 유용하게 이용될 것이다.

본 연구에서 수술 전 가장 빈번한 고위험 인유두종 바이러스 유전형은 16, 58번 이었으며 수술 후에도 분포상에 의미있는 차이는 없었다. 이것은 Bekkers등의 연구에서 수술 전 16, 18, 31번, 수술 후에는 18, 54번이 가장 빈번한 결과를 보였다는 보고와는 다소 차이를 보였다.[11] 이것은 아마도 지역적, 인종적인 차이에서 기원하였거나, 혹은 연구집단의 수가 부족하기 때문일 것으로 사료되며, 보다 대규모의 연구집단을 대상으로 한 연구가 필요할 것으로 생각된다. Bekkers등의 연구가 원추형 절제술만

을 시행한 연구였고,[12] 본 연구가 제1형 확대 자궁적출술을 포함한 점이 다르지만 그것이 인유두종 바이러스 유전형의 분포의 차이와는 관련이 없을 것으로 사료된다.

본 연구에서 자궁경부 환상투열 절제술과 제1형 확대 자궁적출술 간에 통계적으로 고위험 인유두종 바이러스 소멸에서 차이를 보이지 않은 것은 결국 인유두종 바이러스가 자궁경부 이행대 부위에 기생함을 반증한다고 할 수 있다. 따라서 수술의 범위가 크다고 통계적으로 바이러스 감소에 효과적이라고 단정 지을 수는 없음을 알 수 있었지만 이러한 결론을 위해서는 보다 장기간에 걸친 추적관찰이 필요할 것으로 생각된다. 본 연구에서 외과적 절제술 후 오히려 저위험 인유두종 바이러스 감염군에서 지속성 감염의 빈도가 높은 결과를 보여주었는데 이것은 아마도 본 연구의 연구집단의 수가 적고 추적관찰 기간이 비교적 짧았기 때문으로 생각된다. 따라서 향후 보다 장기간의 많은 연구집단을 대상으로 하는 연구가 필요할 것으로 사료된다.

V. 결론

1. 병소의 외과적 절제 후 인유두종 바이러스 감염군의 수가 유의하게 감소되었으나, 고위험 인유두종 바이러스 감염군 62명중 8명 (12.9%) , 전체적 74명중 13명 (17.5%) 에서는 수술 후에도 인유두종 바이러스 감염이 지속되었다. 따라서 외과적 절제술 후에도 면밀한 추적관찰이 요구된다.

2. 자궁경부 이행대 부위의 외과적 절제 방법 중 자궁경부 환상투열 절제술 및 제I형 확대 자궁적출술은 두 술식 모두 유의하게 인유두종 바이러스 감염을 감소시켰으며, 두 술식간에 인유두종 바이러스 소멸율에는 유의한 차이가 없었다.

향후 보다 많은 환자군을 대상으로한 연구가 필요하며, 고위험 인유두종 바이러스 및 저위험 인유두종 바이러스의 동시감염 및 2종류 이상의 인유두종 바이러스 감염이 자궁경부 상피내종양의 치료 및 재발등에 미치는 영향에 관한 연구가 필요할 것으로 사료된다.

참고 문헌

1. Lorincz AT, Reid R, Jenson AB, Human papillomavirus infection of the cervix: relative riskassociations of 15 commonanogenital types. Obstet Gynecol 1992;79;328-337.

2. Elfgren K, Bistoletti P, Dillner L, Walboomers JM, Meijer CJ, Dillner J, Conization for cervical intraepithelial neoplasia is followed by disappearance of human papillomavirus deoxyribonucleic acid and a decline in serum and cervical mucus antibodies against human papillomavirus antigens. Am J Obstet Gynecol 1996;174:937-942.

3. Kim JM, Kim CJ, Park TS, Namkoong SE, Park JS, HPV oligonucleotide microarray for diagnosis of cervical neoplastic lesions. J Kor Cancer 2001;33:40-145.

4. Kubbutant MH, Vousden KH. Role of E6 and E7 oncoproteins HPV-induced anogenital malignancies. Semin Virol 1996;7;295-304.

5. Inman G, Cook I, Human papillomavirus, tumour suppressor genes and cervical cancer, Int J STD AIDS 1993;4:128-134.

6. Zur Hausen H, Viruses in human cancer. Science;1991;254:1167-73.

7. Kucera E, Sliutz G, Czerwenka K, Breitenecker G, Leodolter S, Reinthaller A, Is high-risk human papillomavirus infection associated with cervical intraepithelial neoplasia eliminated after conization by large loop excision of transformation zone. Eup J Obstet Gynecol;2001;100:72-76.

8. Farthing A, Masterson P, Mason WP, Vousden KH. Human papillomavirus detection by hybrid capture and its possible clinical use. J Clin Pathol;1994;47:649-54.

9. Bollen LJ, Tjong AH, Van DV, Clearance of cervical human papillomavirus infection by treatment for cervical dysplasia. Sex Transm Dis 1997;24;456-60.

10. Kanamori Y, Kigawa J, Residual disease and presence of human papillomavirus after conization. Oncology 1998;55; 517-20.

11. Ferenczy A, Mitao M, Nagai N, Silverstein SJ, Crum CP, Latent papillomavirus and recurring genital warts. N Engl J Med 1985;313;784-8.

12. Bekkers LM, Willem JG, Melchers AJ et al. The role of genotype specific human papillomavirus detection in diagnosing residual cervical intraepithelial neoplasia. Int J Cancer;2002;148;148-151.

13. Nobbenhuis MA, Meijer CJ, Van den Brule AJ, Rozendaal L, Voorhorst FJ, Rissse EK et al. Addition of high risk HPV testing improves the current guidelines on follow up after treatment for cervical intraepithelial neoplasia. Br J Cancer;2001;84;796-801.

14. Piver M, Rutledge F, Smith J. Five classes of extended hysterectomy for women with cervical cancer. Obstet Gynecol ;1974:44:265-272.

15. Nagai Y. Maehama T, Asato T, Kanazawa K, Persistence of Human Papillomavirus Infection after Therapeutic Conization for CIN 3: Is It an Alarm for Disease Recurrence?. Gyn oncol; 2000;79;294-9.

16. Bollen LJ, Tjong AH, van der VJ, Human papillomavirus deoxyribonucleic acid detection in mildly or moderately dysplastic smears:a possiblemethod for selecting patients for colposcopy. Am J Obstet Gynecol 1997;24:456-60.

17. Chua KL, Hjerpe A. Human papillomavirus analysis as a prognostic

marker following conization of the cervix uteri. Gynecol Oncol 1997;66;108-13.

18. Woodman CB, Byrne P, Kelly KA, Hilton C. A randomized trial of laser vaporization in the management of cervical intraepithelial neoplasia associated with human papilloma virus infection. J Public Health Med 1993;15;327-31.

19. Naumann RW, Bell MC, Alvarez RD. LEETZ is an acceptable alternative to diagnostic cold-knife conization. Gynecol Oncol 1994;55;224-8.

20. Prendiville W, Gullimore J, Norman S. Large loop excision of transformation zone(LLETZ). A new method of management of women with cervical intraepithelial neoplasia. Br J Obstet Gynecol 1989;96;1054-60.

21. Schiffman MH, Bauer HM, Hoover RN. Epidemiological evidence than human papillomavirus infection causes most cervical intraepithelial neoplasia. J Natl cancer Inst 1993;85;958-63.

22.Shlay JC, Dunn T, Byers T, ANNA E, Douglas JM. Prediction of cervical intraepithelial neoplasia grade2-3 using risk assessment and human

papillomavirus testing in women with atypia on papanicolaou smears. Obstet Gynecol 2000;96; 410-416.

23. Kubbutant MH, Vousden KH. Role of E6 and E7 oncoproteins HPV-induced anogenital malignancies. Semin Virol 1996;7;295-304.

24. Zerfass K, Levy LM, Cremonesi C, Ciccoloni F, Jansen-Durr P, Crawford L et al. Cell cycle-dependant disruption of E2F-P107 compleses by human papillomavirus type 16 E7. J Gen Virol 1995;76;1815-20.

25. Nuovo G, Moritz J, Kowalik A, Chalas E, Kaplan B, Mann W, Human papillomavirus types and cervical squamous intraepithelial lesions that recur after cold-knife conization. Gynecol Oncol;1992:304-308.

Abstract

Impact of surgical therapy on the courses of human papillomavirus infection in cervical intraepithelial neoplasia

Jin Lae Roh

Department of Medicine
The Graduate School, Yonsei University

(Directed by Professor Jae Wook Kim)

Objective : To investigate whether human papillomavirus associated with cervical intraepithelial neoplasia was successfully eliminated after surgical therapy such as large loop excision of transformation zone (LLETZ) or type I extended hystrectomy.

Methods : 74 women with human papillomavirus who were admitted for LLETZ or type I extended hysterectomy for cervical intraepithelial neoplasia were recruited into a prospective follow-up study of HPV infection such as HPV DNA genotyping before, and after surgical therapy. We confirmed HPV DNA genotype using HPVDNAChip® (Biomedlab, Seoul, Korea).

Results : According to the assay used (HPVDNAChip®) at the postoperative visit, 82.5% of treated patients were completely free from infection with human papillomavirus. And there was no statistical difference between LLETZ and type I hysterectomy (*P*

=0.477). However, persistent HPV infection was noted in 17.5% of treated patients after final surgical therapy.

Conclusion : Human papillomavirus associated with cervical intraepithelial neoplasia was effectively eliminated after LLETZ and type I hysterectomy. However, there was persistent infection in 17.5% of treated patients. Therefore, these patients should be followed up carefully.

Key words : human papillomavirus (HPV), cervical intraepithelial neoplasia (CIN), HPV DNA genotyping, surgical therapy