두부방사선규격사진과 광학사진의 중첩적합도에 관한 측면 합성영상과 정면 합성영상의 비교

연세대학교 대학원

치 의 학 과

구 본 찬

두부방사선규격사진과 광학사진의 중첩적합도에 관한 측면 합성영상과 정면 합성영상의 비교

지도 손 병 화 교수

이 논문을 박사 학위논문으로 제출함

2003년 6월 일

연세대학교 대학원
치 의 학 과
구 본 찬

구본찬의 박사 학위논문을 인준함

심사위원_____인

심사위원_____인

심사위원_____인

심사위원_____인

심사위원_____인

연세대학교 대학원

2003년 6월 일

감사의 글

본 논문을 완성하기까지에는 많은 분들의 도움이 있었습니다. 시종 세심한 지도와 배려를 아끼지 않으신 손 병화 교수님께 깊은 감사를 드리며 많은 조언을 해 주신 김 종관 교수님, 백 형선 교수님, 황 충주 교수님과, 세세한 조언과 함께 항상 제 삶의 길잡이가 되어 주시는 황 현식 교수님께 진심으로 감사를 드립니다. 또한 좋은 논문을 쓰도록 격려해 주시고 도와주신 유 영규 교수님, 박 영철 교수님과 임 문우 선생님 그리고 교정과 의국원들께도 감사를 드립니다.

오랜 세월 전 자식들의 교육을 위해 삶의 터전을 바꾸는 힘든 결정을 해 주셨고, 언제나 든든한 방패가 되어주시는 사랑하는 부모님과 항상 자랑스럽게 생각해 주시며 격려해 주시는 장인, 장모님께 또한 감사말씀을 드립니다.

많은 불편을 즐겁게 참아주었고 일러스트레이터 역할까지 해 준 사랑하는 아내 이 영아와, 함께 하는 시간이 줄어들었다고 불평하면서도 발표가 있을 때면 “아빠, 잘하고 오세요.”하고 얘기해 준 나의 귀한 선물 권모와 예모에게도 감사를 드리며 아빠처럼 학문의 즐거움을 느끼게 되길 또한 기대해 봅니다.

아무것도 아닌 나를 선택해 주시고 변화시켜 주셔서 이제는 빛 가운데 살게 해 주신 사랑하는 하나님께 모든 영광과 감사를 돌립니다.

저자 씀

목 차

표 목차 ····· ii
그림 목차 ····· iii
국문요약 ····· iv

Ⅰ. 서론 ····· 1

Ⅱ. 연구대상 및 방법 ····· 4
1. 연구대상 ····· 4
2. 방법 ····· 4
가. 두부자세재현기 및 동공위치지시기 제작 ····· 4
나. Metal marker의 부착 ····· 5
다. 두부방사선규격사진 및 광학사진 촬영 ····· 6
라. 두부방사선규격사진과 광학사진의 입력 및 계측 ····· 7
마. 통계분석 ····· 9

Ⅲ. 결과 ····· 10
1. 정면 광학사진과 정모 두부방사선규격사진의 비교 ····· 10
2. 측면 광학사진과 측모 두부방사선규격사진의 비교 ····· 13
3. 정면 합성영상과 측면 합성영상의 비교 ····· 17

Ⅳ. 고찰 ····· 19

Ⅴ. 결론 ····· 27

참고문헌 ····· 29

Abstract ····· 36

표 목차

Table 1. Comparison of linear measurements between frontal photo and PA cephalogram ····· 11

Table 2. Comparison of angular measurements between frontal photo and PA cephalogram ····· 12

Table 3. Comparison of area measurements between frontal photo and PA cephalogram ····· 13

Table 4. Comparison of linear measurements between lateral photo and lateral cephalogram ····· 15

Table 5. Comparison of angular measurements between lateral photo and lateral cephalogram ····· 16

Table 6. Comparison of area measurements between lateral photo and lateral cephalogram ····· 17

그림 목차

Fig. 1. Head Posture Aligner(A) and Pupil Position Marker(B) ····· 5

Fig. 2. The positioning of metal markers used in this study
A, frontal view, B, lateral view ····· 6

Fig. 3. Tracings of frontal photo(A) and PA cephalogram(B) ····· 8

Fig. 4. Tracings of lateral photo(a) and lateral cephalogram(B) ····· 9

Fig. 5. Superimposition of photo and cephalogram tracings
A, frontal images, B, lateral images ····· 18

Fig. 6. Comparison of vertical displacement between
frontal and lateral photos and cephalograms ····· 23

국문요약

두부방사선규격사진과 광학사진의 중첩적합도에 관한 측면 합성영상과 정면 합성영상의 비교

측모 두부방사선규격사진은 재현도가 높고 표준화가 용이하여 중요한 진단 및 평가도구로 이용되고 있으며, 광학사진과의 합성을 통해 측면에서의 경조직과 연조직에 대한 평가와 함께 치료 후의 결과에 대한 가시적 정보를 제공해 주고 있으나 정면의 경우 일정한 두부자세의 반복적인 재현이 쉽지 않고 정면의 광학사진과 정모 두부방사선규격사진간에 공통적으로 나타나는 신뢰할만한 기준선이 없어 표준화된 정면 광학사진과 정모 두부방사선규격사진의 채득 및 합성영상 제작에 어려움이 있다.

외모에 대한 관심이 증가하고 있는 현대의 시대적 변화와 증가하는 안면비대칭 환자의 진단과 치료계획의 수립, 그리고 치료결과의 예측을 위해서는 정면 광학사진과 두부방사선규격사진의 합성영상을 통한 정확한 평가가 필수적인 바 본 연구에서는 일정한 두부자세의 재현을 위한 두부자세재현기, 동공의 위치를 정모 두부방사선규격사진상에 나타내기 위한 동공위치지시기, 표준화된 얼굴사진을 촬영하기 위한 두부촬영기를 제작한 후 두드러진 안면비대칭이 없는 25명을 연구대상으로 하여 이마, 우측관골부, 인중, 우측우각부, 이융기부, 그리고 이하부에 metal marker를 부착하여 정면과 측면의 표준화된 광학사진과 두부방사선규격사진을 각각 채득하였다. Image analyzer상에서 측면의 경우 코와 상순 부위를, 정면의 경우 동공점을 각각 중첩 기준으로 사용하여 광학사진과 두부방사선규격사진을 중첩한 후 두 사진 상에 나타나는 marker 위치의 오차를 정면과 측면의 경우를 구분하여 선계측, 각도계측, 그리고 면적계측을 통해 측정한 후 각각의 광학사진과 두부방사선규격사진간의 적합도를 paired t-test

와 오차백분율을 산출해 비교하여 다음과 같은 결과를 얻었다.

1. 정면에서의 광학사진과 정모 두부방사선규격사진 중첩시 전반적인 정모 두부방사선규격사진의 확대현상이 관찰되었으며 특히 우각부에서의 차이가 크게 나타나 정모 두부방사선규격사진 상의 우각부가 광학사진보다 측방 및 하방으로 확대되어 나타났다.

2. 측면에서의 광학사진과 측모 두부방사선규격사진 중첩시 얼굴윤곽선 상에 있는 계측점간의 측정치는 서로 잘 일치하고 있었으나 광학사진 상의 관골부와 우각부계측점이 각각 전방 및 하방으로 확대되는 양상을 보였다.

3. 정면 합성영상과 측면 합성영상에서의 선계측치 비교시 전반적으로 측면의 계측항목들이 정면의 항목들보다 더 잘 일치하는 것으로 나타났으며 정면의 경우 모든 항목에서 정모 두부방사선규격사진상의 계측치가 크게 나타났다.

4. 각도계측을 통한 정면 합성영상과 측면 합성영상 비교시 정면의 계측항목들이 측면에 비해 전반적으로 두부방사선규격사진과 광학사진간의 차이가 작게 나타났다. 정면 합성영상의 경우 우각부에서 큰 차이를 보인 반면 측면 합성영상의 경우 여러 항목에서 두드러진 차이를 보였다.

5. 면적계측을 통한 정면 합성영상과 측면 합성영상 비교시 정면의 계측항목들이 측면에 비해 두부방사선규격사진과 광학사진간의 차이가 작은 양상을 보였으며 정면에서는 우각부의 오차가 심하게 나타난 반면 측면에서는 관골부와 우각부 모두에서 큰 차이를 나타냈다.

본 연구결과 두부자세재현기와 두부촬영기를 통한 표준화된 정면 광학사진과 정모 두부방사선규격사진의 채득과 동공위치지시기를 이용한 정면 광학사진과 정모 두부방사선규격사진의 중첩이 가능함을 알 수 있었으며, 정면과 측면의 합성영상을 비교하였을 때 광학사진과 두부방사선규격사진의 차이가 측면에 비

해 정면에서 더 크게 나타나지 않으므로 정면 광학사진과 정모 두부방사선규격사진의 합성이 임상에서 효과적으로 이용될 수 있음을 시사하였다.

핵심되는 말 : 두부자세재현기, 동공위치지시기, 정면 광학사진, 정모 두부방사선규격사진, 합성영상

두부방사선규격사진과 광학사진의 중첩적합도에 관한 측면 합성영상과 정면 합성영상의 비교

(지도교수 : **손 병 화**)

연세대학교 대학원 치의학과

구 본 찬

I. 서 론

사회 경제적 발달과 함께 현대인은 자신의 외모에 더 많은 관심을 갖게 되었고, 타인에게 좋은 이미지를 주는 얼굴모습을 가진 사람이 더 높은 경제 사회적 성취를 이루며 높은 자기만족감을 갖는다는 사실이 알려져 있다(Shaw, 1981; Shaw 등, 1985; Proffit, 2000). 또한 점차 환자의 알 권리가 증진되고 있고, informed consent를 위해서는 이해가 불확실한 언어적 설명보다 컴퓨터 이미징을 이용한 가시적 형태의 정보 제공을 통해 환자와의 효과적인 의사소통이 이루어져야 함이 강조되고 있다(Ackerman, 1995). 이를 위해 그동안 두부방사선규격사진과 광학사진의 합성영상을 이용하는 videoimaging 기술이 개발되어 왔으며 이는 이미 교정치료를 위한 진단, 치료계획의 수립 그리고 치료결과의 가시적 예측에 이르기까지 임상에서 다양하게 이용되고 있고 그 유용성이 입증되어 있다(Hohl 등, 1978; Kinnebrew 등, 1983; Takahashi 등, 1989; Sarver와 Johnston, 1990; Sinclair 등, 1995; Sarver, 1996; Le와 Sameshima, 1998).

합성영상은 주로 측면에서 이용되어 왔는데, 정면에서는 두부 회전에 따라 정모 두부방사선규격사진이 크게 변형되므로(Koh 등, 2002) 표준화된 두부방사선규격사진과 광학사진 촬영에 어려움이 있었고, 얼굴 광학사진과 두부방사선규격사진에 공통적으로 나타나는 중첩기준점이 없어 metal marker를 이용하여 중첩을 시도하는 등(Hohl 등, 1978), 정면 합성영상의 제작에는 어려움이 있었다. 그러나 점차 증가하고 있는 안면비대칭 환자의 경우(임 등, 2003) 정면에서의 평가가 필수적이며(Mulick, 1965; Letzer와 Kronman, 1967; Vig과 Hewitt, 1975; Grummons와 Kappeyne, 1987; Ferguson, 1993; Pirttiniemi 등, 1996; Namano와 Behrend, 2000; 김과 황, 2000; Youn 등, 2001; 안과 황, 2001), 3차원적 구조물인 두개안면부에 대한 올바른 평가를 위해서도 정면에서의 평가는 반드시 필요하다(Quintero 등, 1999). 두개골과 생전사진의 중첩을 통해 신원확인을 할 경우 타인으로 오인할 수 있는 확률을 살펴본 법의학적 연구에서, 측면 사진만 제공되었을 때의 오인확률은 9.6% 정도였으나 정면사진만 제공되었을 때의 오인확률은 8.5%로 줄어들었고, 정면과 측면 사진이 모두 제공되었을 때 두개골과의 중첩시 타인으로 오인할 확률은 0.6%로 급감하였다(Austin-Smith와 Maples, 1994). 이는 교정 진단시 측면의 평가만을 행할 경우 환자에 대한 올바른 평가가 이루어지지 못할 수도 있음을 시사하며 측면에서와 마찬가지로 정면에서도 두부방사선규격사진과 광학사진의 합성영상을 통한 효과적인 진단, 치료계획의 수립, 그리고 치료 후의 결과에 대한 가시적 예측이 필요함을 의미한다.

현재 가장 재현도가 높은 두부자세로 자연두부자세가 추천되고 있으며(Moorrees와 Kean, 1958; Moorrees, 1995), Peng과 Cooke(1999)은 15년 후에도 두부자세가 재현됨을 보고한 바 있다. 또한 최근 김과 황(2000)은 두부자세재현기를 제작 사용하며 재현도 높은 정모 두부방사선규격사진의 촬영이 가능함을 보고 하였고, 김 등(2001)은 동공의 위치를 정모 두부방사선규격사진에 표시할

수 있는 동공위치지시기를 고안 발표하며 이를 이용할 경우 수직, 수평변위 0.5mm 이내의 높은 동공위치재현도를 얻을 수 있음을 보고하였다. 이러한 두부자세재현기와 동공위치지시기의 개발로 인해 이제는 정면에서도 표준화된 정모 두부방사선규격사진과 광학사진의 채득과 두 사진 간의 합성영상 제작이 가능해졌다.

본 연구에서는 두부자세재현기와 동공위치지시기를 이용하여 정면과 측면의 표준화된 얼굴 광학사진과 두부방사선규격사진을 채득하고, 정면 광학사진과 정모 두부방사선규격사진 중첩시의 오차와 측면 광학사진과 측모 두부방사선규격사진 중첩시의 오차를 측정한 후, 정면 합성영상의 적합도를 측면 합성영상의 경우와 비교해 봄으로써 정면 합성영상의 임상적 활용 가능성을 살펴보고자 하였다.

II. 연구대상 및 방법

1. 연구대상

본 연구의 대상으로 두드러진 안면비대칭이 없는 20대 성인 정상교합자 25명을 선택하였다. 편안한 자세로 직립하게 하고 대상자와 같은 눈높이에서 대상자의 정면을 바로 보았을 때 두드러진 안모의 비대칭이 없으면서 상악치열의 정중선이 안모의 중앙과 일치하게 보이는 자를 일차적으로 선정하였다. 이차적으로 구강검사를 통하여 Angle씨 1급 견치 및 구치 관계를 갖고 총생이 심하지 않은 대상자를 선택하였으며, 단순 금관 이상의 보철치료나 교정 및 악교정 수술치료 경험이 있는 자 또는 안구 질환이 있는 대상자는 연구 대상에서 제외하였다.

2. 방법

가. 두부자세재현기(Head Posture Aligner, HPA) 및 동공위치지시기(Pupil Position Marker, PP Marker)의 제작

물방울 수평계(Precision Torpedo Level®, Johnson Level & Tool Manufacturing Co. USA)를 자유로이 회전할 수 있도록 pivot base에 고정시키는 Showfety 등(1983)과 김과 황 (2000)의 방법을 이용하여 두부자세재현기를 제작하였다(Fig 1, A). 또한 김 등 (2001)의 방법에 따라 동공위치지시기를 제작하였다. 동공위치지시기에는 눈썹 부위에서 좌우로 움직일 수 있는 수평위치 표시점, 눈 바깥쪽에서 상하로 움직이게 되어 있는 수직위치 표시점, 그리고 두 개의 표시점이 직각으로 만나는 곳에 놓이는 기준위치 표시점 등 세

개의 표시점이 좌우에 각각 위치되어 있고 안경에는 grid가 표시되어 있어 대상자가 쉽게 동공위치를 표시하게 하였다. 정모 두부방사선규격사진 촬영 후 사진 상에는 각각 세 점이 투영되며 이 세 점과 또 하나의 점으로 이루어지는 직사각형을 만들 때 형성되는 마지막 점을 각각 동공점이 되도록 제작하였다 (Fig. 1, B).

A B

Fig. 1. Head Posture Aligner(A) and Pupil Position Marker(B)

나. Metal marker의 부착

두부방사선규격사진과 광학사진에 각각 나타날 수 있도록 직경 1mm인 구 모양의 metal marker를 다음과 같이 6 부위에 부착하였다.

이마 (Glabella, G) : 정중선상의 이마 가운데 가장 돌출된 부위
우측 관골부 (Right zygoma, Zy) : 우측관골부에서 전방 및 측방으로 가장 돌출된 부위
인중 (Philtrum, Ph) : 코와 입술 사이 정중부위
우측 우각부 (Right Gonion, Go) : 하악골의 우측 우각부
이융기부 (Soft tissue Pogonion, Pog') : 입술 아래 턱에서 가장 돌출된 부위
이하부 (Soft tissue Menton, Me') : 정중 부위에서 돌출된 턱의 최하방 부위

Metal marker를 피부에 부착할 때에는 광학사진에서 marker의 구분이 용이하도록 흰색의 양면 접착테이프를 사용하였으며, 우각부 marker가 정면에서 잘 보이지 않을 경우 테이프를 두껍게 부착하여 촬영 후 정면 광학사진 상에서도 나타날 수 있게 하였다(Fig. 2). 한편 관골부와 우각부는 우측에만 부착하였다.

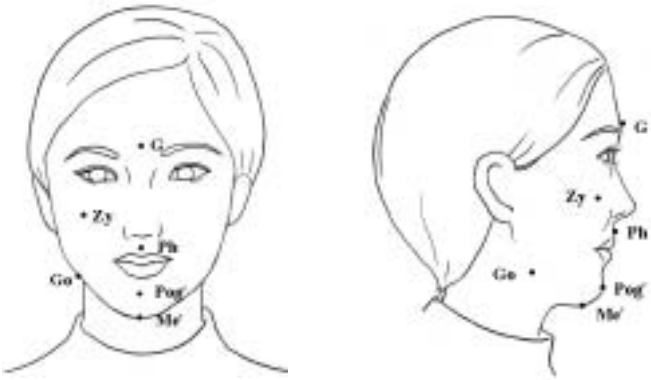

A B

Fig. 2. The positioning of metal markers used in this study. A, frontal view, B, lateral view.

다. 두부방사선규격사진 및 광학사진 촬영

(1) 자연두부자세의 재현 : 두부자세재현기를 대상자의 좌측 관골부 하방에 부착하고 동공위치지시기를 장착한 후 거울 앞 1.5 m 지점에 서서 편안한 자세로 거울 속의 눈동자를 바라보도록 하여 자연두부자세를 재현한 후 김과 황(2000)의 방법에 따라 물방울 수평계를 0으로 조정하였다.

(2) 동공 위치의 표시 : 거울을 이용하여 연구대상자가 동공위치지시기의 수평위치 표시점과 수직위치 표시점을 자신의 눈동자의 수평 및 수직 위치와 맞도록 좌우측을 각각 조정하게 하여 동공위치를 표시하였다.

(3) 정모 및 측모 두부방사선규격사진 촬영 : 두부자세재현기에 의해 두부자세를, 동공위치지시기에 의해 동공위치를 표시한 상태에서 6mA, 75KVp, TFD 150cm, 노출 시간은 1.6초의 조건으로 정모 두부방사선규격사진을 촬영한 후 동공위치지시기를 제거하고 두부자세를 확인한 후 6mA, 73KVp, TFD 150cm, 노출 시간 1.2-2초의 조건으로 측모 두부방사선규격사진을 촬영하였다.

(4) 정면과 측면의 광학사진 촬영 : 두부방사선규격사진과 같은 각도로 정면과 측면의 광학사진을 촬영할 수 있도록 기존의 두부방사선규격사진 촬영장치에 있는 두부고정 부분은 그대로 두고, 방사선이 조사되는 부분을 제거한 후 해당 부위에 100mm macrolens가 부착된 치과전용 카메라(Dental Eye III, Yashica, Japan)를 장착한 두부촬영기에 대상자를 위치시킨 후 두부자세재현기 내의 물방울 수평계가 0을 가리키도록 하여 정면과 측면의 광학사진을 각각 촬영하였다.

라. 두부방사선규격사진과 광학사진의 입력 및 계측

Transparent unit가 부착된 flatbed scanner(Epson Expression 1600 Pro, Epson, Japan)와 slide scanner(Cool Scan, Nikon, USA)를 이용하여 정면과 측면의 두부방사선규격사진과 광학사진 영상을 각각 JPEG 파일로 제작하고 이를 Image Analyzer(Image Pro Plus, Media Cybernetics, USA)에 입력하였다.

(1) 정면영상에서의 계측 : 정모 두부방사선규격사진의 측면에 나타난 scale을 이용하여 Image Analyzer 프로그램 상에서 두부방사선규격사진의 calibration을 시행한 후 동공위치지시기의 표시점을 이용해 좌우 동공점을 설정하였다.

그 후 광학사진에 나타난 좌우 동공위치가 정모 두부방사선규격사진에 설정된 동공위치와 일치하도록(김 등, 2001) 광학사진의 크기를 조정한 후 두부방사선규격사진과 광학사진에 나타난 6개의 metal marker 위치를 이용하여 G-ph 등 14개의 선계측항목, Zy-G-Me' 등 27개의 각도계측항목, 그리고 G-Zy-Ph 등 5개의 면적계측항목을 설정하고 Image Analyzer의 기능을 이용하여 계측을 시행하였다(Fig. 3).

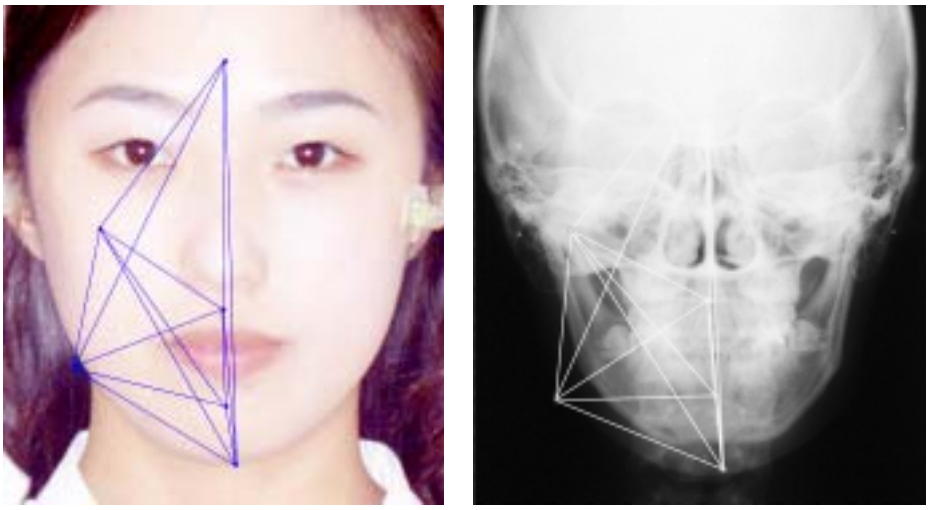

A B

Fig. 3. Tracings of frontal photo(A) and PA cephalogram(B)

(2) 측면영상에서의 계측 : 측모 두부방사선규격사진상의 scale을 이용하여 Image Analyzer 프로그램 상에서 두부방사선규격사진의 calibration을 시행한 후 profile이 최대한 일치되도록(Kinnebrew 등, 1983; Sinclair 등, 1995) 광학사진의 크기를 조정한 후 두부방사선규격사진과 광학사진에 나타난 6개의 metal marker 위치를 이용하여 정면영상에서와 같은 G-Ph 등 14개의 선계측항목, Zy- G-Me' 등 27개의 각도계측항목, 그리고 G-Zy-Ph 등 5개의 면적계측항목을 설정하고 계측을 시행하였다(Fig. 4).

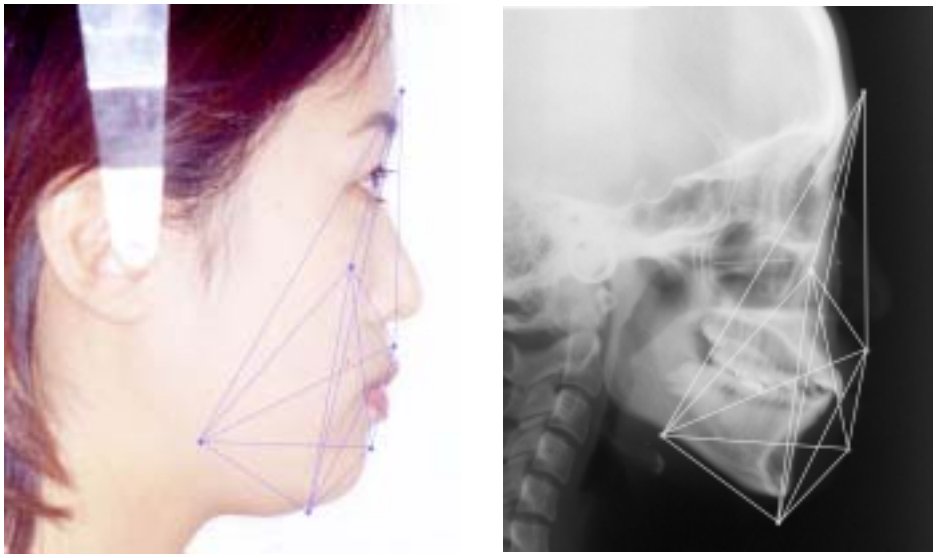

A B

Fig. 4. Tracings of lateral photo(A) and lateral cephalogram(B)

마. 통계분석

SPSS 통계프로그램을 이용하여 각 계측치의 평균 및 표준편차를 두부방사선규격사진과 광학사진을 구분하여 산출하였으며, 양 계측치의 차이값으로 두부방사선규격사진 계측치에서 광학사진 계측치를 뺀 값을 측면영상 및 정면영상 각각에서 구하였다. 중첩하였을 경우 두 사진간의 적합도를 알아보기 위하여 두부방사선규격사진계측치와 광학사진계측치간의 paired t-test를 정면과 측면에서 각각 시행하였으며, 통계적으로 유의한 계측치의 경우 다음과 같이 오차백분율(이하 오차율)을 산출하고 이를 비교 분석하였다.

$$\text{Differential rate}(\%) = \frac{\text{difference}}{\text{photo measurement}} \times 100$$

(difference= radiographic measurement - photo measurement)

III. 결 과

두부자세재현기와 동공위치지시기, 그리고 두부촬영기를 이용하여 표준화된 정면 광학사진과 정모두부방사선규격사진, 측면 광학사진과 측모 두부방사선규격사진을 촬영한 후 부착한 6개의 metal marker를 이용하여 각각 선, 각도, 면적을 계측한 후 비교분석을 시행하여 다음과 같은 결과를 얻었다.

1. 정면 광학사진과 정모 두부방사선규격사진의 비교

선계측을 통하여 정면 광학사진과 정모 두부방사선규격사진을 비교한 결과 모든 항목에서 두부방사선규격사진에서의 계측치가 더 크게 나타나 광학사진보다 두부방사선규격사진이 전반적으로 확대된 모습을 보였다. G-Ph, Ph-Pog'은 유의한 차이를 보이지 않았고 G, Ph, Pog', Me'과 Zy를 연결한 4개 항목과 G-Me'은 오차율 5% 이내의 차이를 보였으며, Go이 포함된 모든 항목과 Ph-Me', Pog'-Me'은 오차율 5% 이상의 차이를 보였다(Table 1).

각도계측을 통하여 비교한 결과 Zy-G-Go 등의 Glabella angle은 유의한 차이가 없거나 차이가 있더라도 오차율 5% 이내의 작은 차이를 보였다. Zygomatic angle에서는 Me'이 포함된 두 항목에서 오차율 10% 이상의 차이를 보였으며 Gonial angle은 모든 항목에서 오차율 5% 이상의 차이를 보였고 Go을 꼭지점으로 하여 Zy, G, Ph, Pog'과 이루는 각도에서는 모두 광학사진상의 각도가 컸으나 Pog'-Go-Me' 각도만 두부방사선규격사진상의 각도가 더 크게 나타났다. Philtrum angle은 모두 차이가 없거나 5% 오차율 이내의 작은 차이만 보였으며 Chin angle과 Submandibular angle에서도 Go이 포함된 4항목에서만 큰 차이를 나타내었다(Table 2).

면적계측을 시행한 결과 두부방사선규격사진상의 모든 면적이 더 컸으며 Go을 포함한 Zy-Ph-Go은 15%, Pog'-Go-Me'은 31%의 오차율을 보여 우각부에서 두부방사선규격사진의 확대가 심함을 보여 주었다(Table 3).

정면 광학사진과 정모 두부방사선규격사진간의 선, 각도, 면적계측을 종합하여 비교해 보았을 때 광학사진에 비해 전반적인 두부방사선규격사진의 확대현상이 관찰되었으며 특히 우각부에서의 차이가 크게 나타나 두 사진간의 중첩시 두부방사선규격사진상의 우각부가 광학사진보다 더 측방 및 하방으로 확대되어 위치됨을 볼 수 있었다(Fig. 5, A).

Table 1. Comparison of linear measurements between frontal photo and PA cephalogram (n=25)

(unit: mm)

	Photo	Radiogram	Difference	*p* value	Differential (%)
G-Me'	145.50±7.79	148.93±7.73	2.89±2.40	0.000***	2
G-Ph	84.14±5.84	84.64±6.34	0.50±1.26	NS	-
Ph-Pog'	41.57±4.64	41.88±4.33	0.31±1.19	NS	-
Pog'-Me'	20.10±3.24	22.11±4.01	2.02±1.71	0.000***	10
G-Zy	75.34±5.99	76.95±6.25	1.61±1.83	0.000***	2
G-Go	126.62±7.16	134.28±7.26	7.66±3.17	0.000***	6
Zy-Go	57.94±5.76	63.82±5.76	5.88±2.19	0.000***	10
Zy-Ph	57.62±7.93	59.85±8.37	2.23±0.92	0.000***	4
Go-Ph	64.58±4.56	72.20±4.26	7.63±2.10	0.000***	12
Zy-Pog'	85.06±8.52	87.10±8.66	2.03±1.07	0.000***	2
Go-Pog'	58.05±4.53	63.19±4.46	5.14±1.59	0.000***	9
Ph-Me'	59.55±8.02	63.95±4.22	4.40±8.86	0.020*	11
Zy-Me'	102.30±6.38	105.77±6.66	3.47±1.81	0.000***	3
Go-Me'	65.63±4.30	69.99±4.61	4.35±1.70	0.000***	7

*NS; Not significant, *;p<0.05, **; p<0.01, ***; p<0.001*

Table 2. Comparison of angular measurements between frontal photo and PA cephalogram

(unit: °)

	Photo	Radiogram	Difference	*p* value	Differential (%)
Glabella angle					
Zy-G-Me'	40.08±7.41	41.92±7.94	1.13±0.96	0.000***	3
Zy-G-Go	14.26±6.75	17.84±2.28	3.57±1.96	NS	-
Go-G-Ph	27.04±1.99	28.40±2.25	1.36±0.91	0.000***	5
Ph-G-Me'	1.03±0.78	1.03±0.86	0.00±0.41	NS	-
Zygomatic angle					
G-Zy-Go	148.12±15.31	148.69±16.14	0.57±7.11	NS	-
G-Zy-Ph	79.19±12.71	77.29±12.99	-1.89±1.78	0.000***	-2
Ph-Zy-Pog'	26.50±5.97	25.16±2.00	-1.34±6.23	NS	-
Pog'-Zy-Me'	6.10±1.45	6.66±1.55	0.57±0.94	0.005**	11
Me'-Zy-Go	35.29±5.55	39.57±4.74	4.28±5.09	0.000***	15
Gonial angle					
Zy-Go-Me'	112.21±7.68	104.97±7.75	-7.24±2.51	0.000***	-6
Zy-Go-G	19.03±9.15	17.30±9.13	-1.72±1.10	0.000***	-12
G-Go-Ph	36.96±4.88	34.25±4.52	-2.71±2.05	0.000***	-7
Ph-Go-Pog'	39.19±3.39	35.17±3.62	-4.01±1.30	0.000***	-10
Pog'-Go-Me'	17.04±3.85	18.24±3.99	1.21±1.54	0.000***	8
Philtrum angle					
G-Ph-Me'	179.61±2.80	180.31±3.27	0.70±1.56	0.034*	0
G-Ph-Zy	59.51±6.07	60.30±6.23	0.78±1.81	0.040*	1
Zy-Ph-Go	56.49±5.89	57.05±6.24	0.56±1.89	NS	-
Go-Ph-Pog'	61.70±5.45	60.79±5.49	-0.91±3.39	NS	-
Pog'-Ph-Me'	2.15±1.56	2.04±1.51	-0.12±1.00	NS	-
Chin angle					
Ph-Pog'-Me'	176.70±6.50	177.13±6.64	0.42±3.00	NS	-
Ph-Pog'-Zy	36.53±4.89	37.37±5.32	0.84±1.31	0.003**	2
Zy-Pog'-Go	43.59±7.16	47.92±6.80	4.33±5.19	0.000***	11
Go-Pog'-Me'	103.86±9.32	97.82±9.10	-6.03±6.62	0.000***	-6
Submandibular angle					
Go-Me'-G	60.28±4.81	64.42±4.70	4.13±2.17	0.000***	7
Go-Me'-Zy	31.55±4.62	35.46±4.90	3.91±2.19	0.000***	13
Zy-Me'-Ph	29.20±4.76	29.65±4.96	0.45±0.88	0.020*	1
Ph-Me'-G	1.31±1.12	1.42±1.30	0.11±0.96	NS	-

*NS; Not significant, *;p<0.05, **; p<0.01, ***; p<0.001*

Table 3. Comparison of area between frontal photo and PA cephalogram

(unit: mm^2)

	Photo	Radiogram	Difference	*p* value	Differential (%)
G-Zy-Ph	2140.70±396.05	2177.78±375.06	37.07±75.27	0.021*	2
Zy-Ph-Go	1557.89±261.01	1789.80±279.44	231.92±98.93	0.000***	15
Go-Ph-Pog'	1212.97±202.41	1273.09±221.82	60.12±188.99	NS	-
Pog'-Go-Me'	552.24±129.61	659.64±157.04	107.40±154.35	0.001**	31
G-Pog'-Ph	129.72±90.76	131.03±100.45	1.31±46.76	NS	-

*NS; Not significant, *;p<0.05, **; p<0.01, ***; p<0.001*

2. 측면 광학사진과 측모 두부방사선규격사진의 비교

선계측을 통하여 측면 광학사진과 측모 두부방사선규격사진을 비교한 결과 전반적으로 좋은 일치를 보여 주었다. Profile 상에 있는 G-Ph 등 5개 항목과 Zy-Me'은 유의한 차이를 보이지 않았으며 G와 Zy, Me', Go을 연결한 3개 항목과 Pog'과 Zy, Go을 연결한 2개 항목은 오차율 5% 이내의 작은 차이를 보인 반면 Zy-Go, Go-Me', Zy-Ph은 오차율 5% 이상의 차이를 보였다(Table 4).

각도계측을 통하여 비교한 결과 Glabella angle에서는 Ph-G-Me'을 제외한 3항목이 모두 큰 차이를 보였는데 특히 Zy와 관련된 Zy-G-Go, Zy-G-Me'은 각각 -18%와 66%의 큰 오차율을 보였다. Zygomatic angle의 경우 Me'-Zy-Go은 유의한 차이가 없었고 G-Zy-Go은 오차율 5% 이내의 작은 차이를 보였으나 profile상의 두 점과 Zy가 이루는 G-Zy-Ph 등 3항목에서는 오차율 8% 이상의 차이를 보였다. Gonial angle에서는 Ph-Go-Pog'은 유의한 차이를 보이지 않았으며 Me'이 포함된 Zy-Go-Me', Pog'-Go-Me'은 오차율 5% 미만

의 작은 차이를 보였고 G가 포함된 Zy-Go-G, Ph-Go-G는 오차율 10% 이상의 차이를 보였다. Philtrum angle에서는 Pog'-Ph-Me'만 유의한 차이를 보이지 않았고 나머지 4항목은 모두 오차율 9% 이상의 차이를 보였으며 특히 G-Ph-Zy는 26%의 큰 차이를 보였다. Chin angle의 경우 Ph-Pog'- Me'은 유의한 차이를 보이지 않았으나 그 외의 3항목에서는 오차율 7% 이상의 차이를 보였는데 특히 Ph-Pog'-Zy는 28%의 큰 차이를 보였다. Submandibular angle에서는 4항목중 Zy, Go이 포함된 3항목이 큰 오차율을 보였다(Table 5).

면적계측을 통하여 비교한 결과 G-Pog'-Ph 면적은 유의한 차이를 보이지 않았고 Go-Ph-Pog' 역시 작은 차이를 보였으나 Zy-Ph-Go, Go-Pog'-Me'은 각각 6%, 7%의 오차율을, 그리고 G-Zy-Ph은 34%의 큰 오차율을 나타내었다(Table 6).

측면에서의 얼굴 광학사진과 두부방사선규격사진간의 선, 각도, 면적계측을 종합하여 보았을 때 profile 상에 있는 계측점간의 측정치는 잘 일치하고 있었으나 관골부와 우각부가 포함될 경우 차이가 크게 나타나 중첩시의 합성사진에서 보이는 것처럼 광학사진상의 관골부와 우각부계측점이 각각 전방 및 하방으로 이동하는 양상을 보였다(Fig. 5, B).

Table 4. Comparison of linear measurements between lateral photo and lateral cephalogram (n=25)

(unit: mm)

	Photo	Radiogram	Difference	*p* value	Differential (%)
G-Me'	159.21±8.33	158.57±7.97	-0.64±1.54	0.048*	-0
G-Ph	90.98±5.93	90.92±6.02	-0.05±1.22	NS	-
Ph-Pog'	45.65±5.45	45.35±5.47	-0.30±1.36	NS	-
Pog'-Me'	30.10±4.14	30.09±4.43	-0.01±1.04	NS	-
G-Zy	63.24±6.01	64.28±5.05	1.04±2.05	0.018*	2
G-Go	146.23±9.34	142.43±8.29	-3.79±2.82	0.000***	-3
Zy-Go	89.24±6.37	83.34±6.12	-5.89±1.97	0.000***	-7
Zy-Ph	35.11±4.24	38.88±4.75	3.76±1.77	0.000***	11
Go-Ph	87.11±6.19	87.55±5.22	0.44±2.26	NS	-
Zy-Pog'	75.20±5.73	76.05±5.86	0.84±1.67	0.019*	1
Go-Pog'	72.28±7.30	75.04±6.73	2.76±2.32	0.000***	4
Ph-Me'	72.87±5.48	72.34±5.40	-0.53±1.30	NS	-
Zy-Me'	97.03±4.82	96.56±5.00	-0.47±1.30	NS	-
Go-Me'	60.49±8.20	65.01±7.97	4.51±1.98	0.000***	8

*NS; Not significant, *;p<0.05, **; p<0.01, ***; p<0.001*

Table 5. Comparison of angular measurements between lateral photo and lateral cephalogram

(unit: °)

	Photo	Radiogram	Difference	*p* value	Differential (%)
Glabella angle					
Zy-G-Me'	5.47±5.54	9.05±8.00	3.59±3.72	0.000***	66
Zy-G-Go	18.46±7.69	16.40±9.11	-2.06±4.45	0.029*	-18
Go-G-Ph	34.05±2.94	36.15±2.38	2.10±1.39	0.000***	6
Ph-G-Me'	11.84±2.53	12.14±2.53	0.30±1.23	NS	-
Zygomatic angle					
G-Zy-Go	148.64±12.62	152.85±14.07	4.20±3.14	0.000***	3
G-Zy-Ph	136.23±16.14	124.62±16.83	-11.61±2.78	0.000***	-9
Ph-Zy-Pog'	23.95±6.50	26.63±6.13	2.68±2.31	0.000***	13
Pog'-Zy-Me'	13.77±2.43	14.68±2.32	0.90±1.74	0.015*	8
Me'-Zy-Go	39.26±6.61	41.22±5.12	1.96±6.52	NS	-
Gonial angle					
Zy-Go-Me'	78.77±2.43	79.68±2.32	0.90±1.74	0.015*	1
Zy-Go-G	12.89±5.03	11.68±5.86	-1.22±1.34	0.000***	-18
G-Go-Ph	35.79±3.43	39.38±7.34	3.60±7.35	0.022*	11
Ph-Go-Pog'	31.68±4.22	31.13±4.13	-0.56±1.46	NS	-
Pog'-Go-Me'	24.53±5.82	23.57±5.14	-0.97±1.20	0.000***	-4
Philtrum angle					
G-Ph-Me'	43.29±5.87	46.93±5.88	3.63±1.90	0.000***	9
G-Ph-Zy	28.18±9.15	34.76±9.14	6.57±1.84	0.000***	26
Zy-Ph-Go	81.98±7.53	71.24±6.77	-10.74±2.68	0.000***	-13
Go-Ph-Pog'	56.17±5.75	59.36±5.85	3.19±1.69	0.000***	6
Pog'-Ph-Me'	12.88±2.72	12.44±2.61	-0.44±1.27	NS	-
Chin angle					
Ph-Pog'-Me'	147.51±6.76	148.25±5.49	0.75±3.31	NS	-
Ph-Pog'-Zy	17.90±4.69	22.66±4.75	4.76±1.28	0.000***	28
Zy-Pog'-Go	74.25±5.45	66.94±5.22	-7.31±2.12	0.000***	-10
Go-Pog'-Me'	55.36±6.78	58.75±5.71	3.39±3.84	0.000***	7
Submandibular angle					
Go-Me'-G	66.83±5.44	63.38±5.18	-3.45±2.16	0.000***	-5
Go-Me'-Zy	63.49±5.00	57.75±4.60	-5.74±2.96	0.000***	-9
Zy-Me'-Ph	18.04±3.68	20.65±4.10	2.61±2.30	0.000***	9
Ph-Me'-G	14.70±2.56	15.03±2.76	0.2±1.31	NS	-

*NS; Not significant, *;p<0.05, **; p<0.01, ***; p<0.001*

Table 6. Comparison of area between lateral photo and lateral cephalogram

(unit: mm^2)

	Photo	Radiogram	Difference	*p* value	Differential (%)
G-Zy-Ph	761.59±251.50	1005.49±289.67	243.90±65.68	0.000***	34
Zy-Ph-Go	1508.10±212.28	1612.90±205.03	104.80±69.14	0.000***	7
Go-Ph-Pog'	1644.70±235.56	1691.57±211.79	46.87±63.97	0.001**	3
Pog'-Go-Me'	899.14±154.60	953.98±173.79	54.85±70.14	0.000***	6
G-Pog'-Ph	523.23±235.45	528.79±232.94	5.55±83.29	NS	-

*NS; Not significant, *;p<0.05, **; p<0.01, ***; p<0.001*

3. 정면 합성영상과 측면 합성영상의 비교

선계측치를 통하여 정면과 측면 합성영상의 적합도를 비교분석한 결과 전반적으로 측면의 계측항목들이 정면의 항목들보다 더 잘 일치하는 것으로 나타났으며, 정면의 경우 광학사진 계측치에 비해 두부방사선규격사진계측치가 모두 크게 나타났다.

각도계측치를 통하여 정면과 측면 합성영상의 적합도를 비교분석한 결과 정면의 계측항목들이 측면에 비해 전반적으로 차이가 작게 나타났다. 정면의 경우 우각부에서 큰 차이를 보인 반면 측면 합성영상의 경우 여러 항목에서 두드러진 차이를 보였다.

면적계측치를 통하여 정면과 측면 합성영상의 적합도를 비교분석한 결과 정면의 계측항목들이 측면에 비해 조금 더 차이가 작은 양상을 보였으며 정면에서는 우각부의 오차가 심하게 나타난 반면, 측면에서는 관골부와 우각부 모두에서 큰 차이를 나타내었다.

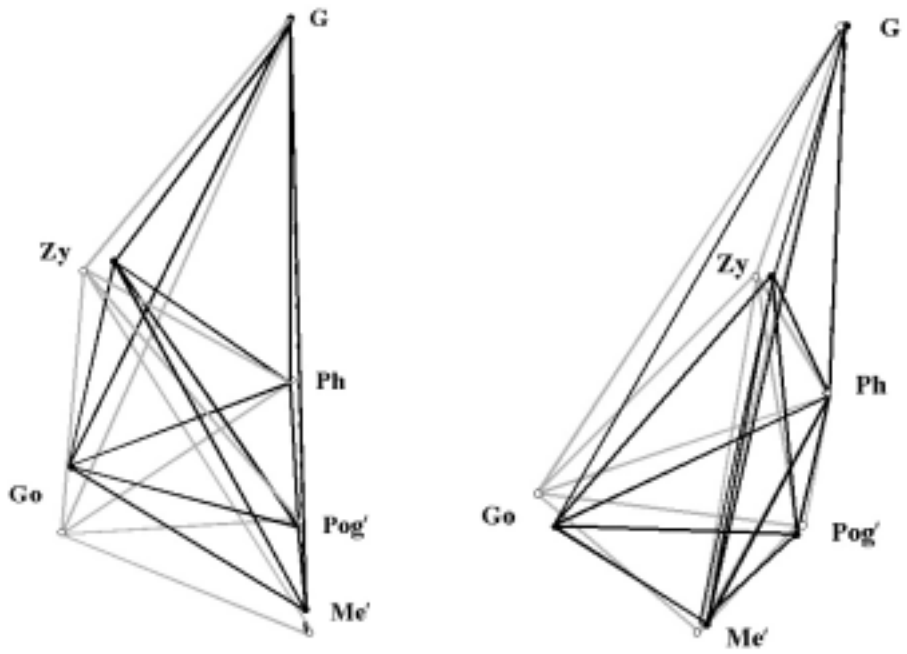

A B

Fig. 5. Superimposition of photo and cephalometric tracings. A, Frontal images B, Lateral images (photo : ———, cephalogram : ———)

IV. 고 찰

두개안면부에 대한 구조적 측정과 평가는 교정치료의 진단 및 치료계획의 수립, 그리고 치료결과의 평가를 위해 필수적이다. 1930년대 두부방사선규격사진이 도입되며 두개안면부에 대한 정확한 평가가 가능하게 되었고 이는 곧 중요한 진단 도구로 이용되기 시작하였으며(Broadbent, 1931), 1970년대 컴퓨터와 방사선 기술이 접목되며 성장양상과 치아골격관계에 대한 통계적 분석이 이루어짐으로써 이를 근거로 Visualized Treatment Objective의 작성 또한 가능해졌고(Ricketts 등, 1972), 또한 두부방사선규격사진 상의 경조직에 대한 평가와 함께 연조직에 대한 평가도 이루어져 왔다(Legan과 Burstone, 1980; Holdaway, 1983; Park과 Burstone, 1986; Hwang 등, 2000; Hwang 등, 2002). 그러나 환자들은 단지 한 줄의 선만으로 보이는 측모 두부방사선규격사진의 tracing을 이해하는데 익숙하지 않으며 술자 역시 현실적인 평가를 내리기에는 어려운 면이 있었다. 이의 해결을 위해 두부방사선규격사진과 광학사진을 합성하는 video imaging이 개발되어 이미 측면 광학사진과 측모 두부방사선규격사진의 합성영상은 임상에서 유용하게 이용되고 있다(Sarver와 Johnston, 1995). 그러나 아직까지도 정면 광학사진과 정모 두부방사선규격사진의 합성은 효과적으로 이루어지지 않고 있는데 그 문제점으로는 일정한 두부자세의 반복적인 재현이 어려워 표준화된 광학사진 및 두부방사선규격사진의 촬영이 어렵다는 것(Koh 등, 2002)과 각 해부학적 계측점이 3차원적으로 서로 다른 위치에 존재해 발생하는 광학사진의 왜곡(Stutts, 1978; Phillips 등, 1984; Claman 등, 1990; Bishara 등, 1995; Cummins 등, 1995)과 두부방사선규격사진상의 확대율 차이를 들 수 있다(Baumrind 등, 1983; Grayson 등, 1988; Brown과 Abott, 1989, Hsiao 등, 1997).

표준화된 광학사진과 두부방사선규격사진의 채득을 위해 자연두부자세가 이

용되고 있으며 이를 이용할 경우 15년 후에 촬영을 했을 때 그 오차는 단기 오차와 비슷한 2°정도에 불과했음을 관찰한 보고도 있다(Cooke과 Wei, 1988; Peng과 Cooke, 1999). 정모 두부방사선규격사진의 가장 큰 문제점은 두부의 상하회전시 발생하는 상의 왜곡인데 Koh 등(2002)은 두부를 상하로 회전시켰을 때 고경항목 및 하악폭과 하악제1대구치간 거리가 유의한 차이를 보임을 보고한 바 있다. 김과 황 (2000)은 이러한 문제의 해결을 위해 물방울 수평계를 이용한 두부자세재현기를 제작, 사용함으로써 자연두부자세의 반복적인 재현을 이용하여 기존의 방법보다 재현도 높은 정모 두부방사선규격사진을 얻을 수 있음을 보고하였다.

정모 두부방사선규격사진의 분석을 위해서는 학자에 따라 다양한 기준선과 계측점을 사용하고 있으나 현재까지 그 중 어느 것도 정밀한 진단에 이용될 정도의 신뢰는 받고 있지 못한 실정이다(Athanasiou, 1995). 더욱이 광학사진과 비교할 경우 profile이라는 비교적 명확한 기준선이 있는 측면과는 달리 정면에서는 정모 두부방사선규격사진과 광학사진에 공통적으로 나타나는 신뢰할만한 기준점이 없어 정면 광학사진과 정모 두부방사선규격사진의 합성이 쉽지 않았다. 그러나 실제 얼굴에서 안모를 판단하는 기준은 동공의 위치이며 이러한 동공위치를 정모 두부방사선규격사진상의 해부학적 구조물과 연관시키려는 시도가 이루어지기도 했다(Arnett Bergman, 1990; Zepa와 Huggare, 1998). 최근 김 등 (2001)은 좌우 동공위치를 이용한 기준선을 정모 두부방사선규격사진으로 옮길 수 있는 장치인 동공위치지시기를 고안 발표해 이를 이용할 경우 높은 동공위치 재현도를 나타냄을 보고하였다. 정면의 경우 광학사진과 정모 두부방사선규격사진상에 공통적으로 나타나는 믿을만한 계측점이 존재하지 않아 정면의 합성사진 제작은 사실상 어려웠으나(Phillips 등, 1984; Bishara 등, 1995) 동공위치지시기를 사용할 경우 믿을 수 있는 환자 얼굴상의 동공점을 정모 두부방사선규격사진에 전사시킬 수 있어 효과적인 중첩이 가능하게 되었

다. 또한 정면과 측면 모두에서 공통적으로 지정할 수 있는 계측점의 부재로 인해 정면과 측면의 광학사진 및 두부방사선규격사진 상호간의 평가가 불가능하였으나 본 논문에서는 두 사진에 모두 정확히 나타나는 metal marker를 이용하여 정면과 측면을 비교해 봄으로써 실제 해부학적 구조물이 두부방사선규격사진과 광학사진간에 어떤 양상의 차이를 보이는가를 비교해 볼 수 있었다.

정면과 측면의 표준화된 광학사진과 두부방사선규격사진을 촬영한 후 부착한 metal marker를 이용하여 선, 각도, 면적계측을 시행한 후 비교분석한 결과 정면 합성영상에서의 선계측에서는 우각부가 포함된 모든 항목과 Pog'-Me', Ph-Me'이 오차율 5% 이상의 차이를 보여 특히 하안면 구조물에서 정모 두부방사선규격사진의 확대가 심하며 이로 인해 하악의 윤곽선이 두 사진간에 정확히 일치되기 어려울 수 있음을 보여주었다. 특히 두부방사선규격사진상의 모든 계측치가 크게 나타나 두부방사선규격사진의 확대에 대한 보정이 필요할 것으로 보인다. 측면 합성영상의 경우 profile을 서로 맞추었으므로 측면윤곽선상의 계측점간 거리는 서로 유의한 차이를 보이지 않았다. 그러나 G, Ph, Pog', Me' 등과는 서로 다른 확대율을 갖는 Zy와 Go이 포함될 경우 서로 거리가 먼 G-Zy, G-Me', G-Go, Go-Pog'은 차이가 작았으나 Zy, Go의 위치변화에 민감한 Ph-Zy, Zy-Go, Go-Me'은 큰 차이를 보였다. 특히 이들 세 항목의 경우 카메라 렌즈에 가까운 Zy-Go에서는 광학사진상의 길이가 더 길었고(오차율 -7%), Ph-Zy, Go-Me'은 방사선 사진의 길이가 더 길어(오차율 11%, 8%) 카메라에 가까운 Zy와 Go의 경우 렌즈의 중앙을 중심으로 Zy는 전방으로 Go은 하방으로 더 큰 확대가 일어날 수 있음을 보여주었다. 전체적인 얼굴윤곽을 표현하는 G-Me, G-Zy, G-Go, Zy-Go, Go-Me' 항목을 정면과 측면에서 비교하여 보았을 때 오차율의 차이는 3%를 넘지 않았다. 그러나 G-Go, Zy-Go은 그 오차방향이 달랐는데 정면에서는 두 계측치 모두 정모 두부방사선규격사진상의 길이가 더 길었으나(오차율 6%,10%) 측면에서는 모두 측모 두부방사선

규격사진상의 길이가 더 짧았다(오차율 -3%, -7%). 전반적으로 정면과 측면의 선계측치를 비교해 보았을 때 측면 계측치의 적합도가 더 높았으며 정면의 경우 우각부의 확대가 두드러지게 나타났다.

정면과 측면 합성영상의 각도계측치 비교시 정면의 항목들은 측면의 항목들에 비해 현저히 좋은 일치를 보여주었다. 그러나 Gonial angle은 정면에서의 타 계측치에 비해 큰 오차율을 보여 정면 합성영상의 경우 특히 우각부에서 두드러진 불일치가 있음을 알 수 있었다. 반면 비교적 정확하리라고 여겨졌던 측면 합성영상의 경우 많은 각도계측항목에서 차이를 보인 것은 광학사진과 두부방사선규격사진간에 서로 다른 형태의 확대가 일어났기 때문인 것으로 여겨진다. 측면의 경우 Zy-G-Me', G-Ph-Zy, Ph-Pog'-Zy는 각각 66%, 26%, 28%의 오차율을 보였고, Zy-G-Go은 -18%의 오차율을 보여 측면에서는 특히 Zy의 불일치가 심한 것을 알 수 있었다.

면적계측에서도 정면사진의 계측항목들이 조금 더 작은 차이를 보였는데 Zy-Ph-Go에서만 정면사진 계측치가 큰 차이를 보여 우각부의 변형이 가장 심함을 나타냈고, 측면사진에서는 G-Zy-Ph 항목이 큰 차이를 보여 각도계측에서와 같이 경사가 급한 안면구조물의 경우 광학사진 촬영시 왜곡현상이 나타날 수 있음을 보였다.

광학사진과 두부방사선규격사진을 G, Ph, Pog'을 일치시킨 후 정면과 측면에서의 수평위치차이를 비교하여 보았을 때 정면의 경우 Go의 수평변위는 크지 않았으나 Zy에서는 정모 두부방사선규격사진이 확대된 양상으로 변위가 나타났고 측면의 경우 Zy, Go 모두에서 측모 두부방사선규격사진이 확대되어 변위가 나타났다(Fig, 5). 또한 두부자세재현기를 이용해 일정한 두부자세를 재현할 수 있었으므로 정면과 측면을 동일평면으로 구성한 후 광학사진과 두부방사

선규격사진상의 계측점간 수직위치차이를 비교하여 보았을 때 G, Zy, Ph, Pog'은 4사진 모두에서 좋은 일치를 보여주고 있고 Me'의 경우 측면 광학 및 측모 두부방사선규격사진에서는 잘 일치되고 있으나 정면 광학사진에서는 좌우 ear rod 사이의 정중점에 있는 중심방사선을 향하여 짧아진 양상을 보였고 정모 두부방사선규격사진 상에서는 확대된 모습을 보였다. Go의 경우에는 4사진 간의 불일치가 가장 크게 나타났는데 광학측면, 방사선정면, 방사선측면에서의

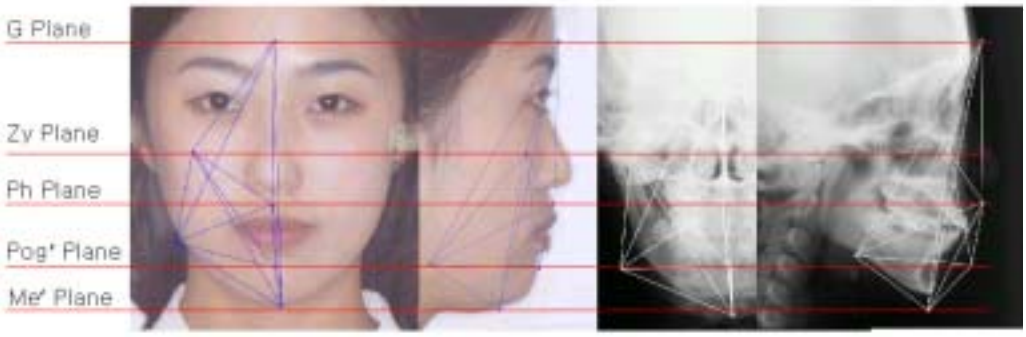

Fig. 6. Comparison of vertical displacement between frontal and lateral photos and cephalograms

이러한 수직 및 수평변위를 일으킨 원인을 살펴보면 1) 두개안면부의 구조물 중 평가기준이 되는 각 해부학적 계측점의 깊이 및 위치의 차이, 2) 필름에 가까운 구조물일수록 확대가 작고, 필름에서 그리고 중심방사선에서 멀수록 확대가 크게 일어나는 두부방사선규격사진의 특성, 그리고 3) 얼굴사진을 위해 추천되는 95-135mm의 초점거리를 갖는 macrolens 사용시 사진의 중앙을 중심으로, 렌즈에 가까운 구조물일수록 확대가 크고 멀수록 확대가 작아 상의 왜곡이 나타나는 광학사진의 특성, 그리고 4) 광학사진과 두부방사선규격사진 촬영시 대상자의 위치 등으로 요약할 수 있다. 해부학적 위치를 보았을 때 정면의 경우는 렌즈를 향하여 G-Ph-Pog'평면, Zy평면, Me'평면 그리고 Go평면 등의

4개 평면으로 구분할 수 있는데 광학사진에서 렌즈에 가까운 G-Ph-Pog'평면은 확대가 크고 먼 Go평면은 확대가 작으며 두부방사선규격사진의 경우 film에 가까운 G-Ph-Pog'평면은 확대가 작고 먼 Go평면은 확대가 크게 나타난다. 측면의 경우는 렌즈를 향하여 Go평면, Zy평면, 그리고 G-Ph-Pog'-Me'평면으로 나눌 수 있는데 광학사진에서 렌즈에 가까운 Go평면은 확대가 크고 먼 G-Ph-Pog'-Me'평면은 확대가 작으며 두부방사선규격사진의 경우 film에 가까운 G-Ph-Pog'-Me'평면은 확대가 작고 먼 Go평면은 확대가 크다.

수직위치차이를 보았을 때 정면에서는 G, Ph, Pog'평면과 central ray와 같은 높이에 있는 Zy는 변위가 없었으며 확대가 큰 광학사진의 동공간 거리를 정모 두부방사선규격사진에 맞추었으므로 전반적인 광학사진의 축소가 일어났는데 특히 Me'과 Go은 중심방사선을 향해 축소되며 큰 수직변위를 일으켰다. 두 광학사진간에 확대율차이가 없다면 정면과 측면의 광학사진에서 Go의 수직변위는 없어야 하나 실제로는 Fig. 6에서와 같이 큰 차이를 보여 서로 다른 평면에서 확대율에 차이가 있음을 보여주고 있다. 수평위치차이의 경우 정면에서 Go의 변위가 크지 않았는데 이로 미루어 볼 때 실제 Go의 해부학적 위치는 광학사진상 Go과 두부방사선규격사진상 Go간의 중간일 것으로 보인다. Zy에서의 수평변위는 대상자의 촬영방향 차이에 따른 두부방사선규격사진과 광학사진의 확대율차이를 나타내는 것으로 보인다. 측면의 경우 Zy와 Go 모두 상당량의 수평변위를 보였는데 광학사진상의 확대율이 상대적으로 더 컸던 것으로 보인다.

광학사진과 두부방사선규격사진 촬영시의 대상자의 위치도 광학사진과 두부방사선규격사진의 차이의 원인이 될 수 있다. 정모 두부방사선규격사진을 촬영할 경우 대상자는 casette를 바라보게 되고, 정면 광학사진을 촬영할 경우에는 뒤돌아서서 카메라를 바라보게 되어 약 15cm의 차이가 있는 상태에서 각각

두부방사선규격사진과 광학사진을 촬영하게 되므로 두 사진에 나타나는 동공간 거리에는 확대율차이에 의한 차이가 있을 수 있을 것으로 보인다. Grid를 이용하여 광학사진과 두부방사선규격사진의 확대율차이를 살펴본 Phillips 등(1984)의 결과에 따라 광학사진과 두부방사선규격사진상의 동공간 거리를 산출해 보면 두방사선규격사진상의 동공간 거리보다 광학사진에서 약 3% 정도 크게 나타남을 알 수 있다. 물론 사용한 카메라가 다르고, 대상자간 얼굴길이가 달라 일률적으로 적용할 수는 없으나 실제 size로 환산하였을 때 더 큰 광학사진상의 동공간 거리를 두부방사선규격사진상의 동공간 거리와 일치시켰을 경우 상대적으로 작은 확대를 보였던 Me'과 Go은 결국 중심방사선을 향해 축소 이동된다. Fig. 6에서와 같이 나머지 모든 plane에서는 좋은 일치를 보이나 Me'과 Go으로 갈수록 더욱 큰 수직 변위를 보인 점은 이를 잘 뒷받침 해 주고 있다.

합성영상을 위한 중첩시 동공위치지시기를 이용한 동공점은 얼굴사진과 정모두부방사선규격사진에 같이 나타나는, 매우 신뢰할 수 있는 중첩 기준으로 사용할 수 있음을 확인하였다. 그러나 동공점을 기준으로 하되 확대율 차이를 보정할 수 있도록 중첩을 행한다면 좀 더 정확한 합성영상의 제작이 가능할 것으로 보인다. 또한 본 논문에서는 해부학적으로 중요한 의미를 갖는 우각부의 표시를 위해 두꺼운 테입을 사용 하였는데 합성영상의 제작 측면에서 볼 때 본 논문에서의 광학사진과 두부방사선규격사진간 우각부 오차는 과장된 면이 있다. 그림에서 보듯 측면광학, 정모 두부방사선, 그리고 측모 두부방사선규격사진간 Go의 수직변위는 큰 차이가 없으며 실제 얼굴에서 Go이 교근과 피부에 의해 가려지는 부위라면 정면 합성영상 제작시 그 오차는 본 연구결과보다도 작게 나타날 것으로 예상된다.

연구를 진행하면서 정면과 측면의 합성영상을 비교해 보았을 때 비교적 정확하다고 생각되었던 측면 합성영상에서도 많은 오차를 발견하였으며 문제가 크리라고 생각되었던 정면 합성영상의 경우 우각부를 제외하고는 비교적 좋은 적합도를 보임을 알 수 있었다. 그리고 본 논문에서 이용된 것과 같은 표준화된 방법으로 정면 광학사진과 정모 두부방사선규격사진을 촬영한다면 정면에서의 합성영상은 측면에서의 합성영상이 가지는 정도만큼의 임상적 유용성을 가질 수 있으리라는 결론을 얻었다. 그러나 좀 더 정확한 합성영상의 제작을 위해 아직 더 해결되어야 할 점은 두부방사선규격사진과 광학사진의 부위별로 서로 다른 확대율차이임을 알 수 있었다. 과학기술의 발달과 함께 이미지의 채득방법도 크게 바뀌고 있으며 이제 디지털 이미징은 시대적 요청이 되고 있다. 광학사진 채득시 상의 왜곡을 수리적으로 보상하고 두부방사선규격사진 채득시 확대에 대한 보상이 이루어지는 영상채득장비의 개발이 이루어진다면 실측치에 가까운 합성영상의 제작이 가능해져 교정치료를 위한 좀더 정확한 진단과 치료계획의 수립, 그리고 가시적 치료결과의 예측이 가능할 것으로 기대된다.

V. 결　론

두부자세재현기와 동공위치지시기, 그리고 두부촬영기를 이용하여 표준화된 정면과 측면의 광학사진과 두부방사선규격사진을 촬영한 후 부착한 6개의 metal marker를 이용하여 선, 각도, 면적을 계측하고 정면과 측면의 합성영상을 비교하여 다음과 같은 결과를 얻었다.

1. 정면에서의 광학사진과 정모 두부방사선규격사진 중첩시 전반적인 정모 두부방사선규격사진의 확대현상이 관찰되었으며 특히 우각부에서의 차이가 크게 나타나 정모 두부방사선규격사진 상의 우각부가 광학사진보다 측방 및 하방으로 확대되어 나타났다.

2. 측면에서의 광학사진과 측모 두부방사선규격사진 중첩시 얼굴윤곽선 상에 있는 계측점간의 측정치는 서로 잘 일치하고 있었으나 광학사진 상의 관골부와 우각부계측점이 각각 전방 및 하방으로 확대되는 양상을 보였다.

3. 정면 합성영상과 측면 합성영상에서의 선계측치 비교시 전반적으로 측면의 계측항목들이 정면의 항목들보다 더 잘 일치하는 것으로 나타났으며 정면의 경우 모든 항목에서 정모 두부방사선규격사진상의 계측치가 크게 나타났다.

4. 각도계측을 통한 정면 합성영상과 측면 합성영상 비교시 정면의 계측항목들이 측면에 비해 전반적으로 두부방사선규격사진과 광학사진간의 차이가 작게 나타났다. 정면 합성영상의 경우 우각부에서 큰 차이를 보인 반면 측면 합성영상의 경우 여러 항목에서 두드러진 차이를 보였다.

5. 면적계측을 통한 정면 합성영상과 측면 합성영상 비교시 정면의 계측항목들

이 측면에 비해 두부방사선규격사진과 광학사진간의 차이가 작은 양상을 보였으며 정면에서는 우각부의 오차가 심하게 나타난 반면 측면에서는 관골부와 우각부 모두에서 큰 차이를 나타냈다.

본 연구결과 두부자세재현기와 두부촬영기를 통한 표준화된 정면 광학사진과 두부방사선규격사진의 채득과 동공위치지시기를 이용한 정면 광학사진과 정모 두부방사선규격사진의 중첩이 가능함을 알 수 있었으며, 정면과 측면의 합성영상을 비교하였을 때 광학사진과 두부방사선규격사진의 차이가 측면에 비해 정면에서 더 크게 나타나지 않으므로 정면 광학사진과 정모 두부방사선규격사진의 합성이 임상에서 효과적으로 이용될 수 있음을 알 수 있었다.

참고문헌

김관모, 이기헌, 김왕식, 황현식: 정모 두부방사선규격사진 분석시 기준선 설정 방법에 관한 비교연구. *대한치과의사협회지* 39: 676-683, 2001.

김은희, 황현식: 두부 방사선 사진 촬영시 Head Posture Aligner의 유용성에 관한 연구. *대치교정지* 30: 543-552, 2000.

김현, 황현식: 안면비대칭 환자의 natural head position에 대한 정모두부방사선사진 연구. *대치교정지* 30: 535-542, 2000.

안정순, 황현식: 안면비대칭 인지도와 정모두부방사선사진 분석치의 연관성. *대치교정*지 31: 489-498, 2001.

임동혁, 김태우, 남동석, 장영일: 서울대학교 치과병원 교정과에 내원한 부정교합 환자의 최근 경향. *대치교정지* 33: 63-72, 2003.

Ackerman JL, Proffit WR: Communication in orthodontic treatment planning: bioethical and informed consent issues. *Angle Orthod* 65:253-262, 1995.

Arnett GW, Bergman RT: Facial keys to orthodontic diagnosis and treatment planning--Part I. *Am J Orthod Dentofac Orthop* 103: 299-312, 1993.

Arnett GW, Bergman RT: Facial keys to orthodontic diagnosis and treatment planning--Part II. *Am J Orthod Dentofac Orthop* 103: 395-411, 1993.

Athanasiou AE: Orthodontic cephalometry pp. 141-174, Mosby-Wolfe, London, 1995

Austin-Smith D, Maples WR: The reliability of skull/photograph superimposition in individual identification. *J Forensic Sci* 39: 446-455, 1994.

Baumrind S, Moffitt FH, Curry S: Three-dimensional x-ray stereometry from paired coplanar images: A progress report. *Am J Orthod* 84: 292-312, 1983.

Bishara SE, Cummins DM, Jorgensen GJ, Jakobsen JR: A computer assisted photogrammetric analysis of soft tissue changes after orthodontic treatment. Part I: Methodology and reliability. *Am J Orthod Dentofac Orthop* 107: 633-639, 1995.

Bjork A, Skieller V: Facial development and tooth eruption. An implant study at the age of puberty. *Am J Orthod* 62: 339-383, 1972.

Broadbent BH: A new x-ray technique and its application to orthodontia. *Angle Orthod* 1: 45-66, 1931.

Brown T, Abbott AH: Computer-assisted location of reference points in three dimensions for radiographic cephalometry. *Am J Orthod Dentofac Orthop* 95: 490-498, 1989.

Claman L, Patton D, Rashid R: Portrait photography for orthodontic patients. *Am J Orthod Dentofac Orthop* 98: 197-205, 1990.

Cooke MS, Wei SHY: The reproducibility of natural head posture: A methodological study. *Am J Orthod Dentofac Orthop* 93: 280-288, 1988.

Cummins DM, Bishara SE, Jakobsen JR: A computer assisted photogrammetric analysis of soft tissue changes after orthodontic treatment. Part II: Results. *Am J Orthod Dentofac Orthop* 108: 38-47, 1995.

Ferguson JW: Cephalometric interpretation and assessment of facial asymmetry secondary to congenital torticollis. The significance of cranial base reference lines. *Int J Oral Maxillofac Surg* 22: 7-10, 1993.

Grayson B, Cutting C, Bookstein FL, Kim H, McCarthy JG: The three-dimensional cephalogram: Theory, technique, and clinical application. *Am J Orthod Dentofac Orthop* 94: 327-337, 1988.

Grummons DC, Kappeyne van de Coppello MA: A frontal asymmetry analysis. *J Clin Orthod* 21: 448-465, 1987.

Hohl TH, Wolford LM, Epker BN, Fonseca RJ: Craniofacial osteotomies: A photocephalometric technique for the prediction and evaluation of tissue changes. *Angle Orthod* 48: 114-124, 1978.

Holdaway RA: A soft-tissue cephalometric analysis and its use in orthodontic treatment planning. Part I. *Am J Orthod* 84: 1-28, 1983.

Hsiao TH, Chang HP, Liu KM: A method of magnification correction for posteroanterior radiographic cephalometry. *Angle Orthod* 67: 137-142, 1997.

Hwang HS, Kim WS, McNamara JA Jr: A comparative study of two methods of quantifying the soft tissue profile. *Angle Orthod* 70: 200-207, 2000.

Hwang HS, Kim WS, McNamara JA Jr: Ethnic differences in the soft tissue profile of Korean and European-American adults with normal occlusions and well-balanced faces. *Angle Orthod* 72: 72-80, 2002.

Kinnebrew MC, Hoffman DR, Carlton DM: Projecting the soft-tissue outcome of surgical and orthodontic manipulation of the maxillofacial skeleton. *Am J Orthod* 84: 508-519, 1983.

Koh EH, Lee KH, Hwang HS: Effects of vertical head rotation on the posteroanterior cephalometric measurements. *J Dent Res* 81: 318, 2002.

Legan HL, Burstone CJ: Soft tissue cephalometric analysis for orthognathic surgery. *J Oral Surg* 38: 744-751, 1980.

Le TN, Sameshima GT: The role of computerized video imaging in predicting adult extraction treatment outcomes. *Angle Orthod* 68: 391-399, 1998.

Letzer GM, Kronman JH: A posteroanterior cephalometric evaluation of craniofacial asymmetry. *Angle Orthod* 37: 205-211, 1967.

Moorrees CFA, Kean MR: Natural head position: a basic consideration in the interpretation of cephalometric radiographs. *Am J Phys Anthropol* 16: 213-234, 1958.

Moorrees CFA: Natural Head Position: The Key to Cephalometric Radiographs. In Radiographic cephalometry. Jacobson A, ed., 1995. pp 175-195. Quintessence Publishing Co, Inc, IL.

Mulick JF: Clinical use of the frontal head film. *Angle Orthod* 35: 299-304, 1965.

Namano S, Behrend DA: Angular asymmetries of the human face. *Int J Prosthodont* 13: 41-46, 2000.

Park YC, Burstone CJ: Soft-tissue profile? Fallacies of hard-tissue standards in treatment planning. *Am J Orthod Dentofac Orthop* 90: 52-62, 1986.

Peng L, Cooke MS: Fifteen-year reproducibility of natural head posture: A longitudinal study. *Am J Orthod Dentofac Orthop* 116: 82-85, 1999.

Phillips C, Greer J, Vig P, Matteson S: Photocephalometry: errors of projection and landmark location. *Am J Orthod Dentofac Orthop* 86: 233-243, 1984.

Pirttiniemi P, Miettinen J, Kantomaa T: Combined effects of errors in frontal-view asymmetry diagnosis. *Eur J Orthod* 18: 629-636, 1996.

Proffit WR: Contemporary orthodontics. 3rd ed., 20-21, Mosby, Inc. 1993.

Quintero JC, Trosien A, Hatcher D, Kapila S: Craniofacial imaging in orthodontics: Historical perspective, current status, and future developments. *Angle Orthod* 69: 491-506, 1999.

Ricketts RM, Bench RW, Hilgers JJ, Shulhof R: An overview of computerized cephalometrics. *Am J Orthod* 61: 1-28, 1972.

Sarver DM, Johnston MW. Videocephalometry. In Radiographic cephalometry. Jacobson A, ed., 1995. pp 261-271. Quintessence Publishing Co, Inc, IL.

Sarver DM, Johnston MW. Video imaging: Techniques for superimposition of cephalometric radiography and profile images. *Int J Adult Orthod Orthognathic Surg* 5: 241-248, 1990.

Sarver DM: Video cephalometric diagnosis (VCD): A new concept in treatment planning. *Am J Orthod Dentofac Orthop* 110: 128-136, 1996.

Shaw WC, Rees G, Dawe M, Charles CR: The influence of dentofacial appearance on the social attractiveness of young adults. *Am J Orthod* 87: 21-26, 1985.

Shaw WC: The influence of children's dentofacial appearance on their social attractiveness as judged by peers and lay adults. *Am J Orthod* 79: 399-415, 1981.

Showfety KJ, Vig PS, Matteson SR: A simple method for taking natural head position cephalograms. *Am J Orthod Dentofac Orthop* 83: 495-500, 1983.

Sinclair PM, Kilpelainen P, Phillips C, White RP, Rogers L, Sarver DM: The accuracy of video imaging in orthognathic surgery. *Am J Orthod Dentofac Orthop* 107: 177-185, 1995.

Stutts WF: Clinical photography in orthodontic practice. *Am J Orthod* 74: 1-31, 1978.

Takahashi T, Hamada M, Kawamoto T, Kinoshita Z, Kubo Y, Kakudo K, Shirasu R: Application of video surgery to orthodontic diagnosis. *Int J Adult Orthod Orthognath Surg* 4: 219-222, 1989

Vig PS, Hewitt AB: Asymmetry of the human facial skeleton. *Angle Orthod* 45: 125-129, 1975.

Youn IS, Lee KH, Hwang HS: Classification of facial asymmetry by cluster analysis. *J Dent Res* 80: 1350, 2001.

Zepa I, Huggare J: Reference structures for assessment of frontal head posture. *Eur J Orthod* 20: 694-699, 1998.

Abstract

Comparison of fitness between lateral and frontal composite images of standardized photo and radiograph

Bon-Chan Koo

Department of Orthodontics
The Graduate School, Yonsei University

(Directed by Professor Byung-Hwa Sohn, D.D.S., Ph.D)

The standardized lateral cephalometric radiograph and the computerized video imaging technique enabled superimposition between the cephalometric radiograph and facial photo. This composite image allowed visualization of the underlying skeletal and dental hard tissues and soft tissues of the face at the same time. Unlike the lateral aspect, there were many limitations in taking standardized frontal cephalometric radiograph and photo. They were the difficulty in reproducing constant head posture over time and the difficulty in identifying landmarks. Even the superimposition between the frontal radiograph and photo was not useful because of the lack of common landmarks to make a reference structure. As more patiens are aware of their facial esthetics and the increase of patient's demand about the correction of facial asymmetries, the use of frontal composite image of photo and radiograph is needed

for precision diagnosis and treatment planning. For the present study, 25 subjects with no discernable facial asymmetry were selected and six metal markers were placed on the subject's right side face representing Glabella, right Zygoma, Philtrum, right Gonion, and Menton before taking standardized lateral and frontal radiographs and photos. The Head Posture Aligner(HPA), Pupil Position Marker(PP marker) and the standardized camera set up were adopted to obtain photos and radiographs in a standardized manner. The linear, angular, and area differences were measured after the superimposition of radiograph and photo using the metal markers on the Image Analyzer. The paired t-test and the percentage of difference were used to compare the fitness of metal markers between lateral and frontal composite images. The results showed certain strengths and weaknesses for both superimposed images.

1. The superimposition of frontal photo and radiograph indicated the overall enlargement of the radiograph. The difference was great on the gonion resulting in lateral and downward displacement of gonial angle area.

2. On the lateral superimposition, the measurements related to the profile were well matched. However, the Zygoma and Gonion on the facial photo displaced forward and downward respectively.

3. When the linear measurements were compared between lateral and frontal composite images, the lateral measurements showed less

differences than frontal measurements. And all of the radiographic measurements were greater than photo in the frontal composite image.

4. The overall differences were greater on the lateral composite image when the angular measuements were compared. The gonial angle measuements on the frontal composite image showed great differences compared to other frontal measurements. The lateral angular measurements revealed generalized differences.

5. The differences were similar in frontal and lateral area measurements. The Gonial area on the frontal and the Zygoma and Gonial area on the lateral showed significant differences.

Standardized photos and radiographs could be obtained with the HPA and standardized camera set up. The PP marker allowed precision superimposition between the frontal photo and radiograph. The results suggested that the frontal composite image can be used effectively with the similar rate of distortion as lateral.

Key words : Head Posture Aligner, Pupil Position Marker, Frontal facial photo, Frontal cephalogram, Composite image