# 3차원 CT 영상을 이용한
# 두개악안면 분석을 위한 계측점의 제안

연세대학교 대학원
치 의 학 과
장 혜 숙

# 3차원 CT 영상을 이용한 두개악안면 분석을 위한 계측점의 제안

지도 백 형 선 교수

이 논문을 석사 학위논문으로 제출함

2002년 6월 일

연세대학교 대학원

치 의 학 과

장 혜 숙

장혜숙의 석사 학위논문을 인준함

심사위원 백 형 선 인

심사위원 박 창 서 인

심사위원 유 형 석 인

연세대학교 대학원

2002년 6월 일

# 감사의 글

이 논문이 완성되기까지 지도와 격려로 이끌어주신 백 형선 교수님께 깊은 감사를 드립니다. 또한 많은 관심과 아낌없는 조언으로 심사를 맡아주신 박 창서 교수님, 유 형석 교수님께 감사드리며 사랑으로 보살펴주시고 가르쳐주신 유 영규 교수님, 손 병화 교수님, 박 영철 교수님, 황 충주 교수님, 이 원유 교수님, 김 경호 교수님, 최 광철 교수님, 김 기덕 교수님께 진심으로 감사드립니다.

프로그램 개발에 힘써주신 Cybermed사의 김 남국 사장님과 하 경수씨께 감사드리며 아울러 이 논문이 있기까지 물심양면으로 많은 도움과 격려를 보내준 여러 교정과 동기들과 선, 후배 의국원 여러분, 부족한 후배를 챙겨주고 격려해주신 이 기준 선생님에게 이 자리를 빌어 감사의 마음을 전합니다.

그리고 누구보다 큰 힘이 되어주었던 사랑하는 가족에게 이 논문을 바칩니다.

감사합니다.

2002. 6

저자 씀

# 목 차

감사의 글 ····· iv
목차 ····· v
그림 및 표 차례 ····· vi
국문 요약 ····· vii
제1장 서론 ····· 1
제2장 연구 대상 및 연구 방법 ····· 3
2.1. 연구 대상 ····· 3
2.2. 연구 방법 ····· 4
제3장 결과 ····· 12
제4장 고찰 ····· 16
제5장 결론 ····· 19
참고 문헌 ····· 20
영문 요약 ····· 23

# 그림 및 표 차례

Fig. 1. Landmarks for dry skull ····· 4

Fig. 2. Measurements for dry skull ····· 5

Fig. 3. Dry skull is fixed in the acrylic box full of water. The acrylic box is positioned on the CT Hispeed Advantage. ····· 6

Fig. 4. A process of 3 - Dimensional measurement using Vworks program ····· 7

Fig. 5. Three dimensional landmarks ····· 10

Fig. 6. Asymmetry patient ····· 11

Fig. 7. Normal adult ····· 11

Fig. 8. Differences between the direct and the 3 - dimensional measurement in Vworks program ····· 12

Fig. 9. Reference plane ····· 18

Table 1. Comparison the direct measurement and the 3 - dimensional measurement in Vworks program ····· 12

Table 2. Comparison of the reproducibility of skeletal landmark ····· 14

Table 3. Comparison of the reproducibility of soft tissue landmark ····· 15

# 국문요약

## 3 차원 CT 영상을 이용한 두개악안면 분석을 위한 계측점의 제안

3 차원 CT 에서는 환자의 움직임에 의한 오차와 상의 확대나 왜곡을 감소시킨 실측치를 얻을 수 있으며 두개안면부의 입체적인 영상을 구성할 수 있고 원하는 조직이나 구조물의 관찰이 용이하다. 디지털 영상 기술이 빠르게 발전하고 있고 치료의 범위가 더욱 넓어지면서 두개악안면 구조의 3 차원적인 분석법의 개발은 시급한 과제가 되었다. 이에 본 연구에서는 Vworks 프로그램(Cybermed Inc., Seoul, Korea)과 건조두개골을 이용하여 3 차원 CT 영상의 오차와 확대율을 평가하고 Vmorph-proto 프로그램(Cybermed Inc., Seoul, Korea)을 이용하여 정상인과 비대칭 환자의 3 차원 CT 영상에서 지정이 용이하고 반복재현성이 높은 계측점을 설정하고자 하여 다음과 같은 결론을 얻었다;

1. 건조두개골의 실측치와 Vworks 프로그램을 이용하여 구성한 3 차원 CT 영상에서의 계측치를 비교한 결과 평균오차가 0.99mm, 확대율이 1.04%로 나타났다.
2. 3 차원 CT 영상에서 경조직 계측점으로 Supraorbitale, Lateral orbital margin, Infraorbitale, Nasion, ANS, A point, Zygomaticomaxilla, Upper incisor, Lower incisor, B point, Pogonion, Menton, PNS, Condylar inner margin, Condylar outer margin, Porion, Condylion, Gonion1, Gonion2, Gonion3, Sigmoid notch, Basion 등이 임상적으로 유용하다고 판단되었다.
3. 3 차원 CT 영상에서 연조직 계측점으로 Endocanthion, Exocanthion, Soft tissue Nasion, Pronasale, Alare lateralis, Upper nostril point, Lower nostril point, Subnasale, Upper lip point, Cheilion, Stomion, Lower lip center, Soft tissue B, Pogonion, Menton, Preaurale 등이 임상적으로 유용하다고 판단되었다.

Vworks 프로그램으로 3 차원 CT 영상을 구성하고 계측하는 것이 임상적으로

유용하다고 판단되었다. 또한 위에서 제안된 연조직 및 경조직 계측점들은 3 차원 CT 영상에서 반복 재현성이 높고 지정이 용이하며 해부학적 특징을 나타내주는 점들로 두개악안면 구조의 3 차원적인 진단과 술전, 술후의 예측과 비교에 유용하게 사용될 것으로 사료되는 바이다.

---

핵심되는 말 : 3 차원 CT, 두개악안면 분석, 계측점

# 3 차원 CT 영상을 이용한 두개악안면 분석을 위한 계측점의 제안

(지도 : 백 형 선 교수)
연세대학교 대학원 치의학과
**장 혜 숙**

## 제 1 장 서 론

교정진단과 치료계획의 수립 시 환자의 안면 및 구강 내 사진, 치아 모형과 방사선사진, 기능적 분석과 같은 도구들의 사용 목적은 3 차원적인 해부학적 형태를 정확하게 이해하고 평가하고자 하는 것이다. 그 중에서 두부규격방사선사진은 두개악안면 구조의 크기와 형태를 측정하고 기록하거나 성장연구를 위해가장 널리 사용되는 방법이다. 그러나 이는 3 차원적인 입체구조물을 2 차원적 평면에 투영하는 것이므로 길이, 각도, 형태의 왜곡현상이 발생하여 정량적인 평가 시 부정확한 결과를 야기할 수 있다. 1931 년 Broadbent[1] 가 처음으로 교정영역에 두부계측방사선 사진을 소개할 때도 두개악안면 구조가 3 차원적인 형태임을 강조하였고 Orientator 로 왜곡을 줄이고자 노력하였으나 2 차원 방사선 사진의 한계를 극복하지 못하였다. 한편 Hatcher[2] 는 2 차원 두부규격방사선 사진의 왜곡의 원인을 4 가지-internal orientation error, external orientation error, geometric error, association error-로 분류하였고 Athanathiou[3] 는 5 가지 한계점을 지적하였다. Vig[4] 는 동일한 두부규격방사선 사진이 분석법에 따라서 매우 다양하게 나타남을 보여주면서 진단자료로 쓰이는 데에 타당성이 부족하다고 보고하였다.

악교정 수술의 발달로 악안면 기형의 치료 범위가 넓어지고 악안면골의 형태에 대한 정확한 3 차원적인 평가가 필요하게 되었는데 기존의 2 차원적인 측모나 정모두부방사선 규격사진만으로는 진단과 치료계획의 수립, 평가 시 한계를 느끼게 되었다. 이러한 인식은 두부방사선규격사진이 처음 소개된 이후부터 계속

되었으며 이를 극복하기 위한 일련의 시도들이 있었다.

Broadbent 의 Orientator[1], Wylie 의 Compensator[5], Vogel 의 modified compensator[6] 등과 같은 차등적인 확대를 보상하고자 하는 시도가 있었다. 특히 심한 골격 이상을 보이는 경우는 측모 두부규격방사선사진과 더불어 정모 두부규격방사선사진과 이하두정 방사선 촬영법과 같은 부가적인 방사선 사진의 분석을 통해 정보를 얻고자 하나 임상가가 머리 속으로 실제 구조를 상상할 수 밖에 없다. 이러한 한계를 극복하고자 두부규격방사선사진을 이용하여 컴퓨터로 선계측 및 각계측을 시행하고 입체적인 상을 구성하는 방법들이 개발되었다. Grayson 등 [7,8,9] 은 정모 및 측모 두부규격방사선사진으로 vector intercept with averaging algorithm 을 이용한 3 차원 계측을 발표하였고 3 차원적인 계측점을 형성하였다. Brown 과 Abbot[10] 는 하나의 방사선원을 사용하여 환자의 머리를 직각으로 회전시켜서 정모 및 측모 두부규격방사선사진을 채득한 후 Photogrammetric equation 을 이용하여 계측점의 x, y, z 값을 구하는 방법을 제시하였고 Baumrind 등 [11] 은 정모 및 측모 두부규격방사선 사진이 동일 평면상에 위치하는 Coplanar radiography 를 사용하여 두개악안면 골격의 3 차원 형태를 재현하였다. 그러나 Coplanar stereometry 는 장치의 설치비용이 비싸고 두 장의 방사선 사진을 촬영하는 동안 환자가 움직여서 오차가 생길 수 있다. 최근에 Kusnoto[12] 는 하나의 방사선원에 special face bow 를 추가적으로 사용하여 정모, 측모 및 이하두정 방사선사진을 촬영하고 이를 조합하면 거리 및 각도 계측에서 정확도가 증가하여 3 차원 Computed Tomograph 와 비교하였을 때 임상적으로 유용하다고 보고하였다. 그러나 두개악안면 기형 환자에서는 3 차원 CT 가 더 우수하다고 하였고 위와 같은 방법들에 의해 만들어진 3 차원 상은 단순한 철망 골격의 형태만을 얻을 수 있을 뿐이었다.

3 차원 CT 에서는 환자의 움직임에 의한 오차와 상의 확대나 왜곡을 감소시킨 실측치를 얻을 수 있으며 두개안면부의 입체적인 영상을 구성할 수 있을 뿐만 아니라 컴퓨터의 조작을 통해 관찰이 용이하도록 원하는 위치로의 회전과 축의 조정이 가능하며 또한 상의 외측을 제거함으로써 보이지 않는 심부 구조를 관찰할 수도 있고 조직의 밀도에 따라 기도, 근육, 뼈, 피부 등을 독립적으로 관찰할 수도 있다. Carls 등과 [13] Darling 등은 [14] 3 차원 CT 에서 안면 형태에 대한 정보 획득이 빠르고 깊이, 외형, 부피, 범위 등의 추가적인 정보를 얻을 수 있어 악안면 기형 환자의 검사에 추가되어야 한다고 하였다.그러나 3 차원 영상을 이용한 분석법이나 정상치에 대한 연구가 아직 미미하여 표준화된 기준이 없고 진단

프로그램도 없어서 임상에 적용하기 어려운 실정이다. 디지털 영상 기술이 빠르게 발전하고 있고 치료의 범위가 넓어지면서 두개악안면 구조의 3 차원적인 분석법의 개발은 시급한 과제라 할 수 있다.

이에 본 연구에서는 1) 건조두개골의 전산화 단층 촬영을 시행하고 Vworks 프로그램(Cybermed Inc., Seoul, Korea)을 이용하여 3 차원 CT 영상 및 다면 영상 재구성을 시행한 후 얻은 계측치를 건조두개골의 실측치와 비교하여 3 차원 CT 영상 및 다면 재구성 영상의 정확도 및 확대율을 평가하고자 한다. 2) Vmorph-proto 프로그램(Cybermed Inc., Seoul,Korea)을 이용하여 정상인과 비대칭 환자의 3 차원 CT 영상에서 여러 계측점을 반복하여 지정하고 그 점들의 3 차원 좌표계를 비교 분석하여 3 차원 영상에서 지정이 용이하고 반복재현성이 높은 계측점을 제안하여 두개악안면 구조의 3 차원적인 분석법을 개발하는 데에 기초가 되고자 한다.

# 제 2 장 연구대상 및 방법

## 2.1 연구대상

2.1.1 상태가 양호한 1 개의 건조두개골을 선정하고 figure 1 의 계측점에 각각 직경 1㎜×1㎜×1㎜ 의 Gutta percha 를 부착하여 건조두개골을 이용한 실측치와 3 차원 CT 영상 및 다면 재구성 영상 계측치 간의 정확성 및 확대율검사에 사용하였다.

2.1.1.1 계측점

1) N(nasion) : 시상면에서 전두비골 봉합의 최전방점
2) Or(orbitale) : 안와하연의 최하방점으로 좌우 상의 중간점 (양측성)
3) Pr(porion, 해부학적) : 외이도의 상방점 (양측성)
4) ANS(anterior nasal spine) : 정중면에서 골격성 전비극의 끝
5) A(subspinale) : 전비극과 Prosthion 사이의 상악의 최심점
6) PNS(posterior nasal spine) : 상악골의 최후방점
7) Ba(basion) : 후두공 전연의 중간점으로 후두골 기저부 하연 경사의 후방 끝점
8) Go(gonion) : 하악각 만곡의 최외각점(양측성)
9) Co(condylion) : 하악과두의 최상방점 (양측성)

10) Me(menton) : 하악골정중봉합의 최하방점

11) B(supramentale) : 정중시상면에서 하악골정중봉합의 infradentale 와 pogonion 사이의 최심점

12) Pog(pogonion) : 정중면에서 턱의 최전방점

13) Zm(zygomaticomaxillary) : 관골-상악골 봉합의 최하방점(양측성)

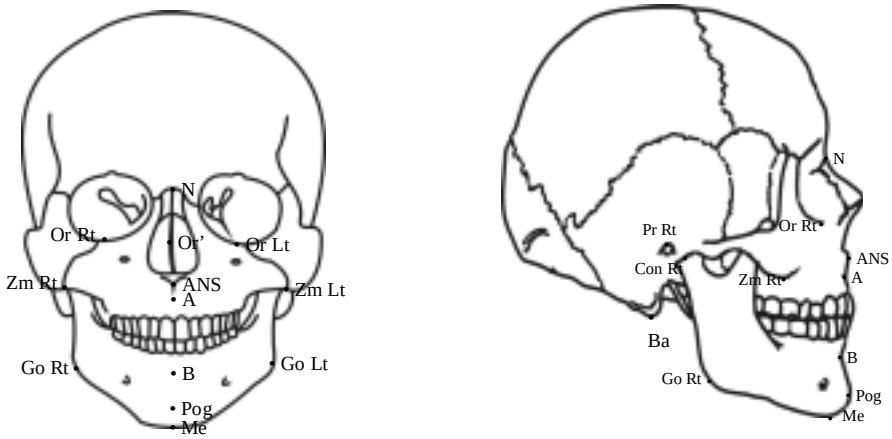


Figure 1. Landmarks for dry skull

2.1.2 안면 비대칭을 가진 환자 1 명과 안면 비대칭이나 구강 내 금속성 수복물이 없는 정상교합자 1 명을 3 차원 CT 영상에서 지정이 용이하고 반복 재현성이 높은 계측점의 설정을 위한 연구 대상으로 하였다.

## 2.2 연구방법

2.2.1 건조 두개골의 실측치와 3 차원 CT 영상 및 다면 재구성 영상 계측치 간의 정확성 및 확대율 검사

2.2.1.1 건조 두개골의 실측

Figure 2 의 계측 항목을 한명의 술자가 5 회씩 2 주 간격으로 2 회에 걸쳐 측정하였다. Digital vernia caliper 를 이용하여 각 계측항목을 0.01㎜ 까지 측정하였고 N-Ba 항목은 접근이 어려워 craniometer 를 이용하여 측정하였다.

2.2.1.1.1 계측 항목

1) N - Ba : cranial base length
2) N - Me : anterior facial height
3) N - ANS : upper facial height
4) ANS - Me : lower facial height
5) N - Go : facial depth (양측성)
6) Go - Me : mandibular body length (양측성)
7) Co - Go : ramus height (양측성)
8) Co - Me : mandibular length (양측성)
9) ZmLt - ZmRt : maxillary width
10) GoLt - GoRt : mandibular width
11) ANS - PNS : palatal length
12) Co - Pog : mandibular body length 2 (양측성)
13) CoRt - CoLt : intercondylar length
14) OrRt - OrLt : interorbital width

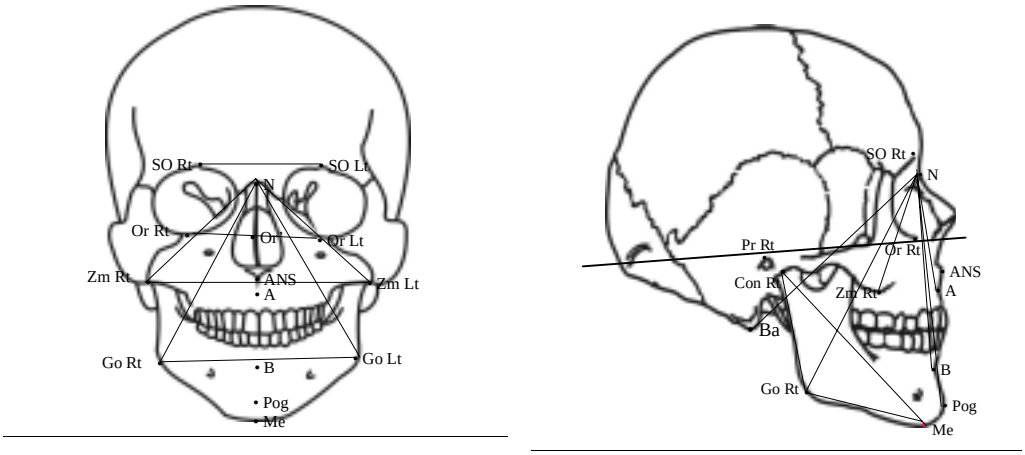


Figure 2. Measurements for dry skull

2.2.1.2 전산화 단층촬영

두개골의 고정 및 촬영의 재현성을 위하여 건조 두개골의 Frankfort 수평면에 수직이 되도록 20mm 두께의 편평한 강화 스티로폴을 두개골의 후두부에 대고 두개골이 움직이지 않도록 wax 로 고정하였다. 연조직 밀도를 보상하기 위하여 아크릴 상자를 제작하여 물을 채우고 그 안에 두개골을 부착한 후 물이 새지 않도록 밀봉하였다. 건조 두개골의 Frankfort 수평면이 바닥에 수직이 되도록

아크릴 상자를 정확히 촬영장치에 위치시킨 후 촬영을 시행하였다.(Figure 3)

Figure 3. Dry skull is fixed in the acrylic box full of water. The acrylic box is positioned on the CT Hispeed Advantage.

연세대학교 치과대학병원 치과방사선과에 보유하고 있는 CT Hispeed Advantage 전산화단층촬영장치(GE Medical System. Milwaukee, U.S.A.)를 이용하여 high-resolution bone algorithm, 15cm field of view(FOV), 200mA, 120kV, scanning time 1 초, 상층두께 2mm 로 전산화 단층촬영을 시행하였다. 촬영부위는 두정부로부터 하악골 하연에 이르기까지 두개골이 완전히 포함되도록 하였다. Gantry 의 각도는 0 도로 하고 reconstruction matrix 는 512×512 pixel 로 하였다.

2.2.1.3. 3 차원 영상의 계측

촬영이 완료된 후에 각각의 단면 촬영 영상 정보를 Vworks 프로그램(Cybermed Inc., Seoul, Korea)을 사용하여 두개안면골의 3 차원 입체영상으로 만들었다. 컴퓨터 모니터 상에서 계측점들이 잘 보이도록 각도를 조절하며 정면, 측면, 후면, 상면, 하면 등에서 바라본 3 차원 입체 영상 위에서 계측 항목을 0.01mm 까지 측정하였다. 각각의 계측 항목을 한명의 술자가 5 회씩 2 주 간격으로 2 회에 걸쳐 측정하였다.(Figure 4)

2.2.1.4. 건조 두개골의 실측치와 3 차원 CT 영상 계측치의 비교 분석

건조 두개골의 실측치와 3 차원 CT 영상 계측치의 평균 값과 두 계측치 사이의 오차와 3 차원 CT 영상의 확대율을 계산하였다.

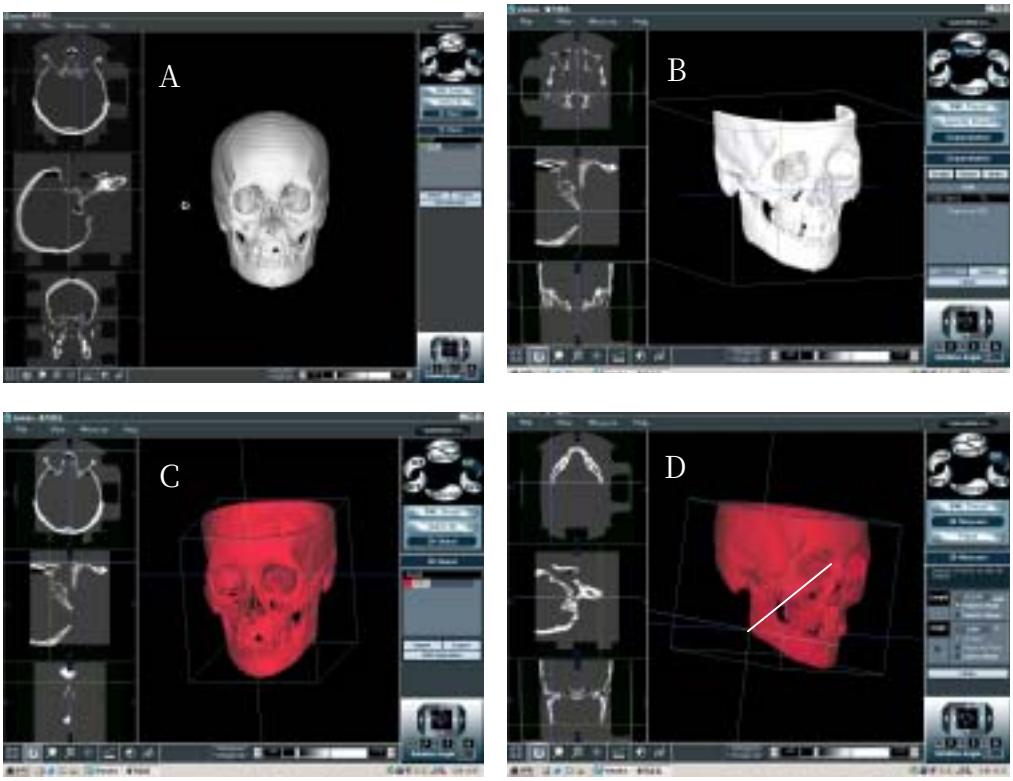


Figure 4. A process of 3 - Dimensional measurement using Vworks program

A : Formation of three - dimensional image

B : Removal of unnecessary structure, expansion, rotation

C : Reformation of the three dimensional image

D : Measurement of the distance of N - Go.Rt.

The value appears on the right side of monitor.

2.2.2 3 차원 CT 영상에서 유용한 계측점의 제안

2.2.2.1 전산화 단층촬영

정상인 한명과 안면 비대칭 환자 한명의 두개악안면 CT 촬영을 시행하였다. 환자의 Frankfort 수평면이 바닥에 수직이 되도록 촬영장치에 위치시키고 CT Hispeed Advantage 전산화단층촬영장치로 건조두개골의 전산화 단층 촬영과 같은 방법으로 촬영을 시행하였다.

2.2.2.2 계측점의 3 차원 좌표계 지정

각각의 단면 촬영 영상 정보로 Vworks 프로그램에서 정상인과 안면 비대칭 환자의 경조직과 연조직에 해당되는 3 차원 입체 영상을 만들어서 Vmorph-proto 프로그램으로 송출하였다. 이 때 두개골 내부의 계측점들의 관찰이 용이하도록 계측에 포함되지 않는 두정골과 후두골 부위를 Vworks 프로그램 상에서 제거하였다. 정상인과 안면 비대칭환자의 3 차원 입체 영상에서 각각 경조직 계측점 37 개와 연조직 계측점 26 개(Figure 5)를 한명의 술자가 5 회씩 2 주 간격으로 2 회에 걸쳐 측정하였다. 계측점을 지정할 때는 3 차원 영상을 회전시켜서 계측점이 정면으로 관찰되도록 위치시키고 지정한 후 다시 회전시켜서 다른 각도에서 위치를 확인하였다.

Vmorph-proto 프로그램에서 불러들인 3 차원 입체 영상 위에 계측점을 표시하면 이 점들의 3 차원 좌표계가 화면의 좌측에 표시되고 이는 Microsoft excel program 으로 송출되어 저장된다. (Figure 6, 7)

2.2.2.2.1 경조직 계측점

1) Supraorbitale(Sup. Or) : Supraorbital foramen 과 안와가 만나는 점. 양측성
2) Lateral orbital margin(Lat. Or. Margin) : 전두골과 관골의 전두돌기, 안와가 만나는 점. 양측성
3) Infraorbitale(Inf. Or) : 안와의 최하방점이면서 안와하공의 상방에 위치. 양측성
4) Nasion(N) : 비골의 최상방 봉합부위
5) Anterior nasal spine(ANS) : 정중면에서 골격성 전비극의 끝
6) Subpinale(A) : 전비극과 prothion 사이의 최심점. 좌우로 상악의 중심에 위치
7) Upper incisor(Prosthion, UI) : 상악 치조골 상의 최전하방점이면서 상악 중절치 사이에 위치
8) Lower incisor(Infradentale, LI) : 하악 치조골 상의 최전상방점이면서 하악 중절치 사이에 위치
9) Supramentale(B) : 하악골정중봉합의 infradentale 와 Pog 사이의 최심점
10) Pogonion(Pog) : 하악골정중봉합의 가장 돌출된 부위
11) Menton(Me) : 하악골정중봉합의 최하방점
12) Posterior nasal spine(PNS) : 바닥에서 올려다본 post. nasal spine
13) Inner condylar margin(Con.in) : 바닥에서 올려다본 과두의 가장 안쪽.

양측성

14) Outer condylar margin(Con.out) : 바닥에서 올려다본 과두의 가장 바깥쪽. 양측성
15) Porion(Por) : 외이공의 최상, 외각점. 양측성
16) Condylion(Con) : 외측면에서 관찰되는 과두의 최후상방점. 양측성
17) Upper gonion(Go1) : 하악각 만곡의 시작점. 양측성
18) Middle gonion(Go2) : 하악각 만곡의 중간지점. 양측성
19) Lower gonion(Go3) : 하악각 만곡의 최하점. 양측성
20) Antegonial notch(Ant.Go.notch) : 하악각 전방의 최심점. 양측성
21) Sigmoid notch(S) : Sigmoid notch 의 최심점. 양측성 Zm 관골-상악골 봉합의 최하방점. 양측성
22) Basion(Ba) : 후두공의 전연의 중간점

2.2.2.2.2 연조직 계측점

1) Endocanthion(EN) : 정면에서 보이는 내측 안각. 양측성
2) Exocanthion(EX) : 정면에서 보이는 외측 안각. 양측성
3) Soft tissue Nasion(N ' ) : 정면에서 보이는 연조직 Nasion
4) Pronasale(Prn) : 정면에서 보이는 코의 최전방점
5) Alare lateralis(AL) : 30 도 측면에서 관찰되는 비익의 최외각점. 양측성
6) Upper nostril point(UNP) : 바닥에서 바라 본 비공의 최상방점. 양측성
7) Lower nostril point(LNP) : 바닥에서 바라 본 비공의 최하방점. 양측성
8) Subnasale(Sn) : 코와 상순이 연결되는 중간점이며 인중의 상부 꼭지점
9) Upper lip point(ULP) : 상순의 좌우 최상방점. 입술산의 꼭지점. 양측성
10) Cheilion(Ch) : 입꼬리의 끝점. 양측성
11) Stomion(St) : 상하순이 만나는 선에서 입술의 좌우 중앙에 위치
12) Lower lip center(LLC) : 하순의 상하, 좌우 중심에 위치
13) Soft tissue B(B′) : 이순구의 최심점, 하악의 좌우 중앙에 위치
14) Soft tissue Pogonion(Pog′) : 가장 전방으로 돌출된 턱끝점, 하악의 좌우 중앙에 위치
15) Soft tissue Menton(Me′) : 턱의 최하방점, 하악의 좌우 중앙에 위치
16) Preaurale(Pre) : 측면에서 보이는 귓구멍의 최전방점. 양측성
17) Soft tissue gonion( Go′) : 하악의 연조직 gonion. 양측성

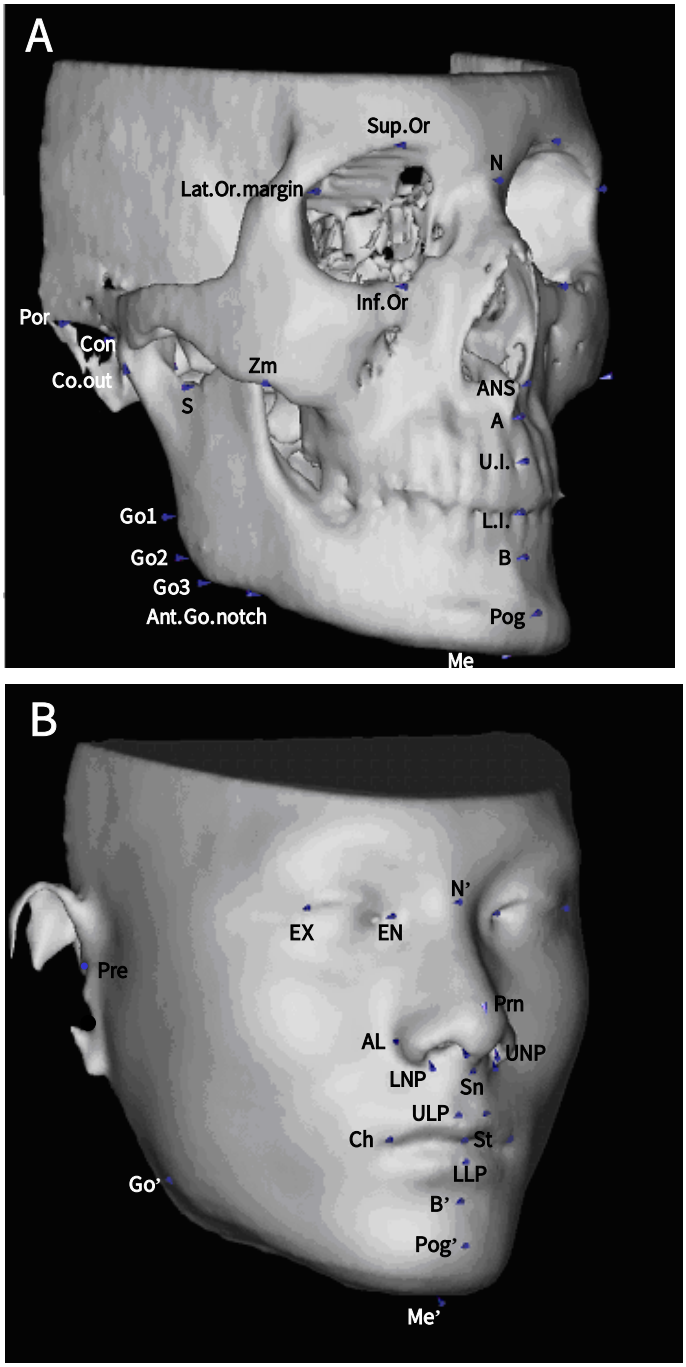


Figure 5. Three dimensional landmarks

A : Skeletal landmarks

B : Soft tissue landmarks

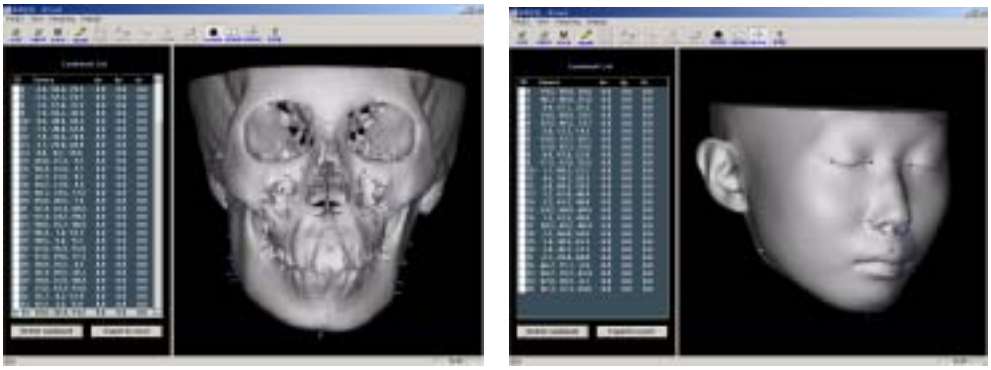

Figure 6. Asymmetry patient

Skeletal and soft tissue landmaks of asymmetry patient in Vmorph-proto program. X, Y, Z value of each landmark appears on the left side of monitor

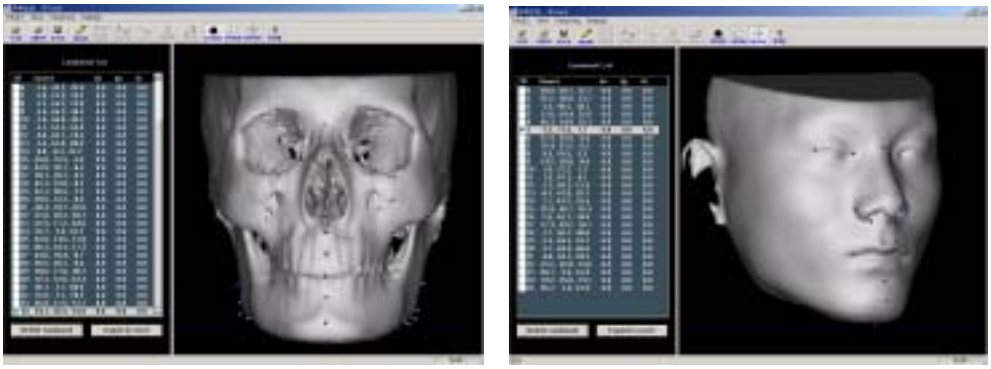

Figure 7. Normal adult

Skeletal and soft tissue landmaks of normal adult in Vmorph-proto program. X, Y, Z value of each landmark appears on the left side of monitor

2.2.2.3. 계측점의 반복재현성 분석

정상인과 안면 비대칭환자의 3 차원 입체 영상에서 각각 경조직 계측점 37 개와 연조직 계측점 26 개를 한명의 술자가 5 회씩 2 주 간격으로 2 회에 걸쳐 측정하였다. Micro soft excel program 으로 송출된 각 계측점의 x, y, z 좌표값의 표준편차를 구하여 그 차이를 분석하였다. 표준편차가 작을수록 계측점의 반복재현성이 높다고 평가하였다.

# 제 3 장 연구결과

3.1 건조두개골의 실측치와 3 차원 CT 영상 계측치의 비교 (Table 1, Figure 8)

Table 1. Comparison the direct measurement and the 3 - dimensional measurement in Vworks program (unit : mm)

| measurement | 3 - D CT | Direct | Difference | Exp. rate(%) |
|---|---|---|---|---|
| N - Ba | 100.74 | 98.73 | 2.01 | 2.03 |
| N - Me | 116.10 | 115.62 | 0.48 | 0.42 |
| N - ANS | 49.53 | 50.57 | - 1.04 | - 2.06 |
| ANS - Me | 68.05 | 66.51 | 1.54 | 2.32 |
| ANS - PNS | 51.94 | 49.78 | 2.16 | 4.34 |
| Co - Pog(Rt) | 113.81 | 112.59 | 1.22 | 1.08 |
| Co - Pog(Lt) | 116.68 | 114.81 | 1.87 | 1.63 |
| N - Go(Rt) | 121.97 | 122.66 | - 0.68 | - 0.56 |
| N - Go(Lt) | 121.48 | 120.51 | 0.97 | 0.80 |
| Go - Me(Rt) | 85.82 | 83.47 | 2.35 | 2.81 |
| Go - Me(Lt) | 86.83 | 85.78 | 1.05 | 1.23 |
| Co - Go(Rt) | 50.62 | 50.65 | - 0.03 | - 0.06 |
| Co - Go(Lt) | 51.07 | 50.95 | 0.13 | 0.25 |
| Co - Me(Rt) | 116.25 | 113.91 | 2.34 | 2.05 |
| Co - Me(Lt) | 117.98 | 116.59 | 1.38 | 1.19 |
| ZmL - ZmR | 92.98 | 92.11 | 0.87 | 0.94 |
| GoL - GoR | 96.46 | 94.94 | 1.52 | 1.60 |
| Or - Or | 59.51 | 60.63 | - 1.12 | - 1.85 |
| Co - Co | 120.24 | 118.35 | 1.89 | 1.60 |
| Average | | | 0.99 | 1.04 |

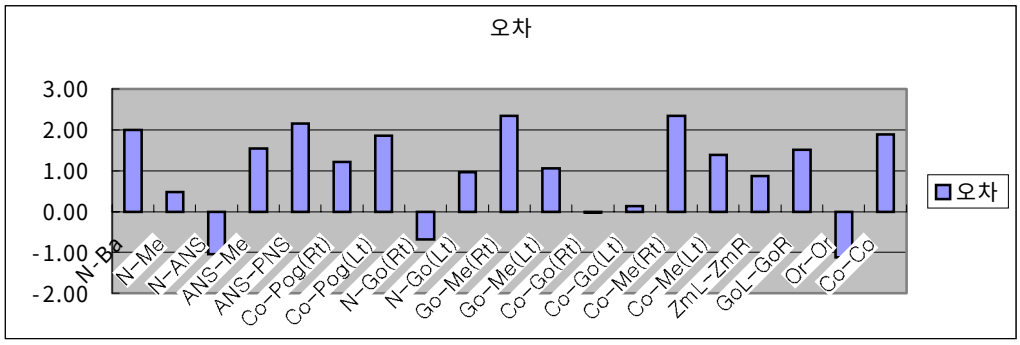


Figure 8. Differences between the direct and the 3 - dimensional measurement in Vworks program

2 주간격으로 5 회씩 총 10 회 계측한 값의 평균값을 비교해볼 때, 실측치와 3 차원 CT 영상에서의 계측치 간의 전체 오차 평균은 0.99mm 인데 2.0mm 이상의 오차를 나타낸 값들은 N - Ba, ANS - PNS, Go - Me(Rt), Co - Me(Rt)였고 1.0mm 이하의 오차를 나타낸 값은 N - Me, N - Go(Rt, Lt), Co - Go(Rt, Lt), ZmRt - ZmLt 였다. 오차의 크기는 측정거리와는 무관하고 골에 부착한 gutta purcha 의 두께와 3 차원 CT 영상에서 해부학적 구조물의 관찰이 얼마나 용이한가에 영향 받는 것으로 나타났다. 특히 ANS 와 Condylion 이 포함된 계측치의 오차가 컸다.

실측치에 대한 3 차원 CT 영상의 확대율은 1.04%로 계산되었다.

3.2 3 차원 CT 영상에서 계측점 설정의 반복 재현성 비교 (Table 2, 3)

경조직 계측점에서 전체 계측점의 평균적인 표준편차는 1.0 을 넘지 않았으나 3 가지 좌표 중에서는 z 좌표값의 표준편차가 다소 크게 나타났다. 안면 비대칭 환자에서 1.0 이상의 표준편차를 가진 계측점은 y 좌표 3 개, z 좌표 6 개로 나타났고, 정상인에서는 x 좌표 2 개, y 좌표 5 개, z 좌표 11 개로 나타났다. 그러나 정상인과 비정상인에서 계측점 지정의 편차에는 큰 차이가 없었다. 정상인의 좌측 Zm 을 제외하고는 안와 및 상악골에 위치한 대부분의 계측점은 0.5 미만의 표준편차를 나타내었고 하악에서는 하악각 부위의 계측점인 Go2, Go3, antegonial notch 가 다소의 편차를 보였는데 이는 연장되는 만곡에서 점을 지정하기가 어렵기 때문으로 생각된다. B 와 Pog 은 두 사람 모두 z 좌표에서 1 이상의 표준편차를 보였는데 이는 측면에서 정의된 계측점을 정면에서 지정하였기에 발생한 오차라고 생각된다. 또한 정상인에서 우측 Por 과 좌측 Zm 의 오차가 크게 나온 것은 이 계측점이 해당되는 골의 형태가 개인적으로 다른 부위보다 더 불분명해서라고 생각된다.

연조직 계측점들의 표준편차는 연조직 Gonion 을 제외하고는 크지 않았고 정상인에 비해 비대칭 환자에서 연조직 Menton 의 지정에 다소 큰 1.68 의 표준편차를 보였다

Table 2. Comparison of the reproducibility of skeletal landmark (unit : mm)

| | Standard deviation | | | | | |
|---|---|---|---|---|---|---|
| | Facial asymmetry | | | normal | | |
| Skeletal landmark | X | Y | Z | X | Y | Z |
| Rt. Sup. Orbitale | 0.43 | 0.20 | 0.16 | 0.55 | 0.60 | 0.32 |
| Rt. Lat. Or. margin | 0.23 | 0.43 | 0.46 | 0.41 | 0.53 | 0.68 |
| Rt. Inf. Orbitale | 0.44 | 0.15 | 0.17 | 0.55 | 0.17 | 0.16 |
| Lt. Sup. Orbitale | 0.60 | 0.13 | 0.18 | 0.80 | 0.53 | 0.45 |
| Lt. Lat. Or. margin | 0.23 | 0.50 | 0.51 | 0.40 | 0.34 | 0.36 |
| Lt. Inf. Orbitale | 0.67 | 0.20 | 0.16 | 0.85 | 0.36 | 0.23 |
| Nasion | 0.31 | 0.11 | 0.92 | 0.41 | 0.11 | 1.00 |
| ANS | 0.14 | 0.03 | 0.27 | 0.14 | 0.07 | 0.35 |
| A | 0.17 | 0.09 | 0.73 | 0.06 | 0.28 | 1.04 |
| Upper incisor | 0.26 | 0.23 | 0.59 | 0.11 | 0.18 | 0.28 |
| Lower incisor | 0.22 | 0.34 | 0.35 | 0.15 | 0.28 | 1.34 |
| B | 0.40 | 0.86 | 1.34 | 0.31 | 0.52 | 1.30 |
| Pog | 0.55 | 0.27 | 1.26 | 0.36 | 0.21 | 1.58 |
| Me | 0.77 | 0.73 | 0.46 | 0.35 | 0.74 | 0.10 |
| PNS | 0.16 | 0.17 | 0.65 | 0.16 | 0.29 | 0.08 |
| Rt. Con. in | 0.23 | 0.25 | 0.71 | 0.12 | 0.48 | 2.23 |
| Rt. Con. out | 0.16 | 0.53 | 0.95 | 0.28 | 0.24 | 0.84 |
| Lt. Con. in | 0.26 | 0.38 | 0.46 | 0.25 | 0.27 | 1.65 |
| Lt. Con. out | 0.32 | 0.39 | 1.31 | 0.24 | 0.38 | 1.56 |
| Rt. Por | 0.23 | 0.88 | 0.11 | 1.26 | 1.77 | 0.56 |
| Rt. Con | 0.62 | 0.59 | 0.17 | 0.49 | 0.41 | 0.65 |
| Rt. Go1 | 0.22 | 0.22 | 0.71 | 0.26 | 0.23 | 0.80 |
| Rt. Go2 | 0.39 | 0.34 | 0.75 | 0.35 | 0.43 | 0.87 |
| Rt. Go3 | 0.14 | 0.71 | 0.43 | 0.43 | 1.60 | 0.46 |
| Rt. Ant. Go. notch | 0.61 | 1.00 | 0.90 | 0.45 | 0.34 | 0.31 |
| Rt. S. notch | 0.09 | 0.36 | 0.20 | 0.07 | 0.19 | 0.18 |
| Rt. Zm | 0.30 | 0.79 | 0.25 | 0.39 | 0.76 | 0.20 |
| Lt. Por | 0.67 | 0.57 | 0.24 | 0.47 | 0.69 | 0.24 |
| Lt. Con | 0.66 | 0.45 | 0.20 | 0.60 | 0.48 | 0.50 |
| Lt. Go1 | 0.43 | 0.51 | 0.97 | 0.55 | 0.62 | 2.03 |
| Lt. Go2 | 0.26 | 0.33 | 1.46 | 0.17 | 1.13 | 1.10 |
| Lt. Go3 | 0.56 | 2.36 | 1.54 | 0.72 | 1.54 | 0.32 |
| Lt. Ant. Go. notch | 0.58 | 1.81 | 1.42 | 0.35 | 0.77 | 0.38 |
| Lt. S. notch | 0.08 | 0.35 | 0.17 | 0.13 | 0.35 | 0.21 |
| Lt. Zm | 0.34 | 0.54 | 0.21 | 1.78 | 1.71 | 1.18 |
| Basion | 0.33 | 0.25 | 0.43 | 0.14 | 0.31 | 0.24 |
| Average of S.D. | 0.36 | 0.50 | 0.61 | 0.42 | 0.55 | 0.72 |

Table 3. Comparison of the reproducibility of soft tissue landmark

(unit : mm)

| | Standard deviation | | | | | |
|---|---|---|---|---|---|---|
| | Facial asymmetry | | | Normal | | |
| Soft tissue landmark | X | Y | Z | X | Y | Z |
| Rt. EN | 0.38 | 0.21 | 0.37 | 0.12 | 0.06 | 0.29 |
| Rt. EX | 0.38 | 0.21 | 0.48 | 0.82 | 1.02 | 0.85 |
| N ’ | 0.30 | 0.03 | 0.79 | 0.48 | 0.37 | 1.07 |
| Lt. EN | 0.17 | 0.19 | 0.24 | 0.31 | 0.11 | 0.36 |
| Lt. EX | 0.56 | 0.35 | 0.56 | 0.48 | 0.66 | 0.49 |
| Prn | 0.20 | 0.03 | 0.54 | 0.30 | 0.34 | 0.82 |
| Rt. AL | 0.13 | 0.65 | 0.72 | 0.13 | 0.46 | 0.53 |
| Lt. AL | 0.23 | 0.82 | 0.41 | 0.09 | 1.12 | 0.63 |
| Rt. UNP | 0.37 | 0.13 | 0.24 | 0.43 | 0.30 | 0.42 |
| Rt. LNP | 0.33 | 0.12 | 0.67 | 0.30 | 0.14 | 0.49 |
| Lt. UNP | 0.37 | 0.28 | 0.28 | 0.45 | 0.19 | 0.33 |
| Lt. LNP | 0.30 | 0.13 | 0.49 | 0.38 | 0.14 | 0.29 |
| Sn | 0.22 | 0.19 | 0.39 | 0.21 | 0.21 | 0.40 |
| Rt. ULP | 0.40 | 0.09 | 0.51 | 0.47 | 0.21 | 0.58 |
| Lt. ULP | 0.52 | 0.15 | 0.56 | 0.73 | 0.18 | 0.68 |
| Rt. Ch | 0.31 | 0.36 | 0.18 | 0.76 | 0.29 | 0.30 |
| St | 0.64 | 0.69 | 0.33 | 0.27 | 0.28 | 0.37 |
| Lt. Ch | 0.48 | 0.54 | 0.34 | 0.48 | 0.43 | 0.62 |
| LLC | 0.81 | 0.07 | 0.82 | 0.54 | 0.17 | 0.55 |
| B ’ | 0.95 | 0.49 | 0.44 | 0.75 | 0.15 | 1.42 |
| Pog ’ | 0.98 | 0.31 | 0.70 | 0.82 | 0.17 | 1.35 |
| Me ’ | 0.84 | 1.68 | 0.09 | 0.50 | 0.62 | 0.25 |
| Rt. Pre | 0.21 | 0.42 | 0.52 | 0.25 | 0.72 | 0.60 |
| Rt. Go ’ | 1.69 | 2.45 | 1.71 | 2.03 | 2.13 | 2.55 |
| Lt. Pre | 0.15 | 0.56 | 0.56 | 0.11 | 0.66 | 0.40 |
| Lt. Go ’ | 0.85 | 1.42 | 1.57 | 2.52 | 1.83 | 2.95 |
| Average of S.D. | 0.49 | 0.48 | 0.56 | 0.57 | 0.50 | 0.75 |

.

# 제 4 장 고찰

악안면 기형 환자의 교정 진단과 치료계획을 세울 때 사용하는 측모 및 정모 두부계측 방사선사진의 한계점을 극복하기 위한 여러가지 노력이 있었으나 3 차원적인 두개악안면 구조를 2 차원 필름에 옮기면서 소실된 정보들을 모두 되살려 낼 수는 없었다. 2 차원 방사선 사진과 컴퓨터 프로그램을 이용한 3 차원 재구성이나 stereometry 에서 두개나 그 이상의 projection 으로 계측점을 지정하기는 어렵고 복합적인 오차가 발생한다.

CT scan 은 물체의 둘레를 작은 각도로 조금씩 이동하며 정보를 채득하고 수학적인 영상 재구성과정을 거쳐 이러한 문제를 해결할 수 있다. 3 차원 CT 는 밀도 높은 자료를 만들 수 있고 이는 연조직과 경조직에 대한 3 차원적인 정보를 포함하여 진단에 아주 유용하다. 또한 CT 영상은 술자가 특정 목적을 위해서 원하는 algorithm 을 이용하여 형상을 조절할 수 있어서 정보의 습득이 더욱 용이하다. 3 차원 영상의 재현, 다면 재형성, edge - enhancement, sharpening, smoothing 등을 컴퓨터 상에서 조작할 수 있고 필요한 복잡한 분석과 구성을 쉽게 할 수 있다. 또한 teleradiology 와 internet 등을 통하여 다른 지역의 술자들과 진단이나 치료계획을 협의할 수도 있다.

그러나 대부분의 교정환자에게 적용하기에는 현재의 CT scan 비용이 비싸고 방사선 조사량이 많기 때문에 두개악안면 기형과 비대칭 환자의 경우에만 주로 사용하고 있으며 이들은 3 차원 CT 를 사용함으로써 더 많은 진단 정보를 얻을 수 있다. 방사선 노출량을 줄이기 위한 방법들로 희토류 증감지/필름 시스템 등이 제안되었고 [15] 최근 소개된 디지털 영상 기술들은 환자에 대한 방사선 조사량을 30 - 98%까지도 감소시킬 수 있다고 한다 [16]. 기술이 더욱 발달하고 디지털 영상이 더욱 널리 이용된다면 미래에는 진단을 위한 안전하고 비용 부담이 적으면서 정밀한 3 차원 형상을 사용할 수 있을 것이다. 그러므로 두개악안면 구조의 3 차원 진단법의 개발은 시급한 과제라고 할 수 있다.

건조두개골의 실측치와 Vworks 프로그램을 이용하여 구성한 3 차원 CT 영상에서의 계측치를 비교해본 결과 평균오차 0.99mm, 확대율 1.04%로 나타났다. 계측점을 지정하기위해 사용한 Gutta Purcha 가 $1\times1\times1mm^3$ 였던 점을 고려할 때 이는 무시할 만한 확대이고 Vworks 프로그램을 3 차원 계측에 사용하는 것이 적절하다고 생각된다. 각도 계측의 경우 3 차원적인 실측의 정확도가 낮아서

제외하였다. 계측점을 표시하기 위해 사용한 Gutta purcha 는 골조직과 유사한 정도의 방사선 불투과성을 가지며 금속과 같은 번짐 현상이 나타나지 않으므로 3 차원 CT 나 MRI 등을 이용한 연구에서 적절한 marker 로 사용될 수 있다고 사료된다.

본 연구에서는 두개악안면 구조의 3 차원 분석에서 적절히 사용될 수 있는 연조직 및 경조직 계측점을 제안하고자 하였다. 기존의 측모 및 정모 두부규격 방사선 사진의 분석법에서도 많이 사용되고 3 차원 입체 영상에서 지정이 용이한 계측점들을 시험하여 반복재현성이 높은 점들을 찾고자 하였다. 정상인과 안면 비대칭 환자 각 1 명의 CT 자료를 이용하여 Vworks 프로그램에서 경조직과 연조직의 3 차원 입체영상을 만들고 이를 Vmorph - proto 프로그램으로 송출한 뒤 이 프로그램을 이용하여 각 계측점들의 3 차원 좌표값을 구하였다. 경조직 계측점 37 개, 연조직 계측점 26 개를 한명의 술자가 5 회씩 2 주 간격으로 2 회에 걸쳐 측정한 후에 각각의 x, y, z 좌표값의 표준편차를 구하고 이를 비교분석 하였다.

경조직 계측점 중 대부분은 1.0 이하의 표준편차를 보였으나 B 와 Pog 은 z 좌표의 편차가 1 - 1.5 를 나타내었다. 하악골의 형태를 나타내는 데에 중요한 점이므로 정면에서 지정한 후에 두개골을 회전시켜 확인하는 과정을 거쳐서 정확성을 높여야 할 것이다. Go1 은 비교적 일정하게 재현되었으나 Go2, Go3 와 ante - gonial notch 는 편차가 더 컸으며 하악각 부위의 형태가 뚜렷할수록 지정이 쉽고 밋밋할수록 지정에 어려움이 있었다. 그러나 하악골의 형태를 나타내주는 중요한 점으로 생각되어 Go2 와 Go3 는 포함하는 것이 좋겠고 ante - gonial notch 는 제외하는 것이 적절하다고 생각된다. 비대칭 환자와 정상인의 계측점 지정에는 큰 차이가 없었다. 하악공이나 안와하공과 같은 안면구멍도 좋은 경조직 계측점이 될 수 있겠으나 3 차원 CT 영상에서 이러한 구멍들이 명확하게 관찰되지 않아 유용하지 않았다. 치아에 대한 계측점으로는 상, 하악 전치만을 포함 시켰는데 이는 3 차원 CT 에서 구치부 치아의 변연이 선명하게 나타나지 않기 때문이었다. 특히 구치부에 금속성 수복물이 있는 경우 금속의 번짐 현상 때문에 더욱 관찰이 어려운 단점이 있었다. 치아에 대한 정밀한 3 차원적인 정보를 획득하여 이를 골격의 3 차원 영상에 접합할 수 있는 기술의 개발이 시급하다고 생각된다.

연조직 계측점들은 안면 구조물을 구분 짓는 변연을 주로 이용하였다. 전체적으로는 반복 재현성이 높았으나 연조직 Gonion 은 1 - 3 의 편차를 보여 계측점으로 사용되기에는 부적절하다고 판단되었다. 또한 관골 부위와 뺨과 같은

넓은 부위는 돌출부와 파인 부분의 구별은 쉽지만 한 점을 지정하기에는 오차가 너무 커서 제외하였다. 만일 3 차원 영상에서 Frankfort 평면과 추가적인 기준평면을 지정하고(Figure 9) 이에 따라 환자의 두부 자세를 재정립 할 수 있고 여기에 심도를 나타내주는 뚜렷한 등고선을 나타내 줄 수 있다면 연조직의 최외각점과 최심점을 지정하기 쉽고 술전과 술후의 변화를 한눈에 알 수 있을 뿐더러 정량화도 가능할 것이라 생각된다.

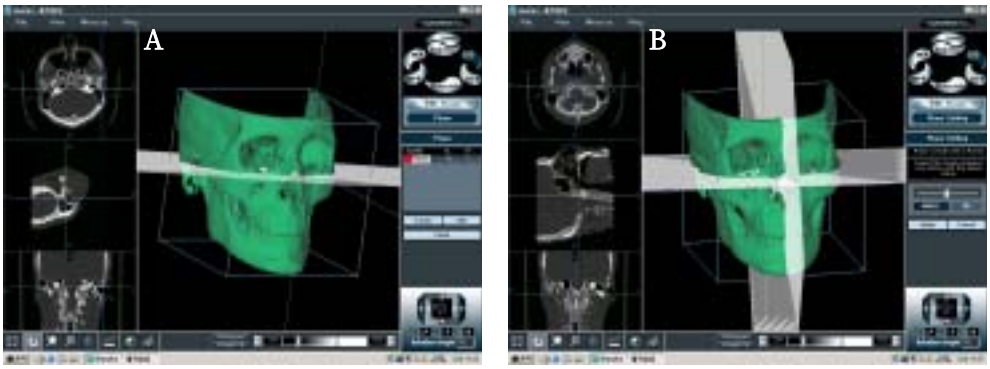


Figure 9. Reference plane

A : Frankfort plane

B : Second plane passing through nasion and basion, tangent to the Frankfort plane

Third plane passing through bison, tangent the first and second plane

반복 재현성이 높게 나타난 경조직 및 연조직 계측점들과 위의 기준 평면들을 이용하여 상악골 및 하악골의 크기 및 면적, 부피를 측정할 수 있고 이들의 비율과 대칭성, 3 차원적 위치를 평가할 수 있다. 또한 문제의 원인이 연조직인지 경조직인지, 어떤 부위인지를 명확하게 알 수 있을 뿐만 아니라 앞으로의 연구로 정상 계측치를 구할 수 있다면 비율과 대칭에 더하여 변위의 정도까지도 진단할 수 있을 것이다.

한단계 더 발전하면 교정치료나 악안면 수술 후 경조직 뿐만 아니라 연조직과 상기도의 3 차원적인 변화를 예측하고 simulation 할 수 있을 것이다. 특히 평면적인 측모두부방사선 사진에만 의존하였던 연조직 분석 및 예측에 비하여 3 차원 입체영상의 이용은 연조직 형태의 진단 및 치료계획의 수립에 많은 도움을 줄 것으로 생각된다.

# 제 5 장 결론

본 연구에서는 Vworks 프로그램과 건조두개골을 이용하여 3 차원 CT 영상의 오차와 확대율을 평가하고 Vmorph-proto 프로그램을 이용하여 정상인과 비대칭 환자의 3 차원 CT 영상에서 지정이 용이하고 반복재현성이 높은 계측점을 제안하고자 하여 다음과 같은 결론을 얻었다;

4. 건조두개골의 실측치와 Vworks 프로그램을 이용하여 구성한 3 차원 CT 영상에서의 계측치를 비교해본 결과 평균오차 0.99㎜, 확대율 1.04%로 나타났다.
5. 3 차원 CT 영상에서 경조직 계측점으로 Supraorbitale, Lateral orbital margin, Infraorbitale, Nasion, ANS, A point, Zygomaticomaxilla, Upper incisor, Lower incisor, B point, Pogonion, Menton, PNS, Condylar inner margin, Condylar outer margin, Porion, Condylion, Gonion1, Gonion2, Gonion3, Sigmoid notch, Basion 등이 임상적으로 유용하다고 판단되었다.
6. 3 차원 CT 영상에서 연조직 계측점으로 Endocanthion, Exocanthion, Soft tissue Nasion, Pronasale, Alare lateralis, Upper nostril point, Lower nostril point, Subnasale, Upper lip point, Cheilion, Stomion, Lower lip center, Soft tissue B, Pogonion, Menton, Preaurale 등이 임상적으로 유용하다고 판단되었다.

Vworks 프로그램으로 3 차원 CT 영상을 구성하고 계측하는 것이 임상적으로 유용하다고 판단되었다. 또한 위에서 제안된 연조직 및 경조직 계측점들은 3 차원 CT 영상에서 반복 재현성이 높고 지정이 용이하며 해부학적 특징을 나타내주는 점들로 두개악안면 구조의 3 차원적인 진단과 술전, 술후의 예측과 비교에 유용하게 사용될 것으로 사료되는 바이다.

# 참고문헌


1. Broadbent BH. A new x-ray technique and its application to orthodontia. Angle Orthod ;1:45,1931.
2. Hatcher DC. Maaxillofacial imaging. In: McNeill C, ed. Science and Practice of Occlusion. Chicago: Quintessence Publishing;349-364,1997.
3. Athanasiou AE. Orthodontic Cephalometry. London: Mosby-Wolfe,1997.
4. Vig PS. Orthodontic controversies: Their origins, consequences, and resolution. In: Melsen B, ed. Current Controversies in Orthodontics. Chicago: Quintessence Publishing;269-310,1991.
5. Wylie W.H. , Elasser W.A. Understated vertical projections of the head from lateral and posteroanterior roentogenograms. Am J Roentenol; 60:414,1948.
6. Vogel CJ correction of frontal dimensions from head x-rays. Angle Orthod;40:80, 1970.
7. Grayson BH, McCarthy JG, Bookstein F. Analysis of craniofacial asymmetry by multiplane cephalometry. Am J Orthod Dentofacial Orthop;84:217-24,1985.
8. Grayson BH, Cutting C, Bookstein FL, Kim H, Mccarthy JG. The three-dimensional cephalogram: theory, technique, and clinical application. Am J Orthod Dentofacial Orthop;94:327-37,1988.
9. Grayson BH, Cutting C, Bookstein FL, Kim H, Mccarthy JG. Landmarks in three-dimensions: reconstruction from cephalogram versus direct observation. Am J Orthod Dentofacial Orthop;100:133-40,1991.
10. Brown T, Abbott AA. Computer assisted location of reference points in three dimensions for radiographic cephalometry. Am J Orthod Dentofacial Orthop;95:490-8,1989.
11. Baumrind S, Moffit F, Curry S. Three-dimension x-ray stereometry from paired coplanar images. A progress report. Am J Orthod Dentofacial Orthop;84:313-322,1983.
12. Budi Kusnoto, Carla A Evans, Ellen A BeGole : Assessment of 3-dimensional computer-generated cephalometric measurements. Am J Orthod

Dentofacial Orthop ;116:390-9, 1999.

13. Carls FR, Schuknecht B, Salier HF : Value of three-dimensional computed tomography in craniofacial surgery. J Craniofac Surg; 5:281-285, 1994.
14. Darling CF, Byrd SE, Allen ED : Three dimensional computed tomography imaging in the evaluation of craniofacial abnormality. Journal of the National Medical Association;86:676-80, 1994.
15. Tyndall DA, Matteson SR, Soltmann R, Hamilton T, Proffit W. Exposure reduction in cephalometric radiology: a comprehensive approach. Am J Orthod Dentofacial Orthop;105:850-851,1993.
16. Darwood R. Digital radiography-A realistic prospect? Clin Radiol;42:6-11,1990.
17. Quintero J.C., Trosien A., Hatcher D. Craniofacial imaging in orthodontics: Historical perspective, current status, and future developments. Angle Orthod ;69(6):491-506,1999.
18. Baumrind S, Moffit F, Curry S. The geometry of three-dimensional mearurement from paired coplanar x-ray images. Am J Orthod Dentofacial Orthop;84:292-312,1983.
19. Jacques Treil, Philippe Borianne, Jean Casteigt : The human face as a 3-dimensional model: the future in orthodontics WJO;2(3):253-257, 2001.
20. Kragskov J. : Comparison of the reliability of craniofacial anatomic landmarks based on cephalometric radiographs and three-dimensional CT scans. Cleft Palate-Craniofacial Journal;34(2):111-6,1997.
21. Vannier MW, Marsh JL, Warren JO: Three dimensional CT reconstruction images for craniofacial surgical planning and evaluation. Radiology;150:179-184, 1984.
22. Vannier MW, Hildevolt CF, Conover G, Knapp RH, Crothers NY, Wang GE : Three-dimensional dental imaging by spiral CT. A progress report. Oral Surg Oral Med Pathol Oral Radiol Endod; 84:561-570. 1997.
23. Marsh JL, Vannier MW, Stevens WG, Warren JO, Gayou D, Dye DM: Computerized imaging for soft tissue and osseous reconstruction in the head and neck. Plst Surg Clin North Am; 12:279-291,1985.

24. Preda L, Maggio EM, Dore R, et al.:Use of spiral computed tomography for multiplanar dental reconstruction. Dentomaxillofac Radiol; 26:327-331, 1997.
25. Kalender WA, Polacin A, Suss C : A comparison of conventional and spiral CT : An experimental study on the detection of spherical lesions. J Comput Assist Tomogr;18:167-176,1994.
26. Cavalcanti MGP, Vannier MW: Quantitative analysis of spiral computed tomography for craniofacial clinical applications. Dentomaxillofac Radiol;27:344-350,1998.
27. Altobelli DE, Kikins R, Mulliken JB, Cline H, Lorensen W, Jolesz F : Computer-assisted three dimensional planning in craniofacial surgery. Plast Reconstr Surg; 92:576-585,1993.
28. Fuhrmann R, Frohberg U, Diedrich P. Treatment prediction with three-dimensional computer tomograpic skull models. Am J Orthod Dentofacial Orthop;106:156-160,1994
29. Lill W. Reproducibility of 3-dimensional CT-associated model production in the maxillofacial area. British J. of Oral & MF Surgery 1992.
30. 배기선, 박수병, 손우성 3차원 두부방사선규격사진의 정확성에 관한 연구 대치교정지 27(1);129-140, 1997.
31. 김기덕, 박창서 : 하악골 매식 부위 계측을 위한 나선형 단층촬영술의 신뢰도. 대한구강악안면방사선학회지, 27(2):27-46, 1997.
32. 김기덕 : 매복치 위치 확인을 위한 3 차원 전산화 단층촬영의 이용. 대한치과의사협회지, 36:526-528, 1998.

ABSTRACT

# A proposal of landmarks for craniofacial analysis using three - dimensional CT imaging

**Hye - Sook Jang**
Department of dentistry, The Graduate School, Yonsei University
(Directed by Professor Hyoung - Seon Baik, D.D.S., M.S.D., Ph.D.)

Three - dimensional CT imaging is efficient in examining specific structures in the craniofacial area by reproducing actual measurements through minimization of error from patient movement and image magnification. Due to the rapid development of digital image technology and the expansion of treatment range a need for developing three - dimensional analysis has become urgent. Therefore the purpose of this study was to evaluate the percentage of error and magnification of three - dimensional CT's using a dried skull and Vworks program (Cybermed Inc., Seoul, Korea) and also to obtain landmarks that are easy to designate and reproduce in three - dimensional images of normal and asymmetry patients the Vmorph - proto program(Cybermed Inc., Seoul, Korea) was used. The following conclusions were obtained;

1. In the comparison of actual measurements from the dried skull and the three - dimensional image obtained from the Vworks program the mean error was 0.99mm and the magnification was 1.04%.
2. Clinically useful hard tissue landmarks from three - dimensional images were Supraorbitale, Lateral orbital margin, Infraorbitale, Nasion, ANS, A point, Zygomaticomaxilla, Upper incisor, Lower incisor, B point, pogonion, Menton, PNS, Condylar inner margin, Condylar outer margin, Porion, Condylion, Gonion1, Gonion2, Gonion3, Sigmoid notch, Basion.
3. Clinically useful soft tissue landmarks from three - dimensional images

were Endocanthion, Exocanthion, Soft tissue Nasion, Pronasale, Alare lateralis, Upper nostril point, Lower nostril point, Subnasale, Upper lip point, Cheilion, Stomion, Lower lip center, Soft tissue B, Pogonion, Menton, Preaurale.

The Vworks program can be considered a clinically efficient tool to produce and measure three-dimensional images. The soft and hard tissue landmarks proposed above are mostly anatomically important points which are also easily reproducible and designated. These landmarks can be beneficial in three-dimensional diagnosis and the prediction of images taken before and after surgery.

---

Key words : Three-dimensional CT imaging, Craniofacial analysis, landmarks