영아혈관종의 면역조직화학적 염색을 통한 예후 평가

연세대학교 대학원

의학과

장 진 호

영아혈관종의 면역조직학적 염색을 통한 예후 평가

지도 정 기 양 교수

이 논문을 석사 학위논문으로 제출함

2001년 12월 일

연세대학교 대학원 의학과

장 진 호

장진호의 석사 학위논문을 인준함

심사위원 _____ 인

심사위원 _____ 인

심사위원 _____ 인

연세대학교 대학원

2001년 12월 일

감사의 글

논문이 완성되기까지는 많은 분들의 도움에 의해 이루어진다는 것을 알았습니다.

본 논문이 완성하기까지 모든 방면에 끊임없이 세심한 배려와 지도 편달 해주신 은사 정기양 교수님께 깊이 감사드립니다. 또한 많은 관심과 조언을 아끼지 않으신 이민걸 교수님과 홍순원 교수님께 진심으로 감사드리며, 실험에 많은 도움을 주신 임상의학 연구센터의 장남수 선생님께 깊은 감사를 드립니다.

끝으로 무한한 용기를 주신 하느님과 지금까지 저를 키워주시고 이끌어 주신 어머님과 사랑하는 아내 그리고 저에게 많은 관심과 격려를 아끼지 않으신 많은 분들께 감사와 기쁨을 돌리며, 돌아가신 아버님께 이 논문을 바칩니다.

저 자 씀

목　　차

국문 요약 1

Ⅰ. 서　론 3

Ⅱ. 재료 및 방법 6

1. 임상조직의 수집 및 확보 6
2. 항체 6
3. 면역조직화학적 염색 6

Ⅲ. 결　과 8

1. 성장기 영아혈관종의 면역조직화학적 염색 결과 8
2. 성장기 영아혈관종환자에서 triamcinolone 치료 후 면역조직화학적 염색 결과 8
3. 정지기 영아혈관종의 면역조직화학적 염색 결과 8
4. 퇴행기 영아혈관종의 면역조직화학적 염색 결과 8
5. 영아혈관종의 각 단계별 면역조직화학적 염색 결과 비교 8

Ⅳ. 고　찰 12

Ⅴ. 결　론 15

참고 문헌 16

영문 요약 21

표 차 례

표 1. 영아혈관종의 각 단계별 면역조직화학적 염색 결과 9

그 림 차 례

그림 1. 영아혈관종 합병증의 임상사진 10
그림 2. 성장기 영아혈관종의 면역조직화학적 염색 결과 10
그림 3. 성장기 영아혈관종 환자에서 triamcinolone 주사 후, 면역조직 화학적 염색 결과 11
그림 4. 정지기 영아혈관종의 면역조직화학적 염색 결과 11
그림 5. 퇴행기 영아혈관종의 면역조직화학적 염색 결과 11

국문요약

영아혈관종의 면역조직화학적 염색을 통한 예후 평가

영아혈관종은 피부혈관이상 (cutaneous vascular anomalies)의 한 형태로 신생아의 약 1.1%-2.6%에서 발생하며, 혈관기형 (vascular malformation)과는 달리 환아의 성장과 더불어 성장기, 정지기 및 퇴행기를 거쳐 결국에는 자연 소실된다. 따라서 대부분의 임상의들은 위의 내용을 근거로 적극적 치료보다는 임상관찰만을 권유하고 있지만, 현재 병변의 단계가 성장기인지 정지기인지 퇴행기인지를 객관적으로 알 수 있는 지표가 없어서, 혈관종의 병변확대 범위를 예측하기 어려울 뿐더러, 경우에 따라 약 20%에서는 궤양과 출혈 등의 문제가 발생 할 수 있고 약 40%의 환아에서 모세혈관확장, 위축, 저색소침착 또는 반흔 등의 미용상 후유증을 남길 수 있다. 또한, 병변이 성장하지 않더라도 부모는 의사의 권유에도 불구하고 노출부위의 혈관종을 치료하기 원하는 경우가 많다. 본 연구에서는 여러 임상단계에 있는 영아혈관종 조직들을 대상으로 새로운 혈관형성에 중요한 역할을 하는 혈관생성인자들인 basic fibroblast growth factor (bFGF;FGF-2), vascular endothelial cell growth factor (VEGF)와 aFGF의 수용체인 Flg (receptor for aFGF), 혈관생성억제인자 endostatin과 세포고사인자 caspase-3에 관한 면역조직화학적 염색을 시행함으로써 여러 단계에 있는 혈관종 인자들의 발현특성을 알아보고 이를 근거로 하여 혈관종의 단계 및 예후를 객관적으로 판단하고자 하였다.

면역조직화학적 염색상 영아혈관종의 성장기에는 bFGF, Flg, VEGF가 발현되었고, 성장기 단계에서 triamcinolone 병변내 주사요법으로 치료 후에도 bFGF, Flg, VEGF가 염색되었으나 endostatin은 염색되지 않았다. 정지기에는 bFGF, Flg만 발현되었고, 퇴행기에는 어떤 항체도 염색되지 않았다. Caspase-3에 대한 항체는 비활성화된 효소에도 결합하는 비특이성을 보여 확실한 결론을 내릴 수 없었다.

위의 결과로 VEGF의 발현은 다른 두 단계와 달리 성장에 대한 표시자로써 이용될

수 있고, 이것이 발현된다는 것은 혈관종의 성장이 계속 될 수 있을 가능성이 있고, 이에 대한 치료가 필요하다는 것을 의미할 수 있다.

핵심 되는 말 : 혈관생성인자, 혈관생성억제인자, 세포고사인사, bFGF, VEGF, Flg, endostatin, caspase-3

영아혈관종의 면역조직화학적 염색을 통한 예후 평가

<지도 정 기 양 조교수>
연세대학교 대학원 의학과
장 진 호

I. 서 론

피부혈관이상 (cutaneous vascular anomalies)은 1982년에 Mulliken과 Glowacki가 병의 진행과정과 세포 특성에 따라서 영아혈관종 (hemangioma of infancy)과 혈관기형 (vascular malformation)으로 분류하였다. 이들 중 영아혈관종은 성장기를 거쳐 결국에는 자연 소실되나 혈관기형은 환아의 성장과 더불어 커지고 확장되며 자연 소실되지 않는다.[1]

영아혈관종은 혈관내피세포의 증식을 특징으로 하며, 신생아의 1.1%-2.6%에서 발생하며 1세때 까지 백인 영아의 10-12%에서 발생한다는 보고도 있다.[2] 또한 환아 중에서 약 25%는 출생 시에 이미 존재하며, 출생 후 4주 내에 88%가 발생하는 것으로 알려지고 있다.[3] 임상적으로 분류하면, 태어나서 첫 12개월까지를 성장기, 12개월에서 60개월까지는 정지기, 마지막으로 12세까지를 퇴행기로 하여 3 단계로 분류하기도 한다.[4] 영아혈관종은 전형적으로 3내지 6개월에 가장 빠르게 성장하고 이러한 성장은 12개월까지 지속되기도 한다. 성장기 이후는 수개월 혹은 수년 동안 병변이 정지되어 있다가 이후 퇴화하고 5세 까지 환아의 50-60%, 7세까지 75%, 9세까지 90%에서 병변이 자연 소실된다.[5]

대부분의 임상의들은 위의 내용을 근거로 적극적 치료보다는 임상관찰만을 권유하고 있지만 혈관종의 병변확대 범위를 예측하기 어려울 뿐더러, 단기간 내에 급속한

성장을 하는 경우 발생 위치에 따라 시력저하, 청력저하, 호흡곤란 등의 심각한 합병증이 발생할 수 있고, 병변이 노출부위에 있는 경우에는 성장하지 않더라도 부모는 미용적인 문제 때문에 치료하기를 원하는 경우가 많다. 또한 약 20%에서는 궤양과 출혈 등의 합병증이 발생하고 약 40%의 환아에서 모세혈관확장, 위축, 저색소침착 또는 반흔 등을 남겨 미용상 문제가 될 수 있다.[6] 따라서 발생초기에 환자를 자주 관찰하면서 혈관종이 조금이라도 성장하는 성향을 보이면 더 이상의 성장을 막아주는 치료를 하는 것이 좋을 것으로 사료된다.

영아혈관종은 위에서 언급한 바와 같이 성장기, 정지기, 퇴행기로 진행되는 데, 현재 병변의 단계가 어느 시기인지를 객관적으로 알 수 있는 지표가 있다면 혈관종의 예후를 정확히 판단하여 불필요한 치료를 막을 수 있고, 치료시기를 놓쳐 과다 성장한 혈관종에 의해 발생할 수 있는 합병증이나 후유증을 줄일 수도 있을 것이다. 그러나 현재로서는 혈관종의 발달단계를 객관적으로 판단하여 예후를 예측할 수 있는 특별한 검사방법이 없기 때문에 환아의 치료여부와 예후를 결정하는 데 어려움이 있다.

혈관형성과 억제에 관여하는 인자들로는 fibroblast growth factor (FGFs), vascular endothelial cell growth factor (VEGF), platelet-derived endothelial cell growth factor (PDGF), receptors for FGFs, angiopoietin 1 (Ang1), angiopoietin 2 (Ang2), endostatin 등[7]이 알려져 있다. FGFs는 mitogenic polypeptides 족에 속하며 acidic FGF (aFGF)와 basic FGF (bFGF)의 두 종류가 있고,[8] 주로 종양세포, 내피세포 및 대식세포에서 발견되며, 실험실 검사 상 교원질 겔에서 배양하는 혈관내피세포에서 혈관형성을 유도한다.[9,10] VEGF는 vascular permeability factor로도 알려져 있으며 FGF와 함께 혈관내피 세포형성에 상승작용을 한다.[9,11] Flg 수용체 (FGFR-1)는 cytokine 특이 세포표면 수용체로 FGF와 함께 복합적인 체계를 형성하며, 총 19개의 다른 FGF의 수용체 보다 혈관형성에 좀 더 관여한다.[12] Platelet-derived endothelial cell growth factor는 혈소판에서 발견되며, 혈소판, 섬유모세포 및 몇몇 종양세포에 의해서 합성되고 내피 세포 유사 분열에 특이적이며 bFGF와 함께 유사분열에 상승작용을 일으킨다.[13,14] Angiopoietin은 angiopoietin-1, 2 , 3, 4로 구분된다.

Angiopoietin-1은 혈관증식에는 효과가 없고 내피세포의 싹을 유도하고 화학주성과 혈관망상조직을 형성함으로써 혈관을 안정시키고 성숙시킨다. Angiopoietin-2는 배아 발달에 있어서 angiopoietin-1에 대하여 길항작용을 하여 혈관형성을 억제시킨다.[15] Endostatin은 혈관내피세포의 내인성 억제제로 혈관내피세포 증식과 이동을 억제하며,[16] 기저막 교원질 XVII/NC1(non-collagenous domain 1)의 유도체로써 20 kD의 C-terminal 분절이다.[17] 주로 혈관주위에 위치하고 있으면서, 강력한 혈관내피억제제로써 혈관생성과 억제를 조절 할 것으로 추측되고 있다.[16] 영아혈관종의 자연퇴행에는 세포고사가 관여한다고 알려져 있고, Razon 등[18]은 영아혈관종에서 TUNEL 검사로 성장기 단계보다 정지기 단계의 영아혈관종에서 5배 정도 더 고사세포가 관찰되었다고 보고하였다. Caspase-3는 cysteine 단백효소의 한 종류로써, 포유동물세포의 caspase 의존성 세포고사 경로에 참여하는 중요한 효소이다.[19]

본 연구에서는 여러 임상단계에 있는 영아혈관종 조직에서 혈관형성에 중요한 역할을 하는 혈관생성인자들인 VEGF, bFGF와 혈관생성인자의 수용체 Flg, 혈관형성억제인자 endostatin 및 세포고사인자 caspase-3에 관한 면역조직화학적 염색을 시행함으로써 여러 단계에 있는 혈관종에서의 인자들의 발현특성을 알아보고 이를 근거로 하여 혈관종의 단계 및 예후를 객관적으로 판단하여 치료에 도움을 줄 수 있는 지표를 찾아보고자 한다.

II. 재료 및 방법

1. 임상조직의 수집 및 확보

지난 7년 간 (1995년-2001년) 본원에 내원해 병리조직검사를 시행하여 영아혈관종으로 진단 받은 환자 22명의 파라핀 포매조직을 병력에 따라 임상단계별로 분류한 다음 면역조직화학적 염색을 시행하였다. 총 22명의 환자였으나, 2명의 조직은 연구과정에서 조직 손실이 생겨서 탈락되고 20명을 대상으로 결과를 분석하였다. 이 중 성장기환자가 16명이었고, 성장기 환자에서 triamcinolone 병변내 주사요법으로 치료한 환자가 4명, 정지기 환자가 3명, 퇴행기 환자가 1명이었다.

2. 항체

채취한 조직을 각 임상단계별로 분류하고 혈관생성인자에 대한 단클론항체인 anti-bFGF (Santa Cruz Biotechnology Inc, Delaware, CA, U.S.A.), anti-VEGF (Santa Cruz)와 aFGF 수용체에 대한 항체인 Flg (Santa Cruz), 혈관억제인자에 대한 항체인 anti-endostatin (Neomarlers Inc, Fremont, CA, U.S.A.) 및 세포고사인자에 대한 항체인 anti-caspase-3 (Pharmingen Inc, San Diego, CA, U.S.A)들을 이용하여 관한 면역조직화학적 염색을 시행하였다.

3. 면역조직화학적 염색 시행

파라핀 포매조직을 4-6 ㎛ 두께로 절편을 만들어 HISTOSTATIN KIT (Zymed, South San Francisco, CA, U.S.A.)을 사용하여 streptavidin-biotin immunoperoxidase 방법으로 면역조직화학적 염색을 시행하였다. 준비된 조직 절편 슬라이드를 xylene에 5분씩 3번 담구어 조직의 파라핀을 제거하였다. 함수 과정으로 alcohol 100%, 90%, 70%에 순서적으로 3분씩 담그고 난 뒤, 흐르는 물에 5분간 씻었다. H_2O_2 (3%)에 10분간 넣어서 내인성 과산화효소를 억제하였고, 흐르는 물에 잠시 동안 씻었다. Microwave에 citrate buffer를 넣고 25분 동안 1회 끓인 후, 조직의 항원성을 노출시키기 위해서 microwave에 끓인 citrate buffer에 조직 slide를 넣고 100℃ incubator에

서 15분 동안 incubation 시키고, 두 시간 동안 실온에 놓아두었다. Citrate buffer를 씻어내기 위해서 phosphate buffered saline(PBS) buffer에 10분간 담근 뒤, 비특이성 항체들을 억제하기 위해서 10% 염소혈청을 처리하고 10분간 실온에서 반응시킨다. 이렇게 준비된 조직절편 슬라이드에 1:200으로 희석된 일차항체를 처리하여 상온에서 1시간 30분간 반응시켰고, 부착되지 않은 일차항체를 씻어내기 위해서 PBS buffer 에 10분간 담근다. 2차 항체로써 biotinylated secondary antibody를 처리하고 실온에서 10분간 반응시켰고, PBS buffer 에 10분간 담군 뒤, streptavidin-peroxidase와 10분간 실온에서 반응시켰다. PBS buffer에 2-3분간 담그고, amino ethyl carbazole 발색제를 떨어뜨려 발색여부를 확인하고, 물로 씻은 후, hematoxylin으로 대비염색을 시행하였다. Glycerol mounting으로 봉입하고 광학현미경하에서 관찰하였다.

음성대조군은 상기 혈관종의 조직을 이용하여 면역조직화학적 염색과정에서 일차항체를 제외하고 염색하여 비교하였다.

III. 결 과

1. 성장기 영아혈관종의 면역조직화학적 염색 결과

16명의 성장기 영아혈관종 환자의 조직에서 bFGF, Flg와 VEGF는 혈관내피세포에서 발현되었으나, endostatin은 발현되지 않았고 caspase-3는 표피상부에서만 강하게 발현되었고 표피의 기저 세포와 혈관종을 이루는 세포의 일부에서는 매우 약하게 발현되었다(그림 2).

2. 성장기 영아혈관종은 triamcinolone 병변내 주사요법으로 치료 후, 면역조직화학적 염색 결과

16명의 성장기 영아혈관종 환자 중 4명을 triamcinolone 병변내 주사요법으로 치료하였다. 이 4명의 환자의 조직에서 bFGF, Flg, VEGF는 혈관내피세포에서 계속적으로 발현되었으나, endostatin은 발현되지 않았고 caspase-3는 표피상부에서만 강하게, 표피의 기저 세포에서는 약하게 발현되었고 혈관종 세포에서는 거의 발현되지 않았다(그림 3).

3. 정지기 영아혈관종의 면역조직화학적 염색 결과

3명의 정지기 영아혈관종 환자에서 bFGF와 Flg가 혈관내피세포에서 발현되었으나, VEGF, endostatin은 발현되지 않았고 caspase-3는 표피상부에서만 강하게, 표피의 기저 세포에서는 약하게 발현되었고 혈관종 세포에서는 거의 발현되지 않았다(그림 4).

4. 퇴행기 영아혈관종의 면역조직화학적 염색 결과

1명의 퇴행기 영아혈관종 환자에서 bFGF, Flg, VEGF, endostatin은 발현되지 않았고 caspase-3는 표피상부에서만 강하게, 표피의 기저 세포에서는 약하게 발현되었고 혈관종 세포에서는 거의 발현되지 않았다(그림 5).

5. 영아혈관종의 각 단계별 면역조직화학적 염색 결과의 비교

각 단계별 염색 결과를 표 1에 정리하였다.

표 1. 영아혈관종의 각 단계별 면역조직화학적 염색 결과

환자	나이	성별	임상단계	치료종류	면역조직화학적 염색			
					bFGF[1]	Flg[2]	VEGF[3]	endostatin[4]
1	2개월	남	성장기		+	+	+	-
2	3개월	여	성장기		+	+	+	-
3	4개월	여	성장기		+	+	+	-
4	4개월	여	성장기		+	+	+	-
5	5개월	여	성장기		+	+	+	-
6	2세	여	성장기		+	+	+	-
7	2세	여	성장기		+	+	+	-
8	4세	남	성장기		+	+	+	-
9	8세	남	성장기		+	+	+	-
10	9세	여	성장기		+	+	+	-
11	13세	여	성장기		+	+	+	-
12	12세	남	성장기		+	+	+	-
13	7개월	여	성장기	T-A[5]	+	+	+	-
14	8개월	남	성장기	T-A	+	+	+	-
15	1세	여	성장기	T-A	+	+	+	-
16	5세	여	성장기	T-A	+	+	+	-
17	7개월	남	정지기		+	+	-	-
18	2세	여	정지기		+	+	-	-
19	10세	남	정지기		+	+	-	-
20	3세	여	퇴행기		-	-	-	-

[1] basic fibroblast growth factor
[2] acidic fibroblast growth factor 수용체
[3] vascular endothelial cell growth factor
[4] 혈관형성억제인자
[5] triamcinolone 병변내 주사

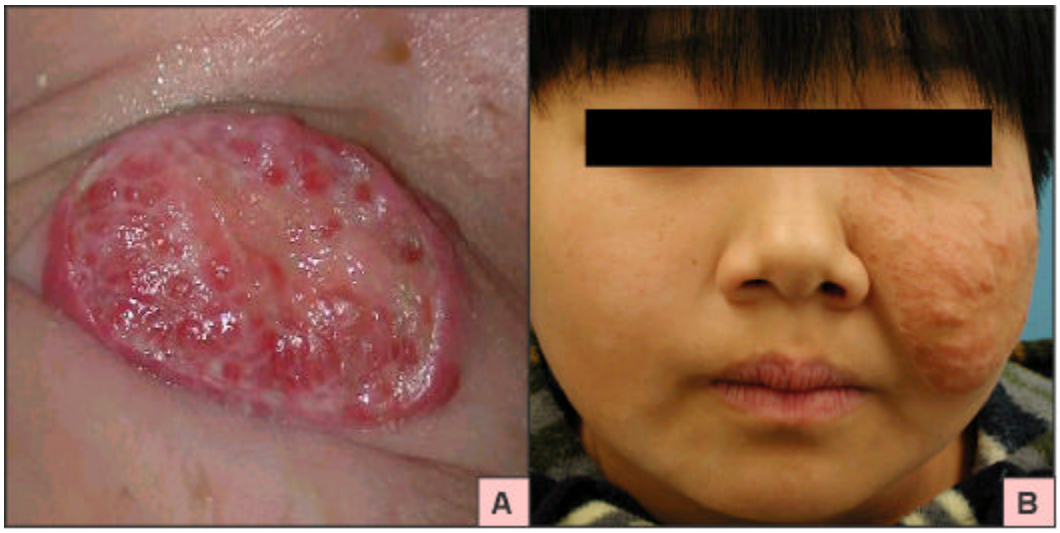

그림 1. 영아혈관종 합병증의 임상소견
혈관종의 병변 확대 범위를 객관적으로 예측하기 어려워 치료 없이 방치하는 경우, 합병증에 의해 미용상 문제가 발생 할 수 있다.
A ;**혈관종 표면에 궤양이 형성되어 있다.** B; **환아의 왼쪽 얼굴에 반흔이 관찰된다.**

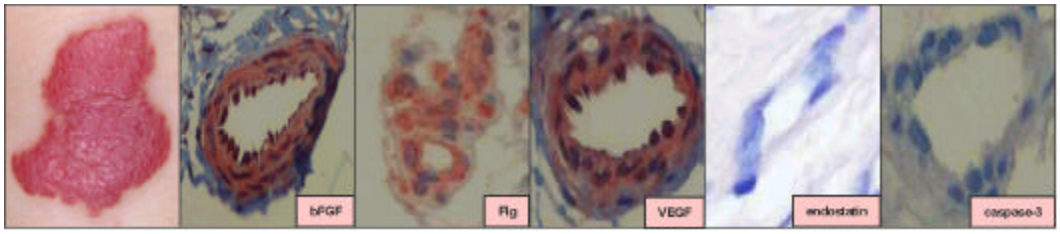

그림 2. 성장기 영아혈관종에 대한 면역조직화학적 염색 결과
16**명의 성장기 영아혈관종 환자에서** bFGF, Flg**와** VEGF**는 혈관내피세포에서 발현되었으나**, endostatin**은 발현되지 않았고** caspase-3**는 표피상부에서만 강하게 발현되었고 표피의 기저 세포와 혈관종을 이루는 세포의 일부에서는 매우 약하게 발현되었다.**
그림 3. 성장기 영아혈관종 환자에서 triamcinolone 주사 후, 면역조직화학적 염색 결과

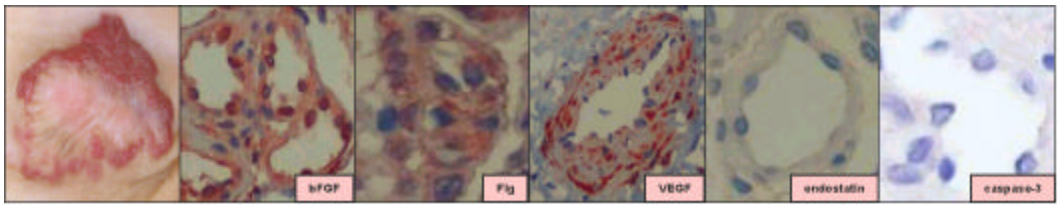

16명의 성장기 영아혈관종 환자 중, 4명에서 triamcinolone의 국소주사요법을 시행하였다. 이 4명의 환자에서 bFGF, Flg, VEGF는 혈관내피세포에서 계속적으로 발현되었으나, endostatin은 발현되지 않았고 caspase-3는 표피상부에서만 강하게, 표피의 기저 세포에서는 약하게 발현되었고 혈관종 세포에서는 거의 발현되지 않았다.

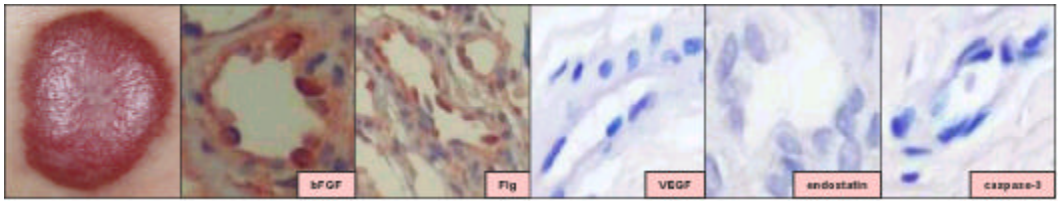

그림 4. 정지기 영아혈관종에 대한 면역조직화학적 염색 결과
3명의 정지기 영아혈관종 환자의 조직에 대하여 시행한 면역조직화학적 염색에서 bFGF와 Flg가 혈관내피세포에서 발현되었으나, VEGF, endostatin은 발현되지 않았고 caspase-3는 표피상부에서만 강하게, 표피의 기저 세포에서는 약하게 발현되었고 혈관종 세포에서는 거의 발현되지 않았다.

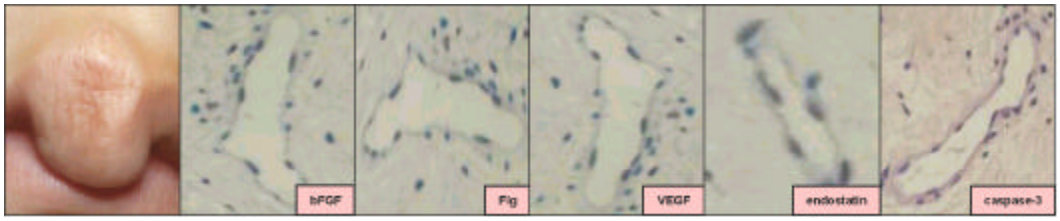

그림 5. 퇴행기 영아혈관종에 대한 면역조직화학적 염색 결과
1명의 퇴행기 영아혈관종 환자의 조직에서는 bFGF, Flg, VEGF, endostatin은 발현되지 않았고 caspase-3는 표피상부에서만 강하게, 표피의 기저 세포에서는 약하게 발현되었고 혈관종 세포에서는 거의 발현되지 않았다.

IV. 고 찰

본 연구는 영아혈관종의 조직에 대하여 혈관생성인자와 그 수용체, 혈관생성억제인자, 세포고사인자등에 대한 면역조직화학적 염색을 시행하여 영아혈관종의 현재의 진행상태와 예후를 정확히 평가하기 위하여 본 연구를 시행하였다.

연구에 사용한 혈관생성인자들 중 bFGF는 mitogenic polypeptides 족에 속하며 실험실 검사 상 교원질 겔에서 배양하는 혈관내피세포에서 혈관형성을 유도하고, 영아혈관종에서 주로 성장기, 정지기에서 발현되고 퇴행기에서는 발현되지 않는 것으로 알려져 있다.[10,11] bFGF를 포함하여 각각 9개의 FGF는 제각기 해당하는 특이 세포표면 수용체와 결합되어 작용한다. 최근 보고에 의하면 FGF 수용체는 총 19개가 있다.[13] 그 중 Flg 수용체 (aFGF:FGFR-1),[20,21] Bek 수용체 (bFGF:FGFR-2),[22] FGFR-3,[23] FGFR-4[24]의 4개 수용체가 잘 알려져 있다. 이 4개의 FGF 수용체는 세포외 리간드와 결합하는 세 가지 면역글로블린 유사 도메인과, 하나의 막투과 도메인과 하나의 tyrosine kinase 도메인으로 이루어진다.[21,22] 이 중 Flg 수용체 (FGFR-1), Bek 수용체 (FGFR-2)는 혈관형성에 다른 수용체들 보다 더 관여한다.[12] 본 연구에서 시행한 aFGF의 수용체인 Flg는 bFGF의 수용체가 아니지만 bFGF와 동일단계에서 발현함으로써, 영아혈관종의 혈관내피세포의 활성과 증식에 역할을 할 것으로 사료된다. VEGF는 vascular permeability factor로도 알려져 있으며[11] 각질세포와 종양 세포에서 발견되고 혈관내피 형성에 관여하며, FGF와 함께 혈관내피 세포형성에 상승작용도 한다.[9] 또한, 혈관 투과성과 혈관내피 세포의 증식을 유도하기 때문에,[25-29] 주로 영아 혈관종의 성장기에서만 나타난다.[30,31]

Corticosteroid로 치료하면 영아혈관종은 퇴행하는 것으로 알려져 있지만 본 연구에서 성장기 영아혈관종환자에 triamcinolone 병변내 주사요법으로 치료 후 면역조직화학적 염색 결과 bFGF, Flg, VEGF는 혈관내피세포에서 계속적으로 발현되었다. 이것은 corticosteroid가 혈관종의 원인에 관여하는 것으로 생각되는 bFGF와 VEGF의 발현과 대사에 영향을 주는 것이 아니라, PDGF-(A, B), IL-6, TGF-ß(1,3) 와 같은 다른 혈관생성과 관련된 사이토카인을 감소시키기 때문으로 생각된다.[32] 최근에는 사이

토카인 외에 유전자 수준에서 그 원인이 밝혀지고 있는 데 Sekeries 등[33]은 mitochondrial genome이 steroid 호르몬의 주요 작용 위치라고 가정했고, mitochondrial 전사에 대한 steroid의 영향이 잘 알려졌음에도 불구하고, 작용기전은 최근에 밝혀졌다. 즉, 영아혈관종을 triamcinolone 병변내 주사요법으로 치료한 후 differential display RT-PCR로 검사한 결과 mitochondrial cyt b 유전자의 발현이 증가되는 것이 발견되었다.[32] cyt b 유전자는 mitochondrial DNA내에 위치하며 그 염기서열이 glucocorticoid 반응요소와 유사하고,[34] 노화된 인간세포와 퇴화하는 유선에서도 발현이 증가된다는 보고들이 있으며,[35,36] 스테로이드 치료에 의하여 cyt b 유전자의 발현이 증가되면, 산소 대사가 증가되어 혈관생성이 억제된다는 보고가 있다.[37,38] 본 연구에서도 성장기 영아혈관종환자에서 triamcinolone 병변내 주사요법으로 치료 후 면역조직화학적 염색 결과 bFGF, Flg, VEGF는 혈관내피세포에서 계속적으로 발현되었는 데, 이는 corticosteroid에 의한 혈관종의 퇴화가 bFGF나 VEGF의 억제에 의한 것이 아니라 상기에 기술한 다른 경로를 통해 일어남을 시사한다.

최근 혈관내피세포 기능의 내인성 억제제로 알려져 있는 endostatin은 기저막 교원섬유 XVII/NC1(non-collagenous domain 1)의 유도체로써 20 kD의 C-terminal 분절이다.[17] 기저막 교원섬유는 내인성 혈관생성 억제제로 알려져 있으며, 교원섬유 IV, XV, XVII 등이 여기에 속한다. 제 XVII 교원질은 교원질 유사 단백의 하나로 주로 혈관주위에 위치하고 있으면서, 강력한 혈관내피억제제로써 혈관의 생성과 억제를 조절하는 것으로 추측되고 있다. endostatin은 *in vitro* 상에서 혈관내피세포를 억제하고, *in vivo* 상에서 강력한 혈관생성 억제제로서 Lewis 폐암, T241 섬유육종, 쥐의 혈관내피종, B16F10 흑색종 등의 전이를 억제하는 것으로 알려지고 있다.[16] 이것은 세포내에서 ligand 수용체 혹은 신호증폭과정에서 bFGF 혹은 VEGF에 의해 유도된 신호전달을 억제하는 작용을 하는 것으로 추정되고 있다.[12] 그러나 영아혈관종에서 내인성으로 발현되었다는 보고는 없었고 본 연구에서도 성장기, 정지기, 퇴행기 및 triamcinolone 병변내 주사요법 후에도 발현되지 않는 것으로 보아, 혈관종에서 endostatin이 내인성으로 발현되거나 또는 corticosteroid로 치료 후 발현이 유도되어

혈관종의 퇴행을 유도하지는 않을 것으로 추정된다.

영아혈관종의 퇴행기에는 세포고사가 관여하며 세포고사 억제 인자인 bcl-2가 관계된다는 보고가 있다. Mancini 등[39]에 의하면 성장기의 영아혈관종에서는 bcl-2의 발현이 증가되어 있으나 퇴행기에는 감소된다고 하였다. 또한 Cheng 등[40]에 의하면, 다른 혈관기형과 비교해서 영아혈관종의 bcl-2가 감소되어 있고, 이러한 이유에서 영아혈관종은 퇴행할 것이라고 추정하였다. 이러한 세포고사 억제 인자를 통한 영아혈관종의 세포고사 여부를 확인한 연구와는 달리 본 연구에서는 영아혈관종의 퇴행기에서 세포고사인자가 관여하는 지를 알아보기 위해서 caspase-3를 이용하여 면역조직화학적 염색을 시행하였다. 포유동물세포의 세포고사에 관여하는 caspase-3는 cysteine 단백효소의 한 종류로써, 112kD의 핵단백을 85kD으로 분절시킴으로써 세포고사를 일으킨다.[41,42] 최근 보고에 의하면, 세포고사는 caspase 의존성 혹은 비의존성 경로를 통해 일어나는 것으로 알려지고 있다.[43] Rideout 등[44]에 의하면 배양 뇌세포에 뇌세포를 고사시키는 약제를 첨가하고, caspase를 억제 시켰더니 잠시동안 세포고사가 나타나지 않았으나, 결국 배양된 뇌세포는 고사하였음을 발견하였고 이러한 사실을 바탕으로 caspase-비의존적인 경로가 있음을 증명하였다. 본 연구에서 파라핀 포매조직을 이용한 면역조직화학적 염색을 통해서 caspase-3의 발현여부를 확인하려고 하였으나, 사용 가능한 파라핀 포매조직용 caspase-3 항체가 비활성화된 caspase-3에도 결합을 하여 비특이적인 결과를 보이므로 결론을 유도할 수 없었다. 추후 냉동조직을 이용하여 활성화된 caspase-3에 대해 특이한 항체를 이용하여 면역조직화학적 염색을 하면, 세포고사의 경로에 대한 정보를 얻을 수 있을 것으로 사료된다.

본 연구에서는 많은 환자에서의 조직검사가 어려워 각 임상단계별 조직을 충분히 수집하지 못 하였고 특히 퇴행기 단계의 환자는 한명 뿐이었다. 향후, 정지기나 퇴행기 환자를 대상으로 좀 더 많은 연구를 시행하면, 세포고사의 경로 등에 대한 자세한 기전을 밝힐 수 있을 것으로 사료된다.

V. 결 론

본 연구에서는 여러 임상단계에 있는 영아혈관종 조직들에서 혈관형성에 중요한 역할을 하는 혈관형성인자들과 그 수용체인 bFGF, VEGF, Flg, 혈관형성억제인자인 endostatin, 세포고사인자인 caspase-3에 관한 면역조직화학적 염색을 시행함으로써 다음과 같은 결과를 얻었다.

1. 성장기 영아혈관종에서 bFGF, Flg와 VEGF는 발현되었으나, endostatin은 발현되지 않았다.
2. 성장기 영아혈관종을 triamcinolone 병변내 주사요법으로 치료 후 bFGF, Flg, VEGF은 계속적으로 발현되었으며, endostatin은 발현되지 않았다.
3. 정지기 영아혈관종에서 bFGF와 Flg는 발현되었으나, VEGF와 endostatin은 발현되지 않았다.
4. 퇴행기 영아혈관종에서는 bFGF, Flg, VEGF 및 endostatin 등 모든 인자가 발현되지 않았다.
5. 각 단계에서의 caspase-3 발현은 비특이적이어서 뚜렷한 결론을 내리기가 어렵다.

이상의 결과로 영아혈관종에서 성장기에는 bFGF, Flg, VEGF가 발현되었고, 성장기 단계에서 triamcinolone 병변내 주사요법으로 치료 후 bFGF, Flg, VEGF가 발현되었으나 endostatin은 발현되지 않았다. 정지기에는 bFGF, Flg가 발현되었고, 퇴행기는 어떤 인자도 발현되지 않음을 알 수 있었다. 이상의 결과로 VEGF의 발현은 다른 두 단계와 달리 성장에 대한 표시자로써 이용될 수 있고, 이것이 발현된다는 것은 혈관종의 성장이 계속 될 수 있을 가능성이 있고, 이에 대한 치료가 필요하다는 것을 의미한다고 사료된다.

참 고 문 헌

1. Mulliken JB, Glowacki J. Hemangiomas and vascular malformations in infants and children: A classification based on endothelial characteristics. Plast Reconstr Surg 1982;69:412-20.
2. Moroz B. Long-term follow-up of hemangiomas in children. In: Williams HB, editor. Symposium on Vascular Malformations and Melanotic Lesions. St. Louis: CV Mosby; 1983.p162-71
3. Simpson JR. Natural history of cavernous haemangiomata. Lancet 1959;2:1057-9
4. Mulliken JB, Young AE. Vascular Birthmarks : Hemangiomas and Malformations. Philadelphia:W.B. Saunders Co; 1988. p.63-76.
5. Bowers RE, Graham EA, Tomlinson KM. The natural history if the strawberry nevus. Arch Dermatol 1960;82:667-79.
6. Enjolras O, Mulliken JB. The current management of vascular birthmarks. Pediatr Dermatol 1993;10:311-33.
7. Arndt KA, Leboit PE, Robinson JK, Wintroub BU. Cutaneous medicine and surgery. In:Nigro J, Swerlick RA, Sepp NT, Geronemus RG, Leboit DE, Frieden IJ. Angiogenesis, Vascular Malformations and Proliferations. Philadelphia: W.B. Saunders; 1996. p1493.
8. Gospodarowicz D, Neufeld G, Schweigerer L. Molecular and biological characterization of fibroblast growth factor, an angiogenetic factor which also controls proliferation and differentiation of mesoderm and neuroectoderm derived cellls. Cell Diff 1986;19:1-17.
9. Montesano R. Regulation of angiogenesis in vitro. Eur J Clin Invest 1992;22:504-15.
10. Mignatti P, Tusboi R, Robbins E, Rifkin DB. In vitro angiogenesison the

human amniotic membrane: Requirements for basic fibroblast growth factor-induced proteinases. J Cell Biol 1989;108:671-82.

11. Brown LF, Yeo KT, Berse B, Yeo TK, Senger DR, Dvorak HF, et al. Expression of vascular permeability factor(vascular endorhelial growth factor) by epidermal keratinocytes during wound healing. J Exp Med 1992;176:1375-9.
12. Gerwins P, Skoldenberg E, Claesson-Welsh L. Function of fibroblast growth factors and vascular endothelial growth factors and their receptors in angiogenesis. Crit Rev Oncol Hematol 2000;34:185-94.
13. Heldin CH, Usuki K, Miyazono K. Platelet-derived endothelial cell growth factor. J Cell Biochem 1991;47:208-10.
14. Miyazono K, Usuki K, Heldin CH. Platelet-derived endothelial cell growth factor. Prog Growth Factor Res 1991;3:207-17.
15. Kim IJ, Kim HG, Moon SO, Chae SW, So JN, Koh KN, et al. Angiopoietin-1 regulates endothelial cell survival through the phosphatidylinositol 3'-kinase/Akt signal transduction pathway. Circ Res 2000;86:24-9.
16. Marneros AG, Olsen BR. The role of collagen-derived proteolytic fragments in angiogenesis. Matrix Biol 2001;20:337-45.
17. O'Reilly MS, Boehm T, Shing Y, Fukai N, Vasios G, Lane WS, et al. Endostatin: an endogenous inhibitor of angiogenesis and tumor growth. Cell 1997;88:277-85.
18. Razon MJ, Kraling BM, Mulliken JB, Bischoff J. Increased apoptosis coincides with onset of involution in infantile hemangioma. Microcirculation 1998;5:189-95.
19. Patel T, Gores GJ, Kaufmann SH. The role of proteases during apoptosis. FASEB J. 1996;10:587-97.
20. Moscatelli D, Joseph-Silverstein J, Manejias R, Rifkin DB. Mr 25,000

heparin-binding protein from guinea pig brain is a high molecular weight form of basic fibroblast growth factor. Proc Natl Acad Sci USA 1987;84:5778-82.

21. Dionne CA, Crumley G, Bellot F, Kaplow JM, Searfoss G, Ruta M, et al. Cloning and expression of two distinct high-affinity receptors cross-reacting with acidic and basic fibroblast growth factors. EMBO J 1990;9:2685-92.
22. Mansukhani A, Dell'Era P, Moscatelli D, Kornbluth S, Hanafusa H, Basilico C. Characterization of the murine Bek fibroblast growth factor (FGF) receptor: activation by three members of the FGF family and requirement for heparin. Proc Natl Acad Sci USA 1992;89:3305-9.
23. Keegan K, Johnson DE, Williams LT, Hayman MJ. Isolation of an additional member of the fibroblast growth factor receptor family, FGFR-3. Proc Natl Acad Sci USA 1991;88:1095-9.
24. Holtrich U, Brauninger A, Strebhardt K, Rubsamen-Waigmann H. Two additional protein-tyrosine kinases expressed in human lung: fourth member of the fibroblast growth factor receptor family and an intracellular protein-tyrosine kinase. Proc Natl Acad Sci USA 1991;88:10411-5.
25. Breier GU, Albrecht S, Sterrer WR. Expression of vascular endothelial growth factor during embryonic angiogenesis and endothelial cell differentiation. Development (Camb.) 1992;114:521-32.
26. Pepper MS, Ferrara N, Orci L, Montesano R. Potent synergism between vascular endothelial growth factor and basic fibroblast growth factor in the induction of angiogenesis in vitro. Biochem Biophys. Res Commun 1992; 189:824-31.
27. Gospodarowicz DJ, Abraham A, Schilling J. Isolation and characterization of a vascular endothelial cell mitogen produced by pituitary-derived folliculo stellate cells. Proc Natl Acad Sci USA 1989;86:7311-15.

28. Jakeman LB, Winer J, Bennett GL, Altar CA, Ferrara N. Binding sites for vascular endothelial growth factor are localized on endothelial cells in adult rat tissues. J Clin Invest 1992;89:244-53.
29. Dvorak HF, Nagy JA, Dvorak JT, Dvorak AM. Identification and characterization of the blood vessels of solid tumors that are leaky to circulating macromolecules. Am J Pathol 1988;133:95-109.
30. Takahashi K, Mulliken JB, Kozakewich HPW, Rogers RA, Folkman J, Ezekowitz RAB. Cellular markers that distinguish the phases of hemangioma during infancy and childhood. J Clin Invest 1994;93:2357-64.
31. Chang J, Most D, Bresnick S, Mehrara B, Steinbrech DS, Reinisch J, et al. Proliferative hemangiomas: Analysis of cytokine gene expression and angiogenesis. Plast Reconstr Surg 1999;103:1-9
32. Hasan Q, Tan ST, Gush J, Peters SG, Davis PF. Steroid therapy of a proliferating hemangioma : histochemical and molecular changes. Pediatrics 2000;105:117-20
33. Sekeris CE. The mitochondrial genome is a primary site of action of steroid and thyroid hormones. In Vivo 1990;4:317-20.
34. Tsiriyotis C, Spandidas DA, Sekeris CE. The mitochondrion as a primary site of action of glucocorticoids: mitochondrial nucleotide sequences, showing similarity to hormone response elements, confer dexamethasone inducibility to chimaeric genes transfected in LATK-cells. Biochem Biophys Res Comm 1997;35:349-54.
35. Kodama S, Yamanda H, Annale L, Barret C. Elevated expression of mitochondrial cytochrome b and NADH dehydrogenase subunit 4/4L genes in senescent human cells. Exp Cell Res 1995;219:82-6.
36. Lee M, Kim H, Jeon D, et al. Iron metabolism-related genes and mitochondrial

genes are induced during involution of mouse mammary gland. Biochem Biophys Res Comm 1996;224:164-8

37. Knighton DR, Silver MA, Hunt TK. Regulation of wound-healing angiogenesis: effect of oxygen gradients and inspired oxygen concentration. Surgery 1981;90:262-70.
38. Knighton DR, Hunt TK, Scheuentuhl H, Halliday BJ, Werb Z, Banda MJ. Oxygen tension regulates the expression of angiogenesis factor by macrophages. Science 1983;221:1283-5.
39. Mancini AJ, Smoller BR. Proliferation and apoptosis within juvenile capillary hemangiomas. Am J Dermatopathol 1996;18:505-14.
40. Cheng L, Liang J, Tang S. The study on the role of apoptosis suppressive gene bcl-2 in the pathogenesis of hemangioma. Zhonghua Zheng Xing Shao Shang Wai Ke Za Zhi 1999;15:35-6.
41. Duan H, Orth K, Chinnaiyan AM, Poirier GG, Froelich CJ, He WW, et al. ICE-LAP6, a novel member of the ICE/Ced-3 gene family, is activated by the cytotoxic T cell protease granzyme B. J Biol Chem 1996;271:16720-4.
42. Casciola-Rosen L, Nicholson DW, Chong T, Rowan KR, Thornberry NA, Miller DK, et al. Apopain/CPP32 cleaves proteins that are essential for cellular repair: a fundamental principle of apoptotic death. J Exp Med 1996;183:1957-64.
43. Kolenko VM, Uzzo RG, Bukowski R, Finke JH. Caspase-dependent and -independent death pathways in cancer therapy. Apoptosis 2000;5:17-20
44. Rideout HJ, Stefanis L. Caspase inhibition: a potential therapeutic strategy in neurological diseases. Histol Histopathol 2001;16:895-908

Abstract

Assessment of Prognosis in the Outcome of Infantile Hemangioma by Immunohistochemical Staining

Jin Ho Chang

Department of Medicine

The Graduate School, Yonsei University

(Directed by Assistant Professor Kee-Yang Chung)

Infantile hemangioma constitutes a type of cutaneous vascular anomaly with the incidence of 1.1%-2.6% in neonates, which, in contrast to vascular malformation, regresses as the child grows through the growth, involuting and involuted phases. Most of the clinicians recommend simple observation with the expectation of spontaneous regression on the empirical basis. However, due to the absence of any established markers of each clinical phase, it is often quite impossible to predict the expansile growth of the hemangioma, and in some cases serious cosmetic problem may arise; in 20%, ulceration and bleeding may occur and 40% of the cases may end up with telangiectasia, atrophy, hypopigmentation or cicatrical changes. Also, even if the tumor remains still, parents request some degree of treatment despite the medical advice. In this study, we stained tissue sections of hemangiomas in all clinical phases with antibodies to the important angiogenetic factors; basic fibroblast growth factor (bFGF;FGF-2), vascular endothelial cell growth factor (VEGF) and Flg (receptor for aFGF). Expression of angiostatic factor, endostatin and apoptotic factor, caspase-3, were also investigated.

By the means of immunohistochemical staining, we found that in the growth phase of infantile hemangioma, bFGF, Flg, and VEGF were expressed, and after treatment with intralesional triamcinolone, bFGF, Flg, and VEGF were also expressed but not endostatin. In the involuting phase, bFGF, Flg were expressed, and in the involuted phase, none of the above factors were expressed. As caspase-3 antibody also stained inactive caspase-3 enzyme, we could not obtain any conclusions from the nonspecific stains. From the above results, expression of VEGF can be used as a marker to differentiate growth phase from the other phases and its presence may indicate the potential for further growth and necessity for treatment.

Keywords : angiogenetic factor, angiostatic factor, apoptotic factor, bFGF, VEGF, Flg, endostatin, caspase-3