어린 토끼에서 외과적으로 유도된 관절원판변위 후 악관절의 조직병리학적 변화

연세대학교 대학원

치 의 학 과

김 현 숙

어린 토끼에서 외과적으로 유도된 관절원판변위 후 악관절의 조직병리학적 변화

지도 송 영 복 조교수

이 논문을 박사 학위논문으로 제출함

2000년 6월 일

연세대학교 대학원

치 의 학 과

김 현 숙

김현숙의 박사 학위논문을 인준함

심사위원_____인

심사위원_____인

심사위원_____인

심사위원_____인

심사위원_____인

연세대학교 대학원

2000년 6월 일

어린 토끼에서 외과적으로 유도된 관절원판변위 후 악관절의 조직병리학적 변화

김 현 숙

감사의 말씀

본 논문을 완성하기까지 항상 격려해 주시고 시종 지도 편달하여 주신 송 영복 교수님께 진심으로 감사드리며, 바쁘신 가운데 많은 조언과 격려를 아끼지 않으신 손 병화 교수님, 이 충국 교수님, 김 형곤 교수님, 박 형우 교수님께 감사드립니다. 또한 대학원 과정동안 부족한 저를 지도 편달하여 주시며 많은 가르침을 주셨고, 논문을 쓰는 동안 멀리서나마 지켜봐 주신 김 인권 교수님께도 감사드립니다.

동물실험을 하는데 시행착오가 많았는데도 동물실험실 관계자 여러분과 조직 슬라이드를 만드느라 애써주신 유 병기 선생님, 현미경을 사용할 수 있도록 배려해주신 육 종인 선생님의 도움으로 무사히 마칠 수 있었습니다. 감사합니다.

저의 연구를 위하여 많은 관심과 도움을 아끼지 않은 사랑하는 교합학 교실원 여러분, 특히 동물 실험하는데 애쓴 최 영윤 선생님과 밤을 새워가며 많은 도움을 준 최 인혁, 최 용민 선생님께 감사드립니다. 늘 웃음으로 맞아주며 위로를 해준 최 진희 선생님, 송 민희 선생님, 김 선영 선생님 고맙다는 말을 전하고, 또한 조직소견을 판독하는데 도와주신 유 미현 선생님과 논문을 쓰며 어려움을 같이하고 앞에서 이끌어주신 고 재용 선생님, 위로와 용기를 준 민 현정 선생님께도 감사드립니다.

논문을 쓰는 동안 내내 누구보다도 용기와 힘을 주신 서 배원 선생님을 비롯하여 문 순영 선생님, 고 지영 선생님, 강 신성 선생님 정말 감사합니다. 논문을 핑계로 소홀했던 병원을 잘 운영해준 직원들에게도 고마운 마음을 전하며, 오늘이 있기까지 늘 지켜봐 주시고 헌신적인 사랑으로 돌보아 주신 부모님과 가족에게 이 영광을 드립니다.

2000년 6월

저 자 씀

목 차

국문요약 iv

I. 서론 1

II. 연구대상 및 방법 4

가. 연구대상 4

나. 연구방법 4

III. 연구결과 7

가. 관절원판 7

나. 과두 8

다. 측두골의 관절융기 10

라. 연골하골 11

마. 관절원판후조직 12

바. 활막 13

IV.총괄 및 고찰 15

V. 결론 26

참고 문헌 28

영문 요약 35

사진 부도 36

도표 목차

표 1. 관절원판의 조직변화 요약 8
표 2. 과두의 조직변화 요약 10
표 3. 측두골과 연골하골의 조직변화 요약 12
표 4. 관절원판후조직과 활막의 조직변화 요약 14

그림목차

그림 1. 토끼 수술과정 38
그림 2. 대조군의 관절원판 38
그림 3. 실험군의 관절원판 (술후 2주) 39
그림 4. 실험군(술후 4주와 8주)과 모의수술군의 관절원판 39
그림 5. 대조군의 과두 40
그림 6. 실험군(술후 2주)의 과두 41
그림 7. 실험군(술후 4주)의 과두 41
그림 8. 실험군(술후 8주)과 모의수술군의 과두 42
그림 9. 측두골 42
그림 10. 실험군과 모의수술군의 측두골 43
그림 11. 연골하골 43
그림 12. 관절원판후조직 44
그림 13. 활막 44

국문요약

어린 토끼에서 외과적으로 유도된 관절원판변위 후 악관절의 조직병리학적 변화

김 현 숙
(지도 : 송 영복 조교수)

악관절원판의 비정상적인 관계는 골관절증과 연관되어 하악과두 성장에 영향을 미칠 수 있음을 보여주는 연구결과가 제시되고 있다. 그러나 악관절내장증의 진행 과정중에 하악의 성장에 미칠 수 있는 관절내 변화에 관하여 잘 알려져 있지 않다. 하악골의 성장이 활발한 시기에 발생된 악관절내장증이 성장 변화 중인 악관절에 미치는 영향을 조직병리학적으로 연구하기 위하여, 생후 30일된 어린 토끼의 편측 악관절부위에 외과적 수술로 비정복성 관절원판변위를 야기한 후 어른 토끼가 되는 동안에 일어나는 악관절의 조직형태학적 변화를 2주, 4주, 8주 간격으로 관찰하여 다음의 결과를 얻었다.

1. 실험측의 관절원판은 전방으로 변위되어 있었고, 천공되었거나 형태 변화가 심하였으며, 교원섬유의 방향성 상실, 과세포성, 연골성 과형성 등으로 인한 내부구조의 변성이 초래되었다. 또한 대부분의 관절원판이 측두골과 유착되어 상관절강이 폐쇄되었다.
2. 실험측 과두는 시간이 지날수록 전후방으로 길고 편평하게 변하였다. 술후 2주군에서는 모든 세포층의 두께가 증가하였고, 4주군에서는 비대층의 비후가 관찰되었다. 8주에서는 관절면이 변위된 관절원판에 상응하게 전방으로

재형성되었고 대조군과 유사한 소견이었으나, 과두 후방부는 세포층의 두께 증가와 더불어 골의 침착이 있었다. 2주와 4주군에서는 혈관형성, 세열화, 연골세포의 집적, 연골층의 소실 등의 변화가 나타났다.

3. 실험측의 관절원판후조직과 활막은 섬유화가 심한 양상을 보였고, 측두골은 관절원판과 유착되어 침식과 변형이 심하였다. 연골하골에서는 골수의 섬유화와 출혈이 관찰되었다.
4. 모의수술군에서도 일부에서 관절원판이 측두골에 유착되고 과두와 측두골에 약간의 변화가 관찰되었다.

핵심되는 말 : 관절원판변위, 악관절내장증, 골관절증, 재형성

어린 토끼에서 외과적으로 유도된 관절원판변위 후 악관절의 조직병리학적 변화

연세대학교 대학원 치의학과
(지도 송 영 복 조교수)
김 현 숙

I. 서 론

측두하악장애(Temporomandibular disorder)는 저작근과 측두하악관절 및 그와 관련된 해부학적 구조물의 임상적인 증상들을 포함하는 근골격계 질환의 일종으로, 크게 측두하악관절장애와 근육장애로 나눌 수 있다(Bell, 1982). 측두하악관절장애(Temporomandibular joint disorder) 환자의 약 70%를 차지하고 있는 악관절내장증(Internal derangement)은 교합시 과두에 대한 관절원판의 비정상적인 관계를 말한다(Dolwick 등, 1983). 특히 관절원판변위는 악관절내장증의 주요한 형태로 악관절 잡음 및 동통과 기능부전 등을 야기한다. 내장증의 원인은 알려져 있지 않지만 기계적인 외상이 주요인자로 생각되어왔다(Burakoff and Kaplan, 1993). 악관절내장증의 임상 증상으로는 관절잡음과 개구제한 등 운동이상을 들 수 있으며 기능시의 악관절 동통이나 주변 근육의 동통을 수반한다.

Rasmussen(1981)에 의하면 단계별로 분류할 수 있는데, 제 1기는 관절원판의 전방변위로 인한 개폐구시의 단순 관절음(click)의 발생이고, 제2기는 임상적으로 간헐적인 과두걸림 (intermittent locking), 제3기는 급성 폐구성 과두걸림 (acute closed lock)으로 관절원판이 개구시 정복되지 않고 전방에 위치하여 과두의 활주운동을 제한하며 관절잡음은 들리지 않는다. 제 4기는 연조직의 재형성이 일어나는 시기로서 후방부착부와 인대가 시간이 지남에 따라 섬유화되면서 재형성이

일어난다. 개구시 미세한 염발음(crepitus)이 나타날 수 있다. 제5기는 경조직의 재형성이 나타나는 단계로서 관절원판의 천공이나 직접적인 골접촉으로 인해 개폐구시 거친 염발음이 발생하기도 한다. 또한 동통이 없이 거의 정상범위까지 입을 벌릴 수도 있다. 다른 한편으로 골조직의 퇴행성 변화가 진행되면 심한 침식과 수직 고경의 소실, 관절과 근육의 동통이 수반될 수 있다.

측두하악장애 환자에서 동통이나 관절잡음 또는 개구제한 등 전형적인 증상과 징후 외에, 관절원판의 변위로 인하여 하악의 비대칭이 야기될 수 있음이 여러 임상 연구와 방사선학적 연구에 의해 제안되었다. Christensen(1981)과 Bezuur(1989)는 근육장애 환자에서의 하악의 비대칭을 보고하였고, Schellhas(1993), Schokker(1990), Miller(1992) 등은 악관절장애 환자에서의 하악 비대칭이 야기될 수 있음을 보고하였다. 또한 Katzberg(1985), Schellhas(1991), Dibbet 등(1985), Katzberg(1985), Tallents 등(1991)은 성장기 어린이에 있어서 측두하악장애가 하악의 성장과 발달에 영향을 미친다고 보고하였다.

악관절내장증이 골관절증과 연관되어 이러한 하악의 비대칭을 야기한다는 제안이 있어왔으나, 이 질환의 병인과 진행과정에 대해서는 조직학적 연구가 미흡하였다. 악관절내장증 환자의 조직학적 연구는 Kurita(1989), Scapino(1983), Isberg와 Isacsson(1986), McCoy(1986), Katzberg(1983), de Bont(1986), Hall(1984), Salo(1991) 등에 의해 이루어졌다. 인간에 있어서 악관절내장증의 진행과정을 연구하는데 몇 가지 문제점이 있는데, 표본은 사체(cadaver)나 관절원판절제술(diskectomy)를 시행하여 얻은 것이 대부분이었다. 사체로부터의 표본은 악관절내장증의 기능부전에 대한 병력을 알 수 없고, 관절원판절제술로부터는 대부분 질환의 후기 과정에 해당하는 것이었다. 이와 같은 문제점 때문에 인간과 유사한 동물을 대상으로 연구를 시행하였다. Tallents 등(1990)은 관절원판후조직을 절개하여 전방 변위시킨 후 관절원판의 재형성과 골관절증 소견이 나타났음을 보고하였다. Mills 등(1990)은 토끼에서 실험적으로 유도된 관절원판의 전방변위에서 뭉툭하고 거친 관절표면, pitting, discoloration, 정상적인 관절 융기의 소실과 유착을 보고하였다. Ali 와 Sharawy(1993, 1994, 1995,

1996)는 토끼에서 비정복성 관절원판 변위를 야기한 후 1주, 2주, 4주, 6주 간격으로 관찰한 결과 관절원판과 하악과두의 연골내의 탄성섬유(elastic fiber)의 변화, 관절원판, 원판후조직, 과두, 관절융기, 활막의 세포와 세포외 기질의 변화, 교원질의 변화, 신경조직의 변화, fibronection의 변화, 면역화학적인 변화를 보고하였다. Macher 등(1992)은 악관절내장증이 골관절증을 유발한다고 주장하였는데, 외과적 수술을 통하여 유도된 악관절내장증에서 과두 전방부의 침식(erosion)과 관절면 연조직의 붕괴, 연골세포(chondrocyte)의 증식을 보고하였다.

그런데 성장중인 인간과 동물에서의 악관절내장증의 경과과정에 따른 조직학적 변화에 대한 연구가 미흡하였기 때문에, 본 연구에서는 인간과 해부학적으로 유사한 성장중인 어린 토끼에서 외과적 수술을 통해 편측의 비정복성관절원판 전방변위를 야기한 후 나타나는 조직 변화를 관찰하고자 하였다.

II. 연구 대상 및 방법

가. 연구대상

생후 30일된 NewZealand White rabbit (Oryctolagus uniculus)을 대상으로 실험하였으며, 토끼는 실험군과 모의수술군 (Sham operation group)으로 분류하였다.

(1) 실험군

생후 30일된 성장중인 토끼 9마리(평균 556g)를 전신마취하에 좌측의 관절원판을 전방 변위시키는 수술을 시행하였고, 2주에 3마리, 4주에 3마리, 8주에 2마리를 희생시켜 조직 시편을 만들었다.

(2) 모의수술군(sham operation group)

생후 30일된 토끼 9마리(평균 509g)에서 관절원판을 실험군과 동일한 방법으로 수술하되 전방변위는 시키지 않고 봉합하여 2주에 2마리, 4주에 2마리, 8주후 3마리를 희생시켜 조직 시편을 만들었다.

(3) 대조군

실험군과 모의수술군의 우측 악관절 소견을 대조군으로 설정하였다.

나. 연구방법

1. 수술 방법

(1) 실험군 수술

저자는 Ali 등(1993)의 방법에 따라, 생후 30일된 NewZealand white rabbit(Oryctolagus uniculus)에서 외과적 수술을 통하여 좌측 악관절의 비정복성 관절원판변위를 유도하였다.

각각의 토끼는 Rompun(Zylazine, 20mg/ml) 2.0ml와 Ketaset (Ketamin Hcl, 100mg/ml) 2.0ml를 혼합하여 귀의 정맥에 정맥내 주사하여 전신마취를 하였고, 안각의 바로 외측

부위의 털을 제거하고 요오드 용액으로 소독한 후 수술을 시행하였다. 수술부위에 추가 마취와 지혈을 위해 1:100,000 에피네프린이 함유된 2% 리도카인을 주사하였다.

좌측의 안와 후연에 대해 외측으로 1cm 떨어져, squamosal bone의 협골궁 위의 피부에 수직으로 2cm 절개를 하였고(그림 1A), zygomatico-squamosal suture가 보이도록 노출시켰다(그림 1B). Zygomatico-squamosal suture line을 기준으로 상하에 수직으로 협골돌기의 몸체와 협골궁에 small round bur로 2개의 구멍을 뚫었다. 그리고 하방에 위치한 구멍보다 약 1cm 전방 부위에 세번째 구멍을 뚫었다(그림 1C). 또한 관절융기 바로 하방 수준에서 squamosal bone 협골궁체의 전방부와 후방부를 안와의 하방까지 각각 수직과 수평절개를 하였다. 협골궁은 부착된 골막이 분리되지 않도록 안와 방향으로 조심스럽게 젖혔고, 이 과정으로 관절원판과 측방, 전방, 후방 인대를 관찰할 수 있었다.

11번 blade를 사용하여 원판측부인대와 교근 부착부로부터 관절원판을 분리하였다. 측두근의 부착부로부터 관절원판을 전방으로 분리시키기 위하여 다시 절개하였다. 세번째 절개는 squamosal bone을 둘러싸고 있는 골막과 외측 익돌근으로부터 관절원판을 분리시키기 위하여 내측으로 절개를 하였다. 그 후 관절원판의 앞쪽을 전방으로 끌어당겨 3-0 흑견사를 사용하여 협골궁에 낸 세번째 구멍에 봉합하였다(그림 1D). 수술은 개구시와 폐구시에 관절원판이 과두의 전방에 위치할 때 성공한 것으로 간주하였다. 젖혀두었던 협골궁을 제자리에 위치시켜 봉합을 하였고, 피하 조직과 피부는 3-0 흑견사로 봉합한 후, 수술 부위를 소독액으로 세척하였다.

(2) 모의 수술군(sham operation group) 수술

수술 과정은 실험군과 동일하게 관절낭과 골을 개방하였고, 관절원판의 외측, 전방, 내측 인대를 절개한 후, 전방변위시키지 않은 상태에서 제자리에 위치시켰다. 젖혀두었던 골편을 제자리에 위치시킨 후 3-0 흑견사로 봉합한 다음, 피하조직과 피부를 봉합하였다.

(3) 술후 처치

술후 ice bag을 수술부위에 10분간 위치시켰다. 토끼는 수술 후 3일 동안 진통제와 항생제를 투여하였고, 동일한 조건에서 사육한 후 실험군과 모의 수술군을 각각 2주, 4주, 8주 후에 희생시켰다.

(4) 표본 제작

희생된 토끼의 좌우 악관절 부위를 절단한 후 10% 포르말린에 고정하였고, Plank와 Rychla 방법을 이용하여 탈회하였다. 탈회액은 증류수 100ml에 aluminum chloride 7.0mg, hydrochloric acid 8.5ml, formic acid 5.0ml를 혼합하여 만들었다. 탈회는 4일간 시행하였으며, 탈회가 끝나면 조직을 5% sodium sulfate 수용액에 12시간 담가 두었다가 수세하고 통상적인 방법에 따라 파라핀에 포매하였다. 그후 시상면 방향으로 5 마이크론 두께로 연속시편을 만들었으며, 표본의 크기에 따라 시편의 수가 너무 많기 때문에 일정한 간격을 두고 2-3 조직절편을 취하여, hematoxylin-eosin 염색과 Masson's trichrome 염색을 시행한 후 광학현미경(Olympus, Japan)으로 관찰하였다.

III. 연구결과

가. 관절원판

(1) 대조군

관절원판은 과두와 관절융기 사이에 위치한 얇은 중간대와 전방대와 후방대가 두꺼운 양요형(biconcave shape)으로 되어있다(그림 2A). 관절원판은 전후방으로 배열된 치밀한 교원섬유로 이루어져 있으며(그림 2B), 중간 중간의 연골소와(lacunae)내에는 연골세포양 세포(chondrocyte like cell)로 구성되어 있었다(그림 2C). 중간대의 교원섬유는 전후방으로 배열되어 있는 반면, 전방과 후방대의 섬유는 내외방으로(transverse) 주행하고 있었다(그림 2D).

(2) 실험군

2주후 관절원판은 과두와 관절융기의 전방에 위치하고 있고(그림 3A), 1마리는 관절원판 자체에서 천공되어 있었고, 1마리는 관절원판과 후방부착부 경계에서 천공되어 있었다(그림 3B). 관절원판은 측두골과 유착되어 상관절강이 폐쇄되어 있다(그림 3A). 전방으로 변위된 관절원판에서는 교원섬유의 전후방으로 평행한 방향성이 소실되어 있었다(그림 3C). 과두와 접촉하는 부분의 관절원판의 최외층은 섬유화(fibrosis)가 심하였고 세포가 표층에 평행하게 배열되어 있었으며, 과세포성(hypercellularity)을 나타냈다.

4주후의 관절원판도 전방으로 위치되어 있었고, 한 마리에서는 관절원판이 천공되었으며, 두 마리에서는 전후방대가 얇고 길게 신장되어 있었다(그림 7A). 또한 측두골과 부분적 또는 완전 유착되어 상관절강이 폐쇄되어 있었다(그림 7A). 교원섬유의 방향성이 2주와 마찬가지로 소실되어 있었고, 과두와 관절면이 접하는 부위의 섬유화가 심하였으며(그림 4A) 연골성 과형성이 관찰되었다(그림 4B).

8주후의 관절원판도 전방으로 위치하고 있으며(그림 8A), 한 마리에서는 천공이 있었고, 다른 토끼에서는 관절원판이 길게 신장되어 있었다. 2주, 4주 때처럼

관절원판이 측두골과 유착되어 있었고(그림 8A) 교원섬유의 방향성 상실이 나타났다(그림 4C).

(3) 모의수술군

관절원판의 위치와 모양이 대조군과 같은 소견을 보인 것도 있었으나, 대부분 과두와 측두골의 관절융기 사이에 길게 신장되어 있었고 위치는 정상이었다. 4주와 8주후 군에서는 대부분 측두골과 관절원판의 유착이 있었다(그림 4D). 교원섬유의 방향성은 약간의 변화가 있었으나 대부분 대조군과 유사한 소견을 보였다.

표 1. 관절원판의 조직변화 요약

	대조군	모의수술군	실험군
2주	양요형 교원섬유 방향성 연골세포양세포	대조군과 유사 (일부 관절원판신장)	전방위치,천공, 측두골과 유착, 교원섬유 방향성상실 과세포성
4주	2주군과 유사	대조군과 유사 (측두골과 유착)	전방위치, 천공, 신장, 측두골과 유착, 교원섬유 방향성상실 연골성 과형성
8주	2주군과 유사	약간의 교원섬유방향성상실	전방위치, 천공, 측두골과 유착 교원섬유 방향성상실

나. 과두

(1) 대조군

과두의 관절면은 얇은 연골층으로 피개되어 있으며(그림 5A,B), 고배율로 관찰시 과두의 관절면은 3개의 층으로 이루어져있다(그림 5C). 관절층(fibrous, articular layer)은 주로 교원섬유와 소수의 탄력섬유, 상당수의 섬유아세포로 구성되어 있다. 증식층은 미분화 간엽세포가 여러 층을 이루고 있고 기질이 진한 염기호성(basophilic)을 띤다.

비대층은 진한 핵을 가진 타원형의 young chondrocyte와 비대하고 연한 핵을 가진 hypertrophic chondrocyte로 구성되어 있다. 과두의 후방 비관절면은 과두의 관절면보다 관절층과 증식층이 두껍고, 비대층은 관절면보다 얇다.

(2) 실험군

2주는 대조군과는 달리 과두의 모양이 길고 편평하게 변했다(그림 6A). 모든 세포층의 두께가 증가되었으며(그림 6B) 특히 비대층의 hypertrophic cell들이 길고 두껍게 열을 이루고 있었다. 관절층에는 혈관형성이 보였고(그림 6D), 연골층이 소실되어 연골하골이 노출되어 있는 부분도 존재하였다(그림 6E). 연골세포의 과증식과 집적(chondrocyte clustering)이 보였으며(그림 6F) 세포외기질이 풍부하였다. 과두후방의 비관절면의 관절층과 증식층이 약간 두꺼워져 있었다(그림 6C).

4주후 과두의 관절면은 길고 편평하고 변형되어 있었고(그림 7A), 전방변위된 관절원판에 맞추어 과두의 관절면이 전방으로 형성되어 있었다. 관절층과 증식층이 두꺼워져 있었고, 특히 비대층의 증식이 확연했다(그림 7B). 관절층의 세열화(fibrillation)(그림 7D)와 연골층이 소실된 부분이 일부 존재하고 연골세포 집적이 보이며 혈관 형성도 볼 수 있었다. 과두 후방부의 비관절면에서는 관절층과 증식층 및 비대층의 두께가 증가되어 있었다(그림 7C).

8주후 과두는 모양이 역시 전후방으로 길게 편평화 되어 있었으며(그림 8A) 일부 천공된 부위는 측두골과 과두가 유착되어 있었다. 과두는 4주에서 볼 수 있었던 것처럼 관절면이 전방으로 재형성되어 형태의 변형은 심하였으나, 세포층은 안정된 모습이었다(그림 8B). 과두 후방부의 비관절면에서는 관절층과 증식층, 비대층의 두께 증가와 더불어 골재형성이 활발하였다(그림 8C).

(3) 모의수술군

2주의 과두는 일부 후방 비대층의 증식부위가 보인 것도 있었으나 전반적으로 대조군과 같은 모양을 나타냈다.

4주의 과두는 한 마리는 대조군과 같은 모양이었고 다른 한 마리는 모양이 신장된 관절원판에 맞추어 편평하게 변화하였다(그림 8D). 비대층이 비후되어 있었고 연골세포의 집적도 볼 수 있었다.

8주후 과두는 편평하게 모양이 변해있었으나 큰 변화는 없었다.

표 2. 과두의 조직변화 요약

	대조군	모의수술군	실험군
2주	둥근모양 관절층 증식층 비대층	대조군과 유사	길고 편평한 모양 모든 세포층 두께 증가 후방부 관절층과 증식층 두께 증가 혈관형성, 세열화, 연골세포 집적 연골층 소실
4주	2주군과 유사	대조군과 유사 (일부 과두 편평) 비대층 비후 연골세포 집적	길고 편평한 모양 세포층 두께증가(특히 비대층) 과두 후방부 세포층 두께 증가 혈관형성, 세열화, 연골세포 집적 연골층 소실
8주	2주군과 유사	편평한 모양	관절면 전방으로 형성 과두 후방부 세포층 두께 증가 후방부 골침착

다. 측두골의 관절융기

(1) 대조군

측두골은 관절층, 증식층, 연골층으로 되어있는데(그림 9A), 하악과두와 비교했을 때 두꺼운 관절층과 과두보다는 얇은 연골층으로 되어 있고 연골세포는 넓게 흩어져있었다. 연골층 하방에는 chondroid bone으로 구성되어 있었다.

(2) 실험군

2주의 관절융기는 심한 침식과 변형을 보였는데(그림 6A), 모든 세포층이 두꺼워져 있었고(그림 9B), 부분적인 수직균열(vertical splitting)이 보였다(그림 9C). 관절원판과

유착된 부분에 거대한 연골성 분화를 보이는 부분이 관찰되었고, 관절층이 소실되어 골이 직접 노출된 부위도 존재하였다(그림 9D).

4주의 관절융기는 관절원판과 유착되어 원래의 모습을 판독하기 어려웠고, 세포층이 불규칙하게 파괴되어 있었다(그림 7A). 일부 연골세포가 집적(chondrocyte clustering)되어있었고 골수내 출혈(그림 10A)과 섬유화(그림 10B)가 관찰되었다.

8주는 2주와 4주군에 비하여 세포층과 골이 안정된 모습을 보였으며, 관절층이 두껍게 형성되어 있었다(그림 10C).

(3) 모의수술군

2주의 측두골은 대조군과 유사한 소견을 보였다. 4주에는 한 마리에서 관절원판과 측두골이 유착된 양상을 보였고(그림 4D, 8D), 8주의 측두골에 약간의 침식이 있었다.

라. 연골하골(subchondral bone)

(1) 대조군

연골하골은 vascular medullary canal과 cancellous bone으로 되어있고 chondroid bone area가 포함되어 있었다(그림 11A).

(2) 실험군

2주후 세 마리 모두에서 신생 골이 활발히 형성되고 있었고, 골수의 섬유화(bone marrow fibrosis)(그림 11B) 소견과 함께 출혈(hemorrhage)(그림 11C)이 있었다. 4주와 8주에도 섬유화와 골수의 출혈(bone marrow hemorrhage)이 관찰되었다.

(3) 모의수술군

2, 4, 8주 모두 대조군과 유사한 소견을 나타냈다.

표 3. 측두골과 연골하골의 조직변화 요약

		대조군	모의수술군	실험군
측두골	2주	관절층 증식층 연골층	대조군과 유사	심한 침식과 변형 모든 세포층 두께증가 부분적 수직 균열 관절원판과 유착 연골성 분화,연골층 소실
	4주	2주군과 유사	관절원판과 유착	관절원판과 유착 세포층의 불규칙한 파괴 연골세포의 집적 골수내 출혈과 섬유화
	8주	2주군과 유사	약간의 침식 관절원판과 유착	관절층 두께 증가 대조군과 유사
연골 하골	2주	Medullary canal, Cancellous bone Chondroid area	대조군과 유사	골수의 섬유화 골수내 출혈
	4주	2주군과 유사	대조군과 유사	2주군과 유사
	8주	2주군과 유사	대조군과 유사	2주군과 유사

마. 관절원판후 조직

(1) 대조군

세부분으로 나뉘어져 있는데 탄성섬유가 많이 있는 상부판, 교원섬유가 풍부한 하부판, 혈관이 풍부한 중간조직으로 되어 있었다. 교원섬유가 전후방으로 배열되어 있었고, 지방조직이 관찰되었다(그림 12A).

(2) 실험군

2주의 원판후 조직은 천공되어 소실되어 있었고 섬유화가 심하였다(그림 12B). 4주에서도 섬유화는 심하였고 만성 염증 세포가 존재하였으며 지방조직이 소실되어

관찰되지 않았다(그림 12C). 8주에서도 섬유화는 되어 있었으나 2주, 4주에 비하여 안정된 모습이었으며 혈관이 풍부하고 지방층도 보였다.

(3) 모의수술군

2주, 4주, 8주 모두 대조군과 유사한 소견을 보였다.

바. 활막

(1) 대조군

활막은 관절원판에 의하여 상관절강의 활막과 하관절강의 활막으로 나누어지며 synovial villi를 형성하고 있었다. 활막은 intima라고 불리는 세포층과 subintima라고 불리는 혈관이 풍부한 소성결합조직으로 되어있었다(그림 13A).

(2) 실험군

2주군에서는 활막의 섬유화(fibrosis)가 심하며 비후(hyperplastic)되어 있었다. 4주군에서는 2주군과 마찬가지로 섬유화가 심하며 혈관이 많았고, 만성 염증세포도 관찰할 수 있었다(그림 13B). 또한 활막의 과도한 papillomatous hyperplasia를 볼 수 있었다(그림 13C). 8주의 활막은 섬유화되어 있으나 2주와 4주군에 비하여 안정된 모습이었다.

(3) 모의수술군

2주군에서 한 마리는 정상적인 소견을 보였다. 다른 한 마리에서는 약간의 섬유화를 볼 수 있었다. 4주군과 8주군에서는 대조군과 유사한 소견이었다.

표 4. 관절원판후조직과 활막의 조직변화 요약

		대조군	모의수술군	실험군
관절 원판후 조직	2주	교원섬유 배열 혈관,지방조직 풍부	대조군과 유사	섬유화 지방조직 소실
	4주	2주군과 유사		섬유화 약간의 염증세포 지방조직소실
	8주	2주군과 유사		약간의 섬유화 혈관과 지방조직풍부
활막	2주	세포층 소성결합조직	대조군과 유사	섬유화 활막의 비후
	4주	2주군과 유사		섬유화, 염증세포 활막의 과증식
	8주	2주군과 유사		약간의 섬유화

IV. 총괄 및 고찰

"내장증"이라는 용어는 영국의 외과의 Hey가 처음 사용하였고, Farrar(1971)는 악관절조영술에 의한 검사를 시행하여 관절원판 전방변위에 수반하는 장애를 악관절내장증이라 하였다. Dolwick(1983)등은 하악과두와 관절원판의 위치적 관계 이상으로 정의하였고, 종종 관절원판후조직의 천공을 수반한다고 하였다. Moffett(1984)는 관절원판 부착섬유의 신전으로 인해 하악과두에 대한 관절원판의 정상적인 위치적 관계를 상실한 상태라고 하였다. 이상으로 악관절내장증은 관절원판의 위치 이상 및 이에 따라 야기되는 일련의 기능적, 기질적 장애라고 정의할 수 있다.

악관절내장증의 유병율은 autopsy study에 의하면 성인에서 11.6%라고 하며(Hansson 등, 1983), Westesson(1984) 또한 autopsy study에서 67%의 노인에서 발병한다고 하였으며, Dolwick(1983)은 전체 인구의 25%가 이 질환에 이환된다고 하였다.

악관절내장증의 임상 증상으로는 관절잡음과 개구제한 등 운동이상을 들 수 있으며 기능시의 관절부위나 주변 근육의 동통을 수반한다. 이상의 전형적인 증상과 징후외에, 관절원판의 변위로 인하여 하악 비대칭이 야기될 수 있음이 여러 임상 연구와 방사선학적 연구에 의해 제안되었다(Katzberg, 1983, 1985; Ogus, 1979; Schellhas, 1989, 1990; Nickerson 1982). 관절원판이 전방변위되면 초기에는 적응성 변화가 나타나지만 지속적인 하중이 조직의 수용한계를 넘을 경우 퇴행성 변화를 일으켜 골관절증이 유발된다. 이환된 하악과두의 역행성 재형성(regressive remodeling)이 일어나고 하악 높이(mandibular height)의 수직감소가 일어나서 하악 비대칭이 초래될 수 있다고 주장하였다. 그러나 하악 비대칭을 비롯한 성장 장애는 주로 유전적, 외상, 질병 등 여러 요인에 의해 나타나고, 대조군을 비교 대상으로 평가한 종적인 연구가 선행되어야 한다. 그럼에도 불구하고 측두하악장애 환자가 날로 증가하는 추세이고, 성인에서는 변화가 서서히 일어나며 교합에 의한 보상 작용이 가능하지만,

어린이에서는 관절원판변위로 인한 관절내의 변화가 성장에 영향을 미칠 수 있으리라 생각되었다. 따라서 어린 토끼를 대상으로 편측의 비정복성 관절원판변위를 야기한 후 성토가 되는 동안에 일어나는 악관절의 조직형태학적 변화를 주기적으로 관찰하기로 하였다.

본 실험에서 토끼를 대상으로 연구를 하였는데, 토끼의 측두하악관절은 인간과는 몇 가지 다른 점이 있다(Tallents 등, 1990). 완전한 관절와의 모양을 갖추지 못했는데 뇌(brain)가 인간에서 볼 수 있는 것처럼 관절위를 덮고 있지 않기 때문이다. 후방부착부 (posterior attachment)가 후상방으로 측두근막, 귀의 연골, 피부까지 혼합되어 있고, 협골궁의 등쪽 끝부분이 후방으로 연장되어 관절의 외벽을 형성한다. 토끼의 관절원판 세포는 주로 연골양 세포인 반면 인간에서는 섬유아세포(fibroblast)가 우세하다. 관절원판의 foot에 부착된 외측익돌근이 없다. 이런 차이점이 있지만 토끼의 측두하악관절은 전후방 운동과 측방운동이 가능하고 해부학적으로 유사할 뿐아니라, 수술하기가 간단하기 때문에 훌륭한 모델이 될 수 있다(Weijs and Dantuma, 1981; Savalle 등, 1990). 따라서 많은 선학들이 토끼를 대상으로 외과적 수술로써 악관절내장증을 유발하여 연구하였다(Mills 등, 1990; Tallents 등, 1990; Axelsson 등, 1992; Macher 등 1992). 이들 연구의 대부분은 혈관과 신경이 분포되어 있는 관절원판후조직을 절단하여 관절원판이 과두 전방으로 밀려나오게 하는 방법을 사용하였다.

이번 연구에서는 Ali and Sharawy(1993)의 방법을 사용하였는데, 이는 기존의 수술방법과는 달리 관절원판후조직을 절단하지 않고 관절원판을 전방으로 위치시켜 인간의 악관절내장증과 유사하게 유도하였다. 또한 외과적 시술 자체로 인한 외상이 조직에 영향을 미칠 수도 있음을 고려해 수술에 의한 손상 여부를 점검하기 위하여 모의수술군(sham operation group)을 설정하였다. 토끼의 측두하악관절에서 시행한 과거의 연구를 고찰해 볼 때 관절 표면은 외과적 시술에 의한 관절낭의 개폐로 손상을 받지 않음을 알 수 있다(Legrell, 1998). 관절 표면 자체의 손상이 과두의 변형이나 관절증을 유발할 수 있으므로, 최대한 관절표면에

손상이나 접촉을 하지 않으려고 노력하였다. 기존의 다른 연구에서는 모의 수술군은 대조군과 마찬가지로 정상 소견을 보였다고 하였는데, 본 연구에서는 모의수술군에서도 약간의 조직변화가 관찰되었다. 이는 너무 어린 토끼를 대상으로 시행하였기 때문에 수술 자체의 외상으로 인한 결과라고 사료된다.

토끼를 대상으로 한 연구들이 대부분 성장이 끝난 성토를 사용하였지만, 본 연구에서는 생후 30일된 성장 중인 어린 토끼를 사용하였다. 그런데 토끼의 growth spurt을 정확히 알 수 없었기 때문에 수술할 토끼의 나이를 결정함에 있어서 시행착오가 있었다. 예비실험을 먼저 시행하였는데 생후 10일, 20일된 토끼에서는 협골궁의 골절이 야기되어 수술 자체가 힘들었고, 60일, 90일, 100일된 토끼는 성토에 가까웠기 때문에 우리가 목적하는 실험결과를 얻기 힘들 것이라 사료되었다. Hirschfeld 등(1973)에 따르면 토끼의 측두하악관절은 태생 17일에 발생이 시작되는데 관절원판과 측두골이 될 부분의 간엽세포의 밀집(mesenchymal condensation)이 일어나고, 21일에 상관절강이, 23일에 하관절강이 형성된다고 하였다. 치아는 생후 2.5주에 제1대구치가 완전히 맹출하고, 4주에 제3대구치가 완전히 맹출되며, 3.5주에는 측두하악관절이 성토의 모양에 이른다고 하였다. Weijs 등(1977)은 성장중인 토끼를 22-28일, 3-6달된 두 군으로 나누어서 저작 중의 턱운동과 근육 활성도를 연구하였다. 그 결과 턱운동과 근육 수축 양상이 생후 25일에 완성되고 어린 토끼와 성토간에 차이가 없었다고 보고하였다. Nagy 등(1991)은 28마리의 어린 토끼와 12마리의 성토에서 관절원판에서의 탄성섬유(elastic fiber)의 분포를 연구하였는데 24일경에 악관절 형태와 탄성섬유의 성숙도가 어른 형태를 띄며, 42일경에는 수와 크기에서 어른의 형태가 완성된다고 하였다. 따라서 이상의 연구 결과를 토대로 토끼의 골격변화가 완전히 완성되는 시기는 생후 28주이후(Masoud, 1986)임에도 불구하고 growth spurt을 정확히 알 수 없었기 때문에, 상하악의 치아가 완전히 맹출되어 교합이 완성되는 시점을 지난 30일이 적당하다고 사료되었다.

본 연구 결과는 성장중의 어린 토끼를 대상으로 하였기 때문에 시간이 지날수록

조직의 재형성이 활발히 일어난 점을 제외하고는 기존의 인간과 사체의 부검 연구, 동물실험에서 악관절내장증을 유발하였을 때 나타난 결과와 비슷했다(Kurita, 1989; Scapino, 1983; McCoy, 1986; Solberg, 1985; Katzberg, 1983; de Bont, 1986; Hall, 1984; Salo, 1991; Hatalla, 1996 ; Ali and sharawy, 1994). 비정복성 관절원판변위로 인해 실험측의 악관절에서 골관절증과 유사한 조직소견이 관찰되었는데, 수술후 2주, 4주, 8주가 지난 관절원판은 전방변위되어 모양변화가 있었고, 대부분 천공되어 있었으며, 측두골과 부분적 또는 전체적으로 유착되어 상관절강이 폐쇄되어 있었다. 고배율로 관찰하였을 때 교원섬유의 특징적인 전후방 방향성이 소실되어 있었고 섬유화가 보였으며, 8주에서는 chondrocyte like cell의 집적이 나타났다.

측두골과 하악과두 사이에 있는 관절원판은 조직학적으로 치밀한 섬유성 결합조직인데, 혈관이나 신경이 없고 재생능력이 저조한 것으로 알려져 있다(Blackwood, 1963; MacAlister, 1954; Moffet, 1964). 성장기에는 연골 성분이 없으나 연령이 증가함에 따라 연골로 이형성하는 것으로 보고되었다(Moffet, 1964). 관절원판의 외형은 시상면에서 볼 때 가운데가 오목하고 전후방 부위는 두터운 양요형을 나타내고 있어 압력을 받을 때 과두와 측두골 사이의 완충역할을 한다. 그러나 관절원판이 전방변위되면 변형되어 외형이 크게 바뀌고 관절면의 퇴행성 변화가 초래된다고 주장하기도 하였다(Scapino, 1983; Katzberg, 1983; Wilkes, 1978; Westesson, 1984, 1985; Kurita, 1989; de Bont, 1986). 이러한 관절원판의 변형정도는 정복성 관절원판 변위보다 비정복성 관절원판 변위에서 더욱 심하게 나타나는 것으로 보고되고 있다(Westesson, 1984). 또한 관절원판의 전방변위가 있을 때 관절원판후조직이 계속되는 하중에 재형성(remodeling)이 일어나 섬유화가 심해져서 가원판(psudo disk)(Hall, 1985; Isberg 등, 1986; Okeson 1991)를 형성한다고 한다. 이번 연구에서는 대부분의 실험군에서 관절원판이 천공되어 전방으로 위치되어 있었고 모양 변화가 심하였다. 일부 천공되지 않은 관절원판은 전후방으로 길게 신장되어 관절원판의 전형적인 양요형이 사라졌고 원판후조직의 섬유화가 관찰되었다. 그러나 전방으로 변위된 관절원판에 상응하게 관절면이

전방으로 재형성되었기 때문에, 가원판이 형성되어 기능을 담당하지는 않았을 것이라 추측할 수 있다. 또한 실험군에서 천공이 많았는데, 관절원판이나 후방부착부의 천공은 관절원판 전방변위의 약 5-15%에서 볼 수 있다고 하며, autopsy model에 의하면 관절원판 자체에서 약10%, 후방부착부에서 90% 정도 나타난다(Westesson, 1984).

관절원판의 천공뿐 아니라 측두골과의 부분적 또는 전체적인 유착으로 상관절강이 폐쇄되는 현상이 주로 관찰되었다. 유착은 세포 외상을 동반한 활막염이 있을 때 윤활 작용을 위한 hyaluronic acid보다 surface fibrin이 형성되기 때문이다. 또한 하악의 운동이 저하되면 활액의 점액성이 증가되고 윤활작용이 저하되어 유착이 나타날 수 있다. 유착이 지속되면 섬유화가 일어나서 만성 저운동성을 나타내고 관절원판의 모양변화가 일어난다. 본 연구에서 관절원판을 전방으로 위치시키지 않은 모의 수술군에서도 관절원판의 측두골과의 유착이 나타난 경우가 있었는데, 이는 수술 외상으로 인한 관절낭내의 출혈이 있었기 때문이라고 생각된다. 또한 실험군의 우측 악관절은 시술을 전혀 하지 않았음에도 불구하고 일부에서 관절원판과 측두골의 관절층에서 부분적인 유착이 나타났다. 이는 측두하악관절이 양측성 관절로서 좌측의 수술로 인한 외상과 비정복성 관절원판변위로 인하여 하악 운동이 제한되어 우측의 악관절에 영향을 미쳤기 때문이라 생각된다.

관절원판이 전방변위 되면 악골운동에 의한 힘의 분포가 달라지므로 교원섬유의 주행 방향이 매우 불규칙하게 변하여 특징적인 방향성이 소실되며 이는 본 실험에서도 같은 소견을 보였다. Solberg(1986)는 악관절내장증 환자에서 관절원판 교원섬유의 주행 방향의 변화가 중앙부위에서 심하게 나타남을 보고하였고, McCoy(1986)는 관절원판 전방변위에서 세포간질의 변성(hyalinization)을 보고한 바 있으며, Kurita(1989)는 관절원판의 균열, 연골세포의 변화, 혈관 형성 등의 조직변화가 보이는데 이는 과두와 접촉하는 면에서 심하게 일어난다고 하였다. Ali and Sharawy(1994)는 성토를 대상으로 한 연구에서 관절원판의 교원질의

세열화(fibrillation)와 지방변성을 보고하였다.

하악과두의 연골은 20세까지 매우 활발히 성장하고 일생을 통하여 적응하고 재형성된다. 하악과두의 발육변화를 조직학적으로 관찰하면, 신생아에서 하악과두 관절면의 최외층은 섬유층으로 되어있다. 그 하부에는 증식층, 초자연골층이 있고 연골세포의 분화와 왕성한 연골내골화가 이루어지고 있다. 10세 전후가 되면, 섬유층, 증식층, 초자연골층에 교원섬유가 증가하고 10대 후반에서는 증식층, 연골층의 두께가 얇아지고 조직학적으로도 발육은 정지된 것으로 생각된다. 이는 하악과두의 크기가 유치열 중기 이후에는 현저한 변화가 나타나지 않는 것과 일치하고 하악과두는 이때에 거의 성숙된 것으로 보인다.

본 연구에서는 대조군의 과두에서는 시간 경과에 따른 과두모양이나 세포층의 변화를 뚜렷히 볼 수 없었고, 실험군에서는 많은 변화가 있었다. 실험군의 과두의 모양이 전후방으로 길고 편평하게 변하였다. 2주 실험군에서는 모든 세포층이 증가하였고, 4주군에서는 비대층의 증식이 눈에 띄게 나타났으며 비관절면에서는 과두 후방부의 관절층과 증식층 및 비대층의 두께가 증가되어 있었다. 특히 8주의 실험군에서는 관절면이 전방으로 변위된 관절원판에 상응하게 전방으로 재형성되었고 대조군과 유사하게 세포층이 안정된 양상이었으나, 과두 후방부의 비관절면에서는 관절층과 증식층, 비대층의 두께 증가와 더불어 골의 침착이 일어나 과두의 모양이 심하게 변형되었다.

인간과 동물 과두에서의 자가방사선학적 연구(autoradiographic study)에 따르면 증식층의 미분화간엽세포는 DNA합성과 세포분열이 활발하다고 한다(Heeley 등, 1983). 또한 과두에 부가되는 하중에 따라 섬유아세포나 연골세포로 분화하고 하중이 증가하면 증식되나 하중이 감소하면 수가 감소한다고 하였다. Blackwood(1966)와 Oberg(1967)등은 연골 증식층의 미분화간엽세포가 성장이나 재형성시에 주역을 맡고 있고 연골세포로 분화한 미분화 간엽세포가 연골층의 두께 증가에 관여한다고 했다. Lubsen 등 (1985)은 과두의 변화는 연골의 변화에 의해 시작되고 이차적으로 골변화가 일어난다고 하였으며 미분화간엽세포층과

연골층의 두께와는 반비례적인 관계라고 하였다. 그러나 본 연구에서는 증식층의 미분화간엽세포의 양과 연골층의 두께와의 관련이 없었고, 이는 Hansson 과 Nordstrom(1977)의 연구결과와 유사하다. 그들은 증식층의 미분화간엽세포의 양과 하악두 연골의 두께 사이에는 관련이 없고, 미분화 간엽세포는 조직의 재형성에 작용하여 골관절증의 전단계인 과두 모양의 변화를 나타낸다고 한다.

하악 과두의 변화와 형성에 기계적인 자극이 중요한 역할을 한다는 실험 연구가 있다. Charlier 등(1969)은 어린 쥐에서 하악이 전방변위되면 prechondroblastic zone이 영향을 받으며 세포분열이 증대되고 하악과두의 길이가 증가한다고 하였다. Meikle (1973)은 어린 쥐에서 관절의 이상기능을 초래한 외부적 기계적인 요소가 미분화간엽세포가 chondroblast로 분화하는 것을 자극한다고 하였다. 반대로 과두에 대한 하중이 감소되었을 경우 연골 두께가 감소한다는 보고가 있다. Simon (1977)은 어린 쥐에서 하악절치를 제거를 했을 때 과두연골의 두께가 감소했다고 하였고, Hinton 과 Carlson (1986)은 쥐에서 부드러운 연동식을 섭취시켜 관절의 하중을 감소시켰을 때 과두 연골이 확연히 감소했다고 보고하였다. 이번 연구에서도 비정복성관절원판변위로 인한 기계적 자극과 관절원판의 천공이 하악 과두 연골에 영향을 미쳐 세포층의 변화와 과두 모양변화가 초래되었다. Ali & Sharawy(1995)는 토끼에서 외과적으로 전방변위를 유도하였을 때 과두 부피와 연골두께가 증가되었음을 보고하였다. 연골두께의 증가는 관절층과 증식층의 두께 감소와 관련이 있다고 하였다.

관절원판이 전방변위되면 과두는 직접적인 외상을 받게 되는데, 이 외상으로 파골작용이 자극을 받게 되어 연골층의 균열현상(splitting)과 하부 골조직의 흡수가 나타나며 결국에는 연골층이 없어져서 하부 골조직이 노출된다. 이러한 과정에 의해 과두의 외형은 크게 바뀌는데 대개는 편평해지는 모양으로 바뀐다(Scapino, 1983; Katzberg, 1983; de Bont, 1986; Solberg, 1986)

과두 연골 관절층의 세열화(fibrillation)는 교원섬유의 연결(interlacing)의 방향성 소실을 의미하며, 골관절염에서 흔히 볼 수 있는 소견으로 연골의 당단백당(GAGs)의

소실과 과두에서 발견되는 교원섬유의 minor type의 소실에서 기인한다. 당단백당의 소실은 연골이 뻣뻣해지는(stiffness) 원인 요소 중 하나이다.

정상적으로 무혈관성인 골관절염의 연골과 관절층에서 혈관이 관찰되는 것은 인간에서의 부검연구(autopsy study)에서와 유사하다(Carlson 등, 1967). 신생혈관형성(neovascularization)은 fibroblast growth factor, angiogenin(Folkman & Klagsbrun 1987), transforming growth factor α & β등 맥관유도인자(angiogenic factor) 때문이다. 이들 인자들은 정상적인 연골내에서 angiogenin factor inhibitor(Langer 등, 1976)에 의해 저지된다. 골관절염이 있을 경우 이러한 두 인자들 사이에 불균형이 초래되어 혈관형성이 나타난다. 연골의 혈관형성(vascularization)은 oxysion tension을 증가시키고 활막액의 산도(pH)를 바꾸고, 활막액의 점성도를 변화시킨다. 그리고 chondrocyte lysosome을 활성화시켜 연골세포의 대사(chondrocyte metabolism)를 저해하며 결과적으로 연골의 변성이 야기된다.

정상적인 위치에서의 기계적인 변위는 과두에 과도한 하중을 가하고 관절원판의 전방변위를 유도함에 따라 연골세포의 집적(chondrocyte clustering)이 나타난다. 이는 Ali and Sharawy(1994)의 관찰에서와 같다. 연골세포의 집적은 외과적으로 손상된 과두에서도 보이는데, 이는 골관절염 연골내의 세포분열 활성도(mitotic activity)가 증가되었기 때문이다.

출생시의 관절와는 편평한 모양이나 몇 달후 후방부에서는 골조직의 흡수가, 전방부에서는 연골성 골형성이 나타나 각각 관절와와 관절융기를 이루게 된다. 관절와는 치밀한 섬유성 결합조직으로 덮혀있는데(MacAlister, 1954; Moffet, 1964) 나이가 들면서 이형성 변화를 거쳐 섬유성 연골로 변하는 것으로 알려지고 있다(Blackwood, 1969; Moffet, 1964). 이 관절와에 지속적인 외상이 가해지는 경우 관절와의 침식이 나타날 수 있다(MacAlister, 1954; Moffet, 1964; Oberg, 1971). McCoy(1986)는 악관절내장증 환자의 관절와에서 불규칙한 국소적 침식과 골막의 증식소견을, 관절면에서 섬유성연골의 침착 양상을 보고한 바 있으며, 이러한 조직변화에 의해 관절융기의 풍융 정도가 감소하며 관절와는 전반적으로 납작한

모양으로 바뀌게 됨이 de Bont(1986)에 의해 발표된 바 있다. 이번 연구에서의 결과는 선학들의 결과와 유사하였다. 2주의 관절융기는 심한 침식과 변형을 보였고 부분적인 수직균열을 관찰할 수 있었다. 또한 관절층과 증식층이 두꺼워져 있었고, 관절층이 소실되어 골이 직접 노출된 부위도 존재하였다. 4주의 관절융기는 관절원판과 유착되어 원래의 모양을 판독하기 어렵고 세포층이 불규칙하게 파괴되어 있었으며, 일부 연골세포의 집적과 골수의 섬유화와 출혈이 관찰되었다. 8주에는 2, 4주보다 세포층과 골이 안정된 모습을 보이고 외층의 섬유화가 심한 것을 관찰하였다.

연골하골(subchondral bone)은 피개하고 있는 과두 연골을 보호하기 위한 쿠션 역할을 하며, subchondral bone의 경화증(sclerosis)과 수직 또는 수평 균열(splitting)은 피개하고 있는 연골에 과도한 하중을 주고 결과적으로 연골의 파괴를 야기한다(Stockwell, 1991). 그리하여 관절원판의 전방변위 유도에 따른 연골하골의 출혈과 섬유화를 야기하는데, 연골의 섬유화로 인해 연골하골의 탄성이 소실된다(Radin 등, 1972). 또한 연골층과의 경계부위에서 미세균열이 형성되며(Sokoloff, 1993), 관절연골의 스트레스를 증가시켜 연골의 변성을 가져온다. 본 연구에서는 수직 또는 수평균열은 볼 수 없었으나 모두 섬유화와 연골하골의 출혈을 관찰할 수 있었다.

관절원판의 후방에는 관절원판을 측두골이나 과두후방에 부착시켜주는 후방연결대가 있는데 이는 bilaminar zone, retrodiscal tissue, retrodiscal laminar등으로 불리운다. 이 조직에는 혈관과 탄성조직이 풍부한 탄성섬유가 많이 있는 상부판, 교원섬유가 많이 있는 하부판, 그리고 혈관이 풍부한 중간조직으로 나눌 수 있다(Bell, 1982; Griffin 등, 1962; Rees, 1954). 이 중 탄성섬유는 관절원판의 전방변위를 막아주는 역할을 한다. 관절원판이 병적으로 전방변위되면 관절간 압력은 관절원판이 아니라 관절원판 직후방의 관절원판후조직에 가해진다. 이때 압력에 대한 재형성의 일환으로 이 부위는 섬유성 증식을 일으킨다(Blackwood, 1966; Hall 등, 1984). 탄성섬유는 감소하고 교원섬유가 증가하며 혈관벽이 두꺼워져 혈류량이 적은 조직으로 바뀌는데 이 부위가 관절원판 대신 가원판으로서 역할을 수행한다. 이러한 보상작용 외에도 원판후조직의 천공이 발생하기도 한다.

본 연구에서는 2주후 관절원판후조직은 대부분 천공되어 있어 관찰하기 힘들었고 일부는 섬유화가 심하게 형성된 것을 볼 수 있었다. 4주후에는 천공되지 않고 길게 신장되어 후방대가 정상군에 비해 얇아진 소견과 함께 섬유화가 심한 모습과 지방조직의 소실을 볼 수 있었다. 8주의 관절원판후조직은 섬유화는 되어 있으나 혈관도 풍부하고 지방층도 보이는 등 2, 4주에 비해 정상과 유사한 소견을 보였다.

악관절 활막은 하악 과두와 하악와의 연골면 및 관절원판을 제외한 관절낭의 내면을 덮고 있는 간엽계의 막으로, 관절원판에 의하여 상관절강의 활막과 하관절강의 활막으로 나누어진다(Sharawy, 1990). 섬유아세포와 유사한 1-3층의 표층세포와 그 직하에 혈관이 풍부한 소성결합조직으로 되어 있으며 기저막을 갖고 있지 않다. 2주와 4주에서 활막의 과증식(hyperplasia)과 섬유화로 인해 비후된 소견을 보였다. 8주의 활막은 약간 섬유화 되어 있으나 2주와 4주군에 비하여 안정된 모습이었다. 활막의 과증식은 인간과 동물의 골관절염 연구에서 관찰되었는데(Isberg 등, 1986; Helmy 등, 1989; Ali and Sharawy 1994), 측두하악관절과 슬관절에서 악관절내장증은 활막의 과증식과 synovial chondromatosis formation을 야기하였다.

일반적으로 악관절내장증이 있을 때 관절원판의 위치 이상 또는 천공과 골관절염등이 동반될 수 있고 서로 밀접한 관련이 있다. 그러나 관절원판의 전방변위를 수반하지 않는 퇴행성 변화도 보고되고 골관절염이 악관절내장증을 유발할 수도 있다. 본 연구에서는 기존의 많은 연구 결과와 마찬가지로 악관절내장증으로 인해 골관절증과 유사한 소견이 발생하는 것을 알 수 있었고 특히 측두골과 하악과두의 모양변화가 심하였다. 일부에서는 하악과두가 전방으로 변위된 관절원판을 향하여 관절면이 재형성되는 현상을 볼 수 있었다. 특히 8주의 소견을 보면 기본적인 과두와 관절와의 모양은 변화하였는데도 불구하고, 조직학적으로는 2주나 4주군에 비하여 안정된 양상을 보였다. 인간을 대상으로 한 연구에서는 악관절내장증으로 인해 퇴행성 변화가 나타나면 치료를 한다거나 외상 요인이 제거되지 않으면 점점 심해진다고 하였다(Moffett, 1984). 그러나 본 연구에서는 재형성이 활발히 일어났는데, 성장 중인 토끼이기 때문에 나타난

결과라고 사료된다. 성장중인 원숭이를 대상으로 하악을 전방변위시킨 연구(Stockli 등, 1971)에 따르면, 시간이 경과함에 따라 조직학적 변화가 대조군과 크게 다르지 않았다. 이는 성장기의 활발한 생리학적인 반응에 의하여 조직이 재형성되었기 때문이다. 모의수술군에서 일부 관절원판이 측두골에 유착되고 과두와 측두골에 약간의 변화가 관찰되었다. 이는 어린 토끼에서 수술 자체의 외상으로 인한 결과라고 추측되며, 또한 일부 수술하지 않은 실험군의 우측 관절의 관절원판이 측두골이나 하악과두에 유착되어 있는 것을 볼 수 있었으나 세포의 모양은 정상소견을 보였다. 따라서 편측성 악관절내장증이 이환측뿐만 아니라 비이환측에도 영향을 미칠 수 있음을 알 수 있었다. 본 연구에서는 30일된 토끼를 대상으로 비정복성 관절원판변위를 유발하였는데, 토끼의 정확한 성장주기를 알아서 좀 더 적절한 시기의 토끼를 선택하는 것이 바람직하리라 생각된다. 또한 수술로 인한 외상을 최소화하고, 토끼를 보다 장기간 사육하여 관찰하고, 성장정도를 정량적으로 분석하는 것이 필요하리라 사료된다. 덧붙여 성토와의 수술을 동시에 시행하여 나타나는 조직변화를 비교했을 경우 뚜렷한 차이점을 관찰할 수 있었을 것이라 생각되며 향후 보다 심도있는 연구가 필요하리라 사료된다.

성장중인 토끼에서 비정복성 관절원판전방변위를 유도하여 나타나는 조직병리학적 변화를 연구한 결과 골관절증과 유사한 소견이 발생하는 것을 확인할 수 있었으며, 더불어 재형성이 활발히 일어남을 관찰하였다. 이에 우리는 성장기 어린이에서 악관절내장증을 치료할 때 개구제한이나 동통의 감소 등 임상적인 증상의 완화에 중점을 두어야겠지만 더불어 성장에 영향을 미칠 수 있음을 고려해야하겠다.

V. 결 론

하악골의 성장이 활발한 시기에 발생된 악관절내장증이 성장 변화중인 악관절에 미치는 영향을 조직병리학적으로 연구하기 위하여, 생후 30일된 어린 토끼의 편측 악관절부위에 외과적 수술로 비정복성 관절원판변위를 야기한 후 어른 토끼가 되는 동안에 일어나는 악관절의 조직형태학적 변화를 2주, 4주, 8주 간격으로 관찰하여 다음의 결과를 얻었다.

1. 실험측의 관절원판은 전방으로 변위되어 있었고, 천공되었거나 형태 변화가 심하였으며, 교원섬유의 방향성 상실, 과세포성, 연골성 과형성 등으로 인한 내부구조의 변성이 초래되었다. 또한 대부분의 관절원판이 측두골과 유착되어 상관절강이 폐쇄되었다.
2. 실험측 과두는 시간이 지날수록 전후방으로 길고 편평하게 변하였다. 술후 2주군에서는 모든 세포층의 두께가 증가하였고, 4주군에서는 비대층의 비후가 관찰되었다. 8주에서는 관절면이 전방으로 변위된 관절원판에 상응하게 전방으로 재형성되었고 대조군과 유사한 소견이었으나, 과두 후방부는 세포층의 두께 증가와 더불어 골의 침착이 있었다. 2주와 4주군에서는 혈관형성, 세열화, 연골세포의 집적, 연골층의 소실 등의 변화가 나타났다.
3. 실험측의 관절원판후조직과 활막은 섬유화가 심한 양상을 보였고, 측두골은 관절원판과 유착되어 침식과 변형이 심하였다. 연골하골에서는 골수의 섬유화와 출혈이 관찰되었다.
4. 모의수술군에서도 일부에서 관절원판이 측두골에 유착되고 과두와 측두골에 약간의 변화가 관찰되었다.

참고문헌

Ali, A.M. : Morphological alterations in the elastic fibers of the rabbit craniomandibular joint following experimentally induced anterior disc displacement. Acta Anat 147: 159-167, 1993.

Ali, A.M. : Histopathological changes in rabbit craniomandibular joint associated with experimentally induced anterior disc displacement. J Oral Pathol Med 23: 364-374, 1994.

Ali, A.M. : Enlargement of the rabbit mandibular condyle after experimental induction of anterior disc displacement. J oral Maxillofac Surg 53: 544-560, 1995.

Ali, A.M. : An immunohistochemical study of the effects fo surgical induction of anterior disc displacement in the rabbit craniomandibular joint on type I and type II collagens. Archs oral Biol. 40: 473-480, 1995.

Ali, A.M. : An immunohistochemical study of collagen types III, VI,and IX in rabbit craniomandibular joint tissues following surgical induction of anterior disc displacement. J Oral Pathol 25: 78-85, 1996.

Ali, A.M. : Histochemical and immunohistochemical studieds of the effects of experimental anterior disc displacement on sulfate glycosaminoglycans, hyaluronic acid, and link proteins of the rabbit craniomandibulr joint. J oral Maxillofac Surg 54: 992-1003, 1996.

Ali, A.M. : Alteration in fibronectin of the babbir craniomandibular joint tissues following surgical induction of anterior disk displacement : immunohistochemical study. Acta Anat 152: 49-55, 1995.

Axelsson, S. : An experimental model of osteoarthrosis in the temporomandibular joint of rabbit. Acta Odintol Scand 50: 273-280, 1992.

Bell, W.E. : Clinical management of temporomandibular disorders. 25-26, 53-54, Yearbook Medical Publishers. Inc., Chicago, 1982.

Bezuur, J.N., Habets, L.M. and Hansson, T.L. : The recognition of craniomandibular disorders : condylar symmetry in relation to myogenous and arthrogenous origin of pain. J Oral Rehab 16: 256-260, 1989.

Blackwood, H.J.J. : arthritis of the mandibular joint. Br Dent J, 115: 317, 1963.

Burakoff, R.P., Kaplan, A.S. : Temporomandibular joint disorders : current concepts of epidemiology, classification and treatment. J Pain Symptom Manage 8: 165-172, 1993.

Carlier, J.P. et al. :Effects of mandibular hyperpropulsion in the prechondroplastic zone of young rats condyle. Am J of Orthod 55: 71-74, 1969.

Carlson, G.E., Oberg, T., Bergman, F., and Fajers, C.M. : Morphological changes in the mandibular joint disk in temporomandibular joint pain dysfunction syndrome. Acta Odontol Scand 25: 163-81, 1967.

De Bont, L.G.M. and et al. : Osteoarthritos and internal derangement of the temporomandibular joint. A light microscopic study. J Oral Maxillofac Surg, 44: 634-643, 1986.

Dibbets, J.H. : Symptoms of TMJ dysfunction: indicators of growth pattern? J Pedodontics 9: 265-284, 1985.

Dolwick, M.F. : Internal derangements of the temporomandibular joint : Fact or Fiction? J Prothod Dent 49: 415-418, 1983.

Farrar, W.B. : Diagnosis and treatment of anterior dislocation of the articular disc. N Y Dent J, 41: 348-351, 1971..

Folkman, J., Klagsbrun, M. : Angiogenic factors. Science, 235: 442-7, 1987.

Griffin, C.J., and Sharpe, C.J. : Distribution of elastic tissue in the human temporomandibular joint meniscus especially in respect to compression areas. Aust Dent, 7: 72-78,

1962

Hall, M.B., Brown, R.W. and Baugham, R. A. : Histologic appearance of the bilaminar zone in internal derangement of the TMJ. Oral Surg, 58: 375-381, 1984.

Hansson, T.L, Nordstrom, B. Solberg, W. : TMJ articular disc displacement in young adults at autopsy. J Oral Rehabi, 10: 452, 1983.

Hansson, T.L., and Nordstrom. B. : Thickness of soft tissue layers and the articular disk in the temporomandibular joint. Acta Odont Scand, 35: 167-174, 1977.

Hatala, M.P. : Effect of surgically created disk displacement on mandibular symmetry in the growing rabbit. Oral Surg Oral Med Oral pathol, 82: 625-633, 1996.

Heeley, J.D., et al. : H thymidine uptake in cells of rat condylar cartilage. Am J Ant, 167: 451, 1983.

Helmy, E., Bays, R., and Sharawy, M. : Osteoarthrosis of the temporomandibular joint following experimental disc perforation in Macaca fascicularis. J Oral Maxillofac Surg, 46: 979-990, 1988.

Hinton, R.J., and Carlson, D.S. : Response of the mandibular to loss of incisal function in the rat. Acta Anat, 125: 145-151, 1986.

Hirschfeld, Z., Weinreb, M. and Micheli, Y. : Incisor of the rabbit : morphology, histology and development. J dent Res, 52:377-384, 1973

Isberg, A., and Isacsson, G. : Tissue reactions associated with internal derangement of the TMJ : A radiographic, crymorpjologic, and histologic study, Acta Odont Scand, 44: 159-164, 1986.

Katzberg, R.W. et al.: Internal derangement and arthritis of the temporomandibular joint. Radiology 146; 107-12, 1983.

Katzberg, R.W. et al. : Internal derangements of the temporomandibular joint: findings in the pediatric age group. Radiology 154: 125-127, 1985.

Kurita, K. et al. : Histologic feautures of the temporomandibular joint disk and posterior disk attachment : Comparison of symptom-free persons with normally positioned disks and patients with internal derangement. Oral Surg Oral Med Oral Pathol, 67: 635-643, 1989.

Langer R, et al. : Isolation of a cartilage factor that inhibits tumor neovascularization. Science 193: 70-2, 1976.

Legrell, P. E. : Mandibular height asymmetry following experimentally induced temporomandibular joint disk displacement in rabbits. Oral Surg Oral Med Oral Pathol Oral Rad and End, 86: 280-285, 1998.

Lubsen, C. C., and et al. : Histomorphometric analysis of cartilage and subchondral bone in mandibular condyles of young human adults at autopsy. Arch Oral Biol, 30(2) ; 129-136, 1985.

Macher, D.J. : Temporomandibular joint : surgically created disk displacement causes arthrosis in the rabbit. Oral Surg Oral Med Oral Pathol, 730: 645-649, 1992.

MacAlister, A. D. : A microscopic survey of the human temporomandibular joint. N Z Dent, Jul 5: 161-172, 1954.

Masoud, I., Shapiro, F., Kent, R., Moss, A. : A longitudinal study of the growth of the New Zealand white rabbit : cumulative and biweekly incremental growth rates for body length, body weight, femoral length, and tibila length. J Orthop Res, 4(2): 221-31, 1986

McCoy, M., Gopecher, J. E., and Chase, D.C. : Histologic Grading of TMJ tissues in interal derangement. J Craniomandib Prac, 4: 214-218, 1986.

Meikle, M.C. : The role of the condyle in the postnatal growth of the mandible. Am J Orthod, 64; 50, 1973.

Mills, D.K. : Histological features and in vitro proteoglycan synthesis in the rabbit

craniomandibular joint disc. Archs oral Biol, 33: 195-202, 1990.

Moffet, B.C. : Definition of Temporomandibular joint derangements. University of Washington, Seattle, 1984.

Moffet, B.C., et al. : Articular remodeling in adult human temporomandibular joint. Am J Anat, 115: 119-142, 1964.

Nagy, N.B. : Distribultion of elastic fibers in the developing rabbit craniomandibular join. Archs oral Biol, 36: 15-23, 1991.

Nickersion JW, Moystad A. : Observations on individuals with radiographic bilateral condylar remodeling. J Craniomand Pract, 1: 21, 1982.

Oberg, T., Carlsson, G.E., and Fajers, C.M. : The temporomandibular joint : A morphologic study on human autopsy material. Acta Odont Scand, 29: 349-382, 1971.

Ogus, H. : Degenerative disease of the temporomandibular joint in young person. Br J Oral Surg, 17: 17, 1979.

Okeson, J.P. : Nonsurgical management of disc-interference disorders. Dent Cli North Am, : 35: 29-51. 1991.

Radin, E.L., Paul, I.L. : Role of mechanical factors in pathogenesis of primary osteoarthritis. Lancet, 2: 519-521, 1972.

Rasmusen, O.C. : Description of population and progress of symptoms in a longitudinal study of temporomandibular joint arthropathy. Scand J dent Res, 89 : 196-203, 1981.

Rees, L.A. : The structure and function of the mandibular joint. Br Dent J, 96: 125-133, 1954.

Salo, L., and et al. : Internal derangement of the temporomandibular joint. J Oral Maxillofac Surg, 49: 171-176, 1991

Savalle, W.P.M. et al. : Elastic and collagenous fibers in the temporomandibular joint capsule of the rabbit and its functional relevance. Anat Rec, 227: 159-166, 1990.

Scapino, R.P. : Histopathology associated with malposition of the human temporomandibular

joint disk. Oral Surg, 55: 382-197, 1983.

Schellhas, K.P. : Temporomandibular joint injuries. Radiology 173: 211-216, 1989.

Schellhas, K.P. : Facial sleleton remodeling due to temporomandibular joint degeneration : an imaging study of 100 patients. AJNR 11: 541-551, 1990.

Schellhas, K.P. : Pediatric internal derangements of the TMJ : Effect on facial development. Am J Orthod Dentofac Orthop, 104: 51-59, 1993.

Simon, M.R. : The role of compressive forces in the normal maturation of the condylar cartilage. Acta, 97: 353-360, 1977.

Sokoloff, L. : The pathology of osteoarthrosis and the role of aging. : The Aetiopathogenesis of Osteoarthrosis 1, Pitman Medical, London, 1980.

Solberg, W.K. et al. : The temporomandibular joint in young adults at autopsy : a morphologic classification and evaluation. J Oral Rehabil, 12 : 303-321. 1985.

Stockli, P.W., Willert H.G. : Tissue reactions in the temporomandibular joint resulting from anterior displacement of the mandible in the monkey. Am J Orthod, 60(2): 142-155, 1971.

Stockwell, R.A. : Catilage failure in osteoarthritis : Relevance of normal structure and function. A Revire. Clinical Anat, 4: 161-191, 1991.

Tallents, R.H. : An animal model for disc displacement. J Craniomandib Disord Facial Oral Pain, 4: 233-240, 1990.

Tallents, R.H. : Temporomandibular joint findings in pediatric populations and young adults : a critical review. The Angle Orthodontist, 61: 7-14, 1990.

Tallents, R.H. : Angular and linear comparisons with unilateral mandibular asymmetry. J Craniomandib Disord Facial Oral Pain, 5: 135-142, 1991.

Weijs, W.A. : Functional anatomy of the masticatory apparatus in the rabbit. N J Zool, 131: 99-147, 1981.

Westesson, P.L., and Rohlin, M. : Internal derangement related to osteosrthrosis in temporomandibular joint autopsy specimens. Oral Surg, 57: 17-22, 1984.

Wilkes, C.H. : Structural and functional alterations of the temporomandibular joint. Northwest Dent, 58: 287-294, 1978.

Abstract

Histopathological Changes in Temporomandibular joints with Surgically Induced Anterior Disk Displacement in Growing Rabbits

Hyun sook Kim

Department of Dentistry
The Graduate School, Yonsei University

(Directed by Assistant Professor Yeong Bok Song, D.D.S., M.S., Ph.D.)

There are studies an abnormal relationship of the articular disk to the condyle relating osteoarthrosis with influencing condylar growth. But the studies of the changes within the joint affecting the growth of the condyle in related to the progress of internal derangement are rare. Therefore, in order to study the effects of internal derangement to the growing Temporomandibular joint of young rabbits histopathologically, we studied 30-day-old rabbits whose Temporomandibular joints were surgically induced to anterior displacement without reduction. The histopathological changes of the Temporomandibular joints were studied at 2 weeks, 4 weeks and 8 weeks. The results are as follows:

1. In the experimental group, the disk was displaced anteriorly, was perforated or there were great morphologic changes in most of joints, and the collagen fibers of disk lost alignment, hypercellularity, and showed cartilaginous hyperplasia causing change of the internal structure. Also upper joint space was closed due to disk adhesion to the temporal bone.
2. In the experimental group, as time progressed, the condylar head was flattened anteroposteriorly. In the 2-week-group, thickness of all cell layers increased, in the 4-week-group, hypertrophic layer of the condyle thickened. In the 8-week-group, articular surface remodeled in correlation with the anteriorly displaced disk but the

histological findings were similar to the control group. The thickness of all cell layers in the posterior portion of the condyle increased and also bone apposition occurred. In the 2-week and 4-week-group, histological changes such as neovascularization, fibrillation, chondrocyte clustering and loss of cartilage layer were shown.

3. The retrodiscal tissue and the synovial membrane of the experimental group showed severe fibrosis, and adhesion occurred between the temporal bone and the disk causing erosion and degeneration. Subchondral bone showed fibrosis and hemorrhage of the marrow.
4. In the sham-operation group, some showed disk adhesion to the temporal bone and slight changes of the temporal bone were noted.

Key words : Anterior disk displacement, Internal derangement, Osteoarthrosis, Remodeling

사진부도

그림 1. 토끼 수술 과정. A. 수직 절개(*). B. zygomatico- squamosal suture 노출(*). C. 3개의 구멍 형성. D. 관절원판을 하악과두 전방의 협골궁에 형성한 구멍에 봉합.

그림 2. 대조군의 관절원판. A. 하악과두와 측두골의 관절융기 사이에 양요형을 나타낸다. B. 중앙부의 교원섬유의 전후방으로 평행한 방향성 (T/C stain) (×100). C. 연골소와 내에 연골양세포(T/C) (×200). D. 후방부의 내외방으로 주행하는 교원섬유(T/C) (×100). C(과두), T(측두골), D(관절원판), RT(관절원판후조직).

그림 3. 실험군의 관절원판(술후 2주). A. 관절원판(D)이 전방으로 위치하며, 측두골과 유착되어 상관절강이 폐쇄되었고, 측두골(T)의 심한 변성 (H/E). B. 원판 후 조직과의 경계부에서 천공 (화살표) (H/E) (×40). C. 교원섬유의 방향성 상실(T/C) (×100).

그림 4. 실험군과 (술후 4주와 8주) 모의수술군의 관절원판. A. 술후 4주의 절원판. 방향성 상실, 과두와 접하는 부분의 섬유화(×100). B. 연골성 과형성 (H/E) (×200). C. 술후 8주 실험군의 관절원판. 방향성 상실 (×100). D. 모의수술군 2주후 관절원판. 측두골과 부분적 유착(화살표) (×40).

그림 5. 대조군의 과두 (H/E). A. 둥근 모양, 얇은 연골층 피개. B. 관절면의 세포층(×40). C. 세포층. 관절층(A), 증식층(P), 비대층(H) (×200). D. 과두후방부의 비관절면(×100).

그림 6. 실험군(술후 2주)의 과두 (H/E). A. 길고 편평한 모습. B. 관절면의 모든 세포층이 비후된 모습(×100). C. 비관절면의 모습. 관절층과 증식층의 두께 증가 (×100). D. 관절층에 혈관형성 관찰 (*) (×200). E. 과두의 연골층이 소실되어 연골하골이 드러난 모습(화살표)(×40). F. 과두의 연골세포의 집적 (×100).

그림 7. 실험군(술후 4주)의 과두 (H/E). A. 관절원판이 전방변위되었고, 측두골과 유착. 과두의 관절면이 관절원판에 상응하여 전방으로 재형성. B.관절면의 비대층 두께 증가(화살표) (×100). C. 비관절면의 모든 세포층의 두께 증가(×100). D. 관절층의 세열화 (화살표) (×200).

그림 8. 실험군(술후 8주)과 모의수술군의 과두(H/E). A. 과두의 모양이 전후방으로 길게 형성, 관절원판은 전방으로 변위되어 측두골과 유착, 측두골의 불규칙하고 편평한 모습. B. 관절면의 세포층(×100). C. 비관절면의 세포층. 모든 세포층의 두께 증가와 골침착 (×100). D. 모의수술군 술후 4주. 관절원판이 길게 신장되어 있고 측두골과 유착,

과두세포층은 대조군과 유사.

그림 9. 측두골 (H/E). A. 대조군의 측두골. 관절층(A), 증식층(P), 비대층(H)으로 구성됨(H/E) (×200). B. 술후 2주 실험군의 측두골. 모든 세포층이 증가되었고, 특히 비대층의 증가가 뚜렷하다 (T/C) (×100). C. 술후 4주의 실험군. 부분적인 수직균열(화살표) (×100). D. 연골층이 소실되어 하방의 골노출(×40).

그림 10. 실험군과 모의수술군의 측두골(H/E). A. 측두골의 출혈(×100). B. 측두골의 섬유화 (×100). C. 관절원판이 천공된 부분의 측두골과 과두가 접하고 있으며, 세포층은 안정되어 있다 (×40). D. 모의수술군 4주의 모습으로 측두골과 관절원판의 부분적 유착과 측두골의 모양변화(×40).

그림 11. 연골하골 (H/E). A. 대조군의 연골하골(×200). B. 술후 2주 실험군 연골하골의 섬유화(×100). C. 술후 4주 실험군 연골하골의 출혈(×100).

그림 12. 관절원판후조직(T/C). A. 하방에 교원섬유가 보이고, 중간에 혈관, 상부에 지방조직 (×100). B. 술후 2주 실험군 원판후조직. 섬유화가 심하다(×200). C. 술후 4주 실험군의 원판후조직. 섬유화 (×200).

그림 13. 활막 (H/E). A. 대조군 활막(×200). B. 술후 2주 실험군의 활막. 섬유화가 심하고, 과증식되어 있으며, 만성염증세포 (×200). C. 술후 4주군의 활막. papillomatous hyperplasia를 보임 (×200).

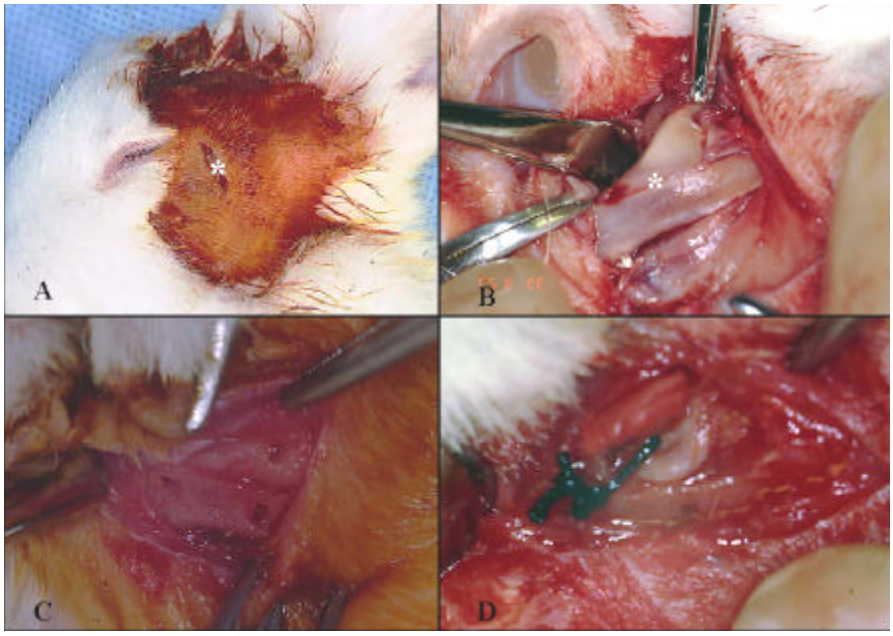

그림 1

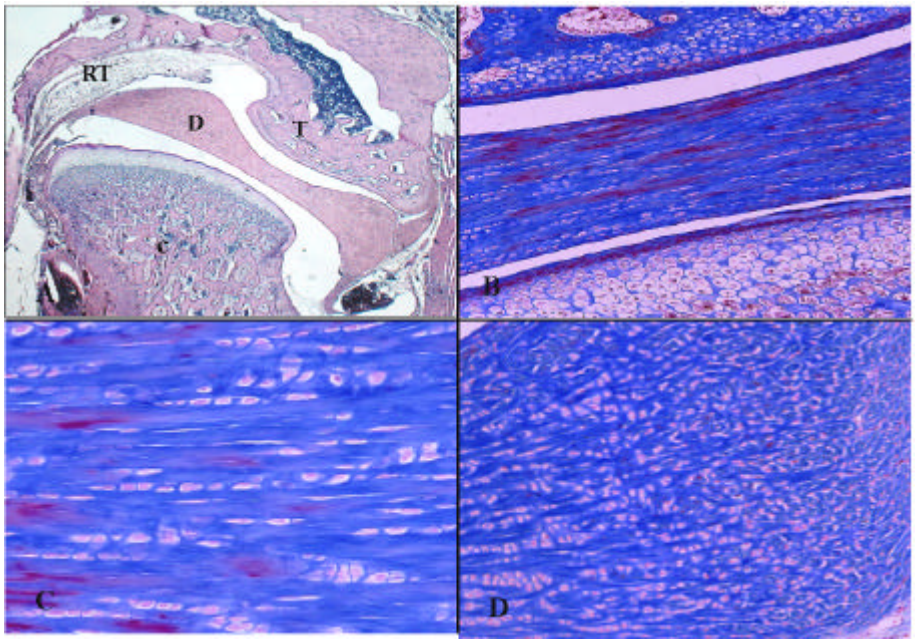

그림 2

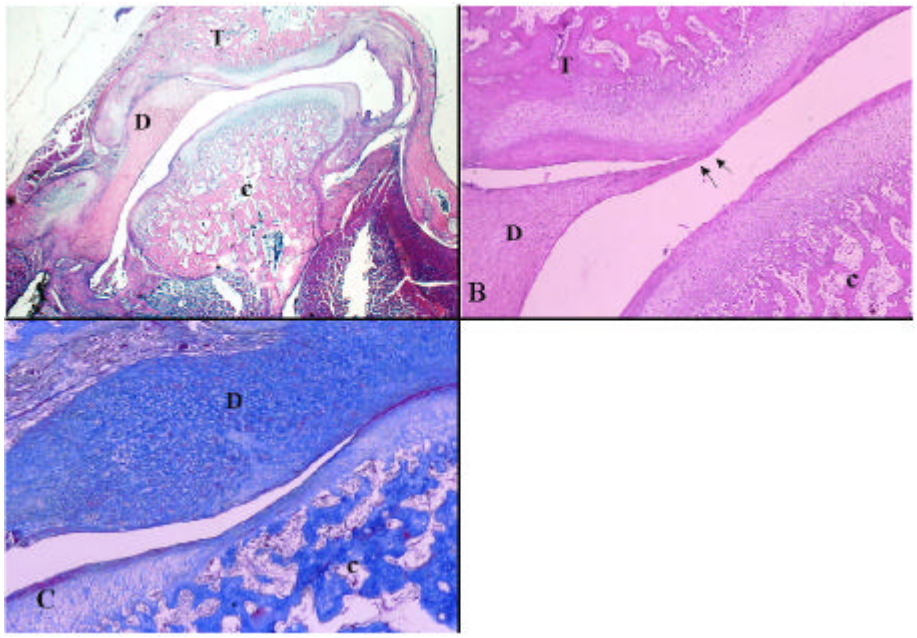

그림 3

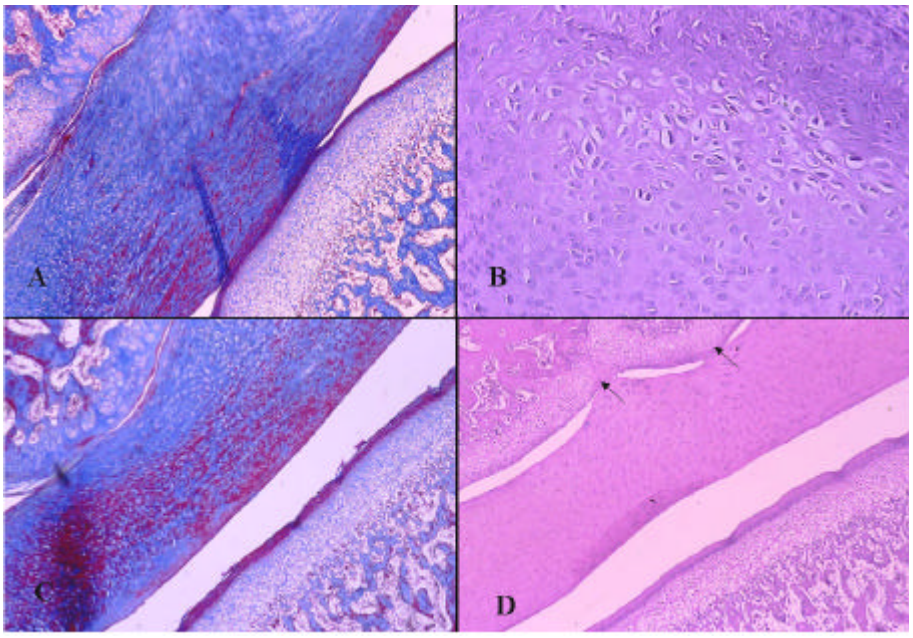

그림 4

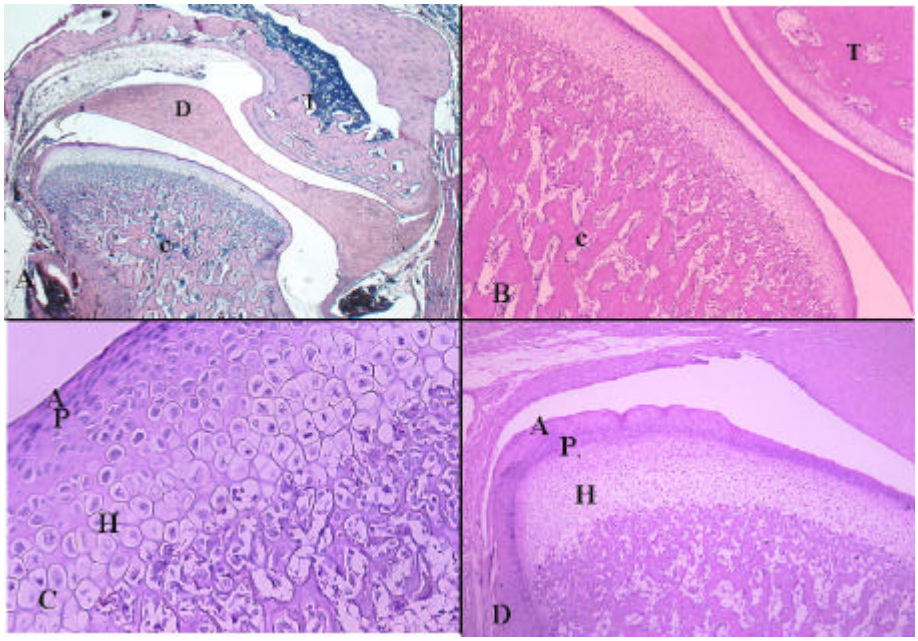

그림 5

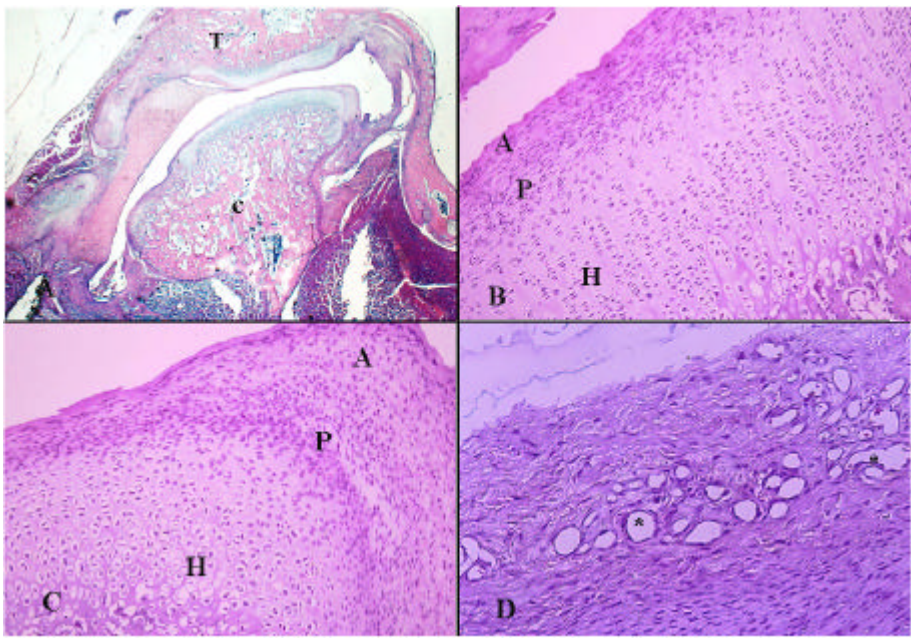

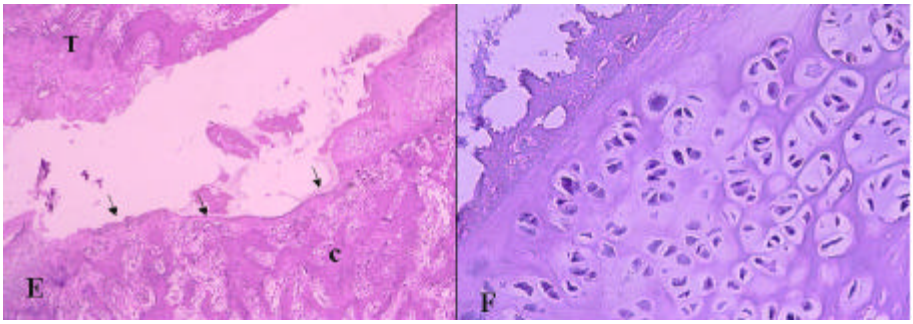

그림 6

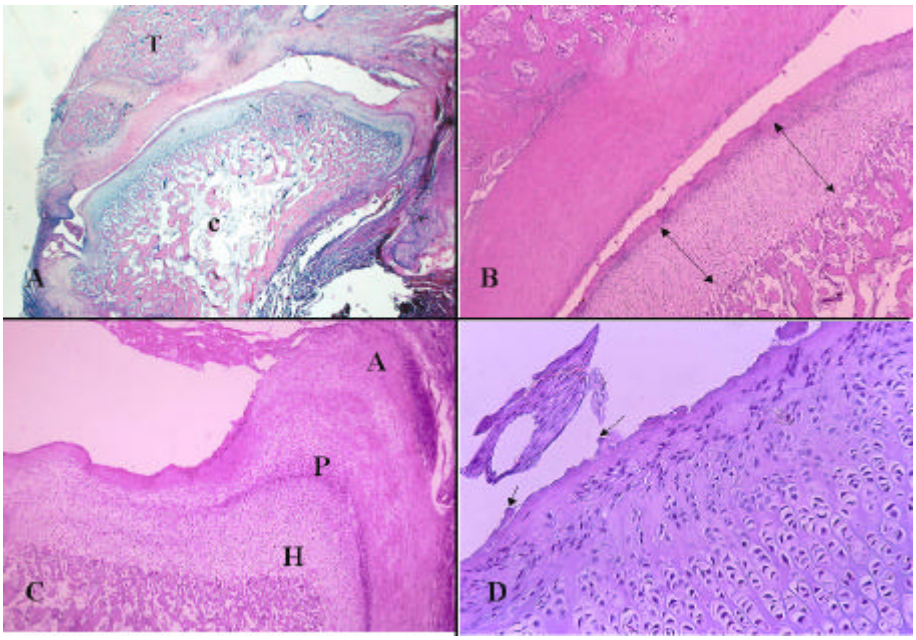

그림 7

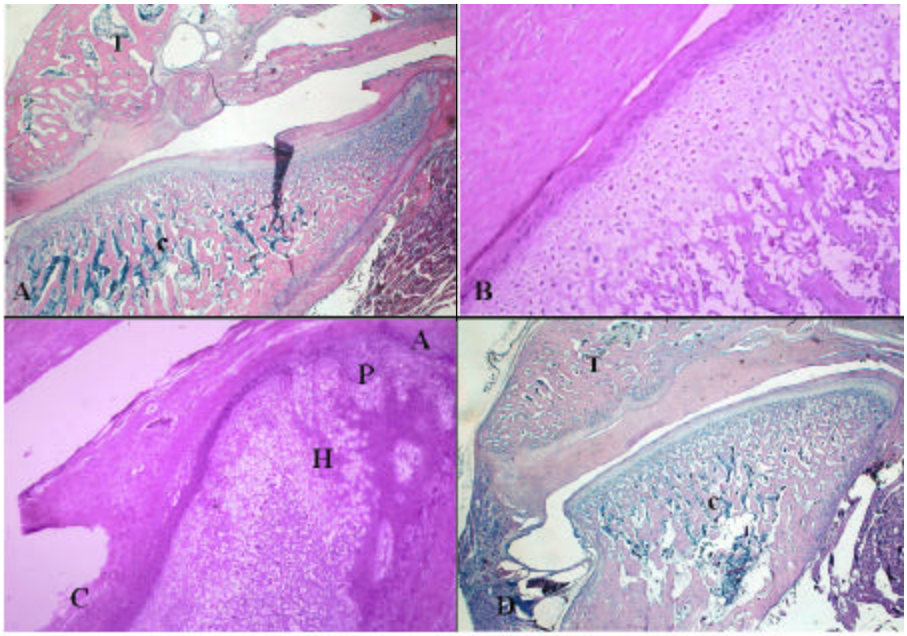

그림 8

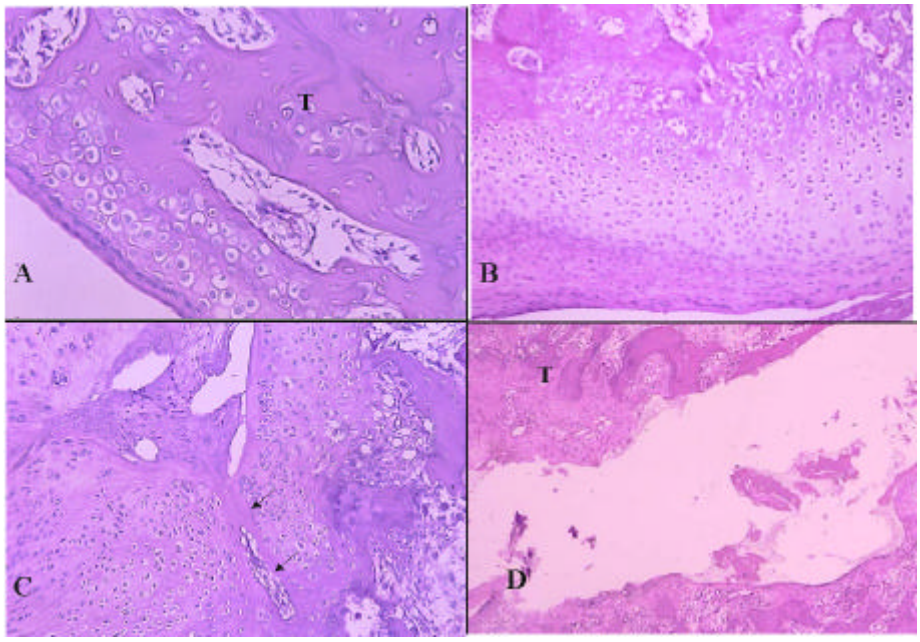

그림 9

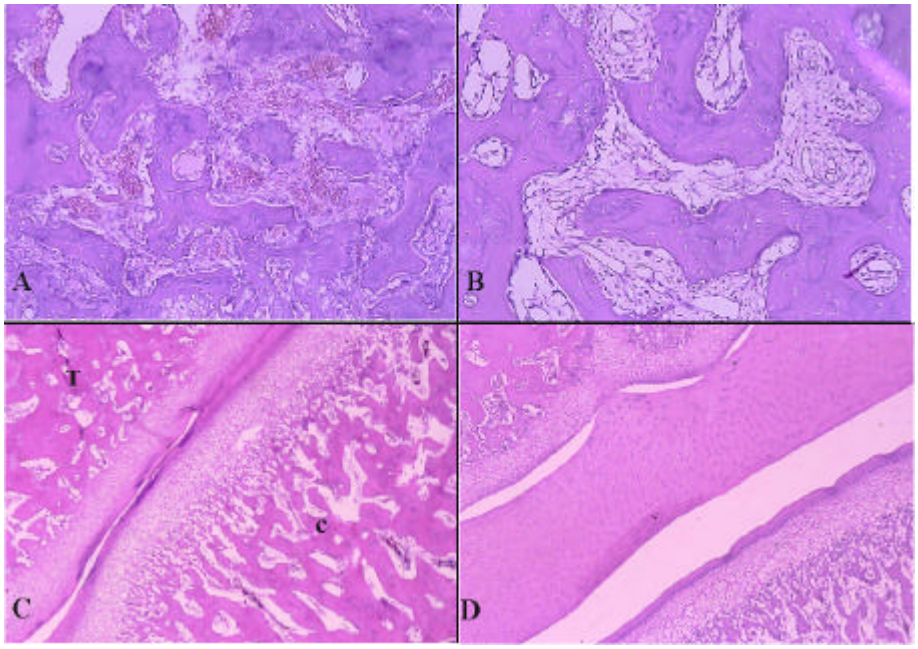

그림 10

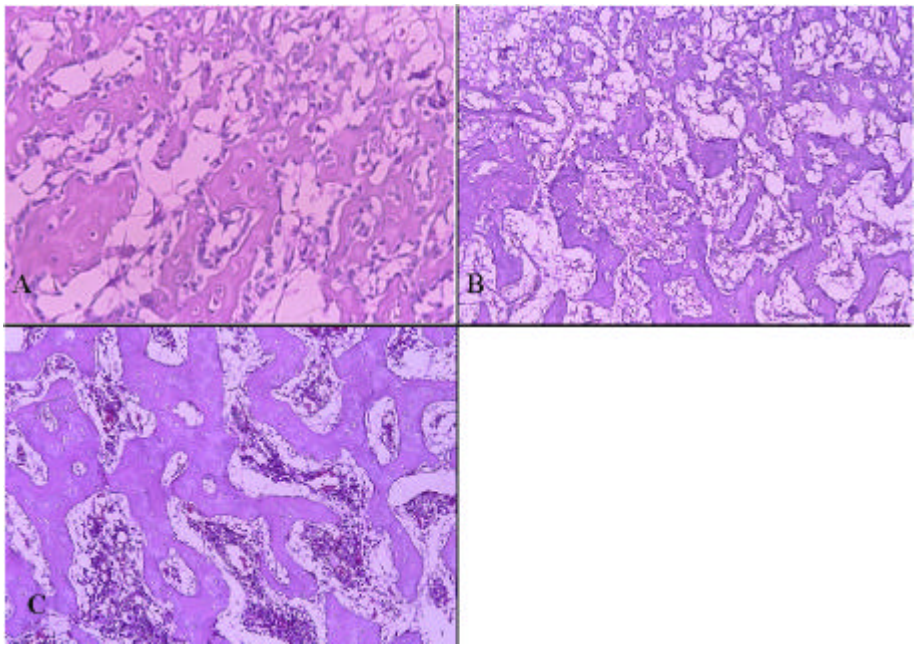

그림 11

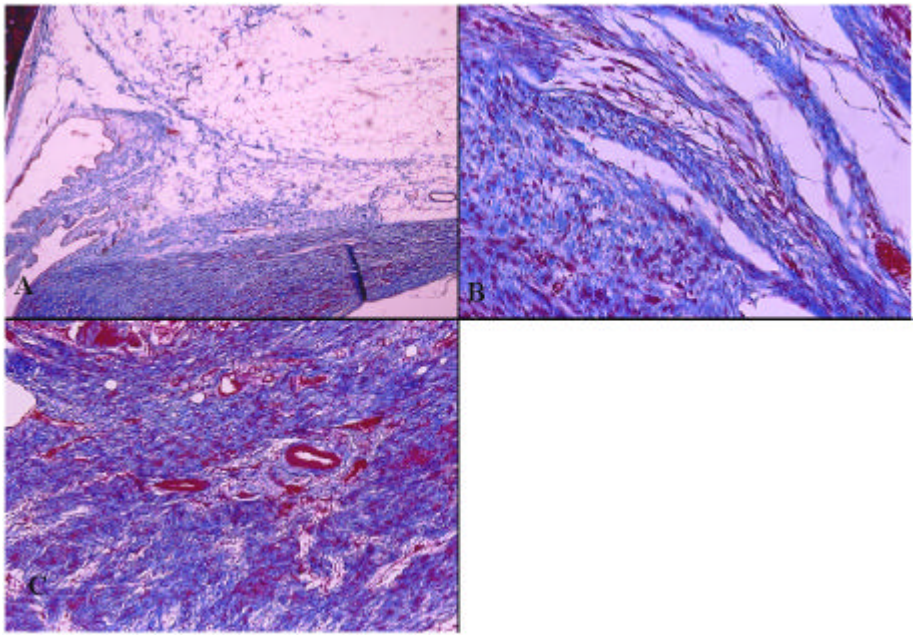

그림 12

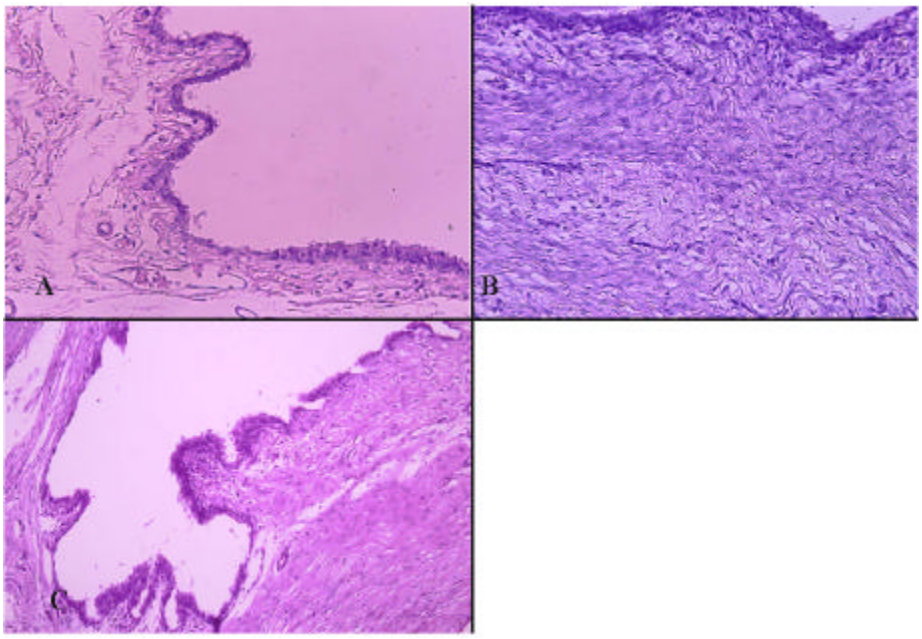

그림 13