관상동맥 협착증 진단에 있어 Pulse Inversion Harmonic 영상 및 정맥 내 조영제 투여를 이용한 심근조영 초음파검사의 임상적 유용성: Tc-99m sestamibi SPECT와의 비교

연세대학교 대학원

의 학 과

권 기 환

관상동맥 협착증 진단에 있어 Pulse Inversion Harmonic 영상 및 정맥 내 조영제 투여를 이용한 심근조영 초음파검사의 임상적 유용성: Tc-99m sestamibi SPECT와의 비교

지도 정 남 식 교수

이 논문을 석사 학위논문으로 제출함

1999년 12월 일

연세대학교 대학원

의 학 과

권 기 환

권기환의 석사 학위논문을 인준함

심 사 위 원 _____ 인

심 사 위 원 _____ 인

심 사 위 원 _____ 인

연세대학교 대학원

1999년 12월 일

감사의 글

본 논문이 완성되도록 아낌없는 배려와 용기를 북돋아주신 정남식 교수님께 고개 숙여 감사 드리며, 본 연구에 각별한 조언으로 도움을 주신 장양수 교수님, 이종두 교수님께 깊은 감사를 드립니다. 아울러 보이지 않게 끊임없이 격려해주신 부모님과 가족들, 그리고 사랑하는 아내 은진, 아들 준형에게 이 논문을 바칩니다.

저자씀

목 차

국문요약 ····· 1

I. 서론 ····· 4

II. 재료 및 방법 ····· 8

1. 연구대상 ····· 8

2. 방법 ····· 8

가. PESDA 조제 ····· 8

나. 심근조영 심초음파검사 ····· 9

다. 심근관류스캔 ····· 9

라. 관상동맥조영술 ····· 11

마. 영상자료 해석 ····· 11

바. 결과 분석 및 통계처리 ····· 12

III. 결과 ····· 13

1. 대상환자의 특성 ····· 13

2. 관상동맥 영역별 분석 ····· 14

3. 심근 분절별 분석 ····· 14

4. 환자별 분석 ····· 17

5. 전체적인 정확도 ····· 17

6. 관찰자간 진단 일치률 ····· 18

IV. 고찰 ····· 19

V. 결론 ····· 23

참고 문헌 ····· 24

영문 요약 ····· 30

표 목 차

Table 1. Baseline characteristics of the subjects ····· 13

Table 2. Accuracy of myocardial contrast echocardiography and Tc-99m sestamibi SPECT in the diagnosis of coronary artery disease. ····· 15

Table 3. Sensitivity and specificity of MCE in the diagnosis of coronary artery disease according to the vascular territory.····· 15

Table 4. Sensitivity and specificity of Tc-99m sestamibi SPECT in the diagnosis of cronary artery disease according to the vascular territory. ····· 15

그 림 목 차

Fig. 1. Principle of pulse inversion Detction. ····· 7

Fig. 2. Schema for MCE acquisition which was performed on the same day as Tc-99m sestamibi SPECT.····· 10

Fig. 3. Observed agreement on the detection of coronary artery disease between two modalities according to the vascular territory. ····· 16

Fig. 4. Observed agreement on the detection of reversibility of perfusion defect between two modalities according to the vascular territory. ····· 16

Fig. 5. Observed agreement on the detection of coronary artery disease between two modalities according to the myocardial segment. ···· 17

Fig. 6. Observed agreement on the detection of reversibility of perfusion defect between two modalities according to the vascular segment. 18

Fig. 7. Observed agreement on the detection of coronary artery disease between two modalities according to the patient. 18

국문요약

관상동맥 협착증 진단에 있어 Pulse Inversion Harmonic 영상 및 정맥 내 조영제 투여를 이용한 심근조영 초음파검사의 임상적 유용성 : Tc-99m sestamibi SPECT와의 비교

허혈성 심장질환은 다양한 원인에 의해 관상동맥의 내경이 감소됨으로써 기저 상태에서의 심근 관류량의 절대적인 감소와, 관류량의 증가가 요구될 때 이를 적절히 증가 시키지 못하여 발생한다. 따라서 허혈성 심장질환을 진단하는데 심근관류측정은 매우 중요한 평가방법이며 치료와 예후를 결정하는데 중요한 변수로 작용한다. 심근 관류를 평가하는 방법으로는 고식적인 방법인 thallium-201 이나 Tc-99m sestamibi 를 이용한 동위원소 관류스캔과 심근조영 심초음파 검사(myocardial contrast echocardiography:MCE)가 있다. 심근관류를 평가한다는 점에서 두 검사방법은 비슷하지만 약간의 차이가 있다. 동위원소 관류스캔은 심근 관류 뿐만 아니라 심근세포의 온전성을 평가하여 심근의 생존 여부를 판단할 수 있다. 심근조영 심초음파 검사는 4-20㎛ 의 다양한 크기의 미세기포를 함유한 조영제를 투여한 후 미세혈관 내 관류 되는 미세기포에 반사되어 산란 되는 초음파의 성질을 이용하여 심근 미세혈관의 온전성을 통해 심근 관류를 평가하는 방법이다. 심근조영 심초음파검사는 검사 비용이 적게 들며 방법이 비교적 간단하고 검사 후 즉시 육안적 평가가 가능한 것 외에도 심근의 이면성 영상을 동시에 관찰할 수 있기 때문에 동위원소 관류스캔 보다 공간 분포적 영상(spatial distribution image)에 있어 해상도가 뛰어나므로 관류되는

심근의 부위와 크기를 정확히 평가할 수 있는 장점이 있으나, 미세기포를 관상동맥 내로 직접 투여 하여야 하는 단점이 있었다. 그러나 최근 낮은 확산성과 낮은 용해도의 고분자기체를 이용하여 미세기포의 안정성을 향상 시키고, second harmonic imaging, intermittent triggering, pulse inversion harmonic imaging 기법 등 새로운 기술의 개발로 미세기포를 정맥 내 주사 함으로서 단점을 극복 할 수 있게 되었다.

본 연구에서는 흉통을 주소로 내원한 환자 중에서 협심증으로 진단 받은 46 명의 환자를 대상으로 하여 perfluorocarbon-exposed sonicated dextrose albumin(PESDA)의 정맥 내 지속적 점적 투여 영상을 이용한 심근조영 심초음파검사의 임상적 유용성을 Tc-99m-sestamibi single-photon emission computed tomography(Tc-99m sestamibi SPECT)와 비교 하였다. 관상동맥 조영술 결과 관상동맥 내경 협착이 70%이상인 경우를 의미 있는 관상동맥 협착증으로 정의하였을 때, 심근조영 심초음파검사의 경우 민감도 70.7%, 특이도 95.8%, 양성예측도 87.8%, 음성예측도 88.5%였으며, Tc-99m sestamibi SPECT 의 경우는 민감도 75.6%, 특이도 98.9%, 양성예측도 96.8%, 음성예측도 90.6%였다. 관상동맥 조영술의 해부학적인 협착 정도가 아닌, 관상동맥 관류량을 반영하는 Tc-99m sestamibi SPECT 과 비교하였을 때, 전체 대상환자 46 명중 두 검사법 모두에서 관류결손을 보인 경우가 16 명, 두 검사법 모두에서 정상소견이 22 명으로 진단 일치률은 82.6%(K=0.64) 였다. 전체 138 개 관상동맥 영역(vascular territory)에서는 진단일치률이 86.9%(K=0.63)였으며, 736 개 심근 분절별(myocardial segment) 분석에서는 진단일치률이 86.8%(K=0.55)였다.

이상의 결과는 관상동맥 협착증에 의한 심근관류결손을 진단하는데 심근조

영 초음파검사가 SPECT와 높은 진단일치율을 보이며 유사한 임상적 유용성을 갖는다는 것을 보여주었다. 그러나, 심첨부에서의 미세기포의 파괴, basal lateral wall의 약화현상(attenuation)등에 의한 위양성의 증가가 향후 보안 되어야 할 사항이며, 실제 임상에서 관상동맥 질환의 심근관류 평가에 보편적으로 이용되기 위해서는 미세기포의 투여 방법, 농도, 좀더 안정적인 미세기포의 개발 등 몇 가지 기술적인 문제점과 acoustic power, gain control, dynamic range등 적절한 영상을 얻기 위한 방법에 대한 더 많은 연구가 필요 하겠다.

핵심 되는 말: 허혈성 심장질환, 심근조영 초음파검사, perfluorocarbon-exposed sonicated dextrose albumin(PESDA), Tc-99m sestamibi SPECT

관상동맥 협착증 진단에 있어 Pulse Inversion Harmonic 영상 및 정맥 내 조영제 투여를 이용한 심근조영 초음파검사의 임상적 유용성 : Tc-99m sestamibi SPECT와의 비교

< 지도 정 남 식 교수 >

연세대학교 대학원 의학과

권 기 환

I. 서 론

허혈성 심장질환은 심근의 불충분한 관류에 의한 산소 공급과 요구사이의 불균형으로 인하여 발생한다. 이는 관상동맥 혈전, 경련에 의한 심근관류의 제한 등 다양한 원인에 의해 발생할 수 있으나, 가장 흔한 원인은 심외막 관상동맥의 죽상동맥경화증이며, 이로 인해 이들 혈관의 내경이 감소함으로써 기저상태에서 심근 관류량의 절대적인 감소를 초래하고, 혈액량의 증가가 요구될 때 관류량이 적절히 증가 되지 못한다. 따라서 허혈성 심장질환을 진단하는데 심근관류측정은 매우 중요한 평가방법이며 치료와 예후를 결정하는데 중요한 변수로 작용한다(Kaul 등, 1996 ; Kaul 등, 1988).

현재 심근관류측정에 가장 널리 사용되고 있는 방법은 thallium-201 이나 Tc-99m sestamibi 를 이용한 동위원소 관류스캔이다. 그러나, 이들 동위원소를 이

용한 관류스캔은 고가의 장비와 시설이 요구되고, 비용과 시간이 많이 소요 된다. 또한 환자를 동위원소 촬영실로 옮겨야 하기 때문에 응급상황에서 적용하기에는 어려운 점이 있다. 관상동맥 조영술의 경우는 침습적인 방법으로 위험이 따르며 비용이 많이 든다는 점에서 허혈성 심장질환의 일차적인 진단방법으로는 적절하지 않다.

최근 연구되고 있는 미세기포를 이용한 심근조영 심초음파검사는 4-20μm 의 다양한 미세기포를 함유한 조영제를 정맥 내 투여한 후 심근에 관류되는 미세기포에 반사되어 산란 되는 초음파의 성질을 이용하여 심근관류를 평가하는 방법이다(Kaul, 1991: Wei 등, 1997). 심근조영 심초음파검사는 검사 비용이 적게 들며 방법이 비교적 간단하고 검사 후 즉시 육안적 평가가 가능한 것 외에도 심근의 이면성 영상을 동시에 관찰할 수 있기 때문에 동위원소 관류스캔보다 공간 분포적 영상(spatial distribution image) 에 있어 해상도가 뛰어나므로 관류되는 심근의 부위와 크기를 정확히 평가할 수 있는 장점을 가지고 있다(Vernon 등, 1997). 또한 미세기포는 미세혈관을 통과할 때 적혈구처럼 행동하기 때문에 심근조영 심초음파검사는 심근의 미세혈관 혈류를 평가할 수 있다.(Kaul and Force, 1993).

초기에 개발된 미세기포는 실내공기를 이용한 것으로, 기포의 안정성과 지속성이 낮아 직접 관상동맥까지 도자를 삽입시켜 조영제를 투여해야 하는 부담과 위험도가 따르는 단점이 있었다(Ito 등, 1992 ; Villanueva 등, 1992). 그러나, 최근 몇 가지 기술적 발전으로 미세기포를 정맥 내 투여 하여도 심근조영 심초음파검사를 통한 심근관류 평가가 가능해 졌다. Perfluorocarbon 과 같은 용해성과 확산성이 매우 낮은 고분자 기체를 이용하여 미세기포의 안정성과 지속성

을 증가 시키는 방법이 개발되었으며, 이러한 새로운 기법으로 만들어진 미세기포는 정맥으로 투여 된 후 폐순환을 통과해서 좌심실과 관상동맥에 도달할 수 있게 되어 관상동맥 내에 직접 미세기포를 주입해야 하는 단점을 극복하게 되었다(Porter 및 Xie, 1995 ; Skyba 등, 1996). 미세기포가 초음파에 노출되면 확장과 수축을 반복하는 진동현상(oscillation)을 일으키는데 이때 미세기포는 받아들인 초음파 주파수의 배수 주파수를 갖는 반사파를 더욱 강한 강도로 반사 시킨다. 이렇게 배수로 반사되어 오는 backscatter 초음파로 영상을 만드는 "second harmonic imaging"기법은 특히 미세기포에 의한 높은 강도의 신호를 이용하여 미세기포에 의한 영상을 선택적으로 얻을 수 있게 되었다(Skyba 등, 1996). 최근에는 미세기포가 초음파에 의해 파괴되는 것을 막기위해 통상적인 초음파 주사 횟수(초당 25-30 회)보다 적은 횟수로 초음파를 주사하는 간헐적인 주사방법 즉 심장주기 중에서 말기 수축기에만 초음파영상을 얻는 intermittent triggered harmonic imaging 이 시도되고 있다(Porter 및 Xie, 1995 ; Wei 등, 1997). 이 방법으로 3 번째, 5 번째의 심장주기 마다 말기 수축기에 초음파영상을 얻으면 미세기포가 초음파에 의해 파괴되는 것을 현저히 줄일 수 있게 되었다. 심근과 같은 조직은 같은 파형의 초음파(linear echo)를 반사하지만 초음파에 의해 수축과 팽창을 반복하는 미세기포의 경우는 다른 파형(non-linear echo)의 초음파를 반사한다. Pulse inversion harmonic imaging 기법은 Fig 1.과 같이 처음 전달된 초음파와 반대되는 모양의 초음파(inverted pulses)를 일정시간 후 다시 보내어 반사된 각각의 linear echo 와 non-linear echo 를 합하여 linear echo 에 의한 영상을 제거 함으로서 조영제에 의해 형성된 harmonic image 만을 선택적으로 얻을 수 있게 되었다(Vannan 등, 1998).

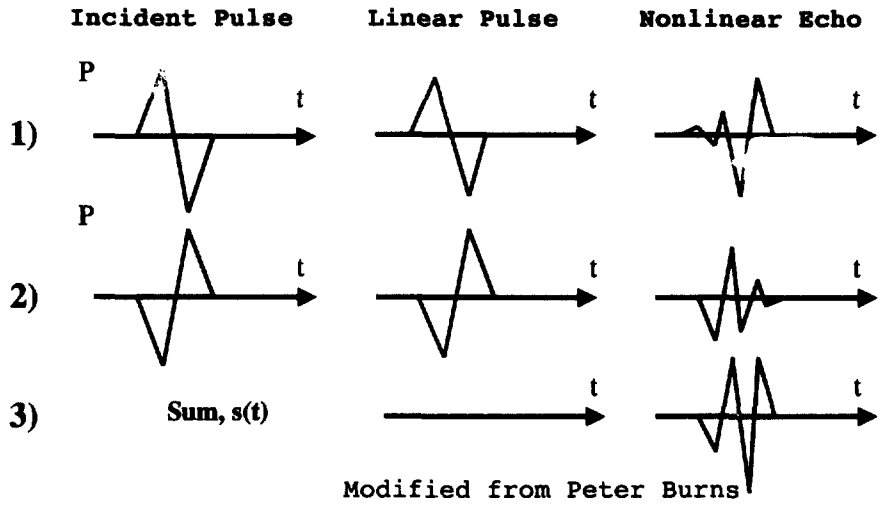

Fig. 1. Principle of pulse inversion detection.

현재까지 협심증 환자의 심근관류평가에 있어 미세기포를 이용한 심근조영 심초음파검사와 동위원소를 이용한 관류스캔인 Tc-99m-sestamibi SPECT 의 결과를 비교한 연구는 많지 않다. 본 연구에서는 만성 허혈성 심장질환의 진단에 있어 perfluorocarbon-exposed sonicated dextrose albumin(PESDA)의 정맥 내 지속적 점적 투여와 pulse inversion harmonic imaging 기법을 이용한 심근조영 심초음파검사의 유용성을 Tc-99m-sestamibi SPECT 과 비교하고자 하였다.

Ⅱ. 재료 및 방법

1. 연구대상

1999 년 1 월부터 연세대학교 의과대학 심장혈관센터에 흉통을 주소로 내원한 환자 중에서 협심증으로 진단 받은 환자와 이전에 관상동맥질환으로 진단 받은 환자 46 명을 대상으로 하였다. 급성 심근경색증 환자와 최근 6 개월 안에 심근경색증의 병력이 있는 환자는 대상에서 제외하였다.

2. 방법

가. PESDA 조제

Perfluorocarbon(분자량 188 g/mol) 8 ml 를 5% dextrose 12 ml, 5% human albumin 4 ml 와 주사기 내에서 잘 흔들어 혼합하였다. 이 혼합물을 80 초 동안 초음파분해(electomechanical sonication ; Heat System Inc. LA, California, USA)를 시행하였다. 초음파분해동안 전기에너지가 기계적 에너지(550 W)로 전환되며, 초음파분해동안 최고 출력(maximal output)의 25 ± 3%(mean ± SD)가 되게 조절하여 전체 초음파분해 시간동안 124 ± 15 W 의 기계에너지가 전달되게 하였다. 이 에너지는 0.5-inch 초음파분해 봉 단면을 통해서 전달되기 때문에 초음파분해 봉 단면에서의 에너지는 98 ± 11 W/cm^2 가 전달된다. 이 방법으로 만들어진 PESDA 는 그 크기가 4.7 ± 0.2 μm, 평균 농도가 1.3 ± 0.1× 10^9 microbubbles/ml 로 알려져 있다(Porter 등, 1996).

나. 심근조영 심초음파검사

심근조영제(PESDA)를 투여하기 전 심첨4 방도(apical 4 chamber view), 심첨 3 방도(apical 3 chamber view), 심첨2 방도(apical 2 chamber view) 로 심초음파검사를 시행하고, 생리식염수(normal saline) 100cc 에 PESDA 0.05cc/kg 를 희석하여 적은 양(1cc/min)에서부터 정맥 내 투여를 시작하였다. 좌심실 내에 조영제가 심첨까지 균등하게 충분히 도달하면 심장주기 마다(1:1), 3 번째의 심장주기 마다(1:3), 그리고 5 번째의 심장주기 마다(1:5) 말기 수축기에 간헐적 주사(triggered intermittent harmonic) 영상으로 심초음파검사를 시행하였다. 이때에도 심첨 4 방도, 심첨 3 방도, 심첨 2 방도를 각각 얻어 심근조영제를 주기 전과 동일한 부위의 조영증강 정도를 관찰하였다. 그 후 4 분에 걸쳐 dipyridamole (0.56mg/kg)을 정맥 내 주사한 다음 10 분 이내에 동일한 영상을 다시 얻어 조영증강의 정도를 비교하였다. 심초음파검사는 digital ultrasound system(HDI-5000, ATL, Washington, USA) 을 이용하였고, pulse inversion harmonic imaging 기법을 사용하였다. PESDA 투여 전 영상은 통상적인 30 Hz frame rate 로 얻었으며 PESDA 투여 후에는 P 4-2 transducer 로 1.67 MHz 를 주사하여 3.3MHz(harmonic)를 받아 영상을 구성하였다. 검사시작 할 때부터 gain 은 최적으로 조정한 후 일정하게 유지하였다

다. 심근관류 스캔(Tc-99m sestamibi SPECT)

대상환자에서 심근관류 스캔은 심근조영 심초음파검사와 같은 날 동시에 시행하였다(Fig. 2). Tc-99m-sestamibi 7 mCi 를 정맥 주사한 후 60-90 분 후 휴

식기 Tc-99m sestamibi SPECT 를 시행하고 심근조영 심초음파검사를 시작하여 dipyridamole 투여 전 심초음파영상을 얻었다. Dipyridamol 을 4 분에 걸쳐 정맥 내 투여하고 dipyridamol 정맥 내 투여가 끝난 후 3 분에 Tc-99m-sestamibi 20-25 mCi 를 정맥 내 주사하고 60-90 분 후 dipyridamol 부하 Tc-99m sestamibi SPECT 를 시행하였다. 심근조영 심초음파검사로 얻은 영상에서와 같은 심근분절의 심근관류를 평가하기 위해서 심첨4 방도(apical 4 chamber view), 심첨3 방도(apical 3 chamber view), 심첨2 방도(apical 2 chamber view) 와 가장 근접한 수직장축단면상(vertical long-axis view) 과 수평장축단면상(horizontal long-axis view)을 심근관류평가에 이용하였다.

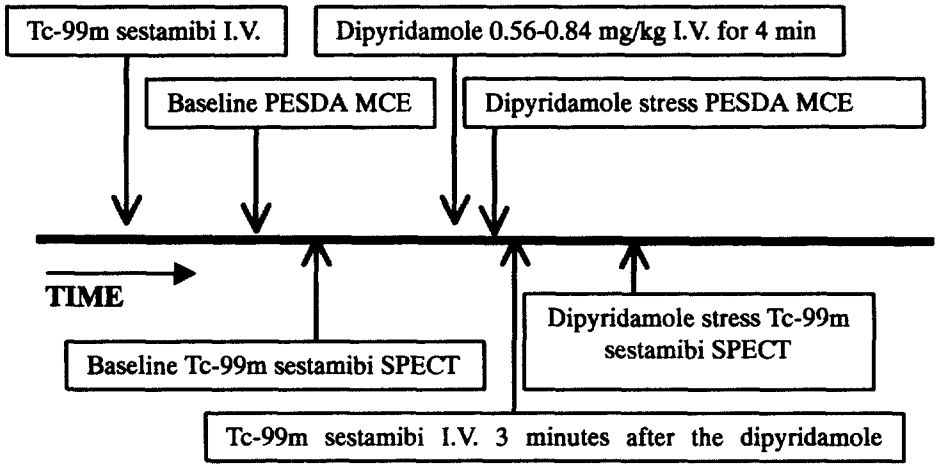

Fig. 2. Schema for MCE acquisition which was performed on the same day as Tc-99m sestamibi SPECT .

라. 관상동맥 조영술

심근조영 심초음파검사와 Tc-99m sestamibi SPECT 를 시행 후 48 시간 이내에 관상동맥 조영술을 시행하여 관상동맥 협착부위와 협착정도를 확인하였다. 관상동맥조영술은 Seldinger 방법에 의하여 대퇴동맥에 경피적으로 심도자를 삽입한 후 Judkins 방법으로 좌우관상동맥에 심도자를 통하여 혈관조영제를 주입하면서 여러 각도에서 촬영하였고 A- com projector 를 이용하여 관상동맥의 내경을 Caliper 로 측정하고 협착 주위에서 가장 가까운 정상 관상동맥의 직경과 비교하여 협착의 정도를 백분율로 표시하였다. 관상동맥 내경이 70% 이상 좁아졌을 때 의미 있는 관상동맥 협착으로 정의하였다.

마. 영상자료해석

3 명의 관찰자가 PESDA 에 의한 pulse inversion harmonic image 의 심근조영증강 유무로 심근의 관류결손 여부를 평가 하였으며, 좌심실을 16 개 분절로 나누어 분석 하였고 각 분절을 위치에 따라 좌전하행지, 좌회선동맥, 그리고 우관상동맥 등 3 개의 관상동맥 영역으로 분류하였다. 관류결손은 심근의 조영증강 정도가 dipyridamole 을 주사하기 전에는 정상관류 소견을 보였으나 dipyridamole 주사 후 관류결손을 보인 경우, 또는 dipyridamole 을 주사하기 전부터 관류결손을 보인 경우로 정의하였다. 각 관찰자는 각 환자의 임상적 정보, Tc-99m sestamibi SPECT 그리고 관상동맥조영술 결과를 모르는 상태에서 평가 하였다. Tc-99m sestamibi SPECT 로 얻은 영상 또한 3 명의 관찰자로 하여금 평가하게 하고, 역시 심근조영 심초음파검사 및 관상동맥조영술 결과는 모르게 하였다. 심근조영 심초음파검사와 Tc-99m sestamibi SPECT 에서 심근의 관류결손

의 경우 심근의 관류정도가 dipyridamole을 주사하기 전에 비해서 dipyridamole주사 후에 감소한 경우 가역적 관류결손으로, dipyridamole 주사 전후에 같은 정도로 감소된 경우 비가역적 관류결손으로 정의하였다. 이들 관찰자간의 의견이 다를 경우 협의에 의해 결정하였다.

바. 결과분석 및 통계처리

관상동맥조영술로 확인한 관상동맥 협착유무(>70% 협착)와 심근조영 심초음파검사에 의한 심근의 조영 증강 유무를 비교하여 심근조영 심초음파검사의 관상동맥 협착증 진단에 있어서의 예민도와 특이도, 양성예측도와 음성예측도를 구하였다. Tc-99m sestamibi SPECT로 관찰한 관류 결손도 같은 방법으로 분석하였다. 각 환자에서, 그리고 각 관상동맥에서의 협착 유무와 협착부위를 진단하는데 두 검사방법의 진단 일치율(concordance)을 구하였다. 그리고 관류결손을 보인 경우, 각 관류결손부위의 가역성에 대한 두 검사법의 진단일치율을 구하였다. 진단 일치율은 Kappa statistics를 사용하였다. .(Kramer 및 Feinstein, 1981)

Ⅲ. 결 과

1. 대상 환자의 특성

대상 환자는 모두 46 명 이었으며, 그 중 29(63%)명이 남자, 17(37%)명이 여자였고, 연령은 평균 64 ± 8세였다. 대상 환자 중 급성 심근경색증 환자는 없었으며, 불안정성 협심증이 15 명(33%), 안정성 협심증이 31 명(67%)이었다. 대상 환자 모두에서 심근조영 초음파검사와 Tc-99m sestamibi SPECT 시행 후 48 시간이내에 관상동맥 조영술을 시행 하였으며, 관상동맥 조영술 결과 경한 협착이거나 정상 소견이 22 명(47.8%)으로 가장 많았다. 대상환자들의 임상적 특성은 Table 1 과 같다.

Table 1. Baseline characteristics of the subjectives.

Age(yr)	64 ± 8
Male	29(63%)
Stable angina	31(67%)
Unstable angina	15(33%)
Left ventricular ejection fraction(%)	62 ± 20
Risk factors	
Diabetes	18(38%)
Hypertension	23(50%)
Smoking	26(56%)
Coronary angiography	
1 VD	12(26.0%)
2 VD	7(15.2%)
3 VD	5(10.8%)
Near normal/Minimal disease	22(47.8%)

2. 관상동맥 영역별 분석

관상동맥조영술 결과70%이상 의미 있는 협착을 보인 영역은 전체 138 개 영역 중 41 개였다. 심근조영 초음파검사에서 관류결손을 보인 것이 29 개, 정상이 93 개로 민감도 70.7%, 특이도 95.8%였으며, 양성 예측도와 음성 예측도는 각각 87.8%와 88.5%였다. Tc-99m sestamibi SPECT 의 경우는 관류결손을 보인 관상동맥 영역이 31 개, 정상이 96 개로 민감도 75.6%, 특이도 98.9%였으며, 양성 예측도와 음성 예측도는 각각 96.8%와 90.6%였다(Table 2). 심근조영 심초음파검사의 각 관상동맥 영역에서의 민감도와 특이도는 각각 좌전하행동맥에서 71.4%와 92.0%, 좌회선동맥에서 70.0%와 97.2%, 우관상동맥에서 70%와 97.2%였고(Table 3), Tc-99m sestamibi SPECT 에서는 좌전하행동맥에서 80.0%와 100%, 좌회선동맥에서 70.0%와 100%, 우관상동맥에서 72.7%와 94.2%였다(Table 4). 심근조영 심초음파검사와 Tc-99m sestamibi SPECT 두 검사법 모두에서 관류결손을 보인 경우가 23 개, 정상이 97 개영역으로서 진단 일치율은 86.9%였다(k = 0.63)(Fig 3). 관류결손을 보인 23 개 영역중 두 검사법 모두에서 가역적 관류결손을 보인 경우가 13 개, 두 검사법 모두에서 비가역적 관류결손을 보인 경우가 8 개로서 진단일치율은 91.3%(K = 0.82)였다(Fig 4).

Table 2. Accuracy of myocardial contrast echocardiography and Tc-99m sestamibi SPECT in the diagnosis of coronary artery disease.

	Sensitivity	Specificity	PPV	NPV
MCE	29/41(70.7%)	93/97(95.8%)	29/33(87.8%)	93/105(88.5%)
SPECT	31/41(75.6%)	96/97(98.9%)	31/32(96.8%)	96/106(90.6%)

PPV: positive predictive value
NPV: negative predictive value

Table 3. Sensitivity and specificity of MCE in the diagnosis of coronary artery disease according to the vascular territory.

	LAD	LCA	RCA
Sensitivity	15/21(71.4%)	7/10(70.0%)	7/10(70.0%)
Specificity	23/25(92.0%)	35/36(97.2%)	35/36(97.2%)

LAD: left anterior descending artery,
LCA: left circumflex artery
RCA: right coronary artery

Table 4. Sensitivity and specificity of Tc-99m sestamibi SPECT in the diagnosis of coronary artery disease according to the vascular territory.

	LAD	LCA	RCA
Sensitivity	16/20(80.0%)	7/10(70.0%)	8/11(72.7%)
Specificity	26/26(100%)	24/24(100%)	33/35(94.2%)

Tc-99m sestamibi SPECT

		Defect	Normal	Total
MCE	Defect	23	10	33
	Normal	8	97	105
	Total	31	107	138

Concordance : 86.9% , κ : 0.63

Fig 3. Observed agreement on the detection of coronary artery disease between two modalities according to the vascular territory.κ: The index of choice for measurement of observed agreement in nominal or existential scale which corrects for agreement expected by chance.

Tc-99m sestamibi SPECT

		Reversible	Fixed	Total
MCE	Reversible	13	0	13
	Fixed	2	8	10
	Total	15	8	23

Concordance : 91.3% , κ : 0.82

Fig. 4 Observed agreement on the detection of reversibility of perfusion defect between two modalities according to the vascular territory.

3. 심근분절별 분석

심근조영 심초음파검사에서 관류결손을 보인 경우는 총 736개 심근분절 중에서 149개였고, Tc-99m sestamibi SPECT 의 경우는 112개 였으며, 두 검사법 모두에서 관류결손을 보인 경우가 82개 분절, 정상이 557개 분절로서 두 검사법의 진단 일치율은 86.8%였다(K = 0.55)(Fig. 7). 관류결손을 보인 82개 분절중 두 검사법 모두에서 가역적 관류결손을 보인 경우가 48개, 두 검사법 모두에서 비가역적 관류결손을 보인 경우가 28개로서 가역성에 대한 진단일치율은 92.7%(K = 0.84)였다(Fig. 8). Fig. 5는 정상관류를 보인 환자로서 dipyridamole 주사 후 1:1, 1:3, 1:5 triggered harmonic imaging에서 점점 더 조영 증강이 진해지는 것을 볼 수 있다. Fig. 6은 좌전하행지에 협착이 있는 환자로서 dipyridamole 주사 후 심첨부와 심실중격에서 관류결손을 보이고 있으며, Tc-99m sestamibi SPECT 결과와 일치함을 보여준다.

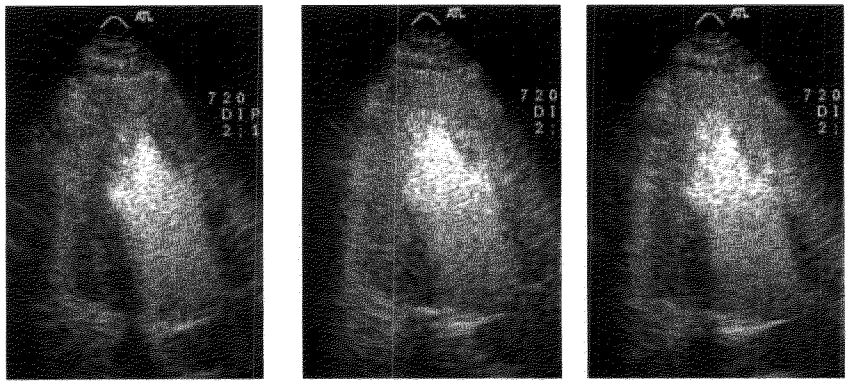

1:1 1:3 1:5

Fig. 5. An example of normal perfusion at the four-chamber view after dipyridamole infusion. Myocardial enhancement increases according to the incremental end-systolic triggering imaging(1:1, 1:3, 1:5).

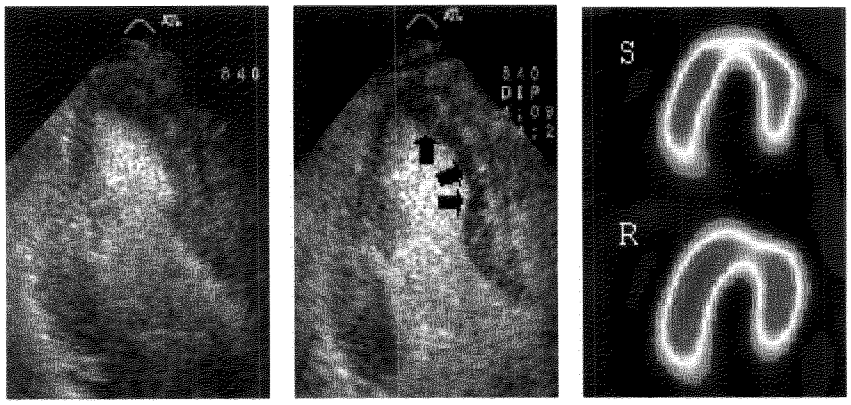

Rest **Dipyridamole stress**

Fig. 6. Note newly developed perfusion defects at the territory of the left anterior descending artery after dipyridamole infusion(middle) compared to the rest image(left). Simultaneous Tc-99m sestamibi SPECT showed apical and septal perfusion defects that were identical with MCE.

4. 환자별 분석

심근조영 심초음파검사와 Tc-99m sestamibi SPECT 두 검사 모두 관류결손을 보인 환자는 16 명, 두 검사 모두 정상소견이었던 환자가 22 명으로 두 검사법의 진단 일치률은 82.6%였다.(K = 0.64)(Fig. 9).

5. 전체적인 정확도

관상동맥 조영술 결과 관상동맥 내경 협착이 70%이상인 경우를 의미 있는 관상동맥 협착증으로 정의 하였을 때, 심근조영 심초음파검사의 경우 민감도 70.7%, 특이도 95.8%, 양성예측도 87.8%, 음성예측도 88.5%였으며, Tc-99m sestamibi SPECT 의 경우는 민감도 75.6%, 특이도 98.9%, 양성예측도 96.8%, 음성예측도 90.6%였다.

6. 관찰자간 진단 일치률(interobserver concordance)

심근조영 심초음파검사의 관류결손 진단에 있어 진단일치률은 관상동맥 영역별 분석에서 97.8%, 심근 분절별 분석에서 97.6%, 그리고 각 환자별 분석에서 92.6% 였다.

Tc-99m sestamibi SPECT

		Defect	Normal	Total
MCE	Defect	82	67	149
	Normal	30	557	587
	Total	112	624	736

Concordance: 86.8%, κ: 0.55

Fig. 7. Observed agreement on the detection of coronary artery disease between two modalities according to the myocardial segment.

Tc-99m sestamibi SPECT

MCE	Reversible	Fixed	Total
Reversible	48	0	48
Fixed	6	28	34
Total	54	28	82

Concordance : 92.7% , κ : 0.84

Fig. 8. Observed agreement on the detection of reversibility of perfusion defect between two modalities according to the vascular segment.

Tc-99m sestamibi SPECT

MCE	Defect	Normal	Total
Defect	16	4	20
Normal	4	22	26
Total	20	26	46

Concordance: 82.6%, κ: 0.64

Fig. 9. Observed agreement on the detection of coronary artery disease between two modalities according to the patient.

Ⅳ. 고 찰

심근조영 심초음파검사와 방사성 동위원소를 이용한 Tc-99m sestamibi SPECT는 심근의 관류량을 평가한다는 점에서는 유사하지만 몇 가지 다른점이 있다. 먼저, PESDA와 같은 미세기포와 Tc-99m sestamibi 같은 동위원소 표지자는 심근에서의 분포 위치가 다르다. 심근조영 초음파검사에 사용되는 미세기포는 혈관 내에만 분포하며 세포간질이나 심근세포 내로 이동하지 않는다(keller 등, 1989). 또한 PESDA는 혈관 내에서 적혈구와 동일하게 행동하므로 심근의 미세혈관을 통과할 수 있으며, 미세혈관기능의 온전성을 반영한다(Kaul and Force, 1993). Tc-99mSestamibi는 혈관외부로 확산되며 심근의 혈류량에 비례하여 심근세포의 세포막을 통과하여 세포내의 미토콘드리아에 축적되고(Dahlberg 및 Leppo, 1994) 심근세포막의 온전성과 대사기능을 반영한다. 따라서 미세기포를 이용한 심근조영 초음파검사에서는 미세혈관에 도달하는 미세기포의 양을 측정하지만, Tc-99m sestamibi SPECT는 생존 심근을 발견하는 역할을 한다. 또 다른 차이는 두 검사법의 영상특성에 기인 한다. Tc-99m sestamibi SPECT의 경우 공간해상도(spatial resolution)가 낮아 좌심실 벽의 두께가 얇아지거나 수축기에 좌심실 벽 운동장애가 있을 경우 관류결손이 과장되게 나타난다(Parodi 등, 1984). 실제로 좌심실 벽운동이상이 있으면서 심근조영 초음파검사에서 관류결손을 보인 경우에 SPECT와 진단일치율이 높게 보고된 예가 있다(Marwick 등, 1998). 두 검사법 모두 여러가지 원인에 의한 위양성(false defect)가 있을 수 있는데 그 원인에 있어서는

차이가 있다. 동위원소 스캔은 주로 인접한 연부조직에 의한 위양성이지만 (DePuey 및 Gracia, 1989), 심근조영 심초음파검사는 부적절한 gain, 초음파에 의한 미세기포의 파괴, 기저 심실중격(basal septum), 기저 외측분절 (basal lateral segment) 그리고 기저 하부 벽(basal inferior wall)에서 인접한 폐와 심근섬유의 배열의 차이로 인한 약화현상(attenuation)등에 의해 발생한다(Bach 등, 1995). 이러한 두 검사법 사이의 근본적인 차이에 의해서 서로 다른 결과를 보일 수 있다.

정맥 내 미세기포 주사후 시행한 심근조영초음파검사와 Te-99m sestamibi SPECT에 의한 심근관류 평가 결과를 비교한 연구는 아직 많이 보고 되지 않았다. 41명의 환자에서 미세기포를 관상동맥 내 주사 후 시행한 심근조영초음파검사에서는 Tc-99m sestamibi SPECT와의 진단일치율이 82%를 보인 반면(Meza 등, 1996), 미세기포의 정맥 내 주사후 시행한 심근조영초음파검사와 Tc-99m sestamibi SPECT의 진단일치율은 두 검사법 모두 이상소견 일 때 55%, 모두 정상일 때 83% 그리고 전체 진단일치율 66%로 낮게 보고되었다 (Marwick 등, 1998). 또 다른 보고들에서는 심근관류 진단의 일치율이 69%, 80%, 92% 등 다양한 결과를 보이고 있다(Kaul 등, 1997; Nagueh 등, 1997 ; Vernon 등, 1997).

이렇게 진단일치율이 서로 다른 이유로는 앞서 언급한 두 검사 방법간의 근본적인 차이와 대상환자의 다양성, 대상환자의 수, 또는 경험이 많은 단일 연구기관에서의 연구결과와 다양한 연구자에 의한 multicenter study의 차이 등을 생각 할 수 있으며, 아직까지 해결하지 못한 심근조영 초음파검

사의 몇 가지 기술적인 문제점을 원인으로 들 수 있다. 심근관류량을 평가하기 적당한 심근의 조영증강을 얻기 위해서는 적절한 양과 적절한 농도의 미세기포를 투여해야 하고, 양질의 영상을 얻기 위해서는 심초음파기계의 적절한 조절(control of machine settings ; power, gain, frame rate)이 필요하다. 그러나 권장되고 있는 방법은 있으나(Becher 등, 1997) 아직까지 일치된 기준이 없고 서로 다른 방법을 사용하기 때문에 서로 다른 결과를 보고 하고 있다.

본 연구에서 저자들은 미세기포(PESDA)의 정맥 내 지속적 점적 주사와 pulse inversion harmonic imaging 기법을 이용한 심근조영 초음파검사를 통해 보다 더 나은 심근관류 영상을 얻었으며, 관상동맥 조영술을 기준으로 하였을 때 정확도에서 Tc-99m sestamibi SPECT와 비슷한 결과를 보였고, 심근의 관류결손 위치 및 가역성 평가에서도 Tc-99m sestamibi SPECT와 높은 진단 일치률을 보였다. 따라서 pulse inversion harmonic imaging기법은 심근관류 평가에 있어 도움이 되며, 이를 통해 정맥 내 조영제 투여에 의한 심근관류 평가가 가능함을 보였다. 그러나, Tc-99m sestamibi SPECT를 기준로 하였을 때 심근조영 심초음파검사는 많은 수의 심근 분절에서 위양성을 보여 양성 예측도가 55%로 낮았다. 위양성을 보인 67개 심근 분절의 분포를 보면 37.6%가 심첨부였으며, 24.7%가 심실 중격, 19.4%가 외측분절로서 좌전하행지 영역에서 많았으며, 심첨부에서의 미세기포의 파괴(apical bubble destruction)와 기저 심실중격, 기저 외측분절에서의 약화현상 등은 여전히 문제점으로 지적된다. 그 외에 본 연구의 제약 점으로 심근관류결손을 진단

하는데 peak intensity ratio 또는 acoustic densitometry등 정량적 방법(quantitative analysis)을 사용하지 않고 육안적인 방법(visual analysis)을 사용한 점을 지적 할 수 있으나, 이러한 정량적 방법은 시간이 필요한 방법으로 실제 임상에서 사용하기에는 어려움이 있고, Nagueh 등의 연구에서 보였듯이 정량적인 방법과 육안적인 방법사이에 예민도 89%와 89%, 특이도 57%와 51%로서 유의한 차이는 없었다(Nagueh 등, 1997).

현재 까지 심근의 관류평가에 있어 동위원소 스캔(SPECT)이 가장 정확하다고 보고 되고 있지만(Kaul 등, 1996), 동위원소스캔 역시 위양성을 보일 수 있기 때문에, 아직 어떤 방법이 심근관류를 가장 잘 반영하는 지는 알 수 없다. 여러 문제점에도 불구하고 본 연구는 심근관류 평가에 있어 미세기포의 정맥 내 투여에 의한 심근조영 초음파검사의 가능성을 보였다.

V. 결 론

본 연구에서 저자들은 미세기포(PESDA)의 정맥 내 지속적 점적 주사와 pulse inversion harmonic imaging 기법을 이용한 심근조영 초음파검사를 통해 보다 더 나은 심근관류 영상을 얻었으며, 미세기포의 정맥 내 투여를 이용한 심근조영 초음파검사를 통해 심근관류 평가가 가능함을 보였다. 관상동맥 조영술을 기준으로 하였을 때 정확도에서 Tc-99m sestamibi SPECT 와 비슷한 결과를 보였고, 심근의 관류결손 위치 및 가역성 평가에서도 Tc-99m sestamibi SPECT 와 높은 진단 일치률을 보였다. 그러나 초음파에 의한 심첨부에서의 미세기포의 파괴(apical bubble destruction) 와 심실중격과 외측분절에서의 약화현상(attenuation)에 의한 심근조영 심초음파검사의 위양성은 여전히 문제점으로 지적 되었다.

이제까지 관상동맥질환의 예후를 예측하고 치료를 결정하는데 방사성 동위원소를 이용한 심근관류스캔이 주로 이용되어 왔다. 그러나, 심근관류스캔과 달리 심근조영초음파검사는 시간과 비용이 적게 들고 비교적 간단한 방법으로 외래에서도 가능하며, 심실수축기능 평가 등 여러 면에서 장점을 가지고 있는 검사로서 본 연구 결과에서와 같이 심근관류스캔과 진단 일치율이 높다. 그러나 임상에서 일반적인 검사방법이 되기 까지는 향후 위양성과 여러 기술적인 문제점들에 대한 많은 연구가 선행되어야 하겠다.

참 고 문 헌

Bach DS, Muller DW, Cheirif J, Armstrong WF: Regional heterogeneity in myocardial contrast echocardiography without severe obstructive coronaryartery disease. Am J Cardiol 75:982-986, 1995

Becher H, Tiemann K, Schlief R, Nanda NC: Harmonic power doppler contrast ecdhocardiography: Preliminary clinical results. Echocardiography 14:637-642, 1997

Burns PN, Powers JE, Simpson DH, Uhlendorf V, Fritzsche T: Harmonic imaging with ultrasound contrast agents. Clin Radiol 51(suppl I): 50-55, 1996

Dahlberg ST, Leppo JV: Physiologic properties of myocardial perfusion tracers. Cardiol Clin 12:169-185, 1994

DePeuy EG, Garcia EV: Optimal specificity of thallium-201 SPECT through recognition of imaging artifacts. J Nucl Med 30:441-449, 1989

Ito H, Tomooka T, Sakai N, Yu H, Higashino Y, Fujii K, Masuyama T, Kitabatake A, Minamino T: Lack of myocardial perfusion immediately after successful

thrombolysis: a predictor of pocr recovery of left ventricular function in anterior myocardial infarction. Circulation 85:1699-1705, 1992

Kaul S: Contrast echocardiography and myocardial perfusion. Clin Cardiol 14:V15-18, 1991.

Kaul S, Force T: Assessment of myocardial perfusion with contrast two-dimensional echocardiography. In: Weyman AE, ed. Principles and practice of Echocardiography. 2nd ed. Pennsylvania, Lea &Febiger, 1993, pp 687-720

Kaul S, Finkelstein DM, Homma S, Leavitt M, Okada RD, Boucher CA: Superiority of exercise thallium-201 variables in determining long-term prognosis in ambulatory patients with chest pain: a comparison with cardiac catheterization. J Am Coll Cardiol 12:25-34, 1988

Kaul S, Newell JB, Chesler DA, Pohost GM, Okada RD, Guiney TE, Boucher CA: Value of computer analysis of exercise thallium images in the noninvasive detection of coronary artery disease. JAMA 225:508-511, 1996

Kaul S, Roxy SR, Dittrich H, Raval U, Khattar Raj, Lahiri A: Detection of coronary artery disease with myocardial contrast echocardiography:

Comparison with Tc-99m sestamibi single-photon emission computed tomography. Circulation 92: 785-792, 1997

Kramer MS, Feinstein AR: Clinical biostatistics: the biostatistics of concordance. Clin Pharmacol Ther 29:111-123, 1981

Lindner JR, Firschke C, Wei K, Goodman NC, Skyba DM, Kaul S: Myocardial contrast echocardiography during acute myocardial infarction using intermittent harmonic imaging and intravenous MRX-115. Circulation 94(suppl I): I-575, 1996

Nagueh SF, Vaduganathan P, Ali N, Blaustein A, Verani MS, Winters W, Zoghbi WA: Identification of Hibernating myocardium: comparative accuracy of myocardial contrast echocardiography, rest-redistribution thallium-201 tomography and dobutamine echocardiography. J Am Coll Cardiol 29:985-93, 1997

Parodi P, Schelbert HR, Schwaiger M: Cardiac emission computedtomography: underestimation of regional tracer concentrations due to wall motion abnormalities. J Comput Assist Tomogr 8:1083-1089, 1984

Porter TR, Li S, Kricsfeld D, Armbruster RW: Detection of myocardial perfusion in multiple echocardiographic windows with one intravenous injection of microbubbles using transient response second harmonic imaging. J Am Coll Cardiol 15:791-799, 1997

Porter TR, Xie F: Transient myocardial contrast after initial exposure to diagnostic ultrasound pressures with minute doses of intravenously injected microbubbles: demonstration and potential mechanisms. Circulation 92:2391-2395, 1995

Porter TR, Xie F, Kricsfeld D, Armbruster RW: Improved myocardial contrast with second harmonic transient ultrasound contrast response imaging in humans using intravenous perfluorocarbon-exposed sonicated dextrose albumin. J Am Coll Cardiol 27:1497-501, 1996

Skyba DM, Camarano G, Goodman NC, Price RJ, Skalak TC, Kaul S: Hemodynamic characteristics, myocardial Kinetics, and microvascular rheology of FS-069, a second generation echocardiographic contrast agent capable of producing myocardial opacification from a venous injection. J Am Coll Cardiol 28:1292-1300, 1996

Skyba DM, Jayaweera AR, Goodman NC, Ismail S, Camarano GP, Kaul S: Quantification of myocardial perfusion with myocardial contrast echocardiography from left atrial injection of contrast: implication for venous injection. Circulation 90:1513-1512, 1994

Vannan MA, Burns PN, Simpson DH, Averkiou M: Pulse inversion detection, An improved method for myocardial contrast echocardiography: experimental studies and preliminary clinical experience. Circulation 98(suppl 1): 503, 1998

Vernon S, Kaul S, Powere ER, Camarano Gustavo, Lawrence WG : Myocardial viability in patients with chronic artery disease and previous myocardial infarction: Comparison of myocardial contrast echocardiography and perfusion scintigraphy. Am Heart J 134:835-840, 1997

Villanueva FS, Spotnitz WD, Jayaweera AR, Gimple LW, Dent J, Kaul S: On-line intraoperative Quantitation of regional myocardial perfusion during coronary artery bypass graft operations with myocardial contrast two-dimensional echocardiography. J Thorac Cardiovasc Surg 104:1524-1531

Wei K, Sky a DM, Firchke C, Lindner JR, Jayaweera AR, Kaul S: Interaction between microbubbles and ultrasound: in vitro and in vivo observations. J Am Coll Cardiol 29:1081-1088, 1997

Abstract

Assessment of myocardial perfusion in humans using stress intravenous PESDA myocardial contrast echocardiography and Pulse Inversion Harmonic Imaging: A Comparison study with MIBI SPECT

Ki Hwan Kwon

Department of Medicine
The Graduate School, Yonsei University

(Directed by Professor Namsik Chung)

Objective: The object of this study was to assess the accuracy of dipyridamole stress intravenous(IV) PESDA myocardial contrast echocardiography(MCE) using Pulse Inversion Harmonic imaging in the detection of perfusion defect in patients with coronary artery disease in comparison with dipyridamole stress Tc-99m sestaMIBI SPECT.

Methods: Total 46 patients (29 males, mean age 64 years old, 1 vessel disease: 12 patients, 2 vessel disease: 7 patients, 3 vessel disease: 5 patients, near normal coronary artery: 22 patients) were consecutively enrolled. Patients with prior myocardial infarction were excluded. MCE and Tc-99m sestamibi

SPECT were performed at the same day during rest and after 0.56 or 0.84mg/Kg DP infusion. Continuous IV infusion of PESDA(2-5 mL/min) was administered while obtaining triggered (1:1, 1:3, 1:5) end-systolic apical 2 and 4 chamber and long axis views. Tc-99m sestamibi was injected 3 minutes after dipyridamole. Tc-99m sestamibi SPECT images were obtained one hour later. Coronary angiography was followed one or two days later in all patients. Tc-99m sestamibi SPECT images were matched to the sixteen segments of left ventricle according to ASE for segmental comparison. Both images were analyzed visually.

Results: Using coronary angiography as the standard, MCE had an overall sensitivity of 70.7% and a specificity of 95.8%, positive predictive value (PPV): 87.8%, negative predictive value (NPV): 88.5%) for the detection of coronary atherosclerosis(>70% stenosis). Tc-99m sestamibi SPECT showed a sensitivity of 75.6% and a specificity of 98.9%(PPV: 96.8%, NPV: 90.6%). The overall concordance rate between MCE and Tc-99m sestamibi SPECT for the detection of perfusion defects was 86.9% (Cohen's kappa value 0.63) according to coronary territory and 86.8% (Cohen's kappa

value 0.55) according to segmental analysis.

Conclusion: Dipyridamole stress IV PESDA MCE using Pulse Inversion Harmonic Imaging is comparable to Tc-99m sestamibi SPECT in identifying significant coronary stenosis and inducible myocardial ischemia in patients with coronary artery disease. MCE is a promising modality for assessing myocardial perfusion in the patient with suspected coronary artery disease.

Key Words: coronary artery disease, myocardial contrast echocardiography, PESDA, Tc-99m sestamibi SPECT, pulse inversion harmonic imaging