악교정수술에 있어서 하악골 전방이동 후 새로운 개념에 근거한 회귀현상 방지책의 고안

연세대학교 대학원

치 의 학 과

정 승 원

악교정수술에 있어서 하악골 전방이동 후 새로운 개념에 근거한 회귀현상 방지책의 고안

지도 이 충 국 교수

이 논문을 석사 학위논문으로 제출함

2009년 12월 일

연세대학교 대학원

치 의 학 과

정 승 원

정승원의 석사 학위논문을 인준함

심사위원 _____ 인

심사위원 _____ 인

심사위원 _____ 인

연세대학교 대학원

2009년 12월 일

감사의 글

먼저 이 모든 것을 가능하게 하신 하나님의 은혜에 감사 드리며, 항상 변함없는 사랑으로 돌봐주시고 지원해주시는 부모님께 감사드립니다.

석사 과정 4학기 동안 부족한 저를 세심한 지도와 격려로 이끌어 주신 이충국 교수님께 진심으로 감사드립니다. 또한 많은 관심과 조언으로 논문을 세심하게 보완해주신 박형식 교수님, 이상휘 교수님께도 깊이 감사드립니다. 그리고 구강악안면외과 수련과정 동안 따뜻한 말씀과 가르침으로 보살펴주신 차인호 교수님, 강정완 교수님, 김형준 교수님, 정영수 교수님, 남웅 교수님, 민연숙 교수님, 그리고 김학진 선생님께도 감사의 말씀을 전합니다.

마지막으로 길고도 짧았던 수련생활 동안 함께하며 큰 힘이 되어준 우리 동기들, 그리고 의국 선배님들과 후배들에게도 감사의 마음을 전하고 싶습니다.

2009 년 12 월

정 승 원

차 례

차례 · i
그림 차례 · ii
표 차례 · iii
국문요약 · iv

Ⅰ. 서 론 · 1

Ⅱ. 연구대상 및 방법 · 4
1. 연구대상 · 4
2. 수술방법 · 4
3. 술후처치 · 5
4. 자료 및 분석방법 · 5
1) 관찰항목 · 5
2) 측방두부계측 방사선사진에서의 기준선 및 계측점의 설정 · · · 6
3) 측방두부계측 방사선사진에서의 계측항목 · · · · · · · · · · · 6
4) 통계분석 · 8

Ⅲ. 결 과 · 9

Ⅳ. 고 찰 · 16

Ⅴ. 결 론 · 22

참고문헌 · 24
영문요약 · 34

그림 차례

Figure 1. Reference lines and points on lateral cephalograms ····· 6

Figure 2. Clockwise rotation of the distal segment due to seating of posterior openbite immediately after splint removal (case 1, 2, 8, 17) ····· 10

Figure 3. Clockwise rotation of the distal segment due to changes in upper and lower incisors ····· 13

Figure 4. Sagging of the proximal segment at postoperative 1 week ····· 14

Figure 5. Resolution of sagging and counterclockwise rotation of the proximal segment at postoperative 1 month ····· 15

표 차례

Table 1. Accidental errors ····· 8

Table 2. Variables for changes of the distal segment ····· 9

Table 3. Variables for changes of the distal segment (excluding posterior openbite cases) ····· 11

Table 4. Changes in upper incisal angle in association with skeletal change at postoperative 1 month ····· 12

국문 요약

악교정수술에 있어서 하악골 전방이동 후 새로운 개념에 근거한 회귀현상 방지책의 고안

악교정수술 후 회귀현상은 특히 하악골 전방이동 후에 흔하게 발생하는 것으로 알려져 있다. 이러한 회귀현상은 하악골의 전방이동으로 인한 상설골근과 익돌교근건의 신장 후 이들 근육이 새로운 환경에 적응하기 전에 원래의 상태로 되돌아가려는 성질에 의하여 야기된다고 보고되었다. 회귀현상 방지를 위해 장기간의 악간고정, 강선고정, 그리고 견고골내고정 등이 시행되어 왔지만 이러한 방법으로는 회귀현상을 방지하는데 그 한계가 있음이 보고되고 있다. 이에 저자는 회귀현상을 야기하는 근육의 힘을 고정의 개념으로는 극복할 수 없다고 판단하고 대신 견인의 개념으로 극복하여 보고자 새로운 방법을 고안하였다. 본 연구에서는 하악골을 Delaire 의 이상적인 교합평면에 맞추어 전방이동 한 17 명의 환자를 대상으로 골내고정 없이, 치열궁간 견인을 이용한 조기 능동적 하악골 운동을 시행하여 다음과 같은 관찰결과를 얻었다.

1. 17 증례의 B-점에서의 술후 1개월의 평균 회귀량(회귀율)은 1.6mm (18.2%), 술후 6개월의 평균 회귀량(회귀율)은 1.9mm(20.6%)였다.

2. 17증례 중 4증례에서는 술후 1주에 관찰되었던 구치부 개교합이 술후 1개월에 교합상 제거 즉시 해소되면서 원심측 골편의 시계방향으로의 회전이 관찰되었다.
3. 구치부 개교합이 없었던 13 증례에서의 B-점에서의 술후 1개월의 평균 회귀량(회귀율)은 1.2mm(12.8%), 술후 6개월의 평균 회귀량(회귀율)은 1.5mm(15.2%)였다.
4. 구치부 개교합이 없었던 13 증례에서는 술후 1개월에 발생한 상하악 중절치 각도의 변화 및 정출로 인한 원심측 골편의 시계방향으로의 회전이 관찰되었다.
5. 모든 증례에서 술후 1주에 관찰되었던 근심측 골편의 전하방으로의 처짐 현상은 술후 1개월에 해소되었으며 동시에 시계반대방향으로의 회전이 관찰되었다.
6. 술후 1개월과 6개월 사이에는 근심측 골편의 변화는 관찰되지 않았다.
7. 수술 직전과 비교했을 때 술후 6개월까지 과두흡수는 관찰되지 않았다.

이상의 관찰결과를 근거로 견인의 개념을 이용한 조기 능동적 하악골 운동이 회귀현상의 요인 중 하나인 하악골 전방이동 후 근육이 원래 상태로 되돌아가려는 힘을 극복함에 있어 효과적이며, 또한 술후 하악과두의 생리적인 위치 확보를 도모함으로써 과두흡수로 인한 회귀현상을 방지할 수 있을 것으로 판단되었다.

핵심되는 말 : 하악골 전방이동, 회귀현상, 견인, 조기 능동적 하악골 운동

악교정수술에 있어서 하악골 전방이동 후 새로운 개념에 근거한 회귀현상 방지책의 고안

<지도교수 : 이 충 국>

연세대학교 대학원 치의학과

정 승 원

Ⅰ. 서 론

하나의 기능단위(functional component)는 구조체(architecture-skeletal unit)와 구성체(structure-functional unit)로 구성된다(Moss and Rankow, 1968). 구조체의 기능은 구성체의 성장발육을 가능하게 하고, 동시에 그 구성체는 구조체를 보호하는 역할을 하게 된다. 이러한 개념에 근거하여 악구강계(stomatognathic system)의 정상적인 성장발육은 두 가지 관점에서 생각할 수 있다. 한편으로는 두개(cranial base and vault)와 척주(vertebral column)의 성장발육과 서로 영향을 주고받으며(cranio-cervico-facial complex), 동시에 악구강계 자체의 정상적인 기능과 그에 따른 악안면골의 정상적인 성장발육의 결과가 그것을 가능하게 한다고 할 수 있다(Precious and Delaire, 1987).

따라서 악안면기형(dentofacial deformity)이란 악구강계 골격단위의 기능이상(pathologic equilibration in structure)으로 말미암은 골격단위의 위치, 형태, 크기의 이상(pathologic equilibration in architecture)이라고 설명할 수 있다. 동시에 악교정수술(orthognathic surgery)의 목적은 악구강계의 기능이상부위(ethio-pathogenic area)를 찾아내어, 그 기능의 이상으로 야기된 골격의 위치, 형태, 크기의 이상을 복원(reconstruction)시킴으로 그 기능을 회복(rehabilitation)할 수 있는 여건을 도모함과 동시에, 변화된 환경에 그 구성체가 적응할 때까지 계속하여 그 위치, 형태, 크기를 유지하는 방법을 강구하는 것이라 할 수 있다.

악교정수술 후 발생하는 회귀현상(phenomenon of skeletal relapse)은 악골의 이동 후 연관되어 있는 근육이 변화된 환경에 적응(adaptation)하지 못하는 경우에 발생한다고 할 수 있다. 이러한 회귀현상은 하악골 전방이동 후에 흔하게 발생하는 것으로 알려져 있으며(Behrman, 1972), 그 요인으로는 과도한 하악골 전방이동량(mandibular advancement), 후안면고경(posterior face height)의 증가 등이 보고되었다(Epker and Wessberg, 1982; Gassmann, Van Sickels, and Thrash, 1990; Van Sickels, Larsen, and Thrash, 1988; Will and West, 1989).

이와 같은 회귀현상을 방지하기 위해 여러 가지 고정방법(fixation method)이 고안되었다. 초기에는 분리된 골편 사이에 고정 없이 6~8주 동안 상하악 치아를 이용한 악간고정(intermaxillary fixation of teeth)을 시도했으나, 악간고정 기간 동안에도 치아의 변화로 인해 회귀현상이 발생할 수 있다고 보고되었으며(McNeill, 1973), 그 후 강선고정(wire fixation), 그리고 나사못(screw)를 이용한 소위 견고골내고정(rigid internal fixation)이 소개되었으나, 근심측 골편(proximal segment)과 원심측 골편(distal segment) 사이에서 발생하는

미끄러짐 현상(osteotomy slippage)은 방지할 수 없다고 보고되었다(Wall and Rosenquist, 2001).

또한 수술 중 하악과두(mandibular condyle)의 바람직한 위치를 찾는데 있어서 오는 한계로 인해 견고골내고정은 조기 회귀현상(immediate relapse)을 야기할 수 있으며(Epker and Wessberg, 1982; Mobarak et al., 2001; Van Sickels et al., 2000), 경우에 따라 과두흡수(condylar resorption)로 인한 만기 회귀현상(late relapse)이 발생할 수도 있다고 보고되었다(Kohn, 1978; Will et al., 1984).

이상의 문헌 고찰을 통하여 하악골 전방이동 후 근육의 신장(stretching)에 의해 원래 상태로 되돌아가려는 힘을 고정(fixation)의 개념으로는 극복할 수가 없을 뿐 아니라, 오히려 과두가 수술 중 생리적인 위치(physiologic position)에 있지 못한 상태에서의 견고골내고정으로 인하여, 또는 경우에 따라 발생하는 과두의 기질적 변화로 인하여 회귀현상이 발생할 수 있음을 알 수 있다. 이에 저자는 회귀현상을 야기하는 근육의 힘을 견인(Pulling)의 개념으로 극복하여 보고자 하여, 하악골 후퇴증 환자에서 하악골 전방이동 후 견고골내고정 없이, 치열궁간 견인(Inter Dental-Arch Pulling)을 이용한 조기 능동적 하악골 운동(Early Active Mandibular Exercise)을 시행하여 의미 있는 결과를 관찰하였기에 보고하는 바이다.

Ⅱ. 연구대상 및 방법

1. 연구대상

2003년에서 2008년까지 연세대학교 치과대학병원 구강악안면외과에서 구조적 및 구성적 분석(Architectural and Structural Analysis)(Delaire, Schendel, and Tulasne, 1981) 결과 하악골 후퇴증으로 진단받고, 수술 후 상악골의 교합평면이 구조적 및 구성적 분석의 이상적인 교합평면(ideal occlusal plane)(Delaire, Schendel, and Tulasne, 1981)과 평행하며, 후안면고경의 증가가 발생하지 않는 범위에서 하악골 전방이동 술식이 시행된 남자 4명, 여자 13명의 총 17명(평균 24.4세)을 대상으로 하였다. 모든 환자들은 연세대학교 치과대학병원 교정과에서 술전 교정을 받았으며, 수술 시 교합은 교정과 의사에 의해 결정되었다. 결정된 교합 상태에서 레진을 이용한 교합상(interocclusal splint)이 제작되었다.

2. 수술방법

상악골에 LeFort-I 골절단술을 시행한 경우 Delaire의 이상적인 교합평면과 평행하게 위치시킨 후에 금속고정판(miniplate)을 이용하여 고정하였다. 하악의 수술은 시상분할골절단술의 변형된 방법(modified sagittal split ramus osteotomy)(Wolford, Bennett, and Rafferty, 1987)으로 시행한 후, 근심측 골편과 원심측 골편의 하연부에 강선을 이용한 느슨한 매듭(loose wiring, LW)을

시행하거나, 아무런 고정도 시행하지 않았다(no fixation, NF). 강선을 이용한 느슨한 매듭은 근심측 골편과 원심측 골편의 제한된 범위에서의 움직임을 허용하였다. 원심측 골편은 상악에 장착시킨 교합상으로 유도하여 치아를 이용한 악간고정(intermaxillary fixation with teeth)을 시행하였다.

3. 술후처치

악간고정은 술후 1주일에 제거하였고, 제거 즉시 상하악 전치부의 수술용 치궁강선(surgical archwire)에 유도고무(elastics)를 이용하여 치열궁간 견인(Inter Dental-Arch Pulling)을 적용한 상태에서 하악골의 전방 및 측방운동만을 시행하는 조기 능동적 하악골 운동(Early Active Mandibular Exercise)을 시행하였다. 술후 1달 째 교합상을 제거하였으며, 하악골 운동은 술후 6개월까지 지속하였다. 술후 교정은 교합상 제거 후 진행하였다.

4. 자료 및 분석 방법

1) 관찰항목

수술 직전(T1)과 악간고정 제거 직후인 술후 1주(T2), 교합상 제거 직후인 술후 1개월(T3), 그리고 술후 6개월(T4)에 최대교합위(intercuspal position)에서 촬영한 측방두부계측 방사선사진(lateral cephalogram)을 중첩하여 원심측 골편의 변화, 치아의 변화, 그리고 근심측 골편의 변화를 평가하였다. 그리고

T1, T4에 촬영한 파노라마 방사선사진을 통해 하악과두의 형태 변화를 관찰하였다.

2) 측방두부계측 방사선사진에서의 기준선 및 계측점의 설정 (**Fig 1**)

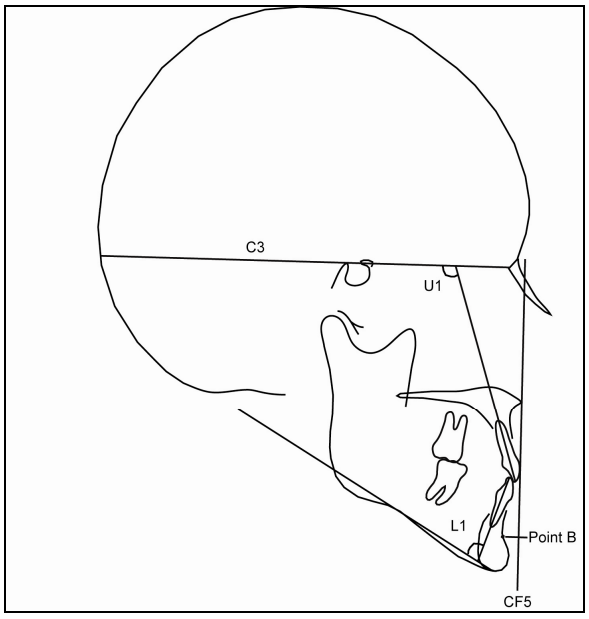

Fig 1. Reference lines and points on lateral cephalograms

B-점(supramentale) : 하악골 정중부 전연의 가장 오목한 점

C3 (the superior line of the cranial base) : M과 Clp를 이은 선

CF5 (line of vertical facial balance) : ANS를 지나고 C3와 수직인 선

3) 측방두부계측 방사선사진에서의 계측항목 (measurement variables)

dT1 : T1의 CF5에서 B-점까지의 거리(mm)

dT2 : T2의 CF5에서 B-점까지의 거리(mm)

dT3 : T3의 CF5에서 B-점까지의 거리(mm)

dT4 : T4의 CF5에서 B-점까지의 거리(mm)

MA (dT1-dT2) : B-점에서의 하악골 전방이동량(mm)

sT3 (dT3-dT2) : T3의 회귀량(mm)

sT4 (dT4-dT2) : T4의 회귀량(mm)

rT3 (sT3/MA) : T3의 회귀율(%)

rT4 (sT4/MA) : T4의 회귀율(%)

sT3/ sT4 : T4의 회귀량에 대한 T3의 회귀량의 비율(%)

U1(T2) : T2의 상악 중절치 각도(˚)

U1(T3) : T3의 상악 중절치 각도(˚)

L1(T2) : T2의 하악 중절치 각도(˚)

L1(T3) : T3의 하악 중절치 각도(˚)

계통오차(systematic errors)는 측모 두부방사선사진을 2주 간격으로 2회 중첩하여 paired t-test를 이용하여 검증하였다. 그 결과 측정치의 계통오차는 존재하지 않았다.

우연오차(accidental errors, *si*)는 Dahlberg formula(Dahlberg, 1940)를 이용하여 산출하였다. 모든 계측항목의 우연오차는 0.1mm 이내였다. (Table 1)

$$si = \sqrt{\frac{\sum d^2}{2n}}$$

(d : difference between the repeated measurements, n : duplication determinations)

Table 1. Accidental errors

Variables	si (mm)
dT1	0.79
dT2	0.45
dT2	0.83
dT4	0.59

4) 통계분석 (statistical analysis)

각 변수간의 비모수적인 상관성을 평가하기 위해 Spearman's rank correlation coefficient를 수행하였다.

III. 결 과

1. 원심측 골편의 변화

1) 17 증례의 원심측 골편에 대한 계측항목은 **Table 2**에 표기되어 있다.

Table 2. Variables for changes of the distal segment

Case	Age / Sex	Fixation	MA	sT3 (rT3)	sT4 (rT4)	sT3 / sT4
1	31/M	NF	6.8	2.8 (41.2)	2.4 (35.3)	117
2	25/F	NF	11	3.6 (32.7)	4.0 (36.4)	90
3	26/M	LW	4.1	0.5 (12.2)	0.5 (12.2)	100
4	35/F	LW	3.5	0.5 (14.3)	0.3 (8.6)	167
5	26/M	LW	10.4	1.7 (16.3)	2.5 (24.0)	68
6	24/F	LW	6.5	1.0 (15.4)	1.2 (18.5)	83
7	23/F	LW	10.5	1.5 (14.3)	1.8 (17.1)	83
8	21/M	LW	8	4.0 (50.0)	4.1 (51.3)	98
9	22/F	LW	11.1	2.2 (19.8)	2.7 (24.3)	81
10	21/F	LW	12.8	3.0 (23.4)	3.1 (24.2)	97
11	27/F	LW	12.1	2.0 (16.5)	2.7 (22.3)	74
12	17/F	NF	11.6	0.2 (1.7)	0.3 (2.6)	67
13	28/F	LW	10.5	1.7 (16.2)	2.3 (21.9)	74
14	24/F	LW	7.7	0.8 (10.4)	1.0 (13.0)	80
15	19/F	LW	11.1	0.2 (1.8)	0.5 (4.5)	40
16	23/F	LW	9.4	0.4 (4.3)	0.4 (4.3)	100
17	22/F	LW	8.6	1.6 (18.6)	2.5 (29.1)	64
Mean			**9.2**	**1.6 (18.2)**	**1.9 (20.6)**	**88**

① B-점에서의 평균 전방이동량은 9.2mm(3.5mm~12.8mm)였다.

② B-점에서의 T3의 평균 회귀량은 1.6mm(0.2mm~4.0mm), 평균 회귀율은 18.2%(1.7%~50.0%)였으며, T4의 평균 회귀량은 1.9mm (0.3mm~4.1mm), 평균 회귀율은 20.6%(2.6%~51.3%)였다.

③ 증례 1, 2, 8, 17에서는 T2에 관찰되었던 구치부 개교합이 T3에 교합상 제거 즉시 해소되면서 원심측 골편의 시계방향으로의 회전이 관찰되었다 (Fig 2).

④ 증례 1,4에서는 T3와 T4 사이에 회귀량이 감소하였다.

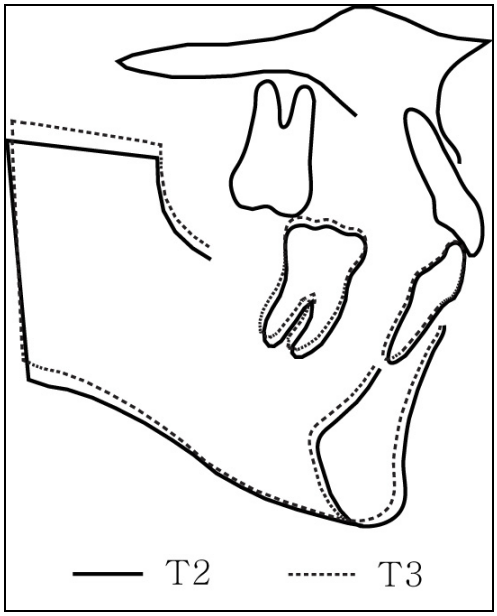

Fig 2. Clockwise rotation of the distal segment due to seating of posterior openbite immediately after splint removal (case 1, 2, 8, 17)

2) 구치부 개교합이 있었던 증례를 제외한 13 증례는 **Table 3**에 표기되어 있다.

Table 3. Variables for changes of the distal segment (excluding posterior openbite cases)

Case	Age / Sex	Fixation	MA	sT3 (rT3)	sT4 (rT4)	sT3 / sT4
3	26/M	LW	4.1	0.5 (12.2)	0.5 (12.2)	100
4	35/F	LW	3.5	0.5 (14.3)	0.3 (8.6)	167
5	26/M	LW	10.4	1.7 (16.3)	2.5 (24.0)	68
6	24/F	LW	6.5	1.0 (15.4)	1.2 (18.5)	83
7	23/F	LW	10.5	1.5 (14.3)	1.8 (17.1)	83
9	22/F	LW	11.1	2.2 (19.8)	2.7 (24.3)	81
10	21/F	LW	12.8	3.0 (23.4)	3.1 (24.2)	97
11	27/F	LW	12.1	2.0 (16.5)	2.7 (22.3)	74
12	17/F	NF	11.6	0.2 (1.7)	0.3 (2.6)	67
13	28/F	LW	10.5	1.7 (16.2)	2.3 (21.9)	74
14	24/F	LW	7.7	0.8 (10.4)	1.0 (13.0)	80
15	19/F	LW	11.1	0.2 (1.8)	0.5 (4.5)	40
16	23/F	LW	9.4	0.4 (4.3)	0.4 (4.3)	100
Mean			**9.3**	**1.2 (12.8)**	**1.5 (15.2)**	**86**

① B-점에서의 평균 전방이동량은 9.3mm(3.5mm~12.8mm)였다.

② B-점에서의 T3의 평균 회귀량은 1.2mm(0.2mm~3.0mm), 평균 회귀율은 12.8%(1.7%~23.4%)였으며, T4의 평균 회귀량은 1.5mm(0.3mm~3.1mm), 평균 회귀율은 15.2%(2.6%~24.3%)였다.

③ 평균 T4의 회귀량에 대한 T3의 회귀량의 비율은 86%였다.

④ 전방이동량과 B-점에서의 T3의 회귀량 사이에는 통계적으로 상관성이 있었다(P=0.0496).

2. 치아의 변화

구치부 개교합이 있었던 증례를 제외한 13 증례의 술후 1개월째 상하악 중절치 각도 변화량과 회귀량은 Table 4에 표기되어 있다.

Table 4. Changes in upper incisal angle in association with skeletal change at postoperative 1 month

Case	U1(T2) - U1(T3)	L1(T2) - L1(T3)	sT3
3	0.5	0	0.5
4	1.0	0	0.9
5	2.0	0	1.7
6	1.0	0	1.0
7	2.0	0	1.5
9	2.5	0	2.2
10	2.5	-0.5	3.0
11	3.0	-0.5	2.0
12	0.5	0	0.2
13	2.5	0	1.7
14	1.0	0	0.8
15	0.5	0	0.2
16	0.5	0	0.4
Mean	**1.5**	**-0.1**	**1.2**

① 모든 증례에서 T2와 T3 사이에 상악 중절치의 구개측으로의 각도 변화 및 정출, 하악 중절치의 순측으로의 각도 변화 및 정출로 인한 원심측 골편의 시계방향으로의 회전이 관찰되었다. (Fig 3)

② 모든 증례에서 T2와 T3 사이에 전치부 수직피개량(overbite) 및 수직피개량(overjet)의 변화는 관찰되지 않았다.

③ T2와 T3 사이의 상악 중절치 각도의 평균 변화량은 1.5˚(0.5˚~3˚)였으며, 하악 중절치 각도의 평균 변화량은 −0.1˚(−1.0˚~0.5˚)였다.

④ T2와 T3 사이의 상악 중절치 각도의 변화량과 B-점에서의 T3의 회귀량 사이에는 통계적으로 상관성이 있었다(P=0.0251).

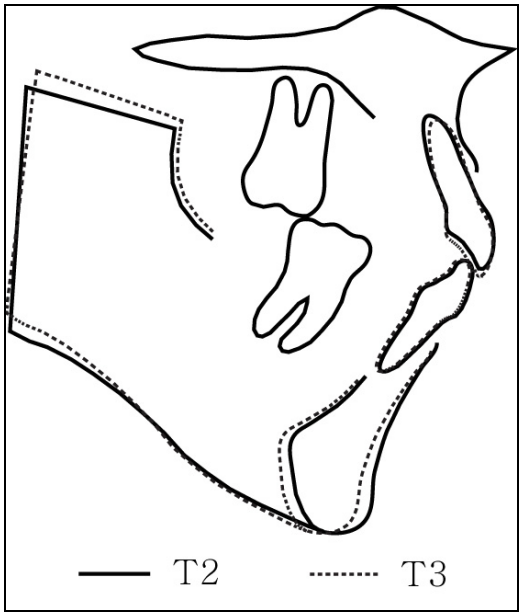

Fig 3. Clockwise rotation of the distal segment due to changes in upper and lower incisors

3. 근심측 골편의 변화

① 모든 증례에서 T2에 근심측 골편의 전하방으로의 처짐 현상(sagging)이 관찰되었으며(Fig 4), T3에 근심측 골편의 전하방으로의 처짐 현상이 해소됨과 동시에 시계반대방향으로의 회전이 관찰되었다(Fig 5).

② T3와 T4 사이에 근심측 골편의 변화는 관찰되지 않았다.

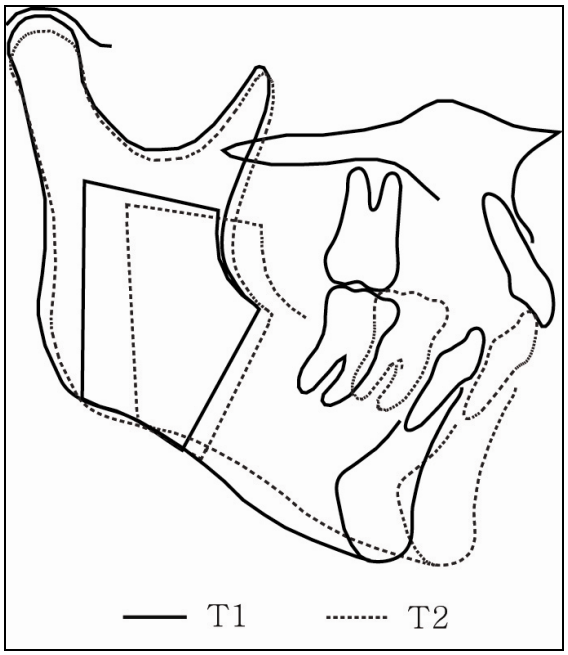

Fig 4. Sagging of the proximal segment at postoperative 1 week

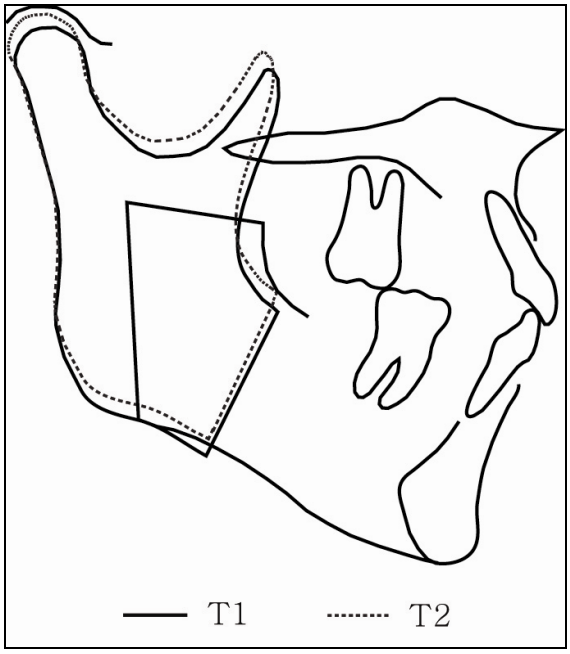

Fig 5. Resolution of sagging and counterclockwise rotation of the proximal segment at postoperative 1 month

4. 하악과두의 형태 변화

① T1과 T4 사이에 하악과두의 형태 변화는 관찰되지 않았다.

IV. 고 찰

본 연구에서는 회귀현상을 방지하기 위해 두 가지 측면을 고려하였다. 첫째, 악구강계의 기능이상 부위를 찾아서, 그 기능의 이상으로 야기된 골격의 위치, 형태, 크기의 이상을 조화로운 관계로 이동시키고, 둘째, 변화된 환경에 그 구성체가 적응할 때까지 유지하는 것이다.

악구강계의 기능성과 심미성에 있어서 교합평면은 중요한 역할을 한다고 알려져 왔다(Hartono, 1967; Ogawa, Koyano, and Suetsugu, 1996). Delaire는 개인의 생물학적인 면에서 두개안면의 균형 하에서 이루어지는 상하악골의 균형된 위치와 이상적인 교합평면(ideal occlusal plane)을 구조적 구성적 분석(Delaire, Schendel, and Tulasne, 1981)을 통해 제시하였는데, 저자는 악구강계의 기능이상 부위를 찾아 이러한 조화로운 위치로 악골을 이동시킴으로써 악구강계의 기능에 관여하는 구조체의 총체적인 조화를 회복하고자 하였다.

하지만 악골을 조화로운 위치로 이동시키더라도 병적인 평형상태에 있던 근육들이 새로운 위치에 적응하기 전에는 이들 근육에 의해 악골이 원래 상태로 되돌아가려고 하는 회귀현상이 발생하게 된다(Epker and Wessberg, 1982; LaBanc and Epker, 1984). 특히 하악골 전방이동 시 익돌교근건과 상설골근의 신장으로 인해 회귀현상이 발생할 수 있다고 알려져 있다(McNeill, 1973; Proffit, Turvey, and Phillips, 1996). 이를 방지하기 위해 초기에는 근심측 골편과 원심측 골편을 골내고정 없이 6~8주간의 상하악 치아를 이용한 악간고정을 통해 골의 치유를 얻고자 하였으나, 악간고정 기간 동안의 치아의 변화로 인해 회귀현상이 발생할 수 있다고 보고되었다(McNeill, 1973). 또한 Trauner와

Obwegeser는 근심측 골편과 원심측 골편 사이에 환하악 강선고정(circumferential wiring)을 고안하였으며(Trauner and Obwegeser, 1957), Dal Pont은 하악과두가 관절와 내에 위치하는 것을 돕기 위한 방법으로 하악지(mandibular ramus)의 상연부(superior border)에 강선고정을 고안하였고(Dal Pont, 1961), Booth는 하악지 상연부에 강선고정을 시행했을 때 발생하는 근심측 골편의 전상방이동을 방지하기 위해 하악지 하연부(inferior border)에 강선고정을 시행하여 원심측 골편의 위치 변화를 예방하고자 하였다(Booth, 1981). 하지만 강선고정 또한 장기간의 악간고정이 필요했으며, 악간고정으로 인한 섭식의 제한 등 환자에게 많은 부담을 주었다.

1974년 Spiessl은 나사못을 이용한 골접합(osteosynthesis), 소위 견고골내고정을 고안하였으며(Spiessl, 1974), 이후 여러 가지 견고골내고정 방법이 소개되었다(Jeter, Van Sickels, and Dolwick, 1984; Rubens et al., 1988; Souyris, 1978). 이와 같은 견고골내고정은 악간고정 기간을 단축시킬 수 있었으며 수술 후 빠른 시일 내에 하악골 운동 및 저작이 가능하게 되었지만, 회귀현상을 방지하는 효과에 있어서는 강선고정과 차이가 없다고 보고된 바 있다(Bouwman et al., 1997; Douma, Kuftinec, and Moshiri, 1991; Watzke et al., 1990).

하악골 전방이동 후 견고골내고정을 시행할 경우 회귀현상은 해부학적으로 골절단 부위(osteotomy site)와 하악과두(mandibular condyle)에서 발생한다고 알려져 있다(Dolce et al., 2000; Epker and Wessberg, 1982; Gassmann, Van Sickels, and Thrash, 1990; Keeling et al., 2000; Mobarak et al., 2001; Perrott et al., 1994; Schreuder et al., 2007; Van Sickels and Richardson, 1996). Wall과 Rosenquist는 radiographic stereophotogrammetric analysis를 이용한

연구에서 견고골내고정을 시행하더라도 골절단 부위에서 발생하는 미끄러짐 현상은 예방할 수가 없으며, 따라서 생체골에서는 견고고정(rigid fixation)이란 용어는 존재할 수 없다고 주장하였다(Wall and Rosenquist, 2001). 또한 하악과두에서의 회귀현상은 수술 중 하악과두의 위치변화와 수술 후 발생할 수 있는 과두흡수에 의해서 발생할 수 있다고 알려져 있다(Epker and Wessberg, 1982; Joss and Vassalli, 2009; Mobarak et al., 2001; Van Sickels et al., 2000). 수술 중 하악과두의 위치가 변화된 상태에서 견고골내고정을 시행할 경우 수술 후 하악과두가 원래의 위치로 돌아가려는 현상으로 인해서 회귀현상이 발생할 수 있으며, 견고골내고정을 시행할 경우에 하악과두에 가해지는 회전(torque), 압축력(compressive force) 또는 신장력(tensile force)은 술후 과두흡수의 원인이 될 수 있고(Fish and Epker, 1986; Lee and Piecuch, 1992; Stroster and Pangrazio-Kulbersh, 1994; Will et al., 1984), 술후 과두흡수는 만기 회귀현상을 야기할 수 있다고 보고되었다(Bouwman, Kerstens, and Tuinzing, 1994; Hoppenreijs et al., 1999; Kohn, 1978; Merkx and Van Damme, 1994; Moore, Gooris, and Stoelinga, 1991; Phillips and Bell, 1978; Scheerlinck et al., 1994; Sesenna and Raffaini, 1985; Van Sickels and Richardson, 1996; Will et al., 1984). 특히 하악골 전방이동 후에 발생하는 과두흡수는 수술 중 술전 하악과두의 위치가 유지되더라도 발생할 수 있다고 보고되었다(Will et al., 1984).

하악골 전방이동 후 회귀현상의 요인으로는 하악골의 반시계방향 회전과 연관되어 발생하는 후안면고경의 증가(Dolce et al., 2000; Epker and Wessberg, 1982; Gassmann, Van Sickels, and Thrash, 1990; Greebe and Tuinzing, 1984; Mobarak et al., 2001; Proffit, Turvey, and Phillips, 1996; Will and West,

1989), 과도한 하악골 전방이동량(Blomqvist et al., 1997; Blomqvist and Isaksson, 1994; Borstlap et al., 2004; Dolce et al., 2002; Epker and Wessberg, 1982; Gassmann, Van Sickels, and Thrash, 1990; Joss and Thuer, 2008; Kierl, Nanda, and Currier, 1990; Perrott et al., 1994; Thuer, Ingervall, and Vuillemin, 1994; Will and West, 1989) 등이 알려져 있다. 하악골 전방이동 시 하악골 전방이동량이 크거나 후안면고경이 증가하는 경우 상설골근과 익돌교근건의 신장이 발생한다. 하악골 주위 근육의 신장이 발생하면 이렇게 신장된 연조직과 근육은 하악골의 이동 방향과 반대 방향으로 지속적인 힘을 야기하여 회귀현상을 야기할 수 있다고 보고되었다(Epker and Wessberg, 1982; LaBanc and Epker, 1984). 하악골 전방이동량이 증가할수록 이러한 연조직과 근육의 신장은 증가하게 되며, 결과적으로 회귀량도 증가할 수 있는 것이다. 이번 연구에서도 하악골 전방이동량과 B-점에서의 회귀량 사이에는 통계적으로 상관성이 있었다(P=0.0496).

저자는 하악골시상분할골절단술의 변형된 방법(Wolford, Bennett, and Rafferty, 1987)을 통해 후안면고경의 증가가 발생하지 않도록 수술계획(surgical treatment objective)을 수립하였다. 후안면고경의 증가가 예상되는 경우에는 골신장술(distraction osteogenesis) 등의 다른 술식을 선택할 수 있다. 그리고 하악골 전방이동 후 근육의 적응을 도모하기 위해 골내강성고정 없이, 견인의 개념을 이용한 조기 능동적 하악골 운동을 통해 악구강계 근육을 조기에 적응시키고자 하였으며, 동시에 하악과두의 생리적인 위치를 회복하고자 하였다. 강선을 이용한 느슨한 매듭을 시행한 경우는 근심골편의 과도한 반시계방향으로의 회전을 방지하기 위함이었으며, 근심측 골편과 원심측 골편의 제한된 범위에서의 움직임을 허용하였다.

이번 연구에서 증례 1, 2, 8, 17에서는 술후 1주에 관찰되었던 구치부 개교합이 술후 1개월에 교합상 제거 즉시 해소되면서 발생한 원심측 골편의 시계방향으로의 회전이 관찰되었으며, 결과적으로 비교적 높은 회귀율(25% 이상)을 보였다. 이러한 현상은 교합 요소로 인한 회귀현상으로 생각된다. 교합의 안정성(occlusal stability)은 조기 회귀현상을 방지하기 위해 필수적이라고 알려져 있으며(Epker and Wessberg, 1982; Gassmann, Van Sickels, and Thrash, 1990; Will and West, 1989), 교합 요소로 인한 회귀현상은 긴밀한 술전 교정을 통해 구치부 교합의 안정성을 얻음으로써 방지할 수 있을 것이다.

상기한 교합요소로 인한 회귀현상 증례들을 제외한 나머지 13 증례에서의 변화를 살펴보면, 1주와 술후 1개월 사이에 상하악 중절치의 각도변화 및 정출의 복합적인 과정으로 인한 원심측 골편의 시계방향으로의 회전이 관찰되었다. 특히 술후 1주와 1개월 사이 상악 중절치 각도의 변화량은 술후 1개월의 회귀량과 통계적으로 상관성을 보였다(p-value=0.0251). 이러한 회귀현상은 근육의 힘에 대항하는 견인의 고정원을 치아에 위치시킴으로 인해 발생한 것으로 생각된다. 이에 대한 해결책으로 견인의 고정원을 나사못 등을 사용하여 골에서 얻는 악골간 견인(Inter Maxillary Pulling)을 시행한다면 치아의 변화로 인한 원심측 골편의 회귀현상을 감소시킬 수 있을 것으로 생각된다.

또한 술후 6개월의 회귀량에 대한 술후 1개월의 회귀량의 비율은 평균 86%로 대부분의 회귀현상이 술후 1개월 이내에 발생한 것을 알 수 있었다. 술후 1개월 이후에 발생한 회귀량은 평균 0.3mm에 불과했으며, 술후 1개월과 6개월 사이에 하악골이 전방으로 이동한 경우(증례 1,4)도 있었다. 이러한 변화는 술후 교정 등에 의해서도 영향을 받을 수 있으나, 조기 능동적 하악골 운동을 통해 원심측 골편이 조화로운 위치로 이동하였을 수도 있었을 것이라 생각된다.

근심측 골편의 변화를 살펴보면 조기 능동적 하악골 운동을 통해 하악과두의 생리적인 위치를 회복할 수 있었으며, 결과적으로 과두흡수로 인한 만기 회귀현상을 방지할 수 있었던 것으로 생각된다. 하지만 과두흡수의 방사선학적 소견은 악교정수술 후 6~17개월에 많이 발생한다고 알려져 있기 때문에(Merkx and Van Damme, 1994) 과두흡수로 인한 회귀현상의 발생여부 평가를 위해서는 추가적인 추적 관찰이 필요할 것으로 사료된다. 또한 수술 후 근심측 골편의 반시계방향 회전으로 인한 과두의 후방 변위가 악구강계 기능에 어떠한 영향을 미치는지에 대해서도 추가적인 연구가 필요할 것으로 생각된다.

V. 결 론

악교정수술에 있어서 하악골 전방이동 후 회귀현상 방지를 위해 골내고정 없이, 치열궁간 견인을 이용한 조기 능동적 하악골 운동을 시행하여 전향적인 연구를 진행하여 분석한 바 다음과 같은 관찰 결과를 얻었다.

1. 17 증례의 B-점에서의 술후 1개월의 평균 회귀량(회귀율)은 1.6mm (18.2%), 술후 6개월의 평균 회귀량(회귀율)은 1.9mm(20.6%)였다.
2. 17증례 중 4증례에서는 술후 1주에 관찰되었던 구치부 개교합이 술후 1개월에 교합상 제거 즉시 해소되면서 원심측 골편의 시계방향으로의 회전이 관찰되었다.
3. 구치부 개교합이 없었던 13 증례에서의 B-점에서의 술후 1개월의 평균 회귀량(회귀율)은 1.2mm(12.8%), 술후 6개월의 평균 회귀량(회귀율)은 1.5mm(15.2%)였다.
4. 구치부 개교합이 없었던 13 증례에서는 술후 1개월에 발생한 상하악 중절치 각도의 변화 및 정출로 인한 원심측 골편의 시계방향으로의 회전이 관찰되었다.
5. 모든 증례에서 술후 1주에 관찰되었던 근심측 골편의 전하방으로의 처짐 현상은 술후 1개월에 해소되었으며 동시에 시계반대방향으로의 회전이 관찰되었다.
6. 술후 1개월과 6개월 사이에는 근심측 골편의 변화는 관찰되지 않았다.

7. 수술 직전과 비교했을 때 술후 6개월까지 과두흡수는 관찰되지 않았다.

이상의 관찰결과를 근거로 견인의 개념을 이용한 조기 능동적 하악골 운동이 회귀현상의 요인 중 하나인 하악골 전방이동 후 근육이 원래 상태로 되돌아가려는 힘을 극복함에 있어 효과적이며, 또한 술후 하악과두의 생리적인 위치 확보를 도모함으로써 과두흡수로 인한 회귀현상을 방지할 수 있을 것으로 판단되었다.

참 고 문 헌

Behrman, S. J. 1972. "Complications of sagittal osteotomy of the mandibular ramus". *J Oral Surg* 30(8): 554-561.

Blomqvist, J. E., Ahlborg, G., Isaksson, S., Svartz, K. 1997. "A comparison of skeletal stability after mandibular advancement and use of two rigid internal fixation techniques". *J Oral Maxillofac Surg* 55(6): 568-574; discussion 574-565.

Blomqvist, J. E., Isaksson, S. 1994. "Skeletal stability after mandibular advancement: a comparison of two rigid internal fixation techniques". *J Oral Maxillofac Surg* 52(11): 1133-1137.

Booth, D. F. 1981. "Control of the proximal segment by lower border wiring in the sagittal split osteotomy". *J Maxillofac Surg* 9(2): 126-128.

Borstlap, W. A., Stoelinga, P. J., Hoppenreijs, T. J., van't Hof, M. A. 2004. "Stabilisation of sagittal split advancement osteotomies with miniplates: a prospective, multicentre study with two-year follow-up. Part II. Radiographic parameters". *Int J Oral Maxillofac Surg* 33(6): 535-542.

Bouwman, J. P., Kerstens, H. C., Tuinzing, D. B. 1994. "Condylar resorption in orthognathic surgery. The role of intermaxillary fixation". *Oral Surg Oral Med Oral Pathol* 78(2): 138-141.

Bouwman, J. P., Tuinzing, D. B., Kostense, P. J., van Teeseling, R. A., Mokhtari, H. 1997. "The value of long-term follow-up of mandibular advancement surgery in patients with a low to normal mandibular plane angle". *Mund Kiefer Gesichtschir* 1(6): 311-315.

Chemello, P. D., Wolford, L. M., Buschang, P. H. 1994. "Occlusal plane alteration in orthognathic surgery--Part II: Long-term stability of results". *Am J Orthod Dentofacial Orthop* 106(4): 434-440.

Dal Pont, G. 1961. "Retromolar osteotomy for the correction of prognathism". *J Oral Surg Anesth Hosp Dent Serv* 19: 42-47.

Delaire, J., Schendel, S. A., Tulasne, J. F. 1981. "An architectural and structural craniofacial analysis: a new lateral cephalometric analysis". *Oral Surg Oral Med Oral Pathol* 52(3): 226-238.

Dolce, C., Hatch, J. P., Van Sickels, J. E., Rugh, J. D. 2002. "Rigid versus wire fixation for mandibular advancement: skeletal and dental changes after 5 years". *Am J Orthod Dentofacial Orthop* 121(6): 610-619.

Dolce, C., Van Sickels, J. E., Bays, R. A., Rugh, J. D. 2000. "Skeletal stability after mandibular advancement with rigid versus wire fixation". *J Oral Maxillofac Surg* 58(11): 1219-1227; discussion 1227-1218.

Douma, E., Kuftinec, M. M., Moshiri, F. 1991. "A comparative study of stability after mandibular advancement surgery". *Am J Orthod Dentofacial Orthop* 100(2): 141-155.

Epker, B. N., Wessberg, G. A. 1982. "Mechanisms of early skeletal release following surgical advancement of the mandible". *Br J Oral Surg* 20(3): 175-182.

Finn, R. A., Throckmorton, G. S., Bell, W. H., Legan, H. L. 1980. "Biomechanical considerations in the surgical correction of mandibular deficiency". *J Oral Surg* 38(4): 257-264.

Fish, L. C., Epker, B. N. 1986. "Prevention of relapse in surgical-orthodontic treatment. Part 1. Mandibular procedures". *J Clin Orthod* 20(12): 826-841.

Gassmann, C. J., Van Sickels, J. E., Thrash, W. J. 1990. "Causes, location, and timing of relapse following rigid fixation after mandibular advancement". *J Oral Maxillofac Surg* 48(5): 450-454.

Greebe, R. B., Tuinzing, D. B. 1984. "Mandibular advancement procedures: predictable stability and relapse". *Oral Surg Oral Med Oral Pathol* 57(1): 13-16.

Hartono, R. 1967. "The occlusal plane in relation to facial types". *J Prosthet Dent* 17(6): 549-558.

Hoppenreijs, T. J., Stoelinga, P. J., Grace, K. L., Robben, C. M. 1999. "Long-term evaluation of patients with progressive condylar resorption following orthognathic surgery". *Int J Oral Maxillofac Surg* 28(6): 411-418.

Jeter, T. S., Van Sickels, J. E., Dolwick, M. F. 1984. "Modified techniques for internal fixation of sagittal ramus osteotomies". *J Oral Maxillofac Surg* 42(4): 270-272.

Joss, C. U., Thuer, U. W. 2008. "Stability of the hard and soft tissue profile after mandibular advancement in sagittal split osteotomies: a longitudinal and long-term follow-up study". *Eur J Orthod* 30(1): 16-23.

Joss, C. U., Vassalli, I. M. 2009. "Stability after bilateral sagittal split osteotomy advancement surgery with rigid internal fixation: a systematic review". *J Oral Maxillofac Surg* 67(2): 301-313.

Keeling, S. D., Dolce, C., Van Sickels, J. E., Bays, R. A., Clark, G. M., Rugh, J. D. 2000. "A comparative study of skeletal and dental stability between rigid and wire fixation for mandibular advancement". *Am J Orthod Dentofacial Orthop* 117(6): 638-649.

Kierl, M. J., Nanda, R. S., Currier, G. F. 1990. "A 3-year evaluation of skeletal stability of mandibular advancement with rigid fixation". *J Oral Maxillofac Surg* 48(6): 587-592.

Kohn, M. W. 1978. "Analysis of relapse after mandibular advancement surgery". *J Oral Surg* 36(9): 676-684.

LaBanc, J. P., Epker, B. N. 1984. "Changes of the hyoid bone and tongue following advancement of the mandible". *Oral Surg Oral Med Oral Pathol* 57(4): 351-356.

Lee, J., Piecuch, J. F. 1992. "The sagittal ramus osteotomy. Stability of fixation with internal miniplates". *Int J Oral Maxillofac Surg* 21(6): 326-330.

McNeill, R. W. 1973. "Skeletal relapse following intermaxillary fixation surgical mandibular advancement". *Trans Eur Orthod Soc*: 361-368.

Merkx, M. A., Van Damme, P. A. 1994. "Condylar resorption after orthognathic surgery. Evaluation of treatment in 8 patients". *J Craniomaxillofac Surg* 22(1): 53-58.

Mobarak, K. A., Espeland, L., Krogstad, O., Lyberg, T. 2001. "Mandibular advancement surgery in high-angle and low-angle class II patients: different long-term skeletal responses". *Am J Orthod Dentofacial Orthop* 119(4): 368-381.

Moore, K. E., Gooris, P. J., Stoelinga, P. J. 1991. "The contributing role of condylar resorption to skeletal relapse following mandibular advancement surgery: report of five cases". *J Oral Maxillofac Surg* 49(5): 448-460.

Moss, M. L., Rankow, R. M. 1968. "The role of the functional matrix in mandibular growth". *Angle Orthod* 38(2): 95-103.

Ogawa, T., Koyano, K., Suetsugu, T. 1996. "The relationship between inclination of the occlusal plane and jaw closing path". *J Prosthet Dent* 76(6): 576-580.

Perrott, D. H., Lu, Y. F., Pogrel, M. A., Kaban, L. B. 1994. "Stability of sagittal split osteotomies. A comparison of three stabilization techniques". *Oral Surg Oral Med Oral Pathol* 78(6): 696-704.

Phillips, R. M., Bell, W. H. 1978. "Atrophy of mandibular condyles after sagittal ramus split osteotomy: report of case". *J Oral Surg* 36(1): 45-49.

Precious, D., Delaire, J. 1987. "Balanced facial growth: a schematic interpretation". *Oral Surg Oral Med Oral Pathol* 63(6): 637-644.

Proffit, W. R., Turvey, T. A., Phillips, C. 1996. "Orthognathic surgery: a hierarchy of stability". *Int J Adult Orthodon Orthognath Surg* 11(3): 191-204.

Rubens, B. C., Stoelinga, P. J., Blijdorp, P. A., Schoenaers, J. H., Politis, C. 1988. "Skeletal stability following sagittal split osteotomy using monocortical miniplate internal fixation". *Int J Oral Maxillofac Surg* 17(6): 371-376.

Scheerlinck, J. P., Stoelinga, P. J., Blijdorp, P. A., Brouns, J. J., Nijs, M. L. 1994. "Sagittal split advancement osteotomies stabilized with miniplates. A 2-5-year follow-up". *Int J Oral Maxillofac Surg* 23(3): 127-131.

Schreuder, W. H., Jansma, J., Bierman, M. W., Vissink, A. 2007. "Distraction osteogenesis versus bilateral sagittal split osteotomy for advancement of the retrognathic mandible: a review of the literature". *Int J Oral Maxillofac Surg* 36(2): 103-110.

Sesenna, E., Raffaini, M. 1985. "Bilateral condylar atrophy after combined osteotomy for correction of mandibular retrusion. A case report". *J Maxillofac Surg* 13(6): 263-266.

Souyris, F. 1978. "Sagittal splitting and bicortical screw fixation of the ascending ramus". *J Maxillofac Surg* 6(3): 198-203.

Spiessl, B. 1974. "[Osteosynthesis in sagittal osteotomy using the Obwegeser-Dal Pont method]". *Fortschr Kiefer Gesichtschir* 18: 145-148.

Stroster, T. G., Pangrazio-Kulbersh, V. 1994. "Assessment of condylar position following bilateral sagittal split ramus osteotomy with wire fixation or rigid fixation". *Int J Adult Orthodon Orthognath Surg* 9(1): 55-63.

Thuer, U., Ingervall, B., Vuillemin, T. 1994. "Stability and effect on the soft tissue profile of mandibular advancement with sagittal split osteotomy and rigid internal fixation". *Int J Adult Orthodon Orthognath Surg* 9(3): 175-185.

Trauner, R., Obwegeser, H. 1957. "The surgical correction of mandibular prognathism and retrognathia with consideration of genioplasty. I. Surgical procedures to correct mandibular prognathism and reshaping of the chin". *Oral Surg Oral Med Oral Pathol* 10(7): 677-689; contd.

Tucker, M. R. 2002. "Management of severe mandibular retrognathia in the adult patient using traditional orthognathic surgery". *J Oral Maxillofac Surg* 60(11): 1334-1340.

Van Sickels, J. E., Dolce, C., Keeling, S., Tiner, B. D., Clark, G. M., Rugh, J. D. 2000. "Technical factors accounting for stability of a bilateral sagittal split osteotomy advancement: wire osteosynthesis versus rigid fixation". *Oral Surg Oral Med Oral Pathol Oral Radiol Endod* 89(1): 19-23.

Van Sickels, J. E., Larsen, A. J., Thrash, W. J. 1986. "Relapse after rigid fixation of mandibular advancement". *J Oral Maxillofac Surg* 44(9): 698-702.

Van Sickels, J. E., Larsen, A. J., Thrash, W. J. 1988. "A retrospective study of relapse in rigidly fixated sagittal split osteotomies: contributing factors". *Am J Orthod Dentofacial Orthop* 93(5): 413-418.

Van Sickels, J. E., Richardson, D. A. 1996. "Stability of orthognathic surgery: a review of rigid fixation". *Br J Oral Maxillofac Surg* 34(4): 279-285.

Wall, G., Rosenquist, B. 2001. "Radiographic stereophotogrammetric evaluation of intersegmental stability after mandibular sagittal split osteotomy and rigid fixation". *J Oral Maxillofac Surg* 59(12): 1427-1435; discussion 1435-1426.

Watzke, I. M., Turvey, T. A., Phillips, C., Proffit, W. R. 1990. "Stability of mandibular advancement after sagittal osteotomy with screw or wire fixation: a comparative study". *J Oral Maxillofac Surg* 48(2): 108-121; discussion 122-103.

Wessberg, G. A., Schendel, S. A., Epker, B. N. 1982. "The role of suprahyoid myotomy in surgical advancement of the mandible via sagittal split ramus osteotomies". *J Oral Maxillofac Surg* 40(5): 273-277.

Will, L. A., Joondeph, D. R., Hohl, T. H., West, R. A. 1984. "Condylar position following mandibular advancement: its relationship to relapse". *J Oral Maxillofac Surg* 42(9): 578-588.

Will, L. A., West, R. A. 1989. "Factors influencing the stability of the sagittal split osteotomy for mandibular advancement". *J Oral Maxillofac Surg* 47(8): 813-818.

Wolford, L. M., Bennett, M. A., Rafferty, C. G. 1987. "Modification of the mandibular ramus sagittal split osteotomy". *Oral Surg Oral Med Oral Pathol* 64(2): 146-155.

Wolford, L. M., Chemello, P. D., Hilliard, F. 1994. "Occlusal plane alteration in orthognathic surgery--Part I: Effects on function and esthetics". *Am J Orthod Dentofacial Orthop* 106(3): 304-316.

Abstract

A new concept for prevention of the phenomenon of skeletal relapse after mandibular advancement surgery

Seung-Won Chung

Department of Dentistry

The Graduate School, Yonsei University

(Directed by Professor Choong-Kook Yi, D.D.S., M.S.D., Ph.D.)

The phenomenon of skeletal relapse has always been a major concern after mandibular advancement surgery. Muscle force after stretching of pterygomasseteric sling and suprahyoid muscles have been considered as responsible for such phenomenon. Despite efforts to prevent the phenomenon of skeletal relapse by using various fixation techniques, there were limitations in overcoming the muscle force. Therefore, without internal fixation, a new concept for prevention of skeletal relapse was devised. In this study, Early Active Mandibular Exercise by using Inter Dental-Arch Pulling was applied to 17 patients after mandibular advancement surgery. The application results are as follows.

1. Mean skeletal relapse(skeletal relapse rate) at postoperative 1 month was 1.6mm(18.2%) and mean skeletal relapse(skeletal relapse rate) at postoperative 6 months was 1.9mm (20.6%).
2. 4 cases showed clockwise rotation of the distal segment due to seating of posterior openbite immediately after splint removal.
3. In 13 cases without posterior openbite, mean skeletal relapse (skeletal relapse rate) at postoperative 1 month was 1.2mm(12.8%) and mean skeletal relapse(skeletal relapse rate) at postoperative 6 months was 1.5mm(15.2%).
4. 13 cases without posterior openbite showed clockwise rotation of the distal segment due to changes in upper and lower central incisors at postoperative 1 month.
5. All cases showed sagging of the proximal segment at postoperative 1 week, and resolution of the sagging and counterclockwise rotation of the proximal segment at postoperative 1 month.
6. There was no change in the proximal segment between postoperative 1 month and 6 months.
7. There was no evidence of condylar resorption until postoperative 6 months.

In summary of above results, the method of Early Active Mandibular Exercise by using the concept of Pulling was effective in overcoming the muscle force after mandibular advancement, as well as in prevention of

postoperative condylar resorption, possibly by physiologic positioning of the mandibular condyle.

Key words : Mandibular advancement, Skeletal relapse, Pulling, Early Active Mandibular Exercise