교정용 임플란트 식립을 위한 하악 피질골 두께의 평가

연세대학교 대학원
치 의 학 과
김 정 훈

교정용 임플란트 식립을 위한 하악 피질골 두께의 평가

지도 박 영 철 교수

이 논문을 석사 학위논문으로 제출함

2005년 12월 일

연세대학교 대학원
치 의 학 과
김 정 훈

김정훈의 석사 학위논문을 인준함

심사위원_____인

심사위원_____인

심사위원_____인

연세대학교 대학원

2005년 12월 일

감사의 글

이 논문이 완성되기 까지 따뜻한 배려와 함께 세심하게 지도해주시고 격려해주신 박영철 교수님께 진심으로 감사드리고, 귀중한 시간을 내주시어 부족한 논문을 위하여 따뜻한 관심과 조언을 해주신 유형석 교수님과 김광만 교수님께도 깊은 감사를 드립니다. 부족한 저를 언제나 옆에서 따뜻한 사랑으로 이끌어 주시고 가르쳐 주신 유영규 교수님, 저에게 교정의사로서의 길을 가르쳐 주신 손병화 교수님, 백형선 교수님, 황충주 교수님, 김경호 교수님, 최광철 교수님, 이기준 교수님께 감사드립니다.

논문이 나오기 까지 격려해주고 조언해주었던 이지연 선생님과 논문의 주제를 구상하고 진행하는데 많은 도움을 주었던 저희 동기들 김경석, 김영재, 전재민, 주억, 최윤정, 김민정, 이예벗, 하여란 선생에게 감사의 마음을 전합니다. 그리고 올 한해 수련 생활에 많은 도움을 주었던 김영원, 박명순 선생과 4년간의 수련생활 중에 좋은 인연이 되었던 일산병원 의국원들 모두에게도 감사의 마음을 전합니다.

언제나 헌신적인 사랑으로 돌봐주시고 저의 뒤에서 든든한 후원자가 되어주시는 아버지, 어머니와 철없는 동생을 언제나 앞에서 이끌어준 너무나 소중한 형, 그리고 최근에 우리의 가족이 된 형수님과 이 작은 기쁨을 함께 나누고자 합니다.

감사합니다.

2005년 12월 저자 씀

차 례

표 차례 ii
그림 차례 iii
국문 요약 iv

I. 서론 1

II 연구 대상 및 방법 4
1. 연구 대상 4
2. 연구 방법 4
가. 전산화단층촬영 4
나. 전산화단층촬영의 계측 5
다. 자료의 분석 8

III. 결과 10
1. 협측에서의 피질골 두께 10
2. 설측에서의 피질골 두께 11
3. 하악 협측과 설측에서의 피질골 두께 비교 11
4. Interdental space 각부위간의 피질골의 두께 비교 14

IV. 고찰 15

V. 결론 21
참고문헌 23
영문요약 27

표 차례

Table 1. Sample number, mean and standard deviation of each group ——— 4
Table 2. Buccal cortical bone thickness ——— 10
Table 3. Lingual cortical bone thickness ——— 11
Table 4. Statistical significances in difference of the cortical bone thickness between buccal and lingual in male ——— 12
Table 5. Statistical significances in difference of the cortical bone thickness between buccal and lingual in female ——— 13
Table 6. Statistical significances in difference of the cortical bone thickness between each interdental space ——— 14

그림 차례

Fig. 1. PiView STAR program image ——— 5
Fig. 2. CT image of mandibular body, coronal view ——— 6
Fig. 3. Decision of reference points ——— 7
Fig. 4. Decision of reference lines on measurement site ——— 7
Fig. 5. Buccal cortical bone thickness and lingual cortical bonethickness ——— 8
Fig. 6. Buccal and lingual cortical bone thickness in mandible (Male) ——— 12
Fig. 7. Buccal and lingual cortical bone thickness in mandible (female) ——— 13

국문요약

교정용 임플란트 식립을 위한 하악 피질골 두께의 평가

치아의 이동시 고정원의 보강은 교정치료가 시작된 후부터 교정의의 최대 목표였다. 과거에는 헤드기어와 같은 구외장치나 악궁간 고무줄로 고정원의 보강을 얻었으나 이는 환자의 협조도가 필수적이며 원치 않는 치아의 이동과 같은 부작용이 많이 발생하였다. 고정원의 보강을 위한 여러 노력의 결과로 환자의 협조도가 필요 없고 다른 치아의 이동과 같은 부작용이 발생하지 않는 교정용 임플란트가 개발되었고 간편한 술식으로서 최대의 고정원을 얻을 수 있는 형태가 개발되어 현재 교정치료에 획기적인 방법으로 이용되고 있다. 교정용 임플란트의 안정성은 식립 초기시 고정성에 의하여 좌우되는데 이는 주로 식립 부위의 피질골에 의하여 획득된다. 과거 연구에 의하면 상악 정중구개봉합부는 교정용 임플란트의 안정성을 얻는데 충분한 피질골이 존재한다고 밝혀진바 있으며, 상악 협측 부위와 구개사면 역시 피질골의 두께에 대한 연구가 이루어져 조심스럽게 식립될 경우 교정용 임플란트를 식립하는 부위로 선호되고 있다. 그러나 하악골에 있어서는 협측 피질골의 두께에 대한 연구는 부분적으로 이루어졌으나 주로 대구치 일부분에 중점을 두었으며, 설측에 있어서는 피질골의 두께에 대한 평가가 거의 이루어지지 않은 것이 사실이다.

이에 본 연구는 전산화단층촬영을 이용하여 하악골의 협측과 설측의 피질골의 두께를 측정하여 하악 협측과 설측부위의 교정용 임플란트 식립부로서의 타당성에 대하여 평가하여 이 부위에 교정용 임플란트의 임상적 적용을 위한 지침으로 활용하고자 하였다.

연구 대상으로 성인 남자 15명, 성인 여자 15명의 하악 견치에서 제2대구치까지의

interdental space에 대하여 전산화단층촬영을 이용하여 백악법랑경계에서 치근단 방향 4 mm 부위의 협설측 피질골의 두께를 관상면을 확대한 평면에서 측정하였다. 이를 비교하여 다음과 같은 결과를 얻었다.

1. 하악 협측은 견치와 제1소구치 사이를 제외한 나머지 부위에서 2 mm 이상의 피질골이 존재하였다.

2. 하악 설측은 모든 부위에서 2 mm 이상의 피질골이 존재하였다.

3. 하악 협측과 설측 피질골의 두께는 견치에서 제2대구치까지 남자에서 여자보다 더 두껍게 측정이 되었으나 하악 설측에서 좌측 제1대구치와 제2대구치사이, 우측 제2소구치와 제1대구치사이, 우측 제1대구치와 제2대구치사이에서만 통계학적으로 유의성이 존재하였다($p<0.05$).

4. 남자에서는 하악 우측 제1대구치와 제2대구치사이 부위를 제외하고 설측피질골이 협측피질골보다 더 두꺼웠으며 여자에서는 하악 좌우측 제1대구치와 제2대구치 사이 부위를 제외하고 모든 부위에서 설측피질골이 협측피질골보다 더 두꺼웠다. 이는 통계학적으로 유의성이 존재하였다($p<0.05$).

5. 하악 협측 피질골의 두께는 남녀 모두에서 대구치 후방부위로 갈수록 점차 증가하였고 각부위의 차이는 여자의 소구치 부위를 제외하고 모든 부위에서 통계학적으로 유의성이 존재하였으며($p<0.05$), 하악 설측 피질골의 두께는 남녀 모두에서 제1소구치와 제2소구치 사이에서 최대였으며, 견치와 제1소구치, 제2소구치와 제1대구치, 제1대구치와 제2대구치 순으로 감소하였으며 견치와 소구치부위를 제외한 나머지 부위에서 통계학적으로 유의성이 존재하였다($p<0.05$).

이상의 연구결과에서 하악 협측과 설측 부위에서는 교정용 임플란트 식립을 위한 충분한 피질골이 존재하다는 사실을 확인할 수 있었으며, 이는 교정용 임플

란트 식립을 위한 하악 협측 대구치 부위의 임상적 이용에 대한 근거와 지침을 제공할 수 있을 뿐만 아니라 이러한 지침을 통한 교정용 임플란트의 이용을 협측 소구치와 설측에까지 확대할 수 있을 것이다.

핵심되는 말 : 전산화단층촬영, 교정용 임플란트, 하악 피질골 두께

교정용 임플란트 식립을 위한 하악 피질골 두께의 평가

< 지도교수 : **박 영 철** >

연세대학교 대학원 치의학과

김 정 훈

I. 서론

교정치료를 시행할 때 치아를 움직이기 위해서 힘을 적용하게 되는데 과거에는 이러한 힘을 치아와 치아간에 적용 하였으며 이렇게 힘이 적용 되면 뉴턴의 제 3법칙인 작용 반작용의 법칙에 의하여 원하는 치아의 이동에 대한 반작용으로 원치 않는 치아의 이동이 발생하게 된다. 이를 고정원의 소실이라 하는데, 이전에는 헤드기어와 같은 구외 장치를 사용하거나 moment를 조절하여 이러한 고정원의 소실을 방지할 수 있었으나 이를 위해서는 환자의 절대적인 협조가 필요하다는 단점이 있었다. 이러한 단점을 극복하면서 절대적인 고정원을 얻기 위하여 임플란트를 고정원으로 사용하게 되었고 Gainsforth 와 Higley (1945)가 vitallium 골나사를 성견에 식립하여 고정원으로서의 가능성을 최초로 시사하였고,

Creekmore 와 Eklund (1983) 는 전비극 하방에 vitallium 골나사를 식립, 상악 전치의 압하이동을 위한 고정원으로 사용하였다.

이후 최근까지 간편한 술식으로서 최대의 고정원을 얻을 수 있는 교정용 임플란트가 개발되었으며 일반 임플란트와는 달리 식립 후 즉각적인 loading 이 가능하며 비용도 저렴하고 식립 시간도 매우 짧다. 또한 술식이 간단하며 interdental space 에 식립할 수 있을 정도로 그 size 가 작다. 이러한 여러 장점 때문에 교정치료에 있어서 광범위하게 사용되고 있다.

교정용 임플란트 식립시 가장 중요한 고려사항 중 하나는 식립부위를 선정하는 것이며, 식립부위를 결정하는데 있어서 중요한 요소는 안정성(stability)과 안전성(safety)이다. 안정성이란 식립 후 교정력이 가해졌을 경우 임플란트가 탈락하지 않고 교정력에 얼마나 잘 견디느냐 하는 것이고, 안전성이란 치근이나 중요한 해부학적 구조물에 외상을 주지 않고 식립할 수 있는가 하는 것이다. 이중 본 연구에서는 안정성에 대한 사항을 다루고자 한다.

식립부위의 안정성에 대한 많은 연구들이 이루어져 왔으며, 특히 교정용 임플란트의 안정성은 식립 초기 고정성에 의하여 좌우되는데 이는 주로 식립 부위의 피질골과 술자의 테크닉에 의한다고 보고되었다. 윤 (2001)은 상악골 탈회표본을 이용하여 상악의 협설측과 정중구개봉합부위의 연조직과 피질골의 두께를 측정하였으며, Park (2002)은 전산화단층촬영 절단면 이미지를 선택하여 상하악 소구치와 대구치 부위에서 피질골의 두께, 피질골 표면과 치근과의 거리, 치근사이의 거리등을 측정하였으며, 김 (2002) 역시 전산화단층촬영 이미지를 이용하여 상하악 협측 피질골의 두께를 측정하였으며, 김 (2003)은 전산화단층촬영 이미지를 이용, 정중구개봉합부에서의 피질골의 두께와 교정용 임플란트를 식립하기에 안정한 부위를 측정하여 정중구개봉합부가 교정용 임플란트를 식립하기에 적합한 부위임을 밝혔다. 이렇듯 현재 상악의 협측, 구개측과 정중구개부는 탈회표본과 전산화 단층촬영 이미지를 이용한 연구는 이루어져왔으나, 하악 피질골의 두께에 대한 연구는 협측 구치부에 대한 연구는 일부 이루어졌으나 대구치 일부분에만 국한되었고 설측에 대한 연구는 거의 전무한 실정이다.

교정치료시 상악의 정중구개봉합부, 협측 부위와 더불어 하악의 구치부는 교정

용 임플란트를 식립하는데 선호되는 부위이다. 특히 하악에 있어서 제2소구치와 제1대구치 사이는 전치부 견인시 가장 많이 식립되는 부위이며, 구치부의 전방이동시 견치와 제1소구치 부위, 또는 제1소구치와 제2소구치 사이에 식립을 하게 되며, 하악 구치의 합입을 위하여 구치부 협측과 설측 양측에서 힘을 적용해야 하므로 양측에 식립을 해야만 하는 경우가 발생하게 된다. 이와 같이 하악 구치부는 치료 메커니즘상 교정용 임플란트 식립부위로서 많이 이용하게 되며, 따라서 교정용 임플란트의 초기 안정성에 중요한 피질골의 두께에 대한 정보는 중요할 것으로 사료된다.

연구방법에서도 건조두개골을 이용한 방법은 그 표본의 연령을 정확히 알 수 없으며, 일반 방사선 사진을 이용한 연구에서는 상의 확대와 변형, 그리고 다른 구조물의 중첩으로 인해 계측이 부정확한 문제점이 있으나, 전산화 단층촬영을 이용한 연구는 이러한 단점을 보완, 하악골 주위 골격구조를 명확히 묘사해주는 영상의 우수한 대조도 및 해상도로 인해 비교적 정확하게 하악골의 피질골 두께를 계측할 수 있다.

이에 본 연구에서는 전산화 단층촬영을 이용하여 하악골 구치부위의 피질골의 두께 및 분포에 대하여 협측과 설측의 피질골을 비교하여 평가함으로써 하악 구치 부위의 교정용 임플란트 식립부위로서의 유효성 및 타당성에 대하여 평가하고자 한다.

II. 연구 대상 및 방법

1. 연구 대상

연세대학교 치과대학병원에 내원한 환자 중 구강악안면외과에서 지치발치를 위하여 하악골의 전산화단층촬영을 시행한 환자 중 심한 총생이나 치주질환이 없고, 치아의 결손이나 악골의 병소가 없는 성장이 완료된 성인을 대상으로 하였다.

표본의 전체 수는 30명 (남 15명, 여 15명)이고, 평균연령은 남자 26.13세, 여자 26.67세였다(Table 1).

Table 1. Sample subjects, mean and standard deviation of each group

	Sample subjects	Age	
		Mean	SD
Male	15	26.13	4.05
Female	15	26.67	4.15
Total	30	26.4	4.04

2. 연구 방법

가. 전산화단층촬영

피검자의 교합평면이 바닥에 수직이 되도록 교합평면을 확인하고 정중선을 촬영장치의 장축에 일치시킨 상태에서 두부를 고정시키고, 소구치부 교합면에 설압자를 물게 하여 촬영하였으며 촬영부위는 하악 교합면에서 하악골의 하연까지였다. CT Hispeed advantage (GE medical system, Milwaukee, U. S. A)를 이용하여 High resolution bone algorithm, 9.6 cm DFOV(Display Field of View), 200 mA, 120kV, scanning time 1초, 상층 두께 1 mm 조건으로 전산화 단층촬영을 시행 하였다.

나. 전산화단층촬영의 계측

촬영된 전산화단층촬영 영상 정보는 연세대학교 치과대학병원의 PACS (Picture Archiving Communication System ; 의료영상저장전송시스템)에 저장되었으며, PiView STAR(INFINITT, Seoul, Korea) 프로그램을 사용하여 계측을 하였다 (Fig. 1).

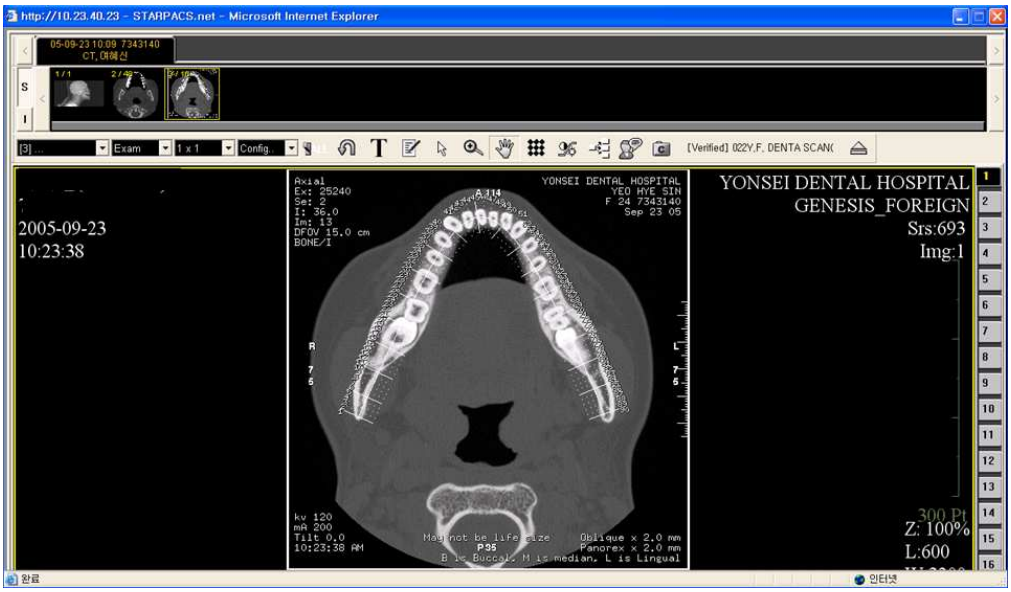

Fig. 1. PiView STAR program image.

(1) 계측 평면

전산화단층촬영으로 얻은 이미지는 PiView STAR 프로그램 상에서 관상면으로 재구성한 이미지를 확대하여 하악골의 협측과 설측 피질골의 두께를 측정하였다(Fig. 2).

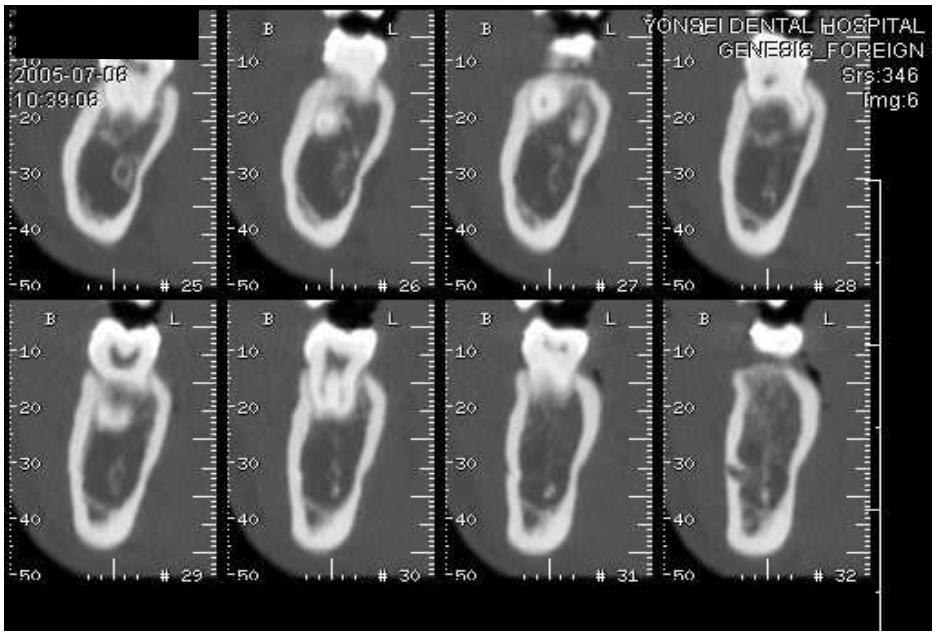

Fig. 2. CT image of mandibular body, coronal view.

(2) 계측 부위

하악 양측 견치와 제1소구치, 제1소구치와 제2소구치, 제2소구치와 제1대구치, 제1대구치와 제2대구치 각각의 협설측 interdental space 부위에서 백악법랑경계 부위 하방 4 mm 지점을 측정하였으며, 이는 교정용 임플란트 식립시 안정성을 위하여 부착치은 부위에 식립하는데, Voigt (1978)와 Linde (2003) 에 따르면 하악 설측 부착치은은 1-9 mm까지 다양하나 소구치와 대구치 부위에서는 평균 2-6

mm 이며, 치아의 인접면 백악법랑경계와 치은변연과의 수직적인 거리를 고려해 볼 때 인접면 백악법랑계계에서부터 4 mm 정도가 부착치은의 범위 내에서 적절한 치조골의 지지를 얻을 수 있는 위치일 것이다.

(3) 기준선 설정

관상면 이미지중 측정하고자 하는 부위 후방부의 치아를 선택하여 1 mm 간격으로 나누어진 이미지 중 치수강이 가장 크고 뚜렷하게 확인 되는 이미지를 해당 치아의 중간부위에 가장 가까운 이미지로 선택하여, 이 이미지의 CEJ 하방 4mm 에서 CEJ 양끝을 이은 선에 평행하게 직선을 그어 이 선이 협설측 피질골과 만나는 부위를 정한다. 이 지점에서 좌우측 ruler 상으로 수평선을 그어 이 선에 해당하는 부위를 ruler 상에 표시한 후(Fig. 3), 측정하고자 하는 이미지에서 같은 ruler 의 위치에서 수평선을 그어 협설측 피질골과 만나는 부위를 정한다. 이 지점에서 협설면에 대한 접선을 그어 이를 기준선으로 설정한다(Fig. 4).

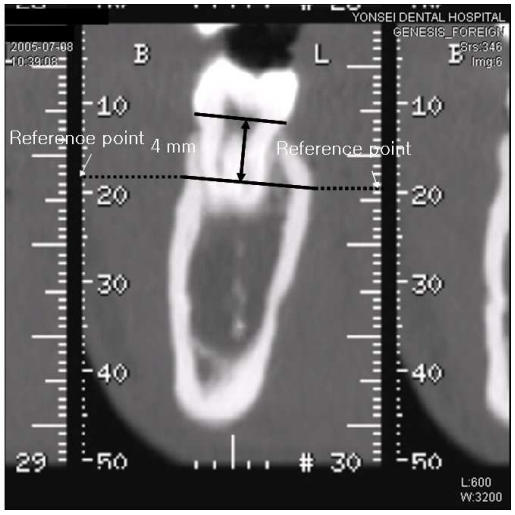

Fig. 3. Decision of reference points.

Fig. 4. Decision of reference lines on measurement site.

(4) 계측 항목

하악골 협측 피질골 두께(BCBT: Buccal Cortical Bone Thickness) 와 설측 피질골의 두께(LCBT: Lingual Cortical Bone Thickness) 측정 : 기준선으로 정한 접선에 수직인 선상에서 피질골의 두께를PiView STAR (INFINITT, Seoul, Korea) 프로그램을 사용하여 측정하였으며 단위는 mm 이다(Fig. 5).

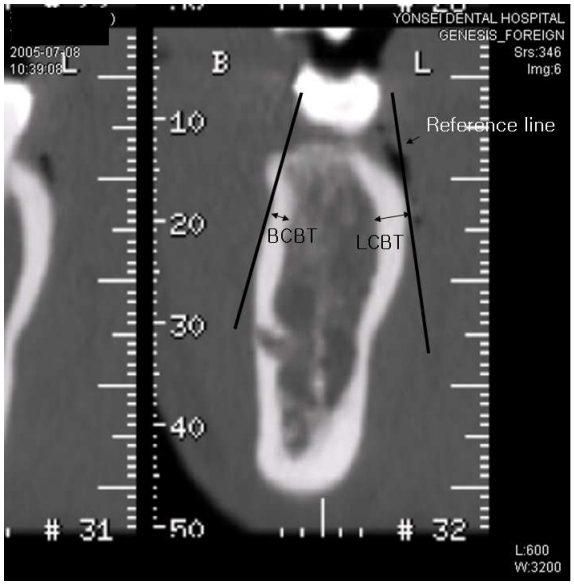

Fig. 5. Buccal Cortical Bone Thickness (BCBT) and Lingual Cortical Bone Thickness(LCBT).

다. 자료의 분석

(1) 하악골 협측과 설측의 피질골 두께에 대한 평균값과 표준편차값을 구하였다.

(2) 하악골 협측과 설측의 피질골 두께에 대한 남녀간의 차이를 비교하기 위하여 t-test를 시행하여 통계적 유의성 검정을 하였다.

(3) 하악의 피질골 두께에 대한 협측과 설측의 차이를 비교하기 위하여 t-test

를 시행하여 통계적 유의성 검정을 하였다.

(4) 남녀 하악골 협측과 설측 견치에서 대구치까지의 interdental space 부위 피질골 두께간의 차이를 비교하기 위하여 paired t-test를 시행하여 통계적 유의성 검정을 하였다.

III. 결과

1. 협측에서의 피질골 두께 (Buccal Cortical Bone Thickness)

협측에서의 피질골 두께는 좌우측 모든 부위에서 남자가 여자보다 더 두껍게 나타났으나 이는 통계학적으로 유의성은 없었다 (p>0.05) (Table 2).

Table 2. Buccal Cortical Bone Thickness

unit : mm

Interdental space	Male		Female		p-value
	Mean	SD	Mean	SD	
33-34	1.62	0.26	1.51	0.29	N-S
34-35	2.03	0.40	1.97	0.29	N-S
35-36	2.28	0.44	2.05	0.23	N-S
36-37	2.66	0.38	2.30	0.23	N-S
43-44	1.64	0.21	1.62	0.31	N-S
44-45	2.07	0.27	2.01	0.20	N-S
45-46	2.36	0.30	1.95	0.23	N-S
46-47	2.65	0.23	2.28	0.26	N-S

N-S : Non Significant, * $p < 0.05$, ** $p < 0.01$

2. 설측에서의 피질골 두께 (Lingual Cortical Bone Thickness)

설측에서의 피질골 두께는 하악 좌측 제1대구치와 제2대구치 사이를 제외한 모든 경우에서 협측과 마찬가지로 남자가 여자보다 두껍게 나타났으나, 좌측 제1대구치와 제2대구치 사이와 우측 제2소구치와 제1대구치 사이, 제1대구치와 제2대구치 사이에서만 통계학적으로 유의성이 존재하였으며($p<0.05$) 나머지 부위는 통계학적 유의성이 없었다 ($p>0.05$) (Table 3).

Table 3. Lingual Cortical Bone thickness

unit : mm

Interdental space	Male		Female		p-value
	Mean	SD	Mean	SD	
33-34	3.57	1.01	3.23	0.59	N-S
34-35	3.80	1.07	3.37	0.90	N-S
35-36	3.09	0.75	2.89	0.64	N-S
36-37	2.34	0.35	2.40	0.28	*
43-44	3.73	1.23	3.23	0.67	N-S
44-45	3.79	1.04	3.41	0.51	N-S
45-46	3.03	0.69	2.87	0.56	**
46-47	2.51	0.43	2.38	0.33	**

N-S : Non Significant, * $p < 0.05$, ** $p < 0.01$

3. 하악 협측과 설측에서의 피질골 두께 비교

하악 협측과 설측에서의 피질골 두께를 비교하였을 때 남녀에서 약간의 차이를 보이고 있는데 남자에서는 대구치 부위에서는 협측이 설측보다 더 두꺼웠으나 여자에서는 소구치와 대구치 모든 부위에서 설측이 협측보다 피질골이 더 두껍게 나타났다. 이러한 결과는 남자에서는 우측 제1대구치와 제2대구치사이, 여자에서는 좌우측 제1대구치와 제2대구치사이를 제외하고 통계학적 유의성이 존재하였다 ($p<0.05$) (Table 4, 5, Fig. 6, 7).

Table 4. Statistical significances in differences of the cortical bone thickness between buccal and lingual in male

unit : mm

Interdental space	Buccal	Lingual	p-value
	Mean	Mean	
33-34	1.62	3.57	**
34-35	2.03	3.8	**
35-36	2.28	3.09	*
36-37	2.66	2.34	*
43-44	1.64	3.73	**
44-45	2.07	3.79	**
45-46	2.36	3.03	*
46-47	2.65	2.51	N-S

N-S : Non Significant, * $p < 0.05$, ** $p < 0.01$

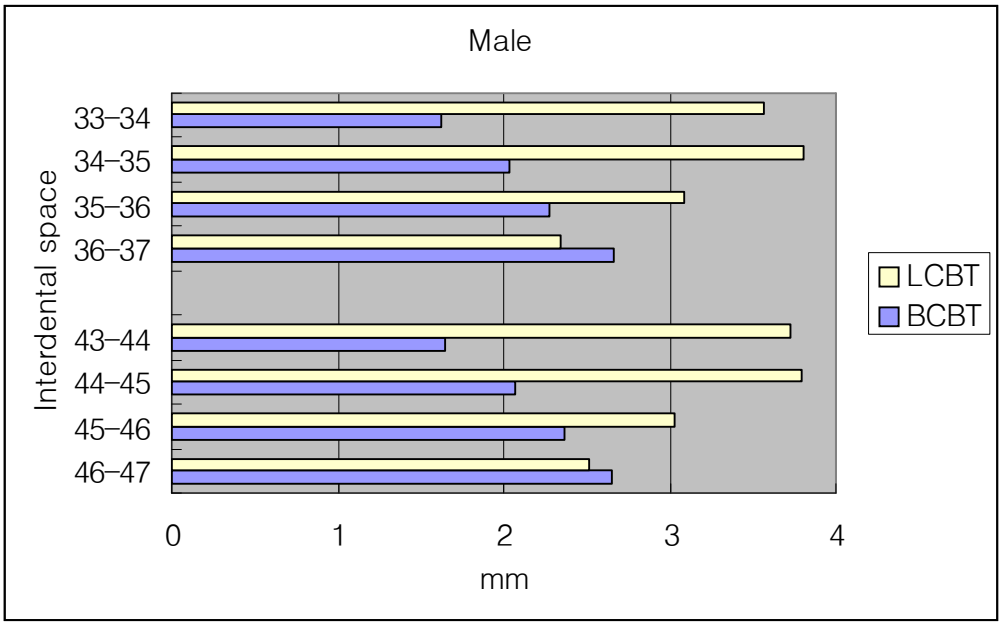

Fig. 6. Buccal and lingual cortical bone thickness in Mn (Male).

LCBT : Lingual Cortical Bone Thickness

BCBT : Buccal Cortical Bone Thickness

Table 5. Statistical significances in differences of the cortical bone thickness between buccal and lingual in female

unit : mm

Interdental space	Buccal	Lingual	p-value
	Mean	Mean	
33-34	1.51	3.23	**
34-35	1.97	3.37	**
35-36	2.05	2.89	**
36-37	2.3	2.4	N-S
43-44	1.62	3.23	**
44-45	2.01	3.41	**
45-46	1.95	2.87	**
46-47	2.28	2.38	N-S

N-S : Non Significant, * $p < 0.05$, ** $p < 0.01$

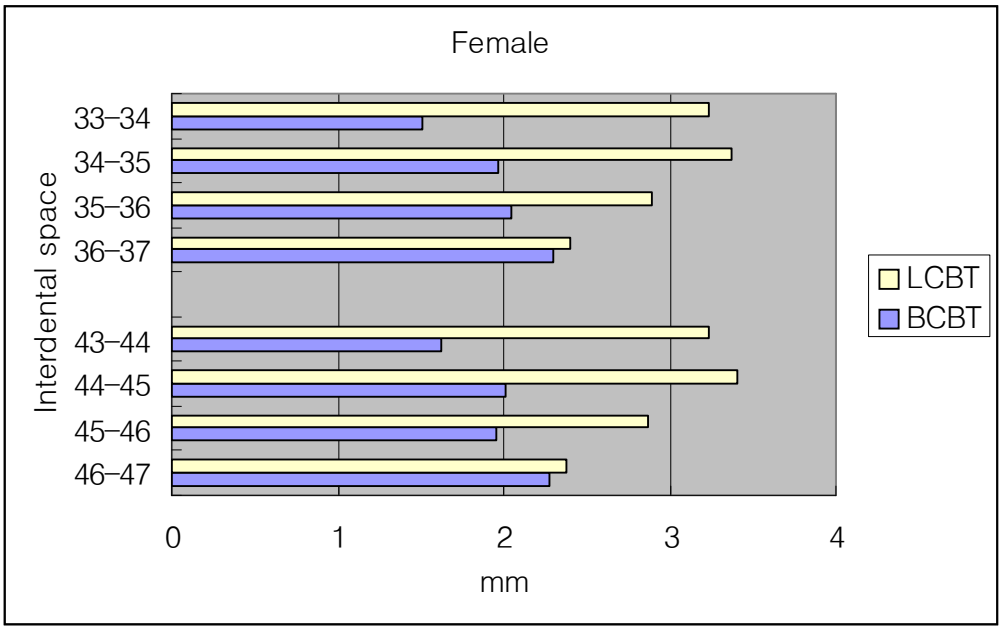

Fig. 7. Buccal and lingual cortical bone thickness in Mn (Female).

LCBT : Lingual Cortical Bone Thickness

BCBT : Buccal Cortical Bone Thickness

4. Interdental space 각부위간의 피질골의 두께 비교(Table 6).

남녀 모두에서 하악 설측에서의 피질골 두께는 제1소구치와 제2소구치 사이에서 최대였으며 그 이후 후방 부위로 갈수록 점차 감소하는 양상을 보였고 하악 협측에서는 후방 부위로 갈수록 점차 증가하는 양상을 보였다(Fig. 6, 7).

협측에서 보면 남자에서는 모든 부위에서 피질골 두께간의 차이에 있어서 통계학적 유의성이 있는 것으로 나타났으며($p<0.05$), 여자에서는 제1소구치와 제2소구치 사이와 제2소구치와 제1대구치 사이를 제외한 모든 부위에서 유의성이 있는 것으로 나타났다($p<0.05$).설측에서 보면 남자에서는 견치와 제1소구치 사이와 제1소구치와 제2소구치 사이를 제외하고 모든 부위에서 피질골 두께간의 차이에 있어서 통계학적 유의성이 있는 것으로 나타났으며, 여자에서는 견치와 제1소구치 사이와 제1소구치와 제2소구치 사이, 그리고 제1소구치와 제2소구치 사이와 제2소구치와 제1대구치 사이에서 통계학적으로 유의성이 없었으며 나머지 부위들 간에서는 유의성이 존재하였다.

Table 6. Statistical significances in differences of the cortical bone thickness between each interdental space

Tooth number	p-value			
	male		female	
	buccal	lingual	buccal	lingual
33,34-34,35	<0.0001**	0.1815	<0.0001**	0.4799
33,34-35,36	<0.0001**	0.0052**	<0.0001**	0.1287
33,34-36,37	<0.0001**	0.0002**	<0.0001**	0.0003**
34,35-35,36	0.0128*	<0.0001**	0.2620	0.0204**
34,35-36,37	<0.0001**	<0.0001**	0.0010**	0.0007**
35,36-36,37	<0.0001**	0.0005**	0.0044**	0.0076**
43,44-44,45	<0.0001**	0.6832	<0.0001**	0.2791
43,44-45,46	<0.0001**	0.0074**	0.0003**	0.0723
43,44-46,47	<0.0001**	0.0003**	<0.0001**	0.0009**
44,45-45,46	0.0017**	0.0002**	0.2711	0.0002**
44,45-46,47	<0.0001**	<0.0001**	0.0010**	<0.0001**
45,46-46,47	0.0008**	0.0005**	0.0003**	0.0063**

* $p < 0.05$, ** $p < 0.01$

V. 고찰

본연구의 목적은 전산화단층촬영을 이용하여 하악 협측 부위와 설측 부위의 피질골 두께를 측정, 비교하여 하악 구치 부위의 교정용 임플란트 식립부로서의 타당성을 평가하는 데 있다. 이 (2005)에 따르면 망상골 부위에서 교정용 임플란트주위로 피질골이 형성되는 골융합이 일어나기 전이나 골계면의 결합력이 미미한 상태에서는 교정용 임플란트의 초기 지지에 있어서 피질골이 중요한 역할을 할 것이라고 하였으며, 교정력에 의한 응력은 피질골 부위에 집중되게 되기 때문에 피질골의 두께가 두꺼울수록 골조직에 가해지는 응력과 변위가 임플란트의 나사산을 통하여 더 잘 조절되게 되어 응력 분산과 변위에 영향을 주게 된다고 하였다.

상악골은 윤 (2001)과 김 (2003) 의 연구에서 각각 상악골 탈회 표본과 전산화단층촬영을 이용하여 피질골의 두께에 대한 정보를 밝힌바 있으며, 특히 정중구개봉합부는 교정용 임플란트 식립부로서 최적의 골질을 지니고 있는 것으로 밝혀졌다. 하악 협측 부위는 임상적인 경험과 통계를 통하여 교정용 임플란트의 식립부로서 안정성이 높은 부위라는 것이 알려져 있다. 특히 하악 협측 대구치부위는 하악 치료시 교정용 임플란트 식립에 있어서 가장 선호되는 부위이다. 이러한 하악에 대하여 Park (2002) 과 김 (2002) 은 전산화단층 촬영을 이용하여 협측 대구치부위의 피질골 두께에 대하여 밝힌바 있다. 그러나 Park (2002)의 연구는 하악 제2소구치와 제1, 2대구치부위에서 이루어졌는데, 교정용 임플란트는 interdental space 부위에 주로 식립되므로 이 연구는 교정용 임플란트 식립부의 피질골 두께에 대한 정보를 제공하는데 한계를 가지고 있는 것으로 사료되며, 김 (2002) 의 연구는 대구치 부위만 측정이 되었으며 소구치 부위에 대한 자료는 없었다. 또한 하악의 설측 피질골 두께에 대한 연구는 거의 이루어지지 않은 것이 사실이다. 본 연구에서는 남자 15명, 여자 15명을 대상으로 각각에 있어 구치부 협설측의 interdental space 의 피질골 두께를 전산화단층촬영 이미지를 측정하여 비교하였다.

일반적으로 시신표본의 건조두개골을 이용한 계측은 표본이 측정된 연령을 정확히 알기 어렵고, 설령 연령을 안다고 하더라도 대부분 고령자들로서 골흡수가 상당히 진행된 경우가 많다. 전산화단층촬영은 Waitzman (1992) 이 보고한 바와 같이 일반 방사선 사진에서 나타나는 상의 확대 변형, 중첩 등이 없고 정확한 계측이 가능하며 건조두개골 표본을 사용한 계측 결과와 거의 일치한다. 또 Masumoto (2001)에 따르면 전산화 단층촬영은 치아 경사도나 피질골의 두께를 측정하는데 있어 그 오차가 각각 0.13°, 0.1 mm 이하로 그 정확성이 인정된 바 있다.

전산화 단층촬영 사진상에서 기준평면과 기준선을 설정하는데 있어 김 (2002)과 Park (2002)이 수평면을 기준으로 설정한 것과는 달리 본 연구에서는 해부학적 형태에 의한 오차를 배재할 수 있는 관상면을 기준평면으로 설정하였다. 기준선은 이전 연구와 본 연구에서 동일하게 외측 피질골 평면에 접선을 그어 이 접선을 기준선으로 하여 여기에 수직인 성분을 그어 내측 피질골까지의 거리를 계측하였으나, 수평면을 기준평면으로 설정할 경우 하악골의 협설측 경사도 때문에 실제 피질골의 두께보다 더 크게 측정될 것이다. 실제로 Park (2002)의 하악 협측 제2소구치부와 제1대구치, 제2대구치의 피질골 두께는 1.71±0.50 mm, 2.48±0.71 mm, 3.17±0.93 mm로 같은 부위의 본연구보다 약간 더 크게 측정이 되었다. 그러므로 정확한 피질골의 두께를 측정하기 위해서는 기준평면을 수평면이 아닌 관상면을 기준으로 하는 것이 정확할 것이다.

수직적 계측 지점으로는 측정부위 직후방치아의 백악법랑 경계부위에서 4 mm 하방 지점을 선택하였다. 보통 교정용 임플란트를 식립할 경우 안정성을 위하여 부착치은 부위에 식립을 하게 되는데, 협측에 있어서는 김 (1997) 의 연구에 따르면 건강한 각화치은 폭경은 협측 중간부위 치은변연에서부터 평균 3.5 – 5.3 mm로 나타난다고 하였다. 이를 바탕으로 주 (2005) 는 협측 부위 교정용 임플란트 식립부의 적절한 치조골의 지지를 얻을 수 있는 수직적 위치로서 백악법랑경계에서부터 4 mm 로 설정하였으며 본 연구에서도 이를 수직적 기준위치로 설정하였다. 또한 Voigt (1978)와 Linde (2003) 에 따르면 하악 설측 부착치은은 치은변연에서 1 – 9 mm까지 다양하나 소구치와 대구치 부위에서는 평균 2 – 6 mm 이다.

그러므로 치아의 인접면 백악법랑경계와 치은변연과의 수직적인 거리를 고려해 볼 때 협측과 마찬가지로 인접면 백악법랑계에서부터 4 mm 정도가 부착치은의 범위내에서 적절한 치조골의 지지를 얻으면서 교정용 임플란트를 식립할 수 있는 위치일 것이다.

협설측 모두에서 피질골의 두께는 남자가 여자보다 더 크게 나타났다. 이는 남녀사이의 일반적인 골조직의 크기 차이에 의한 것으로 보인다. 예외적으로 설측에서 좌측 제1대구치와 제2대구치 사이에서 남자가 여자보다 더 적은 수치를 나타내었는데 이는 통계학적으로는 유의차가 있으나 임상적으로는 큰 차이가 없으며 이는 연구대상 숫자가 부족하였기 때문에 나온 결과로 생각된다.

본 연구에서 남녀 모두 하악골의 협측부위는 구치부로 갈수록 피질골의 두께가 점차 두꺼워지는 양상을 보였으며, 설측부위는 이와는 반대로 구치부로 갈수록 점차 두께가 얇아졌다. 이는 김 (1993)의 하악골 단면 표본연구에서 피질골의 평균 두께를 계측한 결과, 협측 피질골판의 두께는 하악가지 쪽으로 갈수록 두꺼워지고 설측 피질골은 앞니 쪽에서 더 두꺼운 양상을 보이는 결과와 유사하다. 그러나 본 연구에서는 남녀 모두에서 설측에서 가장 두꺼운 부위가 제1소구치와 제2소구치사이였고 다음으로 두꺼운 부위는 견치와 제1소구치사이였고 제2소구치와 제1대구치사이, 제1대구치와 제2대구치사이 순으로 감소하였고, 그 측정치도 김 (1993)의 연구보다 본 연구에서 협측 피질골의 두께는 약간 작게, 그리고 설측 피질골의 두께는 더 크게 측정이 되었다. 이러한 차이가 나타나는 이유는 김 (1993)의 연구에서는 측정부위에서 피질골의 두께가 가장 두꺼운 부위와 가장 얇은 부위를 측정하여 평균을 구한 반면 본 연구에서는 수직적으로 같은 위치인 4 mm에서 측정하였기 때문이며, 또한 설측에서 가장 두꺼운 부위가 제1소구치와 제2소구치부인 것은 개인별로 차이가 있겠지만 4 mm 수직적 기준 위치에서 이 부위에서 설측 torus 가 존재할 수 있기 때문인 것으로 사료된다. 실제로 어느 표본에서는 견치와 제1소구치사이, 제1소구치와 제2소구치 사이 설측에서 6 mm 이상의 피질골이 존재하는 양상을 보였다.

요약하면 협측에서는 구치부로 갈수록 피질골의 두께가 두꺼워지고 설측에서는 두께가 얇아진다. 남자에서는 대구치부에서는 협측이 설측보다 더 두꺼운 것으

로 나타났고 여자에서는 설측이 대구치부에서까지 두껍게 나타났지만 제2대구치 부위에서는 통계학적으로 유의성이 적었으며 거의 비슷한 수치를 보였다. 이러한 양상은 구치의 협설 경사와 관련이 있는 것으로 보인다.

하악구치는 설측경사가 되어 있는데, 구치가 이런 경사를 갖는데는 두가지 이유가 있다. 첫 번째는 저작근의 활동과 관계가 있고 두 번째는 저작기능과 관계가 있다. 만일 하악구치의 협설경사를 그 치아에 작용하는 근육 힘의 방향과 관련지어 분석한다면 모든 구치의 치축배열은 내측익돌근의 내측당김과 거의 평행하다. 하악구치의 장축이 근수축의 주방향과 일치하면 저작력에 최대로 저항할 수 있게 되고 curve of Wilson을 형성한다.

두 번째로 혀와 협근군이 저작을 위해서 교합테이블 위로 식괴를 반복적으로 올려놓아야 하기 때문에 음식물을 교합테이블 위에 올려놓기가 쉬워야 한다. 따라서 하악 교합테이블의 내측경사는 하악 설측교두에 의해서 방해를 받지 않고 설측에서 직접 접근할 수 있도록 고안되어 있다.

이처럼 하악구치부가 설측 경사됨으로써 저작기능에 의해 하악구치부의 협측, 설측 구조물, 특히 피질골의 두께가 영향을 받는다. Ishida and Soma (1993) 에 따르면 occlusal terminal phase에서 구치부에 적용되는 힘의 방향은 하악구치에서 협측으로 작용한다고 하였다. 또한 저작이나 연하시 혀의 작용으로 하악구치부는 역시 협측으로 힘을 받게 된다. 혀에 의해, 저작에 의해 하악 구치부는 협측방향의 힘을 받으므로 구치는 협측 피질골이라는 강한 구조물에 의해 지지가 되어야 한다. 이 필요성은 특히 저작근이 부착되는 부위와 가까운 제2대구치부로 갈수록 커지며 따라서 협측 피질골은 제2대구치부위에서 가장 두껍게 된다. 이와는 반대로 설측에서는 이러한 저항의 필요성이 적게 되므로 피질골의 두께가 구치부로 갈수록 얇아지는 것으로 생각된다. 같은 이유로 남자에서 더 강한 저작력을 나타내기 때문에 제2대구치부위에서 설측에서 보다 협측의 피질골이 더 두껍게 되고 상대적으로 약한 저작력을 지닌 여자에서는 비록 협측에서 구치부로 갈수록 피질골의 두께가 증가하기는 하지만 남자에서처럼 설측보다 더 두껍게 증가하지는 않는 것임을 알 수 있다. 즉, 하악 피질골의 두께는 저작기능에 의해 영향을 받는 것으로 보인다.

한편, 협측과 설측에서 각 interdental space 간의 피질골 두께 비교를 보면 협측에서는 남녀 모두 모든 부위에서 두께가 증가하면서 통계학적으로 유의성이 있는 것으로 나타났으며, 이는 구치부로 갈수록 피질골의 두께가 두꺼워지면서 교정용 임플란트 안정성에 더 유리하다는 것을 알 수 있다. 설측에서는 남녀에서 모두 견치와 제1소구치와 제1소구치와 제2소구치 사이에서만 유의차가 없고 나머지 부위들 간에서는 통계학적으로 유의차가 있었다. 이는 소구치 부위는 어느 곳이라도 피질골 두께에 있어 큰 차이가 없으며 교정용 임플란트의 안정성에도 큰차이가 없으며, 소구치부위와 대구치부위간에는 피질골 두께차이에 있어서 통계학적인 유의성이 존재하면서 대구치부로 갈수록 두께가 얇아지므로 대구치 부위의 교정용 임플란트의 안정성은 소구치부위보다 떨어질 가능성이 있을 것으로 보인다. 그러나 본 연구에서 측정된 값을 보면 가장 두께가 얇은 제1대구치와 제2대구치 사이에서도 남녀 모두에서 평균 2 mm 이상의 피질골이 존재하였으며, 특히 이 부위에서는 협측 피질골과 거의 비슷한 두께이면서 통계학적으로 유의성이 없었다. 그러므로 같은 위치의 하악 협측 부위가 교정용 임플란트의 안정적인 식립부로 이용이 되는 것처럼 하악 제1대구치와 제2대구치 사이 설측 부위 역시 교정용 임플란트의 안정적인 식립부로서 이용이 될 수 있을 것이다.

한편 하악은 하악관이나 설신경과 같은 중요한 해부학적 구조물이 존재하기 때문에 교정용 임플란트 식립시 이에 대한 손상이 우려된다. 김 (1993)에 의하면 한국인에 있어서 하악관은 많은 경우에 있어서 협설관계에서 설측 피질골판에 가깝게 붙어 앞으로 주행하다가 제1대구치의 앞쪽이나 제2소구치 부위에서 협측으로 급격히 방향을 바꾸어 턱끝구멍으로 열린다고 하였으며, 위-아래 관계에서 하악구멍에서 비스듬히 아래, 앞쪽으로 내려오다가 제2대구치 부위에서 각도를 이루고 앞으로 계속 주행을 한다고 하였다. 이렇게 볼 때 협측 소구치 부위와 제1대구치 부위에서는 턱끝구멍을 주의해야만 하며 대구치 부위에서는 하악관이 설측으로 위치하는 경우가 많기 때문에 식립시 주의를 해야 한다. 그러나 보통 교정용 임플란트는 치근사이의 치조골에 식립하므로 치근첨 하방으로 지나는 턱끝구멍과 하악관은 크게 방해가 되지 않는다. 또한 설신경은 손상시 혀앞쪽 2/3 부위의 일반 감각은 물론 미각과 같은 특수 감각까지 상실될 수 있으므로 주의해야할 해부

학적 구조물이다. 이러한 설신경도 김(2001)에 따르면 한국인 하악골의 치조골 능선에서 설신경까지의 최단거리를 측정하였을 때 대구치부위에서 평균 10 mm 정도의 계측치를 나타내어 교정용 임플란트 식립시 큰 방해가 되지 않을 것이다.

본 연구에 의하면 하악의 협측 피질골은 대구치부로 갈수록 증가하며, 설측 피질골은 가장 두꺼운 부위가 제1소구치와 제2소구치사이였고 다음으로 두꺼운 부위는 견치와 제1소구치였고 제2소구치와 제1대구치사이, 제1대구치와 제2대구치사이 순으로 감소하였다. 이렇게 볼 때 하악 협측에서는 후방으로 갈수록 교정용 임플란트 식립시 안정성이 증가하고 설측에서는 소구치 부위에서 가장 안정성이 클 것으로 예상할 수 있다. 또한 윤 (2001)의 연구에 의하면 하악골에서 골내 4 mm 이상 교정용 임플란트가 식립되었을 경우 안정적이다고 하였으며 교정용 임플란트 식립시 피질골 표면에 비스듬하게 식립하기 때문에 1.5 - 3.8 mm 의 두께를 가진 하악 협설측의 피질골은 교정용 임플란트를 지지하기에 충분한 두께로 사료된다. 현재 하악에서 교정용 임플란트 식립시 임상에서 많이 이용되는 부위는 주로 협측 대구치부위이다. 본 연구 결과를 통하여 하악 협측 대구치부위의 임상적 이용에 대한 근거와 지침을 제공할 수 있을 뿐만 아니라, 이러한 지침을 통한 교정용 임플란트의 이용을 협측 소구치와 설측에까지 확대할 수 있을 것이다. 그러나 하악 설측 식립을 위해서는 식립시 혀자극과 같은 환자의 불편감과 혀의 위치와 하악 치아 및 치조골의 설측경사로 인한 기구 접근의 어려움 등과 같은 문제가 해결이 되어야 할 것이다.

V. 결론

본 연구에서는 전산화 단층촬영을 이용하여 남자 15명, 여자 15명의 하악골 견치에서 제2대구치까지의 협측과 설측 치간 부위의 피질골 두께를 측정하여 비교함으로써 하악골의 협설측부위의 교정용 임플란트 식립부로서의 타당성을 평가하여 다음과 같은 결과를 얻었다.

1. 하악 협측은 견치와 제1소구치 사이를 제외한 나머지 부위에서 2 mm 이상의 피질골이 존재하였다.

2. 하악 설측은 모든 부위에서 2 mm 이상의 피질골이 존재하였다.

3. 하악 협측과 설측 피질골의 두께는 견치에서 제2대구치까지 남자에서 여자보다 더 두껍게 측정이 되었으나 하악 설측에서 좌측 제1대구치와 제2대구치사이, 우측 제2소구치와 제1대구치사이, 우측 제1대구치와 제2대구치사이에서만 통계학적으로 유의성이 존재하였다($p<0.05$).

4. 남자에서는 하악 우측 제1대구치와 제2대구치사이 부위를 제외하고 설측피질골이 협측피질골보다 더 두꺼웠으며 여자에서는 하악 좌우측 제1대구치와 제2대구치 사이 부위를 제외하고 모든 부위에서 설측피질골이 협측피질골보다 더 두꺼웠다. 이는 통계학적으로 유의성이 존재하였다($p<0.05$).

5. 하악 협측 피질골의 두께는 남녀 모두에서 대구치 후방부위로 갈수록 점차 증가하였고 각부위의 차이는 여자의 소구치 부위를 제외하고 모든 부위에서 통계학적으로 유의성이 존재하였으며($p<0.05$), 하악 설측 피질골의 두께는 남녀 모두에서 제1소구치와 제2소구치 사이에서 최대였으며, 견치와 제1소구치, 제2소구치와 제1대구치, 제1대구치와 제2대구치 순으로 감소하였으며 견치와 소구치부위를 제

외한 나머지 부위에서 통계학적으로 유의성이 존재하였다($p<0.05$).

이상의 연구결과에서 하악 협측과 설측 구치부위에서는 교정용 임플란트 식립을 위한 충분한 피질골이 존재하다는 사실을 확인할 수 있었으며, 이는 교정용 임플란트 식립을 위한 하악 협측 대구치 부위의 임상적 이용에 대한 근거와 지침을 제공할 수 있을 뿐만 아니라 이러한 지침을 통한 교정용 임플란트의 이용을 협측 소구치와 설측에까지 확대할 수 있을 것이다.

참고문헌

김두형 : 전산화단층촬영을 이용한 교정용 임플란트 식립부로서 정중구개봉합부의 해부학적 구조에 관한 고찰. 석사학위 논문, 연세대학교 대학원, 서울, 2004.

김선용 : 한국인 혀신경의 형태 및 국소해부. 박사 학위 논문, 연세대학교 대학원, 서울, 2001

김정숙 : 건강한 치은 및 초기 치은염환자의 부착치은폭경에 관한 연구. 석사학위 논문, 연세대학교 대학원, 서울, 1997

김지혁, 차봉근, 김성민 : Skeletal Anchorage System 의 식립을 위한 한국인 악골의 피질골 두께에 대한 연구. 대한구강악안면외과학회지 28:249-255, 2002.

김희진 : 한국인 하악관의 형태 및 치밀뼈 해면뼈의 구조. 석사학위 논문, 연세대학교 대학원, 서울, 1993

윤병수 : 성견에서 교정적 고정원으로서의 티타늄 미니스크류에 대한 연구. 석사학위 논문, 연세대학교 대학원, 서울, 2001

윤희선 : 교정용 고정나사 삽입 위치에 따른 위턱 물렁조직 및 치밀뼈 두께. 석사학위 논문, 연세대학교 대학원, 서울, 2001

이종석 : 교정용 미니 임플란트의 초기 안정성에 대한 접촉 비선형 유한요소분석. 박사학위 논문, 연세대학교 대학원, 서울, 2005

주억 : 교정용 임플란트 식립을 위한 치근간 거리의 방사선학적 평가. 석사학위 논문, 연세대학교 대학원, 서울, 2005

최선영, 이상래, 고광준 : 술전, 후 상악동염환자와 정상인의 상악동 크기 및 골벽두께에 관한 전산화단층방사선학적 연구. 대한구강악안면방사선학회지 30:109-116, 2000.

Bae SM, Park HS, Kyung HM, Kwon OW, Sung JH : Clinical application of micro-implant anchorage. J Clin Orthod 36:298-302, 2002.

Carter TB, Frost DE : Cortical thickness in human mandibles : clinical relevance to the sagittal split ramus osteotomy. Int J Adult Orthod Orthognath Surg 6:257-260, 1991.

Creekmore TD, Eklund MK : The possibility of skeletal anchorage. J Clin Orthod 17:266-9, 1983.

Feifel H, Riediger D : High resolution computed tomography of th inferior alveolar and lingual nerves. Neuroradiology. 36:236-238, 1994.

Hanazawa T, Sano T, Seki K : Radiographic measurements of the mandible : a comparison between CT-reformatted and conventional tomographic images. Clin Oral Impl. Res. 15:226-232, 2004.

Haribhakti VV : The dentate adult human mandible: an anatomic basis for surgical decision making. Plast Reconstr Surg. 97:536-41; discussion 542-3,1996.

Lee JS, Kim DH, Park YC : The Efficient use of midpalatal miniscrew implants. Angle Orthod 74:711-714, 2004.

Linde J : Clinical periodontology and implant dentistry, 4th ed, 2003, Chapter 1, Blackwell Munksgaard.

Masumoto T, Hayashi I, Kawamura A : Relationships among facial type, buccolingual molar inclination, and cortical bone thickness of the mandible. Eur J Orthod 23:15-23, 2001.

Park HS : An Anatomical study using CT image for the implantation of micro-implants. Korea J Orthod 32:435-41, 2002.

Shapiro PA, Kokich VG : Use of implants in orthodontics. Dent Clin North Am 32:539-550, 1988.

Smith BR, Rajchel JL : Mandibular anatomy as it relates to rigid fixation of the sagittal ramus split osteotomy. J Oral Maxillofac Surg. 49:222-226, 1991.

Spector B, Curby WA, Toy BL : Anatomic study of the human mandible: relationship between the alveolar border, the mylohyoid ridge, the lingual plate, and the third molar tooth. Oral Surg Oral Med Oral Pathol. 8(9):998-1003, 1955.

Spoor CF, Zonneveld FW : Linear measurements of cortical bone and dental enamel by computed tomography: application and problems. Am J Phys Anthropol. 91:469-484, 1993.

Tsuji Y, Muto T, Kawakami J, Takeda S : Computed tomographic analysis of the position and course of the mandibular canal: relevance to the sagittal split ramus osteotomy. Int J Oral Maxillofac Surg. 34:243-246, 2005.

Tsunori M, Mashita M, Kasai K : Relationship between facial types and tooth and bone characteristics of the mandible obtained by CT scanning. Angle Orhod 68:557-562, 1998.

Voigt JP, Goran ML, Flesher RM : The width of lingual mandibular attached gingiva. J Periodontol. 49:77-80, 1978.

Waitzman AA, Posnick JC : Craniofacial skeletal measurements based on computed tomography : Part I. Accuracy and reproducibility, Cleft Palate Craniofac J 29:112-117, 1992

Zur KB, Mu L, Sanders I : Distribution pattern of the human lingual nerve. Clin Anat 17:88-92, 2004.

Abstract

The evaluation of mandibular cortical bone thickness for the orthodontic miniscrew implant application

Jung-Hoon Kim

Department of dentistry, The Graduate School, Yonsei University

(Directed by Professor **Young-Cheol Park**, DDS, MSD, PhD.)

Orthodontists have tried to reinforce the anchorage during tooth movement since the beginning of the orthodontic treatment. Even if there was the extraoral appliance like head gear and the elastics between arches to reinforce the anchorage in the past, these methods should need the cooperation from the patient and also there were side effects like unexpected movement of the other teeth. But the diverse studies lead the orthodontists to develop the orthodontic miniscrew implant, which does not need the patient cooperation and has no side effect like unexpected movement of teeth.

The stability of the orthodontic miniscrew implant mainly depends on the cortical bones where it is implanted. According to the recent study, there were cortical bones enough to get the stability for the orthodontic miniscrew implant not only in the maxillary midpalatal suture but also in the maxillary buccal and maxillary palatal slope. But even if the study for the cortical bone thickness in the mandibular part is going on, that was focused on molar area and there were little study of the mandibular lingual area

Therefore, the purpose of this study is to measure the cortical bone thickness in the mandibular buccal and lingual area through the computed tomograghy, to evaluate the property of this area for the application of the orthodontic miniscrew implant and to suggest the clinical guide for the orthodontic miniscrew implant in this area

After measuring the buccal and lingual cortical bone thickness at 4 mm apical point from the interdental cementoenamel junction from the mandibular canine to the second molar for the 15 male adult and 15 female adult using computed tomography coronal view imaging , the result is as follows :

1. There were the over 2mm cortical bones in the mandibular buccal area except between canine and first premolar area.

2. There were the over 2mm cortical bones in the all mandibular lingual area.

3. The cortical bone thickness of the male in the mandibular buccal and lingual are thicker than that of the female, but there was statistically significant difference only between first molar and second molar in left side, between second premolar and first molar in right side, and between the first molar and second molar in right side ($p<0.05$).

4. In the case of male, the mandibular lingual cortical bones thickness is thicker than the mandibular buccal cortical bone thickness except between first molar and second molar in right side, but in the case of female, the mandibular lingual cortical bone thickness is thicker than the mandibular buccal cortical bone thickness except between first molar and second molar in both sides. There was statistically significant difference ($p<0.05$).

5. The mandibular buccal cortical bone thickness is increased from the canine to molar and there was statistically significant difference except premolar area in female ($p<0.05$). The mandibular lingual cortical bone thickness is the maximum between first premolar and second premolar and is decreased in the order that between canine and first premolar, between second premolar and first molar, and between first molar and second molar. there was statistically significant difference except canine and premolar area ($p<0.05$).

In this result, we found that there was enough cortical bone for the orthodontic miniscrew implant application in mandibular buccal and lingual area. This fact provided us with the bases and guide for the clinical use of the orthodontic miniscrew implant in the mandibular buccal molar area, and also enabled us to extend the use of the orthodontic miniscrew implant in the mandibular buccal premolar area and lingual area.

Key words : Computed tomography, Orthodontic miniscrew implant, Mandibular cortical bone thickness