정중신경과 원엎침근 및
얕은손가락굽힘근의 국소해부학

연세대학교 대학원
의과학과
정 원 석

정중신경과 원엎침근 및 얕은손가락굽힘근의 국소해부학

지도교수 정 인 혁

이 논문을 석사 학위논문으로 제출함

2005년 6월 일

연세대학교 대학원

의과학과

정 원 석

정원석의 석사 학위논문을 인준함

심사위원_____인

심사위원_____인

심사위원_____인

연세대학교 대학원

2005년 6월 일

감사의 글

이 논문이 나오기까지 자상하게 저를 지도해주시고 어떻게 형태학을 연구할지에 대해 끊임없이 깨우쳐주신 정인혁 교수님, 인체 발생의 신비에 눈뜨게 해주시고 또한 논문을 지도해주신 박형우 교수님, 그리고 진료로 바쁘신 가운데서도 꼼꼼히 논문을 지도해 주신 이진우 부교수님께 진심으로 감사드립니다.

어려운 일이 있을 때마다 걱정해주시고 조언을 주셨던 이혜연 부교수님께 감사드립니다.

그림을 그려주신 장동수 선생님과 표본을 준비해 주신 최승룡, 김대원, 김준호 선생님께 감사드립니다.

실험실 생활의 동료로, 그리고 좋은 친구로 언제나 힘이 되어 주시는 길영천 선생님, 원형선 선생님, 허미선 선생님, 그리고 김태종 선생님께 감사드립니다.

끝으로 저를 믿음으로 지켜보아주신 부모님과 사랑하는 아내, 그리고 딸 예린이에게 깊은 감사를 드립니다.

저 자 씀

차 례

그림 차례 · iii

국문요약 · v

I. 서 론 · 1

II. 재료 및 방법 · 3

1. 실험재료 · 3
2. 해부방법 · 3
3. 계측 및 형태분석 · 4
4. 통계처리 · 7

III. 결 과 · 8

1. 원엎침근 형태의 변이 · 8
2. 정중신경과 원엎침근의 위치관계 · · · · · · · · · · · · · · · · · · 11
3. 정중신경의 근육가지들이 일어나는 위치 · · · · · · · · · · · · · · 13
4. 얕은손가락굽힘근의 근육힘줄활의 위치와 구성성분 · · · · · · 14

5. 얕은손가락굽힘근의 노갈래와 뼈사이막갈래 · · · · · · · 14

6. 긴엄지굽힘근과 깊은손가락굽힘근의 덧갈래 · · · · · · · · 17

IV. 고 찰 · 18

V. 결 론 · 24

참고문헌 · 26

영문요약 · 31

그림 차례

그림 1. 정중신경의 계측 · 5

그림 2. 정중신경과 원엎침근의 위치관계분류 · · · · · · · · · · · · 5

그림 3. 얕은손가락굽힘근의 노갈래가 일어나는 위치 · · · · · · · 7

그림 4. 원엎침근 자갈래의 다양한 변이 · · · · · · · · · · · · · · · · 10

그림 5. 원엎침근 위팔갈래의 변이 · · · · · · · · · · · · · · · · · · 11

그림 6. 정중신경과 원엎침근의 위치관계 · · · · · · · · · · · · · · 12

그림 7. 얕은손가락굽힘근 노갈래의 변이 · · · · · · · · · · · · · · 15

그림 8. 얕은손가락굽힘근 뼈사이막갈래 · · · · · · · · · · · · · 16

그림 9. 깊은손가락굽힘근 덧갈래 · · · · · · · · · · · · · · · · · · 17

국문요약

정중신경과 원엎침근 및 얕은손가락굽힘근의 국소해부학

정중신경이 주위의 구조에 의해 눌릴 때 원엎침근의 통증과 정중신경이 분포하는 근육의 힘이 약해지는 원엎침근증후군이 생긴다. 정중신경을 눌러 원엎침근증후군을 유발할 수 있는 구조로 원엎침근과 얕은손가락굽힘근이 제시된다. 이 연구의 목적은 원엎침근증후군이 생길 수 있는 부위에서 신경과 근육의 국소해부학적 관계를 밝히는데 있다.

재료로는 한국 성인 시신 79구의 148쪽을 사용하였다. 원엎침근을 계측하고 정중신경과 접하는 원엎침근의 구성성분을 관찰한 뒤 정중신경과 원엎침근의 위치관계를 분류하였다. 정중신경의 근육가지가 일어나는 위치를 양쪽 위관절융기를 잇는 선에서 수직거리로 측정하였다. 얕은손가락굽힘근의 근육힘줄활의 위치와 구성성분, 노갈래의 형태를 분류하였고 얕은손가락굽힘근의 뼈사이막갈래와 긴엄지굽힘근, 깊은손가락굽힘근의 덧갈래의 빈도를 조사하였다.

원엎침근은 양쪽 위관절융기를 잇는 선으로부터 평균 61.3 mm되는 곳에서 위팔갈래와 자갈래가 만나 평균 141.5 mm되는 곳에서 노뼈의 가쪽면에 닿았다. 정중신경과 접하는 자갈래의 자쪽면은 근육으로만 이루어진 경우가 8.4%, 근육과 힘줄이 섞여있는 경우가 20.8%, 힘줄로만 이루어진 경우가 70.8%였다. 정중신경과 접하는 위팔갈래의 노쪽면은 근육으로만 이루어진 경우가 56.0%, 근육과 힘줄이 섞여있는 경우가 30.0%, 힘줄로만 이루어진 경우가 14.0%였다. 정중신경은 양쪽 위관절융기를 잇는 선으로부터 평균 26.5 mm되는 곳에서 원엎침근의 위팔갈래에 덮이게 되고 평균 54.2 mm되는 곳에서 원엎침근의 두 갈래 사이로 들어가 평균 25.5 mm(범위 20.0 mm – 36.9 mm)를 달리고 빠져나

왔다. 정중신경이 원엎침근의 두 갈래 사이로 지나가는 경우는 93.9%, 갈래의 아래로 지나가는 경우는 2.7%, 위팔갈래를 뚫고 지나가는 경우는 2.0%, 자갈래를 뚫고 지나가는 경우는 0.7%였다. 정중신경에서 위팔갈래로 가는 가지가 일어나는 위치는 양쪽 위관절융기를 잇는 선으로부터 평균 16.8 mm였다. 자갈래로 가는 가지가 일어나는 위치는 양쪽 위관절융기를 잇는 선으로부터 평균 26.8 mm였고 노쪽손목굽힘근과 긴손바닥근에 분포하는 신경이 일어나는 위치는 각각 평균 43.8 mm, 30.2 mm였다. 앞뼈사이신경은 양쪽 위관절융기를 잇는 선으로부터 평균 56.8 mm에서 일어났으며 16.1%에서 원엎침근의 자갈래와 위팔갈래 사이로 들어가기 전에 일어났다. 얕은손가락굽힘근의 근육힘줄활은 양쪽 위관절융기를 잇는 선으로부터 평균 80.9 mm떨어져 있었고 근육으로 이루어진 경우가 30.6%, 힘줄로 이루어진 경우가 69.4%였다. 얕은손가락굽힘근의 노갈래가 원엎침근이 노뼈에 닿는 먼쪽부위에서 이는 경우가 29.4%, 그보다 먼쪽에서 이는 경우가 55.9%, 그보다 몸쪽에서 이는 경우가 14.7%였다. 긴엄지굽힘근의 덧갈래는 60.0%에서 관찰되었다. 깊은손가락굽힘근의 덧갈래는 14.0%에서 관찰되었다.

이상의 연구 결과를 바탕으로 팔오금부위에서 정중신경의 죄임증후군을 일으킬 가능성이 있는 구조의 국소해부학적 변이에 대하여 고찰하였다.

핵심되는 말 : 정중신경, 원엎침근, 얕은손가락굽힘근, 죄임증후군, 변이

정중신경과 원엎침근 및 얕은손가락굽힘근의 국소해부학

< 지도교수 **정 인 혁** >

연세대학교 대학원 의과학과

정 원 석

I. 서 론

정중신경은 팔오금에서 두갈래널힘줄에 덮여있고, 원엎침근의 두 갈래 사이를 지나 아래팔로 들어가며 얕은손가락굽힘근의 뒤에 붙어 내려간다[1,2]. 말초신경이 주위의 구조에 의해 눌릴 때 죄임증후군이 생기는데 정중신경이 아래팔 몸쪽에서 눌릴 경우 원엎침근의 통증과 정중신경이 분포하는 근육의 힘이 떨어지며 손가락과 엄지두덩의 감각이 변하는 원엎침근증후군이 생긴다[3-8]. 정중신경을 눌러 원엎침근증후군을 유발할 수 있는 주위 구조로 원엎침근과 얕은손가락굽힘근이 제시되며[9-11] 원엎침근증후군과 관련되어 이 구조들의 형태에 대한 보고가 많다. 원엎침근의 형태는 덧갈래가 있거나 자갈래가 없는 등 다양한 변이가 존재하며[12-14] 정중신경이 원엎침근을 통과하는 위치관계는 두 갈래 사이, 두 갈래의 아래, 위팔갈래를 관통하는 형태로 크게 분류 된다[15]. 원엎침근의 자갈래와 위팔갈래가 합쳐지며 정중신경과 접하는 부위는 힘살이나 힘줄로 이루어질 수 있는데 이것이 힘줄일 때, 그리고 얕은손가락굽힘근의 근육힘줄활이 힘줄만으로 이루어졌을 때 원엎침근증후군을 유발할 가능성이 높은 것으로 여겨진다[16]. 정중신경이 원엎침근의 두 갈래 사이로 접하여 내려가는 양상과 함께

정중신경에 접하는 두 갈래의 구성 성분 그리고 원엎침근을 통과하는 범위가 얼마나 되는 지에 대한 연구는 정중신경의 죄임증후군을 이해하는데 필요하다. 정중신경으로부터 각각의 근육가지가 분지하는 거리에 대한 연구[17]와 함께 이 근육가지들이 원엎침근과 얕은손가락굽힘근에 덮이는 부위와 관련지어 분지하는 위치를 연구하는 것이 또한 정중신경의 죄임증후군에서의 증상을 이해하는데 도움이 될 것이다. 이 연구의 목적은 정중신경의 죄임증후군이 생길 수 있는 부위에서 신경과 주위 근육과의 국소해부학적 관계를 밝혀 정중신경의 죄임증후군을 이해하는 데 도움이 되는 자료를 얻기 위함이다.

II. 재료 및 방법

1. 실험재료

재료는 한국 성인 시신 79구의 팔 148쪽을 사용하였다. 정중신경이 원엎침근을 통과하는 위치관계는 148쪽에서, 원엎침근의 형태와 얕은손가락굽힘근의 근육힘줄활의 위치, 그리고 정중신경의 근육가지가 일어나는 부위는 50쪽에서 관찰하였다.

2. 해부방법

위팔두갈래근의 널힘줄을 굽힘근공통힘줄로부터 분리한 후 위팔두갈래근을 힘줄에서 잘라 위로 젖혔다. 위팔동맥과 그에 동반하는 깊은정맥을 제거하여 신경과 근육의 관계가 명확하게 보이도록 한 후 정중신경과 원엎침근의 국소해부학적 관계를 관찰하였다. 안쪽위관절융기와 가쪽위관절융기를 잇는 선을 위팔근 위에 칼로 표시하여 계측의 기준으로 삼았다. 계측이 끝난 원엎침근을 얕은손가락굽힘근에서 분리한 후 정중신경과 얕은손가락굽힘근과의 국소해부학적 관계를 관찰하고 계측하였다. 해부와 계측이 끝난 재료는 모두 사진을 찍고 기록하였다.

3. 계측 및 형태분석

가. 원엎침근 형태의 변이

원엎침근의 위팔갈래와 자갈래가 만나는 위치와 원엎침근이 노뼈에 닿는 위치, 그리고 노쪽손목굽힘근과 분리되는 위치를 양쪽 위관절융기를 잇는 선을 기준으로 디지털밀림자(Mitutoyo Corp., Japan)를 이용하여 측정하였다. 원엎침근이 노뼈에 부착하는 넓이 역시 측정하였다. 원엎침근에서 정중신경과 닿는 부위의 자갈래와 위팔갈래를 근육과 힘줄의 성분에 따라 분류하였다. 이와 함께 형태의 변이도 관찰하였다.

나. 정중신경과 원엎침근의 위치관계

정중신경이 원엎침근의 위팔갈래로 들어가는 위치와 위팔갈래와 자갈래사이로 통과하는 위치, 그리고 원엎침근에서 빠져나오는 위치를 양쪽 위관절융기를 잇는 선을 기준으로 디지털밀림자를 이용하여 측정하였다(그림 1). 정중신경이 원엎침근을 지날 때의 위치관계를 관찰하여 각각 유형을 분류하였다. 정중신경이 원엎침근을 지날 때 두 갈래 사이로 지나가는 경우를 A형, 갈래의 아래로 지나가는 경우를 B형, 위팔갈래를 뚫고 지나가는 경우를 C형, 자갈래를 뚫고 지나가는 경우를 D형으로 각각 나누고 그 빈도를 관찰하였다(그림 2).

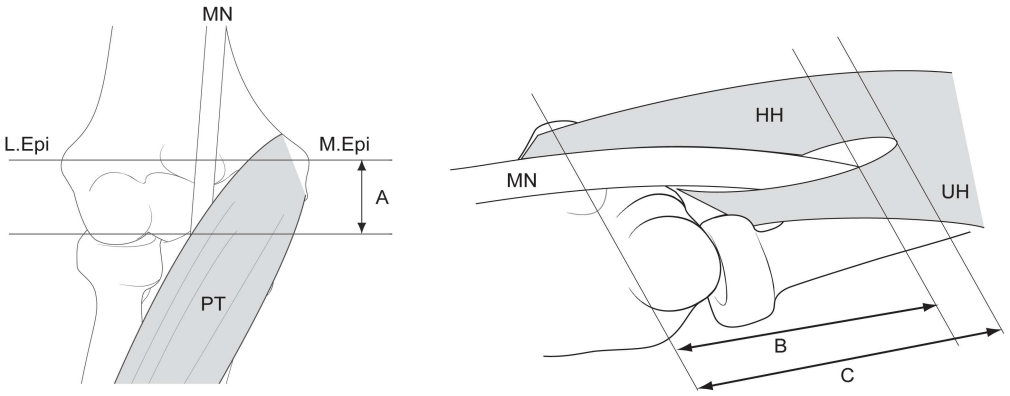

그림 1. 정중신경의 계측. 정중신경이 원엎침근에 완전히 덮이게 되는 거리를 양쪽 위관절융기를 잇는 선으로부터 측정하였다. 정중신경이 원엎침근의 두 갈래 사이로 들어가는 위치와 원엎침근의 위팔갈래와 자갈래가 만나는 위치를 양쪽 위관절융기를 잇는 선으로부터 측정하였다. (A : 정중신경이 원엎침근에 완전히 덮이게 되는 거리, B : 정중신경이 원엎침근의 두 갈래 사이로 들어가는 위치, C : 원엎침근의 위팔갈래와 자갈래가 만나는 위치, L. Epi : 가쪽위관절융기, M. Epi : 안쪽위관절융기, MN : 정중신경, PT : 원엎침근, HH : 원엎침근의 위팔갈래, UH: 원엎침근의 자갈래)

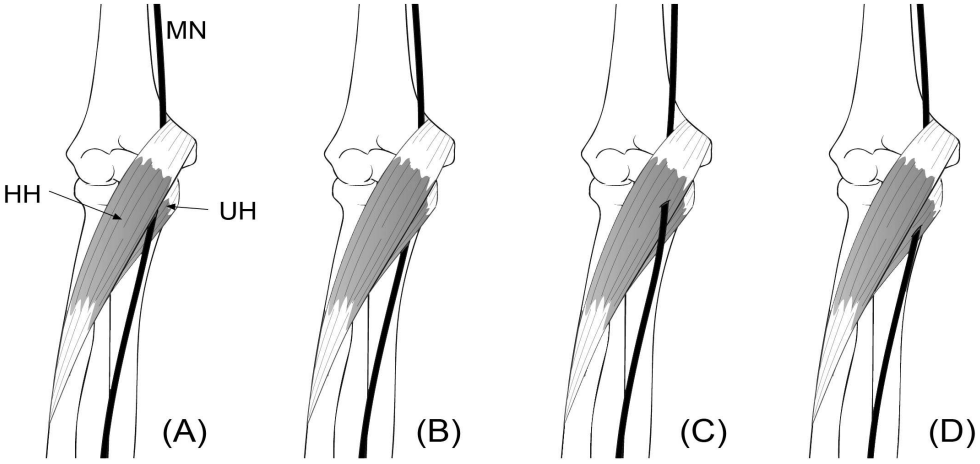

그림 2. 정중신경과 원엎침근의 위치관계분류 (A) 정중신경이 원엎침근의 두 갈래 사이로 지나가는 경우 (B) 정중신경이 갈래의 아래로 지나가는 경우 (C) 정중신경이 위팔갈래를 뚫고 지나가는 경우 (D) 정중신경이 자갈래를 뚫고 지나가는 경우 (MN : 정중신경, HH : 원엎침근의 위팔갈래, UH: 원엎침근의 자갈래)

다. 정중신경의 근육가지들이 일어나는 위치

정중신경의 근육가지들이 일어나는 위치를 양쪽 위관절융기를 잇는 선을 기준으로 디지털밀림자를 이용하여 측정하였다.

라. 얕은손가락굽힘근의 근육힘줄활의 위치와 구성성분

얕은손가락굽힘근의 근육힘줄활의 위치를 양쪽 위관절융기를 잇는 선을 기준으로 디지털밀림자를 이용하여 측정하고 그 구성성분을 관찰하였다.

마. 얕은손가락굽힘근의 노갈래와 뼈사이막에서 일어나는 갈래

얕은손가락굽힘근의 노갈래의 부착형태를 관찰하여 유형을 분류하였다. 원엎침근이 노뼈에 닿는 먼쪽부위보다 먼쪽에서 일어나는 경우를 A형, 원엎침근이 노뼈에 닿는 먼쪽부위에서 일어나는 경우를 B형, 원엎침근이 노뼈에 닿는 먼쪽부위보다 몸쪽에서 일어나는 경우를 C형으로 각각 나누고 그 빈도를 관찰하였다(그림3). 얕은손가락굽힘근의 뼈사이막에서 일어나는 갈래의 빈도를 관찰하였다.

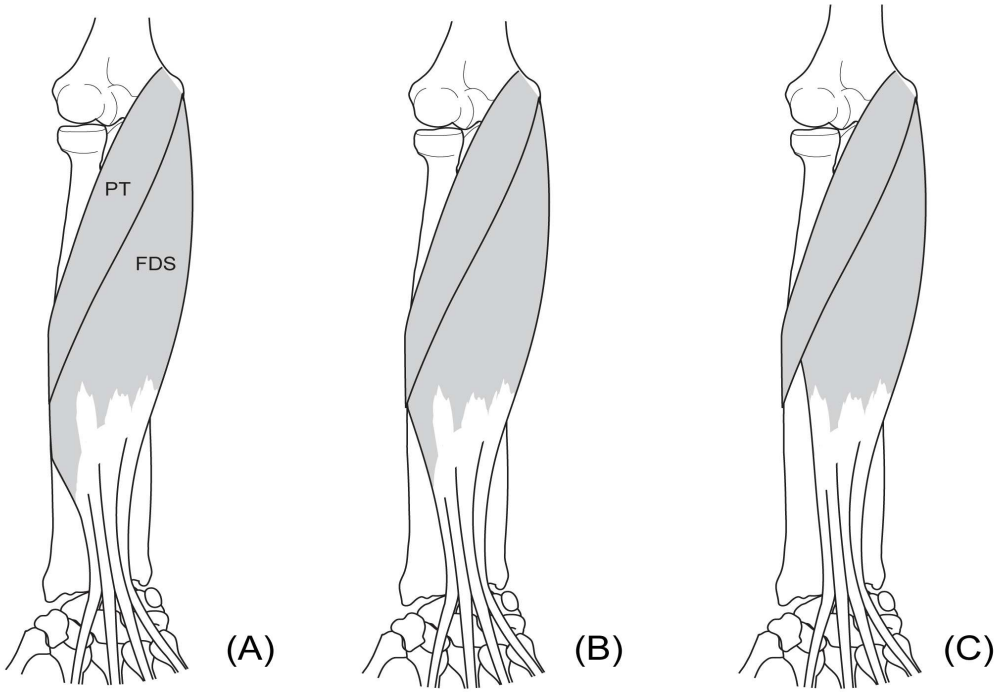

그림 3. 얕은손가락굽힘근의 노갈래가 일어나는 위치 (A) 얕은손가락굽힘근이 원엎침근이 닿는 곳보다 먼쪽에서 일어나는 경우 (B) 얕은손가락굽힘근이 원엎침근이 닿는 곳에서 일어나는 경우 (C) 얕은손가락굽힘근이 원엎침근이 닿는 곳보다 몸쪽에서 일어나는 경우 (PT : 원엎침근, FDS : 얕은손가락굽힘근)

바. 긴엄지굽힘근과 깊은손가락굽힘근의 덧갈래

얕은손가락굽힘근에서 일어나는 긴엄지굽힘근과 깊은손가락굽힘근의 덧갈래의 존재여부를 관찰하였다.

4. 통계처리

이 연구에서 얻어진 자료는 Excel® 2002 프로그램(Version 10.2614.2625, Microsoft Co., Redmond, WA, USA)을 이용하여 통계분석하였다.

III. 결 과

1. 원엎침근 형태의 변이

가. 원엎침근의 계측

원엎침근은 양쪽 위관절융기를 잇는 선으로부터 평균 61.3±13.8 mm(범위 42.2 mm – 98.0 mm)되는 곳에서 위팔갈래와 자갈래가 만나 평균 141.5±13.0 mm(범위 127.0 mm – 167.0 mm)되는 곳에서 노뼈의 가쪽면에 닿았다. 위팔갈래와 자갈래가 만나지 않고 갈라진 채로 노뼈에 부착하는 것이 1 예 있었다. 노뼈에 부착되는 넓이는 평균 44.4±7.8 mm(범위 20.0 mm – 56.5 mm)였다. 원엎침근은 굽힘근공통힘줄에서 함께 일어난 노쪽손목굽힘근과 평균 80.7 mm되는 곳에서 분리가 되었다.

나. 정중신경과 접하는 원엎침근의 형태변이

정중신경이 원엎침근의 사이로 지날 때 위팔갈래와 자갈래에 접하게 되는데 이 접하는 부위가 근육으로 이루어져 있는지, 힘줄로 이루어져 있는지 관찰하였다. 정중신경과 접하지 않는 자갈래의 노쪽면은 근육으로만 이루어진 경우가 52.1%, 근육과 힘줄이 섞여있는 경우가 29.2%, 힘줄로만 이루어진 경우가 28.8%였으며 정중신경과 접하는 자갈래의 자쪽면은 근육으로만 이루어진 경우가 8.4%, 근육과 힘줄이 섞여있는 경우가 20.8%, 힘줄로만 이루어진 경우가 70.8%였다. 자갈래의 아래모서리는 모든 경우에서 힘줄로 이루어져 있었다. 정중신경과 접하는 위팔갈래의 노쪽면은 근육으로만 이루어진 경우가 56.0%, 근육과 힘줄이 섞여있는 경우가 30.0%, 힘줄로만 이루어진 경우가 14.0%였다. 자갈래와 위팔갈래 양쪽이 모두 힘줄로만 이루어진 경우는 14.0%였고 양쪽에 모

두 힘줄이 섞여있는 경우는 28.0%였다.

자갈래의 모양은 다양했는데 존재하지 않는 것이 2 예 있었으며 두 개로 갈라진 경우가 2 예 있었다. 자갈래가 별개의 두 갈래로 존재하는 경우는 7 예 있었다. 38.0%에서 원엎침근의 위팔갈래로부터 자갈래로 합쳐지는 근육갈래가 존재하였다(그림 4). 이 경우 정중신경은 마치 자갈래를 뚫고 지나가는 것처럼 보이기 쉬우나 이 때 정중신경의 노쪽에 접한 갈래는 자뼈에서 일어나지 않았으므로 자갈래로 볼 수 없고 위팔갈래로부터 일어나서 자갈래로 합쳐지는 덧갈래이다. 자갈래의 넓이는 평균 13.7±8.6 mm였고(범위 2.5 mm - 46 mm) 10 mm이하인 것이 32.3%, 20 mm이하인 것이 55.9%, 20 mm를 넘는 것이 11.8%였다. 원엎침근의 위팔갈래에 안쪽근육사이막에서 일어나는 덧갈래가 존재하는 경우가 1 예 있었으며 위팔갈래가 두갈래근널힘줄에서 상당히 크게 일어나는 경우가 1 예 있었다(그림 5).

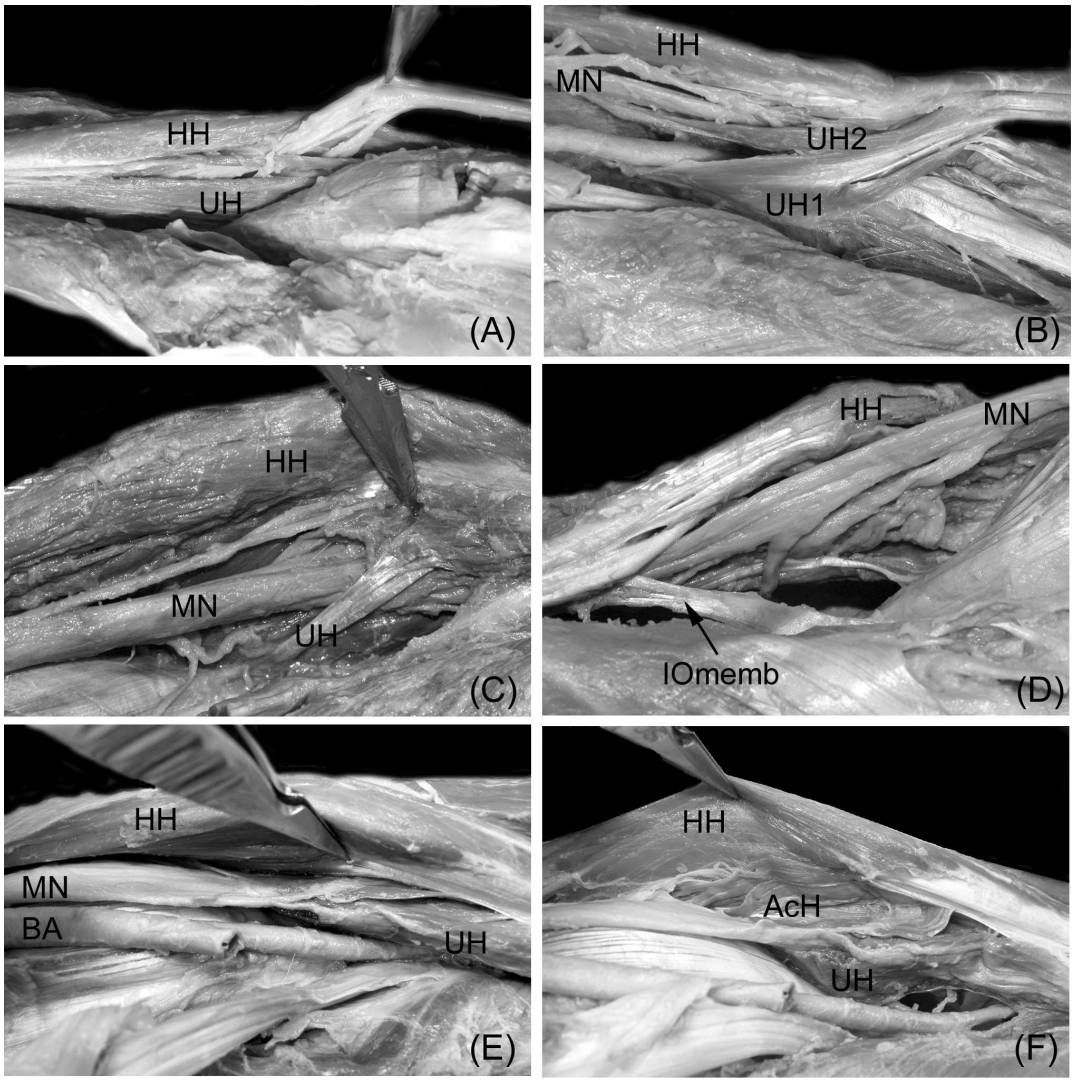

그림 4. 원엎침근 자갈래의 다양한 변이 (A) 자갈래가 둘로 갈라진 경우 (B) 자갈래가 두 개 존재하는 경우 (C) 자갈래가 힘줄띠처럼 존재하는 경우 (D) 자갈래가 존재하지 않는 경우 (E),(F) 위팔갈래로부터 자갈래로 닿는 덧갈래가 존재하는 경우 (HH : 원엎침근의 위팔갈래, UH : 원엎침근의 자갈래, IOmemb : 얕은손가락굽힘근의 뼈사이막 갈래, AcH : 위팔갈래로부터 자갈래로 닿는 덧갈래, MN : 정중신경, BA : 위팔동맥)

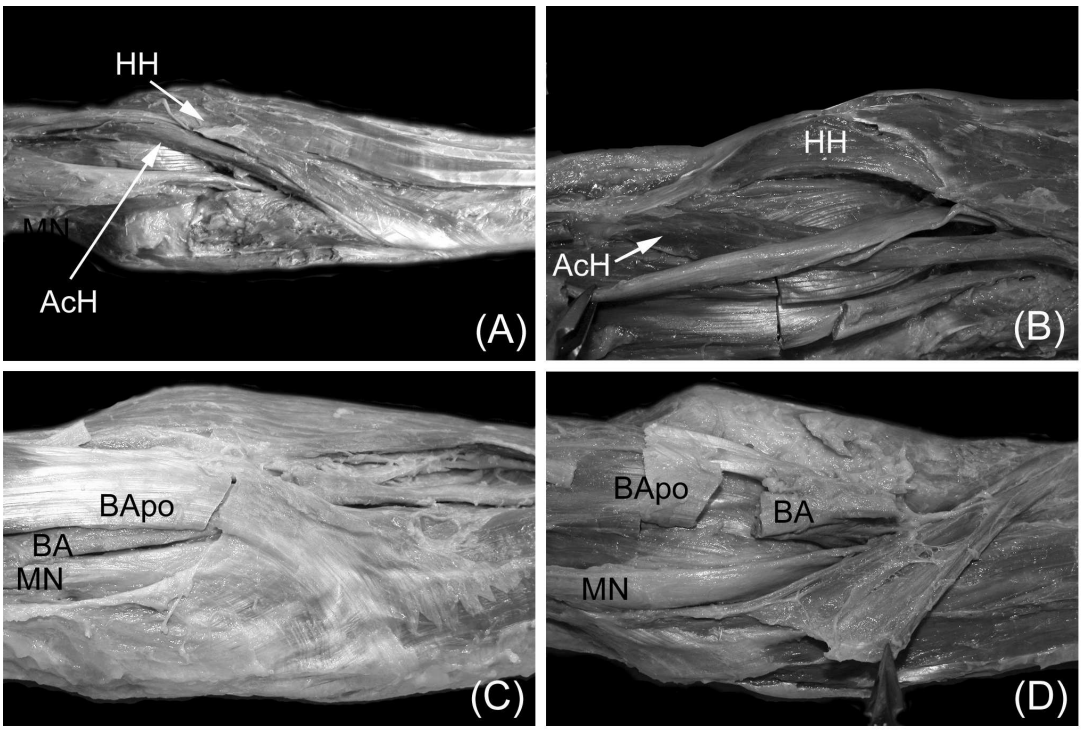

그림 5. 원엎침근 위팔갈래의 변이 (A) 위팔갈래에 덧갈래가 존재하는 경우 (B) 위팔갈래에 덧갈래가 존재하는 경우. 정중신경을 가쪽으로 젖혔다. (C) 위팔갈래가 두갈래근널힘줄에서 크게 일어나는 경우 (D) 위팔갈래가 두갈래근널힘줄에서 크게 일어나는 경우. 두갈래근널힘줄을 잘라 안쪽으로 젖혀 근육섬유를 노출시켰다. (HH : 원엎침근의 위팔갈래, AcH : 안쪽근육사이막에서 일어난 위팔갈래로 닿는 덧갈래, MN : 정중신경, BA : 위팔동맥, BApo : 두갈래근널힘줄)

2. 정중신경과 원엎침근의 위치관계

정중신경은 양쪽 위관절융기를 잇는 선으로부터 평균 26.5±8.8 mm되는 곳에서 원엎침근의 위팔갈래에 덮이게 되고 평균 54.2±8.7 mm되는 곳에서 원엎침근의 두갈래 사이로 들어갔다. 정중신경이 들어가는 곳으로부터 원엎침근의 두갈래가 만나는 곳까지의 거리는 평균 12.7 mm(범위 0 mm – 34 mm)였다.

정중신경은 원엎침근의 사이에서 평균 25.5±4.5 mm(범위 20.0 mm – 36.9 mm)를 달리고 빠져나와 얕은손가락굽힘근에 덮여 달렸다.

정중신경이 원엎침근을 지날 때 두 갈래 사이로 지나가는 경우를 A형, 갈래의 아래로 지나가는 경우를 B형, 위팔갈래를 뚫고 지나가는 경우를 C형, 자갈래를 뚫고 지나가는 경우를 D형으로 각각 나누고 그 빈도를 관찰하였다. A형은 93.9%, B형은 2.7%, C형은 2.0%, 그리고 D형은 0.7%였다. 위팔갈래를 뚫은 뒤 자갈래와 위팔갈래사이로 지나가는 A형과 C형의 혼합형도 1 예 있었다(그림 6).

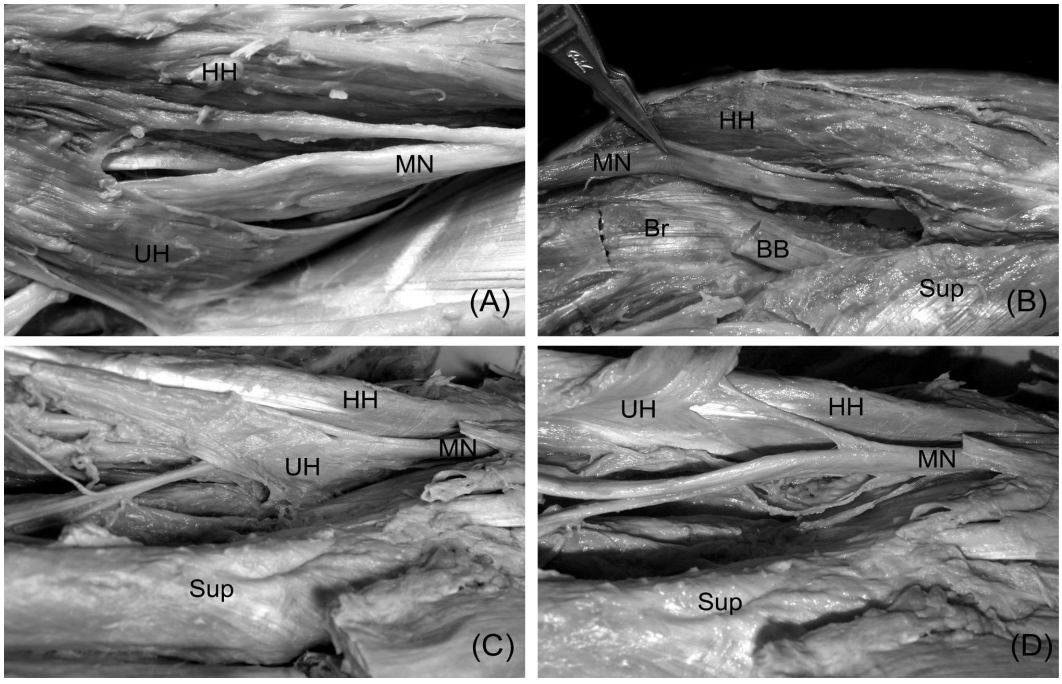

그림 6. 정중신경과 원엎침근의 위치관계 (A) 정중신경이 원엎침근의 두 갈래사이를 지나는 경우 (B) 원엎침근의 아래로 지나는 경우 (C) 자갈래를 뚫고 지나는 경우 (D) 자갈래를 뚫고 지나는 경우. 자갈래를 이는 곳으로부터 잘라 위로 젖혔다. (HH : 원엎침근의 위팔갈래, UH : 원엎침근의 자갈래, BB : 위팔두갈래근의 힘줄, Br : 위팔근, Sup : 손뒤침근, MN : 정중신경)

3. 정중신경의 근육가지들이 일어나는 위치

정중신경에서 원엎침근의 위팔갈래로 분포하는 가지는 1-3 개였다. 가지가 하나인 것은 42.2%, 둘인 것은 48.9%, 셋인 것은 8.9%였다. 위팔갈래로 가는 가지가 일어나는 위치는 양쪽 위관절융기를 잇는 선으로부터 평균 16.8 mm(몸쪽으로 19.4 mm – 먼쪽으로 74.0 mm)였다. 정중신경에서 원엎침근의 자갈래로 분포하는 가지는 하나였고 오직 한 경우에서 두개였다. 자갈래로 가는 가지가 일어나는 위치는 양쪽 위관절융기를 잇는 선으로부터 평균 26.8 mm(몸쪽으로 17.3 mm – 먼쪽으로 46.0 mm)였다. 위팔갈래와 자갈래에 분포하는 신경이 공통가지로 일어나는 경우는 56.0%였다. 노쪽손목굽힘근에 분포하는 신경이 일어나는 위치는 평균 43.8 mm(범위 18 mm – 59 mm)였으며 25.8%에서 원엎침근의 두 갈래 사이로 정중신경이 들어간 후 일어났다. 긴손바닥근에 분포하는 신경이 일어나는 위치는 평균 30.2 mm(범위 18 mm – 49 mm)였다. 노쪽손목굽힘근과 긴손바닥근에 분포하는 신경이 공통가지로 일어나는 경우는 20.0%였다. 노쪽손목굽힘근과 긴손바닥근에 분포하는 신경은 원엎침근 깊숙이 들어간 후 굽힘근공통힘줄에 있는 틈새를 빠져나와 각각의 근육에 분포하였다. 노쪽손목굽힘근에 분포하는 신경과 긴손바닥근에 분포하는 신경이 굽힘근공통힘줄의 틈새를 빠져나오는 위치는 안쪽위관절융기로부터 각각 평균 60.2 mm, 46.7 mm였다. 앞뼈사이신경은 양쪽 위관절융기를 잇는 선으로부터 평균 56.8 mm (범위 8 mm – 80 mm)에서 일어났으며 16.1%에서 원엎침근의 자갈래와 위팔갈래 사이로 들어가기 전에 일어났다. 앞뼈사이신경이 원엎침근을 빠져나온 뒤 일어나는 경우는 없었다.

4. 얕은손가락굽힘근의 근육힘줄활의 위치와 구성성분

얕은손가락굽힘근은 원엎침근을 이루는 근육섬유와 대부분 함께 붙어있었다. 얕은손가락굽힘근의 근육힘줄활의 위치는 양쪽 위관절융기를 잇는 선으로부터 평균 80.9±15.8 mm(범위 60.0 mm - 118.9 mm)떨어져 있었다. 근육힘줄활의 구성은 근육으로 이루어진 경우가 30.6%, 힘줄로 이루어진 경우가 69.4%였다.

5. 얕은손가락굽힘근의 노갈래와 뼈사이막갈래

얕은손가락굽힘근의 노갈래를 원엎침근이 노뼈에 닿는 위치와 관련지어 3가지 유형으로 분류하였다. 원엎침근이 노뼈에 닿는 먼쪽부위보다 먼곳에서 이는 경우를 A형, 원엎침근이 노뼈에 닿는 먼쪽부위부터 이는 경우를 B형, 원엎침근이 노뼈에 닿는 먼쪽부위보다 몸쪽에서 이는 경우를 C형으로 각각 나누고 그 빈도를 관찰하였다. A형은 55.9%, B형은 29.4%, C형은 14.7%였다(그림 7). 노갈래가 존재하지 않는 경우가 1 예 있었다. 얕은손가락굽힘근이 노뼈에서 이는 부위는 양쪽 위관절융기를 잇는 선으로부터 평균 154.3±20.8 mm(범위 116.5 mm - 214 mm) 떨어진 곳이었다.

얕은손가락굽힘근의 뼈사이막으로부터 일어나는 갈래는 위팔근의 힘줄이 닿는 위치의 가쪽 즉 위팔근의 힘줄과 위팔두갈래근의 힘줄사이의 뼈사이막에서 힘줄로 일어나는데 대개 원엎침근의 자갈래가 일어나는 곳과 일직선으로 이어지는 위치였다. 얕은손가락굽힘근의 뼈사이막갈래는 88.6%에서 존재하였으며 뼈사이막에서 일어나는 깊은손가락굽힘근과 연결되어있는 경우가 83.9%였다(그림 8).

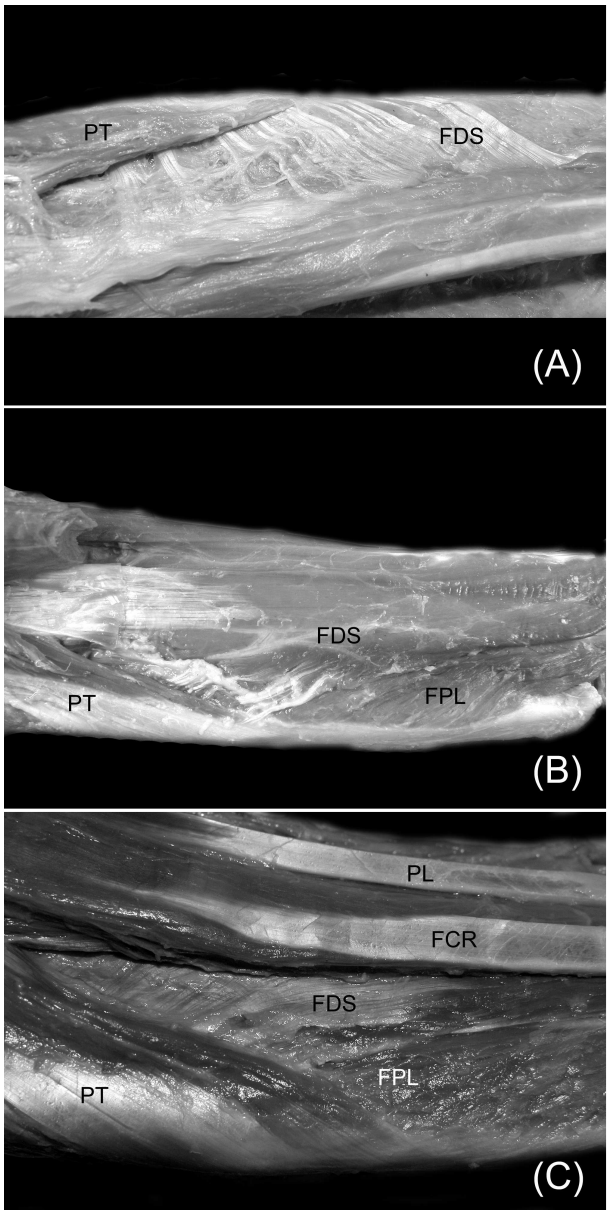

그림 7. 얕은손가락굽힘근 노갈래의 변이 (A) 노갈래가 원엎침근의 닿는 부위보다 먼쪽에서 일어나는 경우 (B) 노갈래가 원엎침근의 닿는 부위에서 일어나는 경우 (C) 노갈래가 원엎침근의 닿는 부위보다 몸쪽에서 일어나는 경우 (PT : 원엎침근, FDS : 얕은손가락굽힘근, FPL : 긴엄지굽힘근, FCR : 노쪽손목굽힘근, PL : 긴손바닥근)

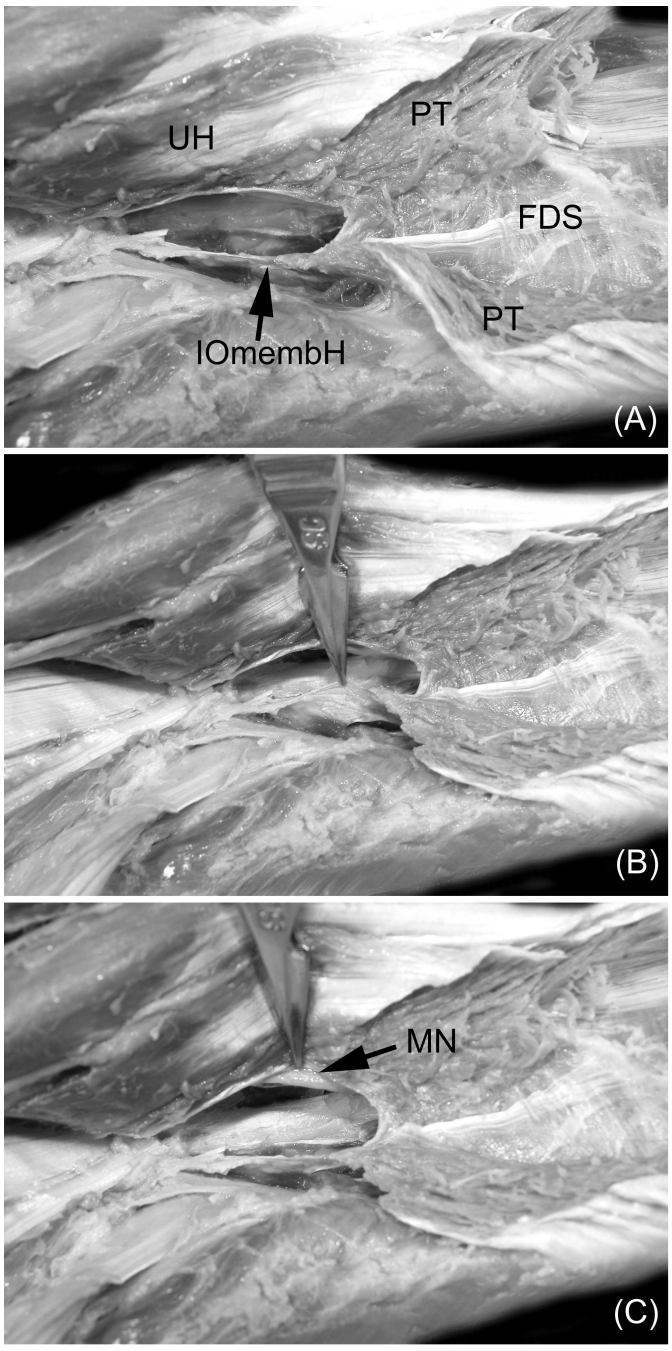

그림 8. 얕은손가락굽힘근 뼈사이막갈래 (A) 원엎침근을 닿는곳에서 잘라 젖힌 상태 (B) 뼈사이막갈래를 젖혀 이는곳을 볼 수 있다. (C) 얕은손가락굽힘근의 근육힘줄활을 들어 그 아래로 지나가는 정중신경을 노출시켰다. (UH 원엎침근의 자갈래, PT : 원엎침근의 단면, FDS : 얕은손가락굽힘근, IOmembH : 얕은손가락굽힘근의 뼈사이막갈래, MN : 정중신경)

6. 긴엄지굽힘근과 깊은손가락굽힘근의 덧갈래

긴엄지굽힘근의 덧갈래는 60.0%에서 관찰되었다. 긴엄지굽힘근의 덧갈래가 일어나는 곳은 자뼈의 갈고리돌기, 위팔뼈의 안쪽위관절융기, 얕은손가락굽힘근 등으로 다양하였다. 그 모양 역시 유두형, 방추형, 띠모양 등으로 다양하였다. 깊은손가락굽힘근의 덧갈래는 14.0%에서 관찰되었으며 두 개의 덧갈래를 가진 경우가 1 예 있었다(그림 9).

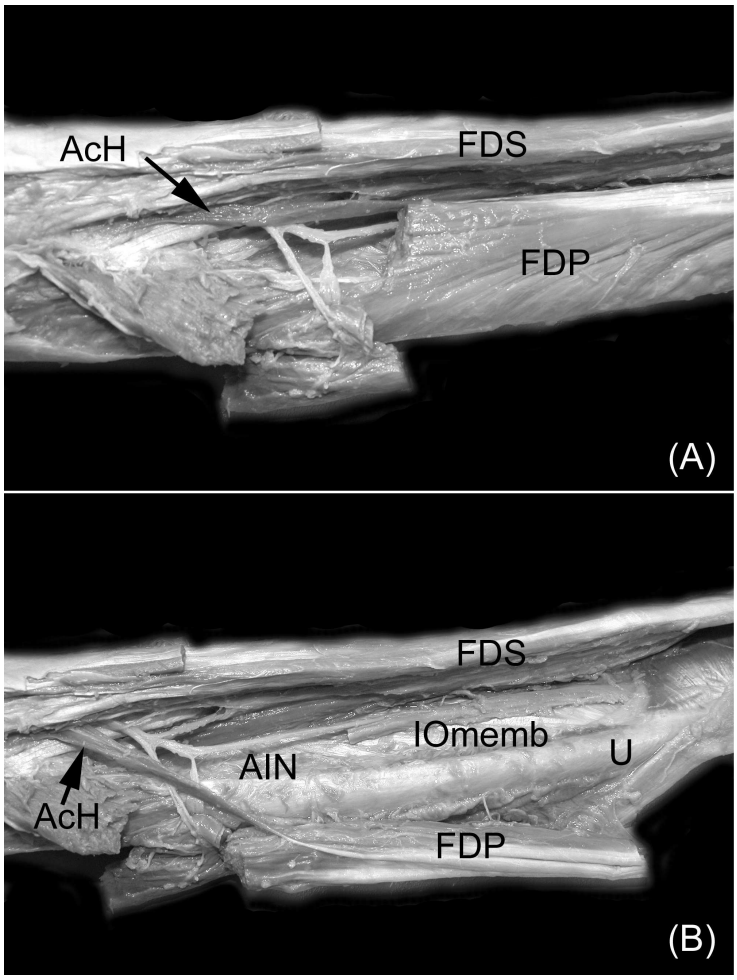

그림 9. 깊은손가락굽힘근 덧갈래 (A) 자쪽손목굽힘근을 제거한 후 깊은손가락굽힘근의 일부를 젖혀 덧갈래와 앞뼈사이신경을 노출시켰다. (B) 깊은손가락굽힘근을 완전히 젖혔다. (FDS : 얕은손가락굽힘근, FDP :깊은손가락굽힘근, AcH : 깊은손가락굽힘근의 덧갈래, AIN : 앞뼈사이신경, IOmemb : 뼈사이막, U : 자뼈)

IV. 고 찰

정중신경은 위팔중간에서 위팔동맥을 가로질러 동맥의 안쪽에 놓인 뒤 팔오금으로 들어간다. 팔오금에서는 두갈래근널힘줄에 덮여 있으며 원엎침근의 두갈래사이를 지나 얕은손가락굽힘근의 뒤에 붙어 내려간 뒤 손목에서 손목굴 속을 지나 손으로 들어간다[18]. 정중신경이 주행하면서 여러 구조들과 접하게 되는데 이렇게 접하는 부위에서 눌리게 되면 죄임증후군이 발생하게 된다. 정중신경이 손상되면 엄지손가락의 벌림과 맞섬의 소실, 엄지부터 넷째 손가락 노쪽반까지 손바닥의 감각소실, 긴엄지굽힘근, 둘째, 셋째 손가락의 깊은손가락굽힘근, 원엎침근, 노쪽손목굽힘근, 네모엎침근의 기능소실이 생긴다[19]. 정중신경이 눌린 위치를 진단하기 위해서는 이러한 감각과 운동기능의 변화를 종합해서 판단하여야 한다. 위팔에서 정중신경을 누를 수 있는 구조로는 위팔의 혈관이 있으며, 위팔뼈에 관절융기위결절과 스트루더인대(Struthers′ ligament)가 있는 경우 이들로 이루어진 공간을 정중신경이 높이 일어난 자동맥과 함께 통과하면서 눌릴 수 있다[20,21].

팔오금에서는 두갈래근널힘줄의 아래로 지나가게 되는데 이 널힘줄의 팽팽한 모서리가 정중신경을 누를 수 있으며 혈관에서 피를 뽑는 시술 후 피가 새어나오게 되면 탄탄한 두갈래근널힘줄에 의해 더 이상 넓어질 수 없는 좁은 팔오금의 공간에서 정중신경이 눌릴 수 있다[22]. 원엎침근이 안쪽위관절융기보다 높은 곳에서 일어날 경우 아래팔을 펴고 손을 엎칠 때 원엎침근의 모서리가 정중신경을 누를 가능성이 또한 제시되었다[23]. 그러나 무엇보다도 팔오금에서 정중신경이 직접 맞닿아 통과하게 되는 원엎침근과 얕은손가락굽힘근이 정중신경의 눌림에 가장 직접적인 연관이 있는 것으로 알려져 있다. 정중신경이 팔오금 부위에서 눌릴 때 소위 원엎침근증후군이 생긴다. 원엎침근증후군의 증상은 아

래팔몸쪽의 통증과 손의 힘이 약해지고 엄지와 검지의 감각이 둔해지는 것이다. 원엎침근증후군의 원인으로는 반복된 운동과 작업에 의하여 비대해진 원엎침근과 얕은손가락굽힘근의 근육힘줄활 그리고 두갈래근널힘줄이 제시된다. 정중신경은 원엎침근의 자갈래와 위팔갈래 사이로 접하여 지나게 되는데 자갈래의 자쪽면과 위팔갈래의 노쪽면이 정중신경과 직접적으로 접하게 된다. 이 연구에서 자갈래의 자쪽면은 근육과 힘줄이 섞여있는 경우가 20.8%, 힘줄로만 이루어진 경우가 70.8%로 91.6%에서 힘줄성분이 관찰되었다. 정중신경과 접하는 위팔갈래의 노쪽면은 44.0%에서 힘줄성분이 관찰되었다.

자갈래와 위팔갈래 양쪽이 모두 힘줄로만 이루어진 경우는 14.0%였고 양쪽에 모두 힘줄이 섞여있는 경우는 28.0%여서 반복되는 운동과 작업으로 원엎침근이 비대해져 자갈래와 위팔갈래가 밀착하게 될 경우 양쪽에서 정중신경을 누를 가능성이 있어보이는 것은 모두 42%였다.

자갈래의 노쪽면과 자쪽면 모두가 힘줄성분으로 되어있는 경우는 18.0%에서 관찰되었다. 이중 자갈래 전체가 띠모양의 힘줄로만 이루어진 경우도 11.1%에서 관찰되었다. 이와 같은 경우 자갈래 자체가 압력에 따라 늘어날 수 있는 능력이 없으므로 압력이 가해질 경우 정중신경을 누를 가능성이 크다고 생각된다. Johnson 등은 위팔갈래의 40%가 힘줄띠를 포함한다고 보고하였는데[8] 이는 이 연구의 결과와 유사한 빈도이다. Dellon 등 역시 위팔갈래의 35.5%에서 힘줄활이 존재한다고 보고하였다[9]. 그러나 자갈래의 경우 48.4%에서만 힘줄활이 존재한다고 하여 이 연구의 결과에서 훨씬 많은 빈도로 자갈래의 힘줄성분이 나타난 것을 알 수 있었다. 자갈래의 아래모서리는 모든 경우에서 힘줄로 이루어져 있어서 정중신경이 원엎침근을 빠져나가는 부위가 주위의 구조에 의해 좁아져 있을 경우 자갈래의 아래모서리가 정중신경을 누를 가능성도 있다고 생각되었다. 자갈래가 존재하지 않는 경우는 2 예 있었는데 이 경우 정중신경은

위팔갈래에 덮여서 주행하게 되고 죄임증후군이 발생할 가능성이 낮은 것으로 생각된다.

자갈래의 모양은 다양했는데 두 개의 힘살로 갈라진 경우가 2 예 있었고 자갈래의 덧갈래가 존재하는 경우가 50쪽 중 7예 있었다. 이는 60쪽에서 5예의 덧갈래를 보고한 Nebot-Cegarra 등의 결과와 다소 차이가 있는 빈도였다[14].

38.0%에서 원엎침근의 위팔갈래로부터 자갈래로 합쳐지는 근육갈래가 존재하였다. 이 경우 정중신경은 마치 자갈래를 뚫고 지나가는 것처럼 보일 수 있으나 사실 자갈래와 위팔갈래로부터의 근육갈래 사이로 지나가는 것이므로 관찰할 때 혼동을 피해야 한다.

정중신경이 원엎침근의 두 갈래사이로 들어가는 곳으로부터 원엎침근의 두 갈래가 만나는 곳까지의 거리는 0 mm에서 34 mm까지로 다양했는데 이 거리가 가까울수록 정중신경이 원엎침근의 두 갈래 사이에서 미끄러지며 움직일 수 있는 범위가 좁아 아래팔을 펴거나 하여 정중신경이 팽팽하게 당겨질 때 두 갈래가 만나는 곳에 부딪히면서 근육에 의해 죄일 가능성이 더 클 것으로 생각되었다.

정중신경이 원엎침근의 두 갈래 사이에서 달리는 길이는 평균 25.5 mm(범위 20.0 mm - 36.9 mm)였다. 원엎침근의 두 갈래 사이에서 달리는 길이가 길수록 더 넓은 부분이 눌릴 가능성이 높아질 것으로 생각된다.

정중신경과 원엎침근의 위치관계는 두 갈래 사이를 지나는 A형이 93.9%, 갈래의 아래로 지나가는 B형이 2.7%, 위팔갈래를 뚫고 지나가는 C형이 2.0%, 자갈래를 뚫고 지나가는 D형이 0.7%였다. Anson은[24] 미국인을 대상으로 한 연구에서 A형을 82.8%, B형을 15.4%, C형을 1.8%로 보고하였는데 이는 그가 이전에 발표했던 두 연구[15,25]와 큰 차이가 없는 빈도였다. A형이 가장 많은 경향이라는 점은 차이가 없으나 그 빈도는 상당한 차이를 보여서 A형이 이 연구보다

약 10%가량 적은 대신 B형이 이 연구보다 약 10%가량 많았다. 그러나 Lanz와 Wachsmuth의 교과서에 인용된 유럽인을 대상으로 한 연구에서는 A형은 95.5%, B형은 3.0%, C형은 1.5%로 이 연구와 유사한 빈도를 보였다[26]. 일본인을 대상으로 한 Adachi의 연구[27]를 정리한 浦의 보고 역시 A형은 95.5%, B형은 3.0%, C형은 1.5%로 이 연구와 유사하였다[28]. 강호석 등[29]의 한국인에 대한 보고는 A형이 66.1%, B형이 24.6%, C형이 8.1% 그리고 D형이 1.2%로 A형과 B형의 빈도가 이 연구와 매우 큰 차이를 보였다. 그러나 그 연구는 8개 대학의 자료를 모아서 정리한 것으로 각 학교마다 유형별 빈도의 차이가 매우 컸던 것으로 알려졌다.

얕은손가락굽힘근의 근육힘줄활은 근육으로 이루어진 경우가 30.6%, 힘줄로 이루어진 경우가 69.4%였다. 힘줄로 이루어진 경우에서 정중신경을 누를 가능성이 더 높다고 생각되었다. 얕은손가락굽힘근의 뼈사이막갈래는 88.6%에서 존재하였으며 이중 83.9%에서 긴엄지굽힘근과 공통힘줄로 일어났다. 얕은손가락굽힘근의 뼈사이막갈래는 위팔근의 힘줄이 닿는 위치의 가쪽 즉 위팔근의 힘줄과 위팔두갈래근의 힘줄사이의 뼈사이막에서 일어나는데 Dellon 등은 이 갈래가 일어나는 뼈사이막의 위치가 원엎침근의 자갈래가 일어나는 곳과 연속되어 있으며 이 갈래가 존재할 경우 얕은손가락굽힘근의 주된 힘살과의 사이로 정중신경이 지나게 되므로 정중신경을 누를 수 있다고 설명하였다[9]. 그러나 이 연구에서 관찰한 바로는 이 갈래가 일어나는 뼈사이막은 원엎침근의 자갈래가 일어나는 곳과 비록 일직선상에 놓이기는 하지만 원엎침근의 자갈래가 일어나는 곳의 가쪽에 위치하여 있고 이 갈래가 얕은손가락굽힘근과 만나는 형태가 원엎침근의 두갈래처럼 서로 바짝 붙어있는 것이 아니라 공간의 천장에 해당하는 얕은손가락굽힘근에서 뼈사이막으로 내린 기둥같은 형태여서 정중신경을 누를 가능성은 희박해보였다.

얕은손가락굽힘근의 노갈래는 한 예에서만 존재하지 않았다. Dellon 등은[9] 얕은손가락굽힘근의 노갈래가 32.3%에서 존재한다고 보고하여 상당한 차이를 보였는데 이는 아마도 인종의 차이에 따른 변이로 생각된다. 깊은손가락굽힘근과 긴엄지굽힘근이 비대해지면 얕은손가락굽힘근의 아래에 붙어 주행하는 정중신경을 압박할 수 있는 가능성이 있는데 얕은손가락굽힘근 노갈래의 부착부위가 좁을 때 이러한 변화에 보다 여유있게 적응할 가능성이 높다고 생각된다.

얕은손가락굽힘근의 근육힘줄활은 원엎침근의 근육섬유와 융합되어 잘 분리되지 않았는데 Dellon 등은[9] 얕은손가락굽힘근이 원엎침근과 분리되어 있는 경우를 32.3%로 보고하였다.

정중신경의 죄임증후군은 어떤 한 구조에 의해 눌려 일어나는 경우도 있으나 정중신경이 주행하는 경로에서 독자적으로 증상을 일으키기에 부족한 여러 구조들에 의한 눌림이 누적되어 증상을 일으키는 여러압착증후군(multiple crush syndrome)의 개념이 제시되었다[19]. 정중신경이 얕은손가락굽힘근의 아래로 주행하는 경로에서 긴엄지굽힘근의 덧갈래와 기타변이에 의한 다양한 근육의 힘줄로 일어나는 부분이 독자적으로 또는 누적되어 정중신경의 가지인 앞뼈사이신경을 압박하는 원인이 될 수 있다. 이 연구에서는 긴엄지굽힘근의 덧갈래와 깊은손가락굽힘근의 덧갈래의 빈도를 살펴보았는데 긴엄지굽힘근의 덧갈래는 60.0%에서 나타났으며 이는 50% 대의 빈도를 보고한 서양의 결과들[30-32]이나 한국인에서 66.7%의 빈도를 보고한 오창석 등[33]의 결과와 크게 다르지 않았다. 깊은손가락굽힘근의 덧갈래는 14.0%에서 관찰할 수 있었다.

이 연구에서 노쪽손목굽힘근과 긴손바닥근에 분포하는 정중신경의 가지는 20.0%에서 공통가지로 일어났으며 일어나는 곳이 3mm 이내로 근접한 경우는 11.4%였다. 그러나 유럽인을 대상으로 한 Canovas 등의 연구에서는 80%에서 공통가지로 일어났다[34]. 노쪽손목굽힘근은 31.4%에서 원엎침근의 두 갈래 사이

로 정중신경이 들어간 후 일어났는데 이 경우 원엎침근에 의해 정중신경이 눌릴 때 노쪽손목굽힘근이 영향을 받을 가능성이 높다는 것을 시사한다.

V. 결 론

정중신경과 원엎침근, 얕은손가락굽힘근의 국소해부학적 관계를 밝히기 위하여 정중신경과 접하는 원엎침근의 형태와 그 위치관계, 정중신경의 근육가지가 일어나는 위치, 얕은손가락굽힘근의 근육힘줄활의 위치와 형태, 노갈래의 형태, 뼈사이막 갈래와 긴엄지굽힘근, 깊은손가락굽힘근의 덧갈래를 관찰하고 형태분류와 계측을 시행하여 다음과 같은 결과를 얻었다.

1. 정중신경과 접하는 원엎침근 위팔갈래의 노쪽면은 힘줄이 있는 경우가 44.0%로 서양인의 결과와 유사하였다. 그러나 자갈래의 자쪽면은 힘줄이 있는 경우가 91.6%로 서양인에 비해 그 빈도가 월등히 높았다.

2. 원엎침근의 자갈래는 그 형태가 다양하였으며 위팔갈래로부터 하나의 덧갈래가 나와서 자갈래와 합쳐지는 경우가 흔했다.

3. 정중신경이 원엎침근의 두 갈래로 들어가는 위치와 원엎침근의 두 갈래가 만나는 위치사이의 거리는 다양하였다.

4. 정중신경이 원엎침근을 통과하는 위치관계는 서양인의 결과와 유사하였다.

5. 얕은손가락굽힘근의 근육힘줄활은 힘줄로 이루어진 경우가 근육으로 이루어진 경우보다 많았다.

6. 얕은손가락굽힘근의 뼈사이막갈래는 정중신경의 눌림에 크게 기여할 수 있는 가능성은 크지않다고 생각되었다.

7. 얕은손가락굽힘근의 노갈래는 1 예를 제외하고 모두 존재하여 서양인의 결과와 차이를 보였다.

8. 긴엄지굽힘근의 덧갈래와 함께 깊은손가락굽힘근의 덧갈래도 존재하였다.

9. 노쪽손목굽힘근에 분포하는 정중신경의 가지는 원엎침근에 의해 눌릴 가능성이 원엎침근자체나 긴손바닥근에 분포하는 가지에 비해 높은 것으로 판단된다.

이상의 결과는 원엎침근과 얕은손가락굽힘근의 형태변이와 정중신경의 죄임증후근을 이해하는데 도움을 줄 것으로 생각된다.

참고 문헌

1. Williams PL, Bannister LH, Berry MM, Collins P, Dyson M, Dussek JE, Ferguson MWJ. Gray's anatomy. 38th Ed. New York: Churchill Livingstone Inc; 1995. p.270.

2. Jenkins DB, Hollinshead WH. Hollinshead's functional anatomy of the limbs and back. 8nd ed. New York: W. B. Saunders; 2002. p.206.

3. Seyffarth H : Primary myoses in the m. pronator teres as cause of lesion of the n. medianus (the pronator syndrome). Acta Psychiat Neurol Scand 1951;74:251-254.

4. Wadhwa S, Mehra S, Khan RQ, Kapur V. Abnormal musculoaponeurotic tunnel in the arm: possible entrapment of the median nerve and brachial artery with high origin of nerve to pronator teres within the tunnel. Clin Anat 2004;17:360-363.

5. Asami A, Takayama G, Hotokebuchi T. Pronator Teres Syndrome Associated with Mononeuritis Multiplex in Polyarteritis Nodosa. Hand Surg 1999;4:189-192.

6. Tulwa N, Limb D, Brown RF. Median nerve compression within the humeral head of pronator teres. J Hand Surg 1994;19(B):709-710.

7. Olehnik WK, Manske PR, Szerzinski J. Median nerve compression in the proximal forearm. J Hand Surg 1994;19(A):121-126.

8. Johnson RK, Spinner M, Shrewsbury MM. Median nerve entrapment syndrome in the proximal forearm. J Hand Surg 1979;4(A):48-51.

9. Dellon AL, Mackinnon SE. Musculoaponeurotic variations along the course of the median nerve in the proximal forearm. J Hand Surg 1987;12(A):359-363.

10. Hartz CR, Linscheid RL, Gramse RR, Daube JR. The pronator teres syndrome: compressive neuropathy of the median nerve. J Bone Joint Surg Am 1981;63:885-890.

11. Eversmann WW. Proximal median nerve compression. Hand Clin 1992;8:307-315.

12. Tountas CP, Bergman RA. Anatomic variations of the upper extremity. New York: Churchill Livingstone Inc; 1993. p.137-150.

13. Bergman RA, Thompson SA, Afifi AK, Saadeh FA. Compendium of human anatomic . Munich: Urban & Schwarzenberg; 1988. p.12-13.

14. Nebot-Cegarra J, Reina-de la Torre F, Perez-Berruezo J. Accessory fasciculi of the human pronator teres muscle: incidence, morphological characteristics and

relation to the median nerve. Ann Anat 1994;176:223-228.

15. Beaton LE, Anson BJ. The relation of the median nerve to the pronator teres muscle. Anat Rec 1939;75:23-26.

16. Nebot-Cegarra J, Perez-Berruezo J, Reina de la Torre F. Variations of the pronator teres muscle: predispositional role to median nerve entrapment. Arch Anat Histol Embryol 1991-92;74:35-45.

17. Fuss FK, Wurzl GH. Median nerve entrapment. Pronator teres syndrome. Surgical anatomy and correlation with symptom patterns. Surg Radiol Anat 1990;12:267-271.

18. Woodburne RT, Burkel WE. Essentials of human anatomy. 8th Ed. New York: Oxford university press; 1988. p.122-140.

19. Mackinnon SE, Dellon AL. Surgery of the peripheral nerve. New York: Thieme; 1988.

20. Struthers J. On a piculiarity of the humerus and humeral artery. Monthly J Med Sci 1848;28:264-267.

21. Gunther SF, DiPasquale D, Martin R. Struthers' ligament and associated median nerve variations in a cadaveric specimen. Yale J Biol Med

1993;66:203-208.

22. Luce EA, Futrell JW, Wilgis EF, Hoopes JE: Compression neuropathy following brachial arterial puncture in anticoagulated patients. J Trauma 1976;16:717-721.

23. Dellon AL: Musculotendinous variations about the medial humeral epicondyle. J Hand Surg 1986;11(B):175-181.

24. Anson B. An atlas of human anatomy. 2nd ed. New York: W. B. Saunders. p.206.

25. Jamieson RW, Anson BJ. The relation of the median nerve to the heads of origin of the pronator teres muscle. Quart Bull Northwestern Univ Med School. 1952;26:34-35.

26. Lanz T, Wachsmuth W. Praktische Anatomie. Berlin: Springer; 1959

27. Adachi B. Das Arterien system der Japaner. Band I. Kyoto: Kenkyusha; 1928.

28. 浦 良治. 人体解剖實習. 東京: 南江堂; 1962.

29. 강호석, 조병칠, 양영철, 조사선, 정인혁, 고정식, et al. 한국인의 정중신경과

원회내근의 상관관계. 체질인류학회지 1991;4:105-109.

30. Dykes J, Anson BJ. The accessory tendon of the flexor policis longus muscle. Anat Rec 1944;90:83-89.

31. Malhotra VK, Sing NP, Tewari SP. The accessory head of the flexor policis longus and its nerve supply. Anat Anz 1982;151:503-505.

32. Al-Qattan MM. Gantzer's muscle: An anatomical study of the accessory head of the flexor policis longus muscle. J Hand Surg 1996;21(B):269-270.

33. Oh CS, Chung IH, Koh KS. Anatomical study of the accessory head of the flexor policis longus and he anterior interosseous nerve in Asians. Clin Anat 2000;13:434-438.

34. Canovas F, Mouilleron P, Bonnel F. Biometry of the muscular branches of the median nerve to the forearm. Clin Anat 1998;11:239-245.

ABSTRACT

Topographic Anatomy of the Median Nerve and the Pronator teres and the Flexor digitorum superficialis Muscles

Wonsug Jung

Department of Medical Science

The Graduate School, Yonsei University

(Directed by Professor In Hyuk Chung)

The pronator teres syndrome occurs when the median nerve is compressed by the adjacent structures in the proximal forearm. The pronator teres muscle and the flexor digitorum superficialis muscle have been postulated to contribute to this syndrome. This study was performed to obtain clinically useful data by clarifying the topographical relationship between the median nerve, the pronator teres muscle and the flexor digitorum superficialis muscle in 79 Korean adult cadavers (148 sides). The composition of the two heads of the pronator teres muscle was observed. 91.6% of the pronator muscles had a fibrous band in the ulnar side of the ulnar head. 44.0% of the specimens had a fibrous band in the radial aspects of its humeral head. The median nerve was completely covered by the pronator muscle within 26.5 mm from the Hueter's line(line through the

epicondyles of the humerus) and entered between the two heads of the pronator muscle at 54.2 mm from the line and exited it after running 25.5 mm. The relationship of the median nerve to the pronator teres muscle as it pass through the muscle was classified. The median nerve ran between the two heads of the pronator teres in 93.9% and it ran deep to the two heads in 2.7%. It pierced the humeral head in 2.0% and ulnar head in 0.7%. The distance between the origins of the median nerve branches and Hueter's line was measured. The branch to the humeral head and ulnar head of the pronator teres muscle originated at 16.8 mm and 26.8 mm from the Hueter's line, respectively. The branch to the flexor carpi radialis muscle and the palmaris longus muscle was divided at 43.8 mm and 30.2 mm from the Hueter's line. The anterior interosseous nerve was branched at 56.8 mm from the Hueter's line. The musculotendinous arch of the flexor digitorum superficialis muscle was located at 80.9 mm from the Hueter's line. The radial head of the flexor digitorum superficialis muscle originated from the distal point where the pronator teres inserted to the radius in 29.4%, distal from that point in 55.9%, and proximal to that point in 14.7%. The accessory head of the flexor policis longus muscle existed in 60.0% and the accessory head of the flexor digitorum profundus muscle was found in 14.0%.

Key Words : median nerve, pronator teres muscle, flexor digitorum superficialis muscle, entrapment syndrome, variations