

calcium carbonate와
fibrin-fibronectin sealant system
혼합이식이 치주골내낭
치유에 미치는 영향

연세대학교 대학원
치의학과
장수진

calcium carbonate와
fibrin-fibronectin sealant system
혼합이식이 치주골내낭
치유에 미치는 영향

교수 채 중 규

이 논문을 석사 학위논문으로 제출함

2004년 6월 일

연세대학교 대학원

치의학과

장 수 진

제출서

calcium carbonate와
fibrin-fibronectin sealant system
혼합이식이 치주골내낭
치유에 미치는 영향

연세대학교 대학원

치의학과

장 수 진

장수진의 석사 학위논문을 인준함

심사위원 _____인

심사위원 _____인

심사위원 _____인

연세대학교 대학원

2004년 월 일

감사의 글

치과대학을 졸업하고 대학원으로 진학하여 학업에 임하는 것은 또 하나의 시작이었습니다. 이제는 마무리를 해야 하는 단계입니다. 2년이란 처음엔 아득하게 느껴졌던 시간도 지금보면 무척이나 빠르게 흐려간 것 같습니다. 이렇게 학원논문을 마무리 하면서 되돌아 보니 감사 드려야 할 분이 참 많은 것 같습니다.

우선 이 논문을 완성하기까지 가장 신경 써주신 지도 교수님이신 채중규 교수님께 진심으로 감사 드립니다. 또 임상실험과 논문 작성을 꼼꼼히 챙겨주신 김창성 교수님께 진심으로 감사 드립니다. 그 동안 감사하는 마음을 잘 전하지 못하여서 늘 송구하였습니다. 늘 관심으로 대해주시던 김종관 교수님, 조규성 교수님, 최성호 교수님 감사드립니다. 바쁘신 와중에도 지도해주신 이용근 교수님께 감사드립니다. 저의 힘이 미숙하여 늘 의지한 치주과 수련선생님들 감사합니다.

아마 혼자라면 대학원 수업을 열심히 챙겨 듣지 못하였을 텐데 시작부터 끝까지 함께 해준 친구 경진, 정아, 화진에게도 정말 고맙다는 말을 전하고 싶습니다. 그 밖에도 고마우신 분이 아주 많으신데 다 열거하지 못해 죄송합니다. 너그러이 봐 주시기 바랍니다.

함께 지내면서 옆에서 잘 챙겨주고 지루한 일상 속에 즐거움을 주는 동생 희진, 종진, 승준아! 고맙다. 무엇보다 저에게 가장 큰 힘이 되어 주시는 사랑하는 아버지와 어머니께 감사 드립니다.

저자 씀

차 례

그림 및 표 차례.....	ii
국문요약	iii
I. 서론	1
II. 연구대상 및 연구방법	4
1. 연구대상	4
2. 연구방법	4
1) 실험군 선정	4
2) 측정에 사용한 임상지수들	4
3) 외과적 처치 및 관찰	5
4) 통계처리	6
III. 연구성적	7
1. 육안적 소견	7
2. 임상지수의 변화	8
1) 치주낭 탐침 깊이	8
2) 임상부착수준	10
3) 치은 퇴축	11
IV. 고찰	13
V. 결론	17
참고문헌	18
영문요약	22

그림 차례

Figure 1. Probing pocket depth	9
Figure 2. Clinical attachment level	11
Figure 3. Gingival recession	12

표 차례

Table 1. Preoperative clinical parameters	7
Table 2. Clinical parameters at 6months postoperatively	8
Table 3. Probing pocket depth	9
Table 4. Clinical attachment level	10
Table 5. Frequency distribution of clinical attachment gain at 6 months	11
Table 6. Gingival recession	12

국문요약

calcium carbonate와 fibrin-fibronectin sealant system 혼합이식이 치주골내낭 치유에 미치는 영향

Calcium carbonate(CC)는 뛰어난 생체친화성을 가지며 골조직 내로 이식 될 경우 점차적으로 흡수되어 신생골로 대체된다. Fibrin-fibronectin sealant system(FSS)은 사람의 혈장에서 합성되며 국소지혈, 조직고정 및 접착, 상처치유 보조의 효능 및 효과가 있다. 이 두 재료가 가지는 각각의 치주조직재생의 상승효과를 기대 할 수 있으며 임상적으로 FSS를 골이식재와 함께 골내낭에 이식할 경우 결핵화됨으로써 치유 초기 과정에서 나타나는 이식재의 소실을 감소 시킬 수 있다.

6mm이상 치주낭 탐침 깊이를 가진 만성치주염 질환으로 진단된 36명을 대상으로 연구하였다. 치은 박리 소파술만 시행한 14명을 대조군으로 CC를 골내낭에 이식한 11명을 실험1군으로 CC와 함께 FSS를 골내낭에 혼합이식한 11명을 실험2군으로 하였다. 술 후 6개월에 치주낭 탐침 깊이, 치은퇴축, 임상부착 수준의 변화를 측정하여 술 전과 비교하였다. 술 후 6개월에 치주낭 탐침 깊이의 감소는 대조군, 실험1군, 실험2군에서 각각 $3.1 \pm 0.9\text{mm}$, $3.8 \pm 1.6\text{mm}$, $4.1 \pm 1.1\text{mm}$ 이었다. 모두 술 전에 비해 유의하게 감소하였지만 ($P < 0.01$) 대조군과 실험군들 사이에서 유의한 차이는 보이지 않았다. 임상부착 획득은 대조군, 실험1군, 실험2군에서 각각 $1.6 \pm 1.2\text{mm}$, $3.5 \pm 2.0\text{mm}$, $3.3 \pm 1.2\text{mm}$ 이었다. 역시 모두 술 전에 비해 유의하게 감소하였고($P < 0.01$) 대조군에 비해 실험1군과 실험2군이 유의하게 더 많은 감소를 보였다($P < 0.05$). 그

러나 실험1군과 실험2군 사이에선 유의한 차이가 없었다. 치은 퇴축의 변화는 대조군과 실험군들 사이에 유의한 차이가 없었다.

임상적으로 CC와 FFSS의 혼합이식은 치주 골내낭에서 치주조직재생에 유용하다고 사료된다.

핵심되는 말

calcium carbonate, fibrin-fibronectin sealant system, 치주조직재생,

골이식재

calcium carbonate와 fibrin-fibronectin sealant system 혼합이식이 치주골내낭 치유에 미치는 영향

<지도교수 채 중 규 >
연세대학교 대학원 치의학과

장 수 진

I. 서 론

치주치료의 궁극적인 목적은 치주인대, 치조골, 백악질을 포함하여 상실된 치주 조직의 재생에 있다. 이러한 재생 술식에서 외과적인 방법으로는 골이식술이 주로 이용되어 지고 있다. 치주조직재생술식에 이용할 수 있는 골 이식재는 재료에 따라 자가골 이식, 동종골 이식, 이종골 이식, 골 대체물 등이 있다. 많은 연구에서 이러한 골이식재를 사용하게 될 경우 통계적으로 유의한 임상적 개선을 얻을 수 있다고 보고되어왔다.

Calcium carbonate(CC)는 coral genus porites로부터 만들어지는 합성골이다. 뛰어난 생체 친화성을 가지며 골조직 내로 이식될 경우 점차적으로 흡수되어 신생골로 대체되어 가는 것으로 알려져 있다(Guillemin 등, 1989). Ouhayoun 등 (1992)은 동물실험에서 porous hydroxyapatite는 이미 존재하고 있는 골에서 골조직이 만들어져서 들어오는데 반해 CC는 그 자체로부터 골조직이 형성된다고 보고하였다.

Kim 등 (1996)은 CC를 골내 결손부에 이식 한 경우와 단순 치주판막수술을 한 경우를 비교하였으며 6개월 후에 치주낭 탐침 깊이, 임상부착수준, 탐

침 골깊이를 측정하여 비교한 결과 대조군에 비해 통계학적 유의성 있는 증가가 나타났다. 따라서, CC는 골이식재로 쓰임에 유용하다고 보고하였다.

최근, Reynold 등 (2003)은 1966년 이후 발표된 66개의 논문을 대상으로 meta 분석을 한 결과를 보고하였다. 저자들은 이 논문의 결과에서 골이식재를 사용할 경우 조직학적, 방사선적 그리고 임상적으로 유의할만한 치주조직 재생을 얻을 수 있었다고 보고하였다. 이러한 골이식재의 우수한 결과는 치아의 인접 골내 결손부에서 뿐만 아니라 분지부 병소에서도 또한 기대될 수 있는 결과라고 보고하였다. 골이식재를 사용하는데 있어 특이할 만한 임상적 부작용은 없었으며 단지 치주조직 치유과정에서 이식재의 소실 현상이 나타날 수 있는 것이 부작용이라 하였다. 치유과정에서의 골 이식재의 소실은 치료 결과의 감소 효과로 나타날 수 있는 것이다. 골이식재의 이식 후 치유과정에서 나타날 수 있는 이러한 소실 현상을 방지할 수 있다면 보다 우수한 결과를 얻어낼 수 있을 것이다.

Fibrin-fibronectin sealant system(FFSS)은 사람의 혈장에서 합성되며 의학계에서는 조직접착제로써 널리 이용되고 있는 재료이며 국소지혈, 봉합, 조직접착, 상처치유 보조의 효능 및 효과가 있다고 보고되어 있다. Zederfeldt 등 (1994)은 fibrin은 간엽세포와 조혈세포를 증식시키는 동안 지지대 역할을 하여 치유능력에 기여한다는 보고 하였다. 수술 후 상처부위에서 fibrin clot은 fundamental physiological role로써 역할을 한다. Zilch와 Lambris (1986), Greco 등 (1991)에 의하면 fibrin glue는 antimicrobial을 수술 상처부위로 운반하는 기능을 하는 것으로 알려져 있다. 또한 Pini-Prato 등 (1988), Cortellini 등 (1991)은 fibrin glue를 사람에서 치주 조직 재생술 시 조직고정을 위해서 사용하여 성공한 경우를 보고하였다

Cortellini (1995)는 사람에서 치주 골내낭부위의 재생술식에서 차단막만 이용한 경우와 차단막과 fibrin glue를 함께 사용한 경우를 비교해보았다. 1년 후에 임상지수를 측정하여 비교해 보았는데 둘 다 향상된 결과를 보여주었지만 이 둘 사이에 통계학적으로 유의하게 차이는 없었다고 보고 하였다.

Trombelli 등 (1996)은 치주낭 탐침 깊이가 5mm 이상을 가진 만성치주염 환자들을 대상으로 치주관막 수술 시 FFSS가 치주조직 치유에 미치는 영향을 알아보는 논문을 발표하였다. 즉 치주관막 수술만 시행한 대조군과 잘 활택시킨 치근과 주위 골조직에 FFSS를 도포한 후 봉합시켜 치유하게 한 실험군을 6개월 후 치주낭 깊이와 임상부착수준으로 비교하였다. 대조군과 실험군 둘 다 치주낭 탐침 깊이의 감소와 임상부착의 증가가 임상적으로 유의하게 변화를 보였다. 그러나 이 둘 사이에 통계학적으로 유의한 변화는 없었다고 하였다.

Yukna RA와 Yukna CN (1998)은 환자에서 FFSS를 골내낭 골결손부에 이식한 후 수술 전, 술 후 6-12개월 후, 5년 후 치주낭 탐침 깊이를 비교하였다. 실험결과 임상적으로 유의할 만한 향상을 보여주었다. 저자는 결과적으로 FFSS는 골내낭 골결손부에 이식시 장기적으로 유용하다고 제시하였다.

골이식재와 함께 fibrin glue를 사용한 논문도 보고되어져 있다. Hallman 등 (2001)은 상악동저 거상술시에 bovine hydroxyapatite 80%, 자가골 20%를 섞어서 이식할 때 fibrin glue를 함께 이용하여 6개월과 3년 후 그 결과를 비교하여 발표 하였다. 즉 6개월 때에는 미성숙 골이 대부분이었으나 점차 성숙한 층판골로 채워짐을 조직학적으로 발견하였다. 따라서 fibrin glue는 골이식시 함께 사용할 때 긍정적인 결과를 보여준다고 보고하였다.

이에 본 연구에서 치주 골내낭에 CC와 FFSS를 함께 사용하여 이식할 경우 두 재료가 가지는 치주조직 재생능력의 상승효과를 얻을 수 있으며 또한 glue 형태의 FFSS는 이식재와 함께 치주 골내낭에서 겔화되므로 이러한 효과에 의해 치유 초기 과정에서 나타나는 골이식재의 소실 현상을 막아줄 수 있을 것이다. 이는 보다 나은 치료 효과를 얻는 데에 도움을 줄 수 있을 것으로 사료되어 사람의 치주 골내낭에 두 재료를 혼합이식하여 치치하였을 때 치주조직재생에 미치는 효과를 알아보고자 하였다.

II. 연구 대상 및 연구 방법

1. 연구대상

Y대학교 치과대학 부속병원 치주과에 내원한 만성 치주염으로 진단된 36명의 환자에서 36개(대조군 14개, 실험군 22개)의 2면 혹은 3면 골내낭을 이용하며, 연령분포는 36세에서 66세까지 였고 남자가 20명 여자가 16명이었다. 연구 대상자들은 특이한 전신적 질환이 없었고, 최근 12개월 내에 약물투여를 받고 있지 않았다. 대상 치아는 구강위생교육과 치석제거술 후 치주낭 탐침 깊이가 6mm이상이고 수술 시 골내 치주낭 깊이가 3mm 이상인 치아를 선택하였다.

2. 연구방법

1) 실험군 설정

14명 환자의 14개의 골내낭에서 치은 박리소파술만 시행한 경우를 대조군으로 정하였다. 11명의 환자의 11개의 골내낭에 치은 박리소파술 시 CC를 이식 한 군을 실험1군으로, 11명의 환자의 11개의 골내낭에 CC와 FFSS를 혼합이식한 군을 실험2군으로 나누어 실험 하였다. 이들 군간의 연령별, 성별 차이는 없었다.

2) 측정에 사용한 임상지수들

모든 대상환자에 대해 초진시, 그리고 구강위생술식과 치석제거술 후 치주낭 깊이, 치은퇴축, 치태지수, 탐침시 출혈 유무를 측정하였다. 술 후 6개월에 측정된 임상지수를 다시 측정하였다. 술 전 골내낭의 형태는 수술 시 측정하였으며 두 군간의 술 전 임상 수치와 골내낭의 형태는 유의성 있는 차이가 없었다.

- 치주낭 탐침 깊이- 각각의 대상치아에서 협측 근원심면 협측 중앙면, 설측 근원심면, 설측 중앙면의 6군데를 Marquis

color-coded 치주낭 탐침소자를 이용하여 조직의 저항력이 느껴질 정도까지 근단방향으로 삽입한 후, 치은변연부터 치주낭 기저부까지의 깊이를 1.0mm 단위로 측정하였다. 이중 가장 큰 값을 측정값으로 정하였다.

- 치은 퇴축량- 백악법랑경계로부터 치은변연까지 치은퇴축된 길이를 1.0mm 단위로 측정하였다.
- 임상부착수준- 측정된 치주낭 탐침 깊이와 치은퇴축량을 합산하였다.
- 치태 지수- Löe & Silness의 지수를 이용하여 측정하였다.
- 치은 출혈 지수- 치주낭 탐침 후 출혈의 유무로 표시하였다.

3) 외과적 처치 및 관찰

대조군에서는 치은열구에 절개를 시행하여 치은 판막을 형성한 후 골 내낭과 주위에 존재하는 염증조직을 제거하고 치근활택술을 시행한 후 판막을 재위치시켜 봉합하였다.

실험군은 전층 판막을 형성하여 골 결손부를 완전히 노출시키고 이식할 부위의 모든 육아조직을 제거하고 노출된 치근은 치석제거술과 치근활택술을 시행하였다. 골 결손부위에 CC*, 또는 CC와 FFSS⁺를 섞어서 채워넣고 이식재가 노출되지 않도록 치은 판막을 완전히 봉합하였다. 이때 CC만 넣은 것을 실험1군으로 하고 CC과 FFSS를 혼합이식한 것을 실험2군으로 정하였다. 술 후 5일간 항생제(Penicillin[†] 250mg, t.i.d)를 복용하고, Listerin[†] 용액으로 구강세척을 하루 3회 이상 시행하도록 하였다. 치은 판막에 위치한 봉합사를 술 후 1주에 제거하였다. 대상환자는 술후 6개월에 내원하여 임상지수를 측정하고 구강위생술식을 시행하였다.

4) 통계처리

대조군과 실험군의 각 술식의 술 전 술 후 측정값을 비교하기 위하여 Wilcoxon signed rank test를 이용하였다. 또한, 대조군과 실험군들간의 측정 지수의 비교를 위하여 ANOVA and post-hoc t-tests를 시행하였다.

* Biocoral-450, Inoteb, Saint Gonnery, France

+ Tisseel[®] BAXTER AG, Vienna, Austria

† 오구멘틴정, 일성신약, 한국

‡ 뉴트린, 근화제약, 한국

III. 연구성적

1. 육안적 소견

대조군과 실험군들은 모두 술 후 1주에 봉합사를 제거하였으며 모두 염증 소견 없이 정상적인 치유상태를 보였다.

술전과 술후 6개월에 측정된 치태지수와 치은출혈지수는 대조군과 실험군들 사이에 유의한 차이가 없었다.

Table 1. Preoperative clinical parameters

	Control (N=14) Mean ± SD	Exp.Group1 (N=11) Mean ± SD	Exp.Group2 (N=11) Mean ± SD
Probing depth(mm)	7.6 ± 1.4	8.0 ± 2.0	8.7 ± 1.7
Gingival recession(mm)	1.2 ± 1.3	1.0 ± 1.3	0.5 ± 0.8
Clinical attachment level(mm)	8.8 ± 1.6	9.0 ± 2.4	9.2 ± 1.8

Table 2. Clinical parameters at 6-months postoperatively

	Control (N=14) Mean ± SD	Exp.Group1 (N=11) Mean ± SD	Exp.Group2 (N=11) Mean ± SD
Probing depth(mm)	4.4 ± 1.2	4.3 ± 1.8	4.6 ± 1.4
Gingival recession(mm)	2.7 ± 1.6	1.2 ± 0.9	1.2 ± 0.9
Clinical attachment level(mm)	7.1 ± 1.5	5.5 ± 1.7	5.4 ± 1.4

2. 임상지수의 변화

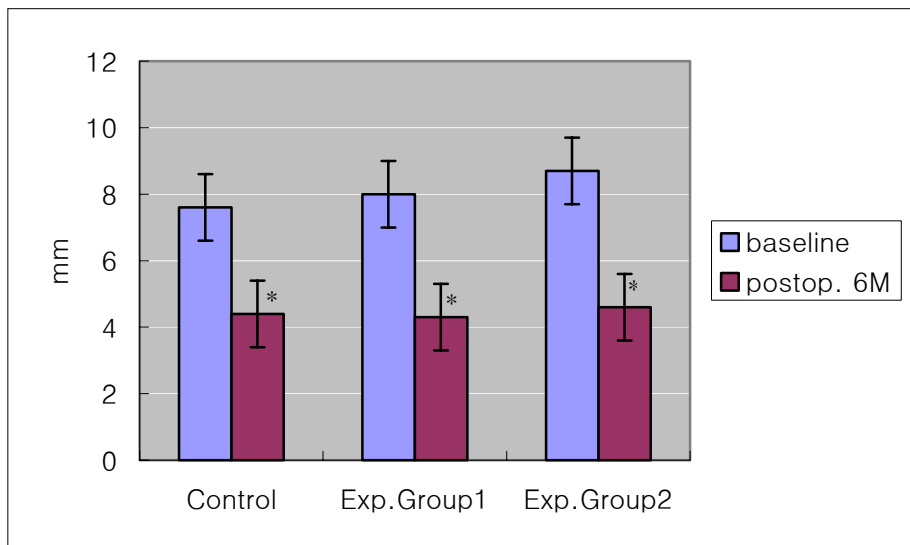
1) 치주낭 탐침 깊이

표3과 그림1에서 보듯이 대조군의 치석제거술 후 치주낭 탐침 깊이는 $7.6 \pm 1.4\text{mm}$ 에서 술 후 6개월 후엔 $4.4 \pm 1.2\text{mm}$ 로 유의하게 감소를 보였다. 실험1군에서 치석제거술 후 치주낭 탐침 깊이는 $8.0 \pm 2.0\text{mm}$ 에서 술 후 6개월에는 $4.3 \pm 1.8\text{mm}$ 로, 실험2군에서는 $8.7 \pm 1.7\text{mm}$ 에서 술 후 6개월 후에는 $4.6 \pm 1.4\text{mm}$ 로 유의하게 감소를 보였다($P < 0.01$). 대조군과 실험1과 실험2군 사이의 치주낭 탐침 깊이의 변화에서는 유의한 차이를 보이지 않았다.

Table 3. Probing pocket depth(mm)

	Control (N=14) Mean \pm SD	Exp.Group1 (N=11) Mean \pm SD	Exp.Group2 (N=11) Mean \pm SD
Baseline	7.6 \pm 1.4	8.0 \pm 2.0	8.7 \pm 1.7
Postop. 6months	4.4 \pm 1.2*	4.3 \pm 1.8*	4.6 \pm 1.4*
Changes	3.1 \pm 0.9	3.8 \pm 1.6	4.1 \pm 1.1

* : Significant from baseline (P< 0.01)



* : Significant from baseline (P< 0.01)

Fig. 1. Probing pocket depth(mm)

2) 임상부착수준

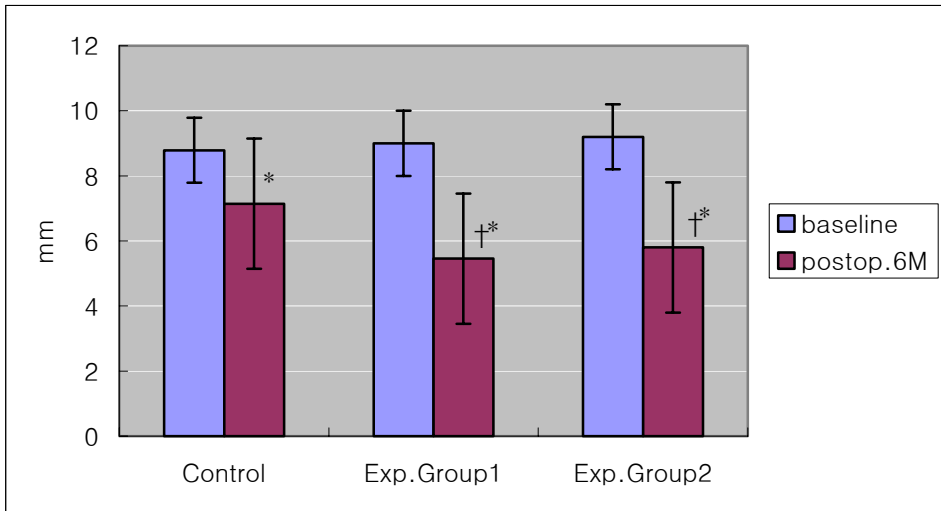
표4와 그림2에서 보듯이 대조군의 치석제거술 후 부착수준은 $8.8 \pm 1.6\text{mm}$ 에서 술 후 6개월에는 $7.1 \pm 1.5\text{mm}$ 로 유의하게 감소를 보였다. 실험1군에서는 $9.0 \pm 2.4\text{mm}$ 에서 술 후 6개월에는 $5.5 \pm 1.7\text{mm}$ 로, 실험2군에서는 $9.2 \pm 1.8\text{mm}$ 에서 술 후 6개월에는 $5.4 \pm 1.4\text{mm}$ 로 유의한 감소를 보였다($P < 0.01$). 대조군과 실험군들의 비교에서는 대조군에 비해 실험1군과 실험2군이 술 후 6개월에 유의하게 더 많은 감소를 보였다($P < 0.05$).

Table 4. Clinical attachment level(mm)

	Control (N=14) Mean \pm SD	Exp.Group 1 (N=11) Mean \pm SD	Exp.Group 2 (N=11) Mean \pm SD
Baseline	8.8 ± 1.6	9.0 ± 2.4	9.2 ± 1.8
Postop. 6months	$7.1 \pm 1.5^*$	$5.5 \pm 1.7^*$	$5.4 \pm 1.4^*$
Attachment Gain	1.6 ± 1.2	$3.5 \pm 2.0^\dagger$	$3.3 \pm 1.2^\dagger$

* : Significant from base line ($P < 0.01$)

† : Significant difference from control ($P < 0.05$)



* : Significant from base line (P< 0.01)

† : Significant difference from control (P< 0.05)

Fig. 2. Clinical attachment level(mm)

Table 5. Frequency distribution of clinical attachment gain at 6 month(%)

	Control(N=14)	Exp.Group 1(N=11)	Exp.Group 2(N=11)
mm			
<2	57%	9%	
2-4	43%	27%	64%
4-6		45%	27%
6≤		18%	9%

3) 치은 퇴축

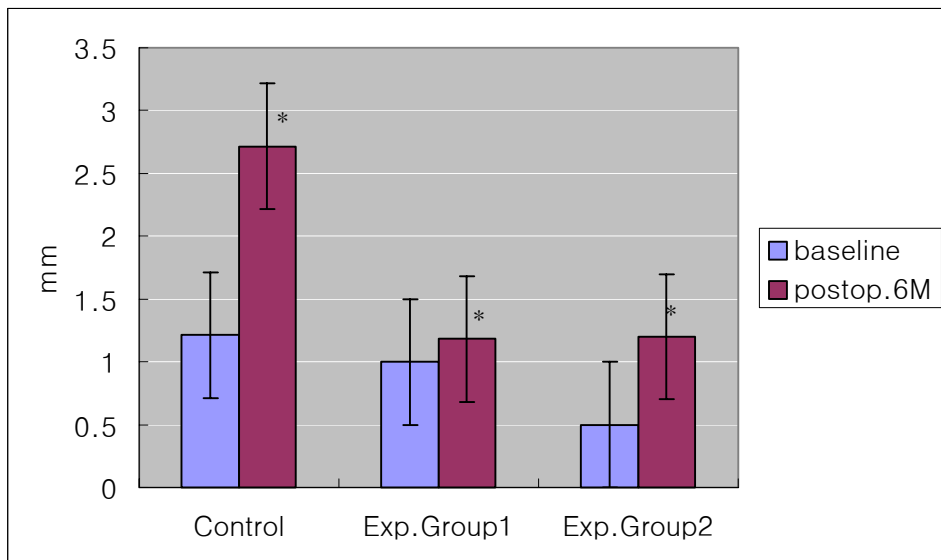
표6과 그림3에서 보듯이 대조군의 치은 퇴축의 변화는 $1.2 \pm 1.3\text{mm}$ 에서 술 후 6개월에는 $2.7 \pm 1.6\text{mm}$ 로 증가를 보였다. 실험1군에서는 1.0

$\pm 1.3\text{mm}$ 에서 술 후 6개월에는 $1.2 \pm 0.9\text{mm}$ 로, 실험2군에서는 $0.5 \pm 0.8\text{mm}$ 에서 술 후 6개월엔 $1.2 \pm 0.9\text{mm}$ 로 증가를 보였다($P < 0.01$).

Table 6. Gingival recession(mm)

	Control (N=14) Mean \pm SD	Exp.Group 1 (N=11) Mean \pm SD	Exp.group2 (N=11) Mean \pm SD
Baseline	1.2 ± 1.3	1.0 ± 1.3	0.5 ± 0.8
Postop. 6months	$2.7 \pm 1.6^*$	$1.2 \pm 0.9^*$	$1.2 \pm 0.9^*$
Changes	-1.5 ± 1.0	-0.2 ± 0.9	-0.6 ± 0.9

* : Significant from base line ($P < 0.01$)



* : Significant from base line ($P < 0.01$)

Fig. 3. Gingival recession(mm)

IV. 고찰

치주조직 재생 술식은 크게 치주 조직 유도 재생술과 골이식술이 있다. 골이식술에는 자가골 이식, 동종골 이식, 이종골 이식, 골 대체물 등이 이용되어지고 있다. 이중 가장 좋은 결과를 보이는 것은 자가골 이식이나 부가적으로 수술부위가 필요하고 결손부위가 크거나 여러 군데 인 경우 충분한 양을 얻기 힘든 제한점이 있었다.

합성골 이식재 중 porous resorbable calcium carbonate는 화학적, 결정 구조학적으로 골의 무기질과 유사하며, 적합성이 좋고 골조직내로 이식되면 점차 흡수되어 신생골로 대체되어지는 것으로 알려져 있다. 또한 임상적으로 골이식재로써 골결손부위에 이식시 치주조직 재생에 유용하다고 알려져 있다. 그러나 이러한 합성골 이식만으로 상실된 치주조직이 완전히 재생되는 것은 아니다(Guillemine 등, 1987 & 1989, Kim 등, 1996, Yukna 1994).

Fibrin-fibronectin sealant system(FFSS)은 두 개의 구성요소로 이루어져 있다. 하나는 혈소판 성장인자와 혈액응고인자를 함유하고 있는 fibrinogen solution이며 또 다른 하나는 thrombin solution으로 이루어져 있다. 이는 사람의 혈액에서 분리해 내며 고열증기와 동결건조방법으로 처리하여 바이러스를 불활성화 시킨 제품이다. 두 구성요소를 동일하게 섞어서 조직접착부위에 분무하거나 생체이식재료와 함께 섞어서 사용할 수 있다. 또한 환자의 혈액에서 직접 추출하여 만들 수도 있으며 200ml의 혈액에서 대략 8ml의 fibrin glue를 생성할 수 있다. 이렇게 만든 fibrin glue에는 platelet rich plasma에 비해 fibrinogen의 농도는 약 12배, 성장인자의 농도는 약 8배 더 함유되어 있다고 한다(Thorn JJ 등, 2004).

이미 여러 논문에서 나와 있듯이 FFSS의 용도는 다양하게 보고되고 있다. fibrin glue에 포함되어 있는 fibronectin은 섬유아세포를 응집하는데 중요한 역할을 하며 (Grinnell 등, 1979), 세포 이동에도 중요한 역할을 한다 (Matras 등, 1985). Fibronectin은 치근면에 잘 부착되어 있어서 신부착을 바

람직하게 이루어지도록 도와주며 섬유아세포와 치주인대 세포들의 이주를 활성화 시켜 준다. 이러한 현상은 상실된 치주 조직의 재생을 유도하는데 기여한다(Caffesse 등, 1988, 1991).

Thrombin에 의해 fibrinogen의 활성화가 유도되어 혈액응고 과정을 거치면서 점차 단단하게 굳게 되어 fibrin clot을 형성하게 된다(Radosevich 등, 1997). 이로써 국소적인 지혈작용을 할 수 있게 되고 유동적인 조직을 고정할 수 있게 된다. 봉합사에 의한 봉합과 FFSS로 봉합 시킨 것을 비교한 논문에 따르면 FFSS가 더 효과적이라고 하였다(Yucel 등, 2003). 또한 이식재료가 흩어지지 않고 원하는 부위에 잘 다져지도록 해주는 성질이 있다. 이는 우리가 원하고자 하는 부위에 이식재를 잘 운반하도록 해 주는 역할을 의미한다. 실제로 본 실험에서 CC와 FFSS를 섞어서 골결손 부위에 넣을 때 결손 부위에 맞게 잘 다져 넣을 수 있었으며 수분 내에 겔화 함으로써 원하는 골모양으로 재형성 할 수 있으며 치은 판막을 다시 재 위치 시킬 때에 이식재의 흩어짐을 발견할수 없었으며 봉합을 한 후 치은 판막과 봉합을 지지해 주는 역할을 해주었다. 이러한 효과는 치유과정 중 골이식재의 소실에 의한 치료 효과 감소효과를 어느 정도 보상해주리라 사료되었다.

본 연구에서는 FFSS를 CC와 함께 이식한 경우와 CC만 넣은 경우 치주 박리 소파술만 시행한 대조군에 비해 6개월 후 치주낭 탐침 깊이에선 유의한 차이가 없었다. 그러나 임상부착수준의 변화에서는 대조군에 비해 실험군들에서 유의한 감소를 보였다.

Corrente 등 (1997)에 의하면 사람에게 있어서 치조골 재생술을 할 때 차단막을 사용하지 않아도 되는 방법을 연구하였다. 즉 CC가 흡수성 골전도 이식재로 쓰이며 이와 더불어 FFSS는 이식재를 고정시켜주는 역할을 할뿐만 아니라 주위조직으로부터 재생할 공간을 형성해주는 것을 착안하여 연구하였다. FFSS는 굉장히 치밀할뿐만 아니라 기계적인 유지력도 뛰어나다. 치조골이 부족 한 환자들을 대상으로 CC를 FFSS와 함께 혼합이식을 한 후 임플란트를 식립하였다. 결손부위를 supracrestal과 dehiscence로 나누어서 6개월 후 2

차 수술 시에 재검사를 시행하였다. 이때 임상적으로 re-entry 시 단단한 골 유사조직으로 만들어져 있었고, 조직학적 분석에 의하면 일부에서 잔존하고 있는 CC의 입자들이 새로이 만들어진 신생골 속에 들어가 있는 양상이 관찰되었다. 따라서 CC와 함께 골재생술에서의 FFSS의 사용은 효과적이라고 보고하였다.

이와 더불어 Lekovic 등 (2001)은 bovine porous bone mineral을 건강한 성인의 골연하 결손부에 이식 할 때 enamel matrix protein 또는 FFSS와 함께 실험해 보았다. 치은 박리 소파술만 시행한 대조군에 비해 실험군들에선 6개월 후 치주낭 탐침깊이는 3.3-3.4mm만큼 감소, 임상부착 획득은 2.8-2.9mm만큼 획득되었다. 방사선 학적으로 볼 때에도 골결손 부위에 채워짐이 향상되었다. 그렇지만 enamel matrix protein과 FFSS를 넣은 두 실험군들 사이에 통계학적으로 유의한 차이는 없었다고 보고하였다.

그러나 위의 논문들에서는 골이식재만 넣은 군과 골이식재와 FFSS를 함께 넣은 군과의 비교는 없었다. 따라서 FFSS가 골이식 시 유해하지 않다는 것은 알 수 있지만 그 자체가 골재생술에서 실제로 골재생에 기여하는지에 대한 판단은 힘들 것으로 생각된다.

본 연구에서는 이를 위해 CC만 넣은 것과 CC와 FFSS를 함께 넣은 두군 간의 비교를 해 보았다. 그 결과는 CC만 넣은 것과 CC와 FFSS를 함께 넣은 두군 사이의 치주낭 탐침 깊이와 부착상실의 변화에서는 유의한 변화가 없었다.

Caffesse 등 (1991)은 성견에서 조직유도재생술만 한 것과 FFSS를 함께 사용해서 조직유도재생술을 한 것을 비교해 보았다. 실험 결과 저자는 임상적으로 조직유도재생술만 단독으로 한 것보다 조직유도재생술과 FFSS를 함께 시술한 것이 더 나은 결과를 보인다고 하였다. 그러나, 조직학적으로 신부착이 이루어 졌다는 증거를 발견하지는 못하였다고 하였다. Cortellini 등 (1995)에 의하면 사람에서 골내낭 결손부에 차단막만 이용한 대조군과 fibrin glue를 채우고 그 위에 차단막으로 덮은 실험군으로 나누어 연구해 결과를

발표하였다. 1년 동안 관찰 한 결과를 보면 임상적으로나 통계적으로 유의하게 치주낭 탐침 깊이의 감소, 임상부착획득을 보이며 향상된 결과를 보였다. 그러나 이들 사이에 유의한 차이는 없었다고 한다.

이들 연구와 본 연구의 결과를 보아 FFSS의 임상적 효과에 대해서는 아직 논란의 여지가 있다고 보여진다. 그러나, 수술 과정에서 FFSS를 사용함으로써 골이식재의 조작성이 보다 편해지는 것을 알 수 있고 치조골모양을 재형성하는 것이 용이해짐으로 특히, 일벽성 골내낭 이나 이벽성 골내낭 등에서는 보다 나은 치료 효과를 낼 수 있으리라 사료된다. 이러한 점은 본 연구의 한계점으로서 차후 진행된 연구에서 일벽성 골내낭 또는 이벽성 골내낭을 대상으로 한 치료 연구가 수행되어야 할 것이다. 이와 더불어 다른 측면에서의 응용 방법에 대한 연구를 지속할 필요가 있다.

이상의 결과에서 보듯이 CC와 FFSS의 혼합이식은 치주 골내낭 결손부에 이식 시 치주조직재생에 효과적이다. FFSS는 이식재를 결손부위에 운반하는데 유용하며 부가적으로 주위 조직 치유에도 긍정적인 영향을 준다고 사료된다.

V. 결론

치주질환으로 인해 상실된 치주조직의 재생을 위해 골이식재로 이용되는 CC와 치주조직접착제로 이용되는 FFSS의 임상적 효과를 알아보려 하였다. 만성치주염으로 진단된 환자의 36명의 골내낭을 대상으로 치은박리 소파술을 시행한 14개의 골내낭을 대조군으로 하였다. CC만 넣은 11개의 골내낭을 실험 1군으로 정하고 CC와 FFSS를 혼합이식한 11개의 골내낭을 실험2군으로 정하였다.

술 전과 술 후 6개월의 치료효과를 치주낭 탐침 깊이, 임상부착수준, 치은퇴축의 변화를 비교하여 다음과 같은 결론을 얻었다.

1. 치주낭 탐침 깊이의 변화는 대조군($3.1\pm 0.9\text{mm}$)과 실험1군($3.8\pm 1.6\text{mm}$), 실험2군($4.1\pm 1.1\text{mm}$)에서 모두 술 후 6개월에 유의성 있는 감소를 보였다($P<0.01$). 대조군과 실험군들사이에서는 유의한 감소를 보이지는 않았다.
2. 임상부착수준의 변화는 대조군($1.6\pm 1.2\text{mm}$)과 실험1군($3.5\pm 2.0\text{mm}$), 실험2군($3.3\pm 1.2\text{mm}$) 모두 술 후 6개월에 유의성 있는 감소를 보였다($P<0.01$). 대조군에 비하여 실험1군과 실험2군에서 유의하게 많은 감소를 보였다($P<0.05$). 그러나 실험1군과 실험2군 사이엔 유의한 차이를 보이지 않았다.
3. 치은 퇴축의 변화는 대조군($-1.5\pm 1.0\text{mm}$)과 실험1군($-0.2\pm 0.9\text{mm}$), 실험2군($-0.6\pm 0.9\text{mm}$) 모두 술 후 6개월에 유의한 증가를 보였다($P<0.01$).

이상의 결과로 볼 때 CC와 FFSS를 치주골내낭에 혼합이식 시 치주조직재생에 효과적이라고 볼 수 있다.

참고문헌

Caffesse RG, Kerry GJ, Chaves ES: Clinical evaluation of the use of citric acid and autologous fibronectin in periodontal surgery. *J Periodontol* 59: 565-568, 1988.

Caffesse RG, Nasjleti CE, Anderson GB, Lopatin DE, Smith BA, Morison EC: Periodontal healing following guided tissue regeneration with citric acid and fibronectin application. *J Periodontol* 62: 21-29, 1991.

Cortellini P, De-Sanctis M, Pini Prato, G, Baldi C, & Clauser C. Guided tissue regeneration procedure using a fibrin fibronectin system in surgically induced recession in dogs. *Int J Periodontics Restorative Dent* 11: 151-163, 1991.

Cortellini P, Pini Prato GP, Tonetti M: No detrimental effect of fibrin glue on the regeneration of intrabony defect. A controlled clinical trial. *J Clin Periodontol* 22: 697-702, 1995.

Corrente G, Abundo R, Cardaropoli G, Martuscelli G, Trisi P: Supracrestal bone regeneration around dental implants using a calcium carbonate and a fibrin-fibronectin sealing system: clinical and histologic evidence. *Int J Periodontics Restorative Dent* 17(2): 170-181, 1997.

Giovan Paolo Pini Prato: Fibrin and fibronectin sealing system in a Guided Tissue Regeneration procedure. *J Periodontol* 679-683, 1998.

Greco E, de-Palma L, Spagnolo N, Rossi A, Specchia N, Gigante A: Fibrin-antibiotic mixtures: An in vitro study assessing the possibility of using a biologic carrier for local drug delivery. *J Biomedical Material Res* 25: 39-51, 1991.

Grinnell F, Feld MK: Initial adhesion of human fibroblasts in serum-free medium. Possible role of secreted fibronectin. *Cell* 17: 117-129, 1979.

Guillemin MR : Healing in periodontal defects treated by decalcified freeze-dried bone allografts in combination with ePTFE membrane. I. Clinical and scanning electron microscope analysis. *J Clin Periodontol* 20: 528-536, 1993.

Guillemin G, Meunier A, Dallant P, Christel P, Puolliquen JC, Sedal L: Comparison of coral resorption and bone apposition with two natural corals of different porosities. *J Biomed Mater Res* 23: 765-779, 1989.

Guillemin G, Palat JL, Fournie J, Chetail M: The use of corals as a bone graft substitute. *J Biomed Mater Res* 21: 557-167, 1987.

Hallman M, Lundgren S, Sennerby L: Histologic analysis of clinical biopsies taken 6 months and 3 years after maxillary sinus floor augmentation with 80% bovine hydroxyapatite and 20% autogenous bone mixed with fibrin glue. *Clin Implant Dent Relat Res* 3: 87-96, 2001.

Holmes RE: Bone regeneration within a coralline hydroxyapatite implant. *Plastic Reconstr Surg* 63: 626-633, 1979.

Kim CK, Choi EJ, Cho KS, Choi JK, Ulf M.E Wijesjo: Periodontal repair in intrabony defects treated with a calcium carbonate implant and guided tissue regeneration. *J Periodontol* 67: 1301, 1996.

Lekovic V, Camargo PM, Weinlaender M, Vasilic N, Djordjevic M, Kenney EB: The use of bovine porous bone mineral in combination with enamel matrix proteins or with an autologous fibrinogen/fibronectin system in the treatment of intrabony periodontal

defect in human. *J Periodontol* 72(9): 1157–1163, 2001.

Matras H : Fibrin seal: the state of art. *J Oral Maxillofac Surg* 1985; 43:605–11

Ouhayoun JP, Shabang AHM, Isaahakian S, Patat JL, Guillemin G, Foret N: Histological evaluation of natural coral skeleton as a grafting material in miniature swine mandibule. *J Master Sci in Med* 3: 222–228, 1992.

Pini Prato GP, Cortellini P, Clauser C: Fibrin and fibronectin sealing system in a guided tissue regeneration procedure. A case report. *J Periodontol* 59: 679–683, 1988.

Pini prato GP, De Paoli S, Clauser C: On the use of a biologic sealing system(Tissucol) in periodontal surgery. *Int J periodontics Restorative Dent* 33: 33–38, 1983.

Radosevich M, Goubran HA, Burnouf T: Fibrin sealant: Scientific rationale, production methods, properties, and current clinical use. *Vox Sanguinis* 72: 133–143, 1997.

Raynold MA, Aichelmann–Reidy ME, Branch–Mays GL, Gunsolley JC: The efficacy of bone replacement grafts in the treatment of periodontal osseous defects. A systematic review. *Ann Periodontol* 8(1):227–65, 2003.

Silness J, Løe H: Periodontal disease in pregnancy II. Correlation between oral hygiene and periodontal condition. *Acta odontol* 22:112, 1964

Soffer E, Ouhayoun JP, Anagnostou F: Fibrin sealants and platelet preparations in bone and periodontal healing. *Oral Surg Oral Med Oral Pathol Oral Radiol Endod* 95: 521–529, 2003.

Thorn JJ, Srensen H, Weis–Fogh U, Andersen M: Autologous

fibrin glue with growth factors in reconstructive maxillofacial surgery. *Int J Oral Maxillofac Surg* 33: 95-100, 2004.

Trombelli L, Scabbia A, Scapoli C, Calura G: Clinical effect of tetracycline demineralization and fibrin-fibronectin sealing system application on healing response following flap debridement surgery. *J Periodontol* 67(7): 688-693, 1996.

Yucel EA, Oral O, Olgac V, Oral CK: Effect of fibrin glue on wound healing in oral cavity. *J Dent* 31: 569-575, 2003.

Yukna RA, Yukna CN: A 5-year follow-up of 16 patients treated with coralline calcium carbonate bone replacement grafts infrabony defects. *J Clin Periodontol* 25: 1036-1040, 1998.

Zederfeldt, B: Dose fibrin play an important role in wound healing? In: Fibrin sealing in surgical and nonsurgical fields., Eds. Schlag G, Redl H. Springer-Verlag: Berlin-Heidelberg. 1994.

Zilch H, Lambris E: The sustained release of Cefotaxim from a fibrin-cefotax-im compound in the treatment of osteitis. *Archives of Orthopedics and Trauma Surgery* 106: 36-41, 1986.

Abstract

Effects of mixture of fibrin–fibronectin sealant system and calcium carbonate in periodontal intrabony defects

Soo–Jin Chang

Department of dentistry,

The Graduate School. Yonsei University

(Directed by Professor Jung–Kiu Chai, DDS, MSD, PhD)

Calcium carbonate(CC) is biocompatible and gradually absorb to be replaced by bone when implanted into bone tissue. Fibrin–fibronectin sealant system (FFSS) is a product of human–derived plasma. The effect is hemostasis, tissue fixation and adhesion, We expect synergic effects of this two materials in periodontal regeneration. When FFSS was grafted with bone graft in intrabony defects, could be eliminated exofoliation of bone graft materials. This study evaluated above materials for periodontal regeneration of 6mm intrabony defects in 36 patients. Flap surgery was carried in 14 defects of control group. experimental group 1 was 11 defects grafted with calcium carbonate, experimental group 2 was 11 defects which were grafted with calcium carbonate with FFSS. The clinical parameters evaluated included changes in attachment level, probing depth, gingival recession at 6 months. Postsurgery probing depth reduction was $3.1 \pm 0.9\text{mm}$ in control, $3.8 \pm 1.6\text{mm}$ in experimental group 1, $4.1 \pm 1.1\text{mm}$ in experimental group 2. The result clinically and statistically improved compared to

baseline($P < 0.01$), but the difference found among the groups were not statistically significant. Postsurgery clinical attachment level was 1.6 ± 1.2 mm in control, 3.5 ± 2.0 mm in experimental group 1, 3.3 ± 1.2 mm in experimental group 2. All of the control and experimental groups resulted in a statistically significant reduction from baseline($P < 0.01$). The reduction of the experimental groups were statistically significant from control($P < 0.05$). But the change between experimental group 1 and experimental group 2 was not statistically significant.

We conclude that mixture of CC and FFSS is effective to periodontal regeneration in intrabony defect.

Key words

calcium carbonate, fibrin–fibronectin sealant system,
periodontal tissue regeneration, bone graft material