

골내 결손부에서 범랑기질 유도체의
임상적 효과

연세대학교 대학원

치의학과

이 경 진

골내 결손부에서 범랑기질 유도체의
임상적 효과

지도교수 김 종 관

이 논문을 석사학위 논문으로 제출함

2004년 6월 일

연세대학교 대학원

치 의 학 과

이 경 진

이경진의 석사학위 논문을 인준함

심사위원_____인

심사위원_____인

심사위원_____인

연세대학교 대학원

2004년 6월 일

감사의 글

부족하지만 한편의 논문을 완성하게 되었습니다.

먼저 부족함이 많은 저에게 끊임없는 지도와 따뜻한 격려로 이끌어주신 김종관 교수님께 진심으로 감사드리며, 논문이 완성되기까지 많은 관심으로 이끌어주신 최성호 교수님께 진심으로 감사드립니다. 그리고, 석사과정동안 많은 관심과 가르침을 주신 채중규 교수님, 조규성 교수님, 김창성 교수님께도 감사의 말씀 올립니다.

또한 논문 완성과정에서 많은 조언을 해주신 이용근 교수님께도 감사드리며, 결과분석과정에서 많은 조언 해주신 박지숙 선생님께 감사드립니다. 연구 내내 많은 도움을 주신 치주과 모든 의국원 여러분, 특히 결과 정리에 도움주신 김민중 선생님, 논문을 시작할때부터 연구가 잘 진행될 수 있게 도와주신 백정원 선생님께 깊은 감사를 드립니다.

그리고, 석사과정 내내 항상 함께하여 큰 의지가 되어준 수진 언니에게 고마움을 전합니다.

언제나 큰 사랑과 믿음으로 지켜봐 주시고 든든한 울타리가 되주시는 부모님과 언니 가족들에게 감사드리며 이 논문을 드립니다.

지켜봐 주시고 도와주신 모든분들에게 진심으로 감사드립니다.

2004년 6월

저 자 씬

차 례

그림 및 표 차례	ii
국문요약	iii
I. 서론	1
II. 연구 대상 및 방법	5
1. 연구대상	5
2. 연구방법	5
1) 실험군 설정	5
2) 외과적 처치 및 관찰	5
3) 측정에 사용된 임상지수들	8
4) 통계처리	8
III. 연구성적	9
1. 육안적 소견	9
2. 임상지수	9
1) 치주낭 탐침 깊이	9
2) 치은퇴축	10
3) 임상부착수준	10
4) 탐침골 깊이	11
5) 치태지수	11
6) 탐침시 출혈지수	11
IV. 총괄 및 고찰	13
V. 결론	18
참고문헌	20
영문요약	25

그림 및 표 차례

Figure 1. Study design	7
Figure 2. Probing pocket depth	9
Figure 3. Gingival recession	10
Figure 4. Clinical attachment level	10
Figure 5. Bone probing depth	11
Table 1. Changes of clinical parameters	12

국문요약

골내 결손부에서 법랑기질 유도체의 임상적 효과

치주질환으로 인해 상실된 치주조직의 재생에 법랑기질 유도체(Enamel Matrix Derivative : EMD)가 갖는 임상적인 효과를 알아보려고 27명의 만성 치주염 환자의 29개의 골내낭을 대상으로 치은박리수술을 시행한 15개의 골내낭을 대조군으로, 치은박리수술 시 EMD를 이식한 14개의 골내낭을 실험군으로 설정하였다. 술 전과 술 후 6개월의 치료효과를 치주낭 탐침깊이, 치은 퇴축, 임상부착수준, 탐침골 깊이의 변화로 비교하여 다음과 같은 결론을 얻었다.

1. 임상부착수준의 변화는 대조군($1.67 \pm 0.72\text{mm}$), 실험군($2.93 \pm 1.27\text{mm}$)에서 술 후 6개월에 유의성있는 증가를 보였고 ($p < 0.05$), 실험군의 변화가 대조군에 비해 크게 나타났다 ($p < 0.01$).
2. 탐침골 깊이의 변화는 대조군($1.13 \pm 0.92\text{mm}$), 실험군($2.71 \pm 1.14\text{mm}$)에서 술 후 6개월에 유의성있는 감소를 보였고 ($p < 0.05$), 실험군의 변화가 대조군에 비해 크게 나타났다 ($p < 0.05$).

이상의 결과로 치주 골내낭의 치료시 치은박리수술만 시행한 대조군에 비해 EMD를 이식하는 경우에 임상부착수준의 증가, 탐침골 깊이의 감소가 통계적으로 유의한 차이를 나타내었으므로 EMD는 치주조직 재생에 효과적인 것으로 생각된다.

핵심되는말 : 법랑기질 유도체, 치주조직 재생, 무세포성 백악질, 임상부착수준, 탐침골 깊이

골내 결손부에서 범랑기질 유도체의

임상적 효과

(지도교수 김종관)

연세대학교 대학원 치의학과

이 경 진

I. 서 론

치주질환은 치조골과 치주인대의 상실을 야기하는데, 치주낭에 침착된 세균이 치주조직의 파괴에 중요한 역할을 한다. 따라서 치주질환에 대한 치료의 목적은 치태세균을 제거하여 질환의 진행을 정지시킬 뿐만 아니라, 상실된 치주조직의 재생을 이루는 것이다(Zander 등, 1976). 진정한 치주조직 재생은 일반적인 치주치료의 결과로 나타나는 긴 상피부착에 의한 치주조직의 회복이 아니라 질환에 이환된 치근 표면에 무세포성 백악질이 생성되고, 새로운 치주인대가 신생 치조골과 백악질을 기능적으로 연결시키는 것이다(Garrett, 1996, Hirooka, 1998).

이러한 목적을 달성하기 위하여 다양한 치료술식과 재료들이 연구되고 있으며, 임상에 적용되고 있다. 치주조직의 재생을 위하여 다양한 골이식 재료, 차단막을 이용한 치주조직유도재생술(Guided Tissue Regeneration, GTR), 치근면 처치 등의 방법이 사용되어 왔고, 최근에는 성장인자, 골형성 단백질

(bone morphogenic protein, BMP), 법랑기질 유도체(Enamel Matrix Derivative : EMD)의 처치법 등이 연구되고 있다.

골이식술에 이용되는 재료는 자가골 이식재, 동종골 이식재, 이종골 이식재 및 합성골 이식재가 있는데 이 중 자가골 이식재가 임상적으로 성공적인 결과를 보이지만 그 사용이 제한적이며, 동종골 이식재는 주로 탈회냉동건조 동종골(Decalcified Freeze-Dried Bone Allograft : DFDBA)이 이용되는데 여러 연구에서 신생골 형성과 신부착을 유도함이 보고되었다(Pearson 등, 1981, Quintero 등, 1982). 합성골 이식재는 tri-calcium phosphate, hydroxyapatite, calcium carbonate, bioactive glass 등이 있으며, 치조골 결손부에 이식시 임상적으로 신생골 형성이 증진되는데, 이는 숙주골이 자라 들어올 수 있는 공간을 유지해주는 역할을 한 것이다(Barnett 등, 1989).

치주조직유도재생술은 치주인대에서 유래하는 세포만이 신부착을 형성할 수 있으므로, 차단막을 이용해서 치은상피세포의 근단이동을 차단하고, 결합조직세포가 치근면과 접촉하는 것을 막아서 치주인대세포에 의한 치주조직의 재생을 유도하는 것이다(Gottlow 등, 1986, Nyman 등, 1982a). 그러나 이것은 차단막을 이용하여 치은 세포를 배제하는 물리적인 방법으로 재생에 필요한 세포과정을 촉진시키는 것이 아니다.

치주 조직의 재생을 위한 또다른 방법은 테트라사이클린, 구연산 등을 이용한 치근표면의 처치술, 성장인자의 이용, 골형성 단백질의 이용, EMD의 사용 또는 재생술식의 여러가지 재료와 방법을 혼합하여 사용하는 것이다.

EMD는 1997년에 치근의 발생 과정을 모방하고 치주조직의 재생을 촉진하는 조직치유의 조절자로 소개되었는데(Gestrelus 등, 1997b, Hammarström, 1997, Zetterström 등, 1997) EMD를 이용하는 방법은 치근과 치주조직의 발생시에 일어나는 과정을 모방함으로써 치주조직의 재생을 촉진하고자 하는 것이다. 치아 발생과정중 치근의 발생과정은 외측 법랑상피와 내측 법랑상피가 치아기의 치경륜으로부터 증식되어 Hertwig 상피근초(Hertwig's Epithelial Root Sheath : HERS)를 형성하고 이 HERS의 내측 상피세포들이 치아유두(dental papilla)를 둘러싸면서 어떤 물질을 분비해서 치아유두의 가장자리에

있는 세포들이 조상아세포로 분화하도록 유도하고, 이 조상아세포들이 치근의 상아질을 형성한다. HERS는 치근의 상아질 형성을 시작하게 하고 난 후 끊어져서 치아주위에 망상조직을 형성해서 주위의 치아낭(dental follicle) 세포들이 이 사이로 통과해서 새로 형성된 치근면에 부착하도록 한다(Owens, 1978). 여기서 이 치아낭 세포들은 백악아세포로 분화해서 유기기질을 침착시켜서 백악질을 형성하게 된다(Cho 등, 1991, Slavkin, 1976). 이와 같이 치근의 상아질과 백악질이 형성되기 위해서는 HERS의 상피세포가 각각의 간엽세포가 들어있는 치아유두와 치아낭에 영향을 주어서 분화를 유도해야만 한다(Kollar와 Baird, 1970a, 1970b). 이러한 상피-간엽 상호작용에는 화학유도물질이 관여하는데, 이들은 세포기질이나 내측 기저막에서 분비되어 이와 관련된 수용체와 결합하고 세포내에서 신호체가 되어서 간엽세포의 분화를 유도하게 된다(Thesleff와 Hurmerinta, 1981, Thesleff 등, 1991). 이러한 상피-간엽 상호작용에서의 화학유도물질에 대한 연구에서 법랑질과 연관된 단백질이 백악질 형성에 관여한다고 밝혀졌으며, Hammarström(1997)은 치아낭의 간엽세포가 법랑기질에 노출되면 무세포성 경조직이 법랑질 표면에 형성되는 것을 관찰했고, 법랑기질 단백질의 주성분인 amelogenin이 치근 형성과정에서 나타나는 것을 면역조직화학적 방법에 의해 관찰했다. Gestrelus 등(1997a)은 EMD를 propylene glycol alginate에 용해시켜서 적용시킨 첫주동안 섬유아세포양세포의 재군집을 촉진하는 것을 관찰했다. 또한 Gestrelus 등(1997b)은 EMD가 in vitro에서 치주인대세포의 증식을 돕고, 치주인대세포에 의한 단백질 합성량을 증가시킴으로써 조직재생부위에서 세포의 positive matrix로 작용한다고 주장했다. Hammarström 등(1997)은 돼지의 법랑기질을 원숭이의 치근면에 실험적으로 형성한 열개형 골 결손부에 적용시 치근면에 단단히 부착된 무세포성 백악질이 형성되었다고 보고하고, 무세포성 백악질, 치주인대, 치조골 등 치주조직의 재생이 이들 조직의 정상적인 발달을 모방함으로써 가능하다고 하였다.

EMD는 치근 발생시기의 백악질 형성시 법랑기질 단백질의 역할을 모방하여 작용하므로, EMD를 임상적으로 적용하면 법랑기질 단백질이 치근표면의

세포외 단백질 기질에 모여서 무세포성 백악질 형성과 치주인대와 치조골을 유도하는 환경을 만들어준다.

오 등(1997)은 성견에 1면 골결손부를 형성하여 EMD를 적용 8주 후에 조직학적으로 관찰한 결과, 신생백악질 형성에 우수한 효과를 보였는데, 이는 EMD가 조직치유과정에서 백악아세포의 분화를 집중적으로 촉진시켜서 백악질의 형성을 유도하기 때문인 것으로 생각된다. Wikesjo와 Nilveus(1990)에 의하면 치주조직의 재생이 효과적으로 일어나기 위해서 골결손부에서 혈병이 형성되고 초기 치유기간 동안에 안정되어 있는 것이 중요하다 했는데, 최 등(2000)은 성견 1면 골결손부에서 치은박리수술만을 시행한 경우와 EMD만 적용한 경우, EMD와 calcium sulfate paste 혼합물을 적용한 경우를 비교한 결과, calcium sulfate paste를 혼합처리한 경우 신생골 및 신생 백악질 형성이 증가되었는데, 이는 calcium sulfate paste가 기존의 경화직후 깨지기 쉬운 calcium sulfate의 단점을 보완한 paste 형태로 초기 치유기간 동안 안정된 형태로 유지되어 창상을 치은 결합조직으로부터 보호하고, 창상부위의 안정과 공간 확보의 기능을 하여 치주조직 재생 능력을 향상시켰다고 보고했고(김, 1999, 서 등, 1997), 또한 EMD의 carrier 역할을 하여 EMD가 창상부위에서 지속적으로 오랜기간 작용을 나타나게 하여 EMD의 작용이 상승된다 하였다.

이에 본 연구에서는 EMD가 인체의 골내 결손부에서 치주조직 재생에 미치는 임상효과를 알아보기 위하여 EMD를 이식한 경우와 치은박리소파술만 시행한 경우의 술 전과 술 후 6개월의 결과를 비교하여 다소의 지견을 얻었기에 이에 보고하는 바이다.

II. 연구 대상 및 방법

1. 연구대상

연세대학교 치과대학병원 치주과에 내원한 만성 치주염으로 진단된 27명 환자의 29개(실험군 14개, 대조군 15개)의 골내낭을 이용하며, 연령분포는 31세에서 64세까지(평균 45.5세)였고, 남자가 12명, 여자가 15명이었다. 연구대상자들은 특이한 전신적 질환이 없었고, 최근 12개월 내에 약물투여를 받고 있지 않았다. 대상치아는 구강위생교육과 치석제거술 후 치주낭 탐침 깊이가 6mm 이상이고 수술시 골내 치주낭 깊이가 3mm 이상, 골내 치주낭 폭이 2mm 이상인 치조골 결손부를 가진 치아를 선택하였다. 제 3대구치와 치근 이개부의 골결손부를 가진 치아는 연구대상에서 제외하였다.

2. 연구방법

1) 실험군 설정

환자는 무작위로 두 그룹으로 나누었다. 37세에서 64세까지(평균 44.7세) 15명의 환자의 15개의 골내낭에서 치은박리소파술만 시행한 경우를 대조군으로, 31세에서 58세까지(평균 45.3세) 12명의 환자의 14개의 골내낭에서 치은박리 수술시 EMD(Emdogain^{®*})를 사용한 경우를 실험군으로 하였다. 두 그룹의 연령이나 성별에는 통계적으로 유의한 차이가 없었다.

2) 외과적 처치 및 관찰

모든 대상 환자에 대해 구강위생교육과 치석제거술을 시행하고, 1주일 후 내원하여 치은박리수술 시행시 치주낭 깊이, 치은퇴축, 임상부착수준, 탐침골 깊이, 치태지수, 탐침시 출혈 유무를 측정하였다. 술 후 3개월에 내원하여 구

강위생관리를 받고, 술 후 6개월에는 수술시 측정된 임상지수들을 다시 측정하고 구강위생교육과 치석제거술을 시행하였다. (Fig 1)

치은박리수술은 국소마취 시행 후 치은열구에 절개를 시행하여 전층 치은판막을 형성한 후 골내낭과 주위에 존재하는 염증조직을 제거하고 치근활택술을 시행하였다. 대조군은 치근활택술 시행 후 판막을 재위치시켜 봉합하였다. 실험군은 골결손부위의 치근면을 테트라사이클린⁺으로 3분간 처리하고, EMD(Emdogain^{®*}) 0.3ml를 골 결손부 바닥에서부터 골 결손부의 노출된 치근면을 모두 덮도록 도포하고 골 결손부위와 이식재료가 완전히 덮힐 수 있도록 치은판막을 봉합하였다. 술 후 5일간 항생제(penicillin[#] 250mg, t.i.d.)를 복용하고, 수술부위는 6주간 기계적 구강위생술식을 시행하지 않고 리스트린 용액(뉴트린 액^{**})으로 구강세척을 하루 3회 이상 시행하도록 하였다.

*Emdogain[®], Biora AB, Malmö, Sweden

+ 테트라사이클린, 종근당, 한국

#오구멘틴 정, 일성신약, 한국 또는 목시클 정, 대웅제약, 한국

**뉴트린 액, 근화제약, 한국

Fig 1. Study design

	Initial exam ↓	Op. day ↓	Post op. 6months ↓
PI		*	*
BI		*	*
PPD	*	*	*
REC	*	*	*
CAL	*	*	*
BPD		*	*
IBDD		*	
IBDW		*	

PI : Plaque Index

BI : Bleeding Index

PPD : Probing Pocket Depth

REC : Gingival Recession

CAL : Clinical Attachment Level

BPD : Bone Probing Depth

IBDD : Intrabony Defect Depth

IBDW : Intrabony Defect Width

3) 측정에 사용된 임상지수들

가. 치주낭 탐침 깊이

각각의 대상치아에서 협측 근원심면, 협측 중앙면, 설측 근원심면, 설측 중앙면의 6부위를 치주낭 탐침소자를 이용하여 조직의 저항력이 느껴질 정도까지 근단방향으로 삽입한 후, 치은변연부부터 치주낭 기저부까지의 깊이를 1.0mm 단위로 측정하였다.

나. 치은퇴축

백악법랑경계부에서 치은변연부까지의 거리를 측정하였다.

다. 임상부착수준

치은퇴축 양의 측정치와 측정된 치주낭 탐침깊이를 합산하였다.

라. 탐침골 깊이

각각의 대상치아에서 국소 칫윤마취 후 치주낭 탐침 깊이의 측정부위와 같은 6부위에서 치주낭 탐침소자를 치조골 변연부에 닿는 느낌이 있을 때까지 힘있게 근단방향으로 삽입하여 백악법랑경계로부터의 깊이를 측정하였다.

마. 치태지수

Löe&Silness Plaque Index(Silness와 Löe, 1964)를 이용하여 치은 연상 치태의 축적 정도를 기록하였다.

바. 탐침시 출혈지수

치주낭 탐침시 출혈의 유무를 관찰하여 기록하였다.

4) 통계처리

치주낭 탐침 깊이, 치은퇴축, 임상부착수준, 탐침골 깊이는 각 대상 치아의 여섯 부위에서 얻어진 기록중 가장 깊은 부위의 기록을 통계처리에 사용했다. 대조군과 실험군의 술 전, 술 후를 비교하기 위해 paired t-test를, 대조군과 실험군간의 치료반응의 비교를 위해 unpaired t-test를 이용하였다. 통계처리는 SPSSWIN11.0 프로그램을 사용하여 분석하였다.

III. 연구 성적

1. 육안적 소견

대조군과 실험군 모두 술 후 1주에 봉합사를 제거하였으며 모두 염증 소견 없이 정상적인 치유상태를 보였다.

2. 임상지수

대조군과 실험군의 술 전 치주낭 탐침 깊이, 치은퇴축, 임상부착수준, 탐침 골 깊이, 치태지수, 탐침시 출혈지수, 골내낭의 깊이와 폭은 통계적으로 유의한 차이를 보이지 않았으므로 연구대상 집단의 동질성이 확보되었다 ($p < 0.05$).

1) 치주낭 탐침 깊이

치석제거술 후 치주낭 탐침 깊이는 대조군은 $7.47 \pm 1.56\text{mm}$ 에서 술 후 6개월에는 $4.33 \pm 1.40\text{mm}$ 로, 실험군은 $7.57 \pm 1.40\text{mm}$ 에서 $3.71 \pm 1.27\text{mm}$ 로 각각 통계적으로 유의하게 감소하였으나 ($p < 0.05$), 실험군과 대조군간에 통계적으로 유의한 차이를 보이지 않았다. (Fig 2, Table 1)

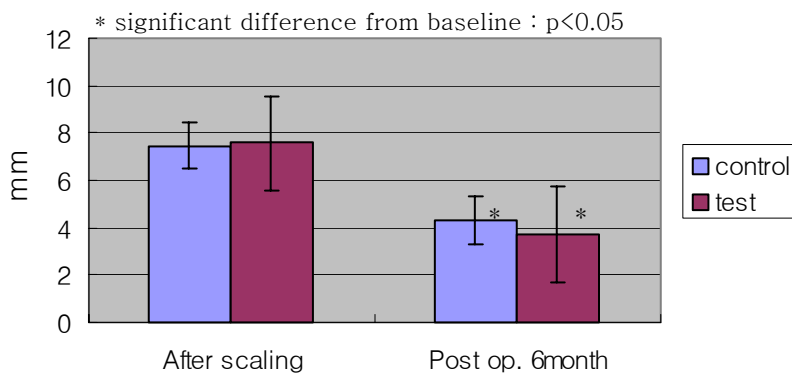


Fig 2. Probing pocket depth (mm)

2) 치은퇴축

치석제거술 후 치은퇴축은 대조군은 $1.20 \pm 1.47\text{mm}$ 에서 술 후 6개월에는 $2.67 \pm 1.84\text{mm}$ 로, 실험군은 $1.36 \pm 1.74\text{mm}$ 에서 $2.29 \pm 1.98\text{mm}$ 로 각각 통계적으로 유의하게 증가하였으나 ($p < 0.05$), 실험군과 대조군간에 통계적으로 유의한 차이를 보이지 않았다. (Fig 3, Table 1)

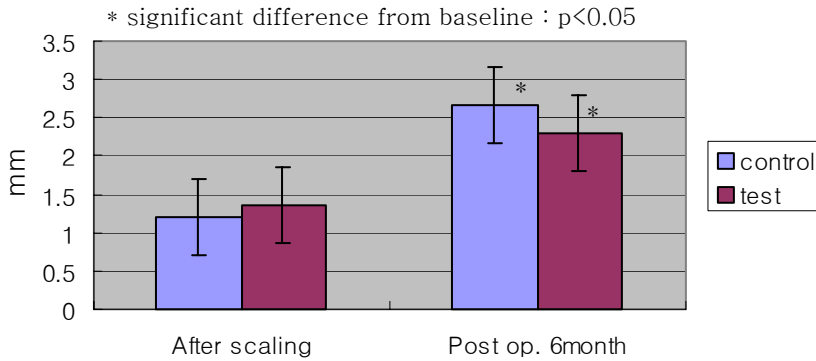


Fig 3. Gingival recession (mm)

3) 임상부착수준

치석제거술 후 임상부착수준은 대조군은 $8.67 \pm 1.72\text{mm}$ 에서 술 후 6개월에는 $7.00 \pm 1.60\text{mm}$ 로, 실험군은 $8.93 \pm 2.23\text{mm}$ 에서 $6.00 \pm 1.92\text{mm}$ 로 각각 통계적으로 유의하게 증가하였고 ($p < 0.05$), 실험군이 대조군에 비해 통계적으로 유의한 증가를 보였다 ($p < 0.01$). (Fig 4, Table 1)

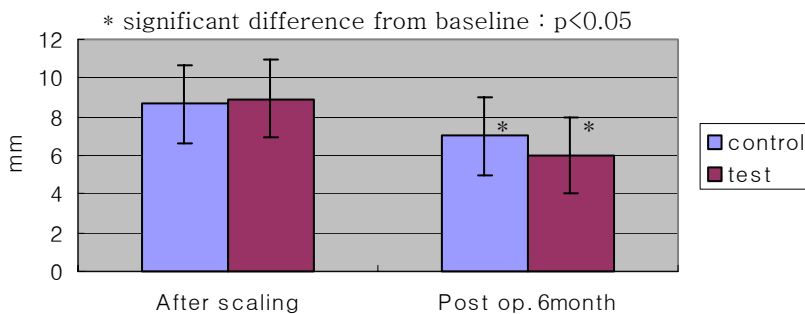


Fig 4. Clinical attachment level (mm)

4) 탐침골 깊이

치석제거술 후 탐침골 깊이는 대조군은 $10.20 \pm 1.90\text{mm}$ 에서 술 후 6개월에는 $9.07 \pm 1.95\text{mm}$ 로, 실험군은 $10.14 \pm 2.14\text{mm}$ 에서 $7.43 \pm 2.06\text{mm}$ 로 각각 통계적으로 유의하게 감소하였고 ($p < 0.05$), 실험군이 대조군에 비해 통계적으로 유의한 감소를 보였다 ($p < 0.05$). (Fig 5, Table 1)

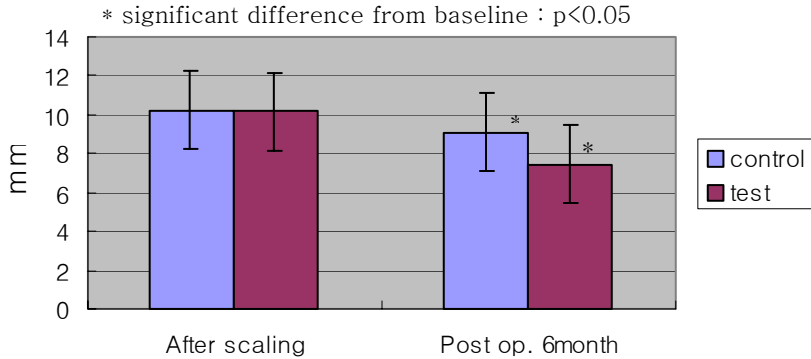


Fig 5. Bone probing depth (mm)

5) 치태지수

치석제거술 후 치태지수는 대조군은 0.66 ± 0.25 , 실험군은 0.60 ± 0.27 로 실험군과 대조군 간에 통계적으로 유의한 차이가 없었고, 술 후 6개월에 대조군은 0.42 ± 0.20 , 실험군은 0.35 ± 0.29 로 실험군과 대조군 간에 통계적으로 유의한 차이가 없었다. 대조군과 실험군 모두 술 전에 비해 술 후 6개월에 통계적으로 유의한 감소를 보였다 ($p < 0.05$).

6) 탐침시 출혈지수

치석제거술 후 탐침시 출혈지수는 대조군은 0.71 ± 0.29 , 실험군은 0.63 ± 0.25 로 통계적으로 유의한 차이가 없었고, 술 후 6개월에 대조군은 0.29 ± 0.14 , 실험군은 0.24 ± 0.16 으로 통계적으로 유의한 차이가 없었다. 대조군과 실험군 모두 술 전에 비해 술 후 6개월에 통계적으로 유의한 감소를 보였다 ($p < 0.05$).

Table 1. Changes of clinical parameters

		Control (N=15)	Test (N=14)
		Mean±SD	Mean±SD
PPD (mm)	After scaling	7.47±1.56	7.57±1.40
	Post op. 6months	4.33±1.40*	3.71±1.27*
	Changes	3.13±1.30	3.86±1.70
REC (mm)	After scaling	1.20±1.47	1.36±1.74
	Post op. 6months	2.67±1.84*	2.29±1.98*
	Changes	1.20±1.47	1.36±1.74
CAL (mm)	After scaling	8.67±1.72	8.93±2.23
	Post op. 6months	7.00±1.60*	6.00±1.92*
	Changes	1.67±0.72	2.93±1.27 [#]
BPD (mm)	After scaling	10.20±1.90	10.14±2.14
	Post op. 6months	9.07±1.95*	7.43±2.06*
	Changes	1.13±0.92	2.71±1.14 ^{##}
PI	After scaling	0.66±0.25	0.60±0.27
	Post op. 6months	0.42±0.20*	0.35±0.29*
	Changes	0.24±0.20	0.26±0.33
BI	After scaling	0.71±0.29	0.63±0.25
	Post op. 6months	0.29±0.14*	0.24±0.16*
	Changes	0.42±0.24	0.39±0.23

* significant difference from baseline : p<0.05

significant difference from control : p<0.01

significant difference from control : p<0.05

SD : Standard Deviation

IV. 총괄 및 고찰

외과적 치주 치료는 질환부위의 세균을 제거하고 염증상태를 해결할 수는 있었지만, 치조골 재생과 치주조직 재생에는 큰 개선이 없이 긴 접합상피의 형성으로 치유되었다. 최근에 치주조직의 재생을 위한 새로운 방법들이 소개되었는데, 골이식을 동반한 치은판막수술, 차단막을 이용한 치주조직유도재생술, 성장인자의 사용, 치근면의 처치 등이다. 그중 차단막과 골이식술에 의한 치주치료는 치주치유에 관여하는 세포의 이주에 물리적인 유도방법으로 작용할 뿐, 직접 세포들의 증식, 이주, 기질합성을 촉진할 수는 없다(Nyman 등, 1982a, 1982b, Gottlow 등, 1986). 진정한 치주조직의 재생을 위해서는 치주인대세포와 조골세포의 이주, 이들 세포들의 증식, 기질 합성이 필요하며, 이러한 세포과정을 촉진시키기 위해서는 성장인자가 필요하다. 성장인자의 화학주성 효과는 치주병소 기저부에 존재하는 골조직과 치주인대에 영향을 주어서 이들 세포를 치관쪽으로 이주시키는 작용을 하고, 성장인자는 치주병소부위로 이주한 치주인대세포들의 증식을 촉진한다(Matsuda 등, 1992). 성장인자들은 치주인대세포와 조골세포에 작용해서 이들의 이주, 증식을 촉진함으로써 치주조직재생에 우수한 효과를 보이지만, 이들은 치주조직에서 유래되어 생성된 것이 아니고 전신적으로 생성된 autocrine factor들이므로 치주조직의 치유과정에서 형성되는 조직의 완전한 재생을 이룰 수는 없고 단지 촉진해줄 수만 있을 것이다. 그러므로 보다 완전한 치주조직의 재생을 위해서는 치아 및 치주조직 자체의 발생과정에서 이들 세포의 형성과 증식에 관여하는 autocrine factor가 필요하다.

치근의 발생과정중 HERS와 치아유두, 치아낭 사이에서 일어나는 상피-간엽 상호작용에 관여하는 화학유인물질에 대한 연구 과정에서, 법랑기질 단백질(enamel matrix protein, EMD)이 백악질 형성과정에서 이러한 화학유인물질로 작용할 것으로 추측되던 중 Hammarström 등(1997)은 치아낭의 간엽세포가 법랑기질에 노출되면 무세포성 경조직이 법랑질 표면에 형성되는 것을 관찰했고, 법랑기질의 주성분인 amelogenin이 치근형성과정에서 나타나는 것을

관찰했다. Hammarström 등(1997), Gestrelus 등(1997b)이 동물실험을 통하여 EMD의 효과를 연구한 결과 EMD가 치주조직 재생에 효과가 있다 하였고, Heijl 등(1997)은 인체의 하악전치 순측 열개형 결손부에 EMD를 적용 4개월 후 조직학적으로 관찰한 결과 신생 무세포성 백악질과 신생골이 형성되었다고 보고했다.

EMD 처치 연구에서 Heijl(1997)은 EMD의 장기적인 효과를 평가하기 위해서 치은박리수술시 EMD를 이식한 경우와 치은박리수술만 시행한 경우의 8, 16, 36개월의 결과를 비교한 결과 EMD를 사용한 경우에는 36개월 후 치주낭 탐침 깊이 3.1mm 감소, 임상부착수준 2.2mm 증가를 보였으며, 치은박리수술만 시행한 대조군에서는 치주낭 탐침 깊이 2.3mm 감소, 임상부착수준 1.7mm 증가를 보였고, 방사선적 골높이는 대조군에서는 초진시와 변화가 거의 없는 반면, EMD를 사용한 경우는 36개월 후 2.6mm 증가했는데, 이는 골결손부를 66%채운 것이다. 따라서 Heijl 등(1997)은 EMD의 사용이 방사선적 골높이의 증가, 임상부착수준의 증가를 보인다고 하였다. Pontoriero 등(1999)은 EMD를 넣은 경우 12개월 후 치주낭 탐침 깊이 4.2mm 감소, 임상부착수준은 2.9mm 증가한데 비해, 치은박리수술만 시행한 경우 치주낭 탐침깊이 3.4mm 감소, 임상부착수준 1.7mm 증가를 보였다. Heden 등(1999)은 145개의 골내낭에서 12개월 후 치주낭 탐침 깊이 5.2mm 감소와 임상부착수준 4.6mm 증가를 보였는데 이는 다른 연구들에 비해 임상적으로 더 높은 개선을 보인 것으로, 저자는 1989년부터 EMD를 다루어 기술이 다른 연구자들에 비해 좋았다고 하면서 EMD의 수술 역시 술자의 기술에 의존적이라 했다. Heden(2000)은 치은박리수술시 EMD를 이식한 경우와 이식하지 않은 경우를 비교한 연구에서 1999년의 연구와 유사한 결과를 얻었는데, 담배가 미치는 영향을 비교한 결과, 흡연자에서도 EMD 사용시 좋은 결과가 얻어지기는 했으나 비흡연자에 비해서는 결과가 좋지 않았고, 특히 방사선적 골높이의 증가량은 비흡연자에 비해 낮게 나타났다. 따라서 흡연이 EMD 사용의 결과에 좋지 않은 영향을 미친다고 하였다. Froum 등(2001)의 연구에서 12개월 후 치주낭 탐침 깊이 4.94mm 감소, 임상부착수준 4.26mm 증가를 보이고, 치은박리수술만 시행한

경우 치주낭 탐침 깊이 2.24mm 감소, 임상부착수준 2.75mm 증가를 보였다.

Pontoriero 등(1999)이 EMD를 넣은 경우와 차단막을 이용한 치주조직유도재생술을 비교한 연구에서 EMD 사용시 12개월 후 치주낭 탐침깊이 4.2mm 감소, 임상부착수준 2.9mm 증가를 보였고, 차단막을 사용시 치주낭 탐침 깊이 4.5mm 감소, 임상부착수준 3.1mm 증가, 치은박리수술만 시행시 치주낭 탐침 깊이가 3.4mm 감소, 임상부착수준 1.7mm 증가를 보였다. 차단막을 사용하는 치주조직유도재생술과 EMD의 사용은 임상적인 효과의 차이를 보이지 않았다. Esposito 등(2003)도 EMD의 연구들에 대한 분석을 통해 EMD의 효과를 치은박리수술과 치주조직유도재생술, 다양한 골이식재를 사용한 경우와 비교하였는데, EMD가 치은박리 수술에 비해 임상부착수준을 증가시키고 치주낭 탐침 깊이를 감소시키는 효과가 크기는 하지만, 치주조직유도재생술의 효과와 비슷하다 하면서, EMD를 치주적으로 예후가 매우 안좋은 경우에 사용한 경우의 효과에 대한 연구가 필요하다고 했다. Sculean 등(2001)은 치주골내낭 치료시 EMD와 치주조직유도재생술을 사용하여 술 후 1년, 4년에 조사한 결과, 두 방법의 임상적인 결과가 비슷하였다. 치주조직유도재생술은 EMD의 임상적인 효과와 비슷하다는 연구결과가 있었으나, EMD에 비해 단점이 있다. 즉, 막을 자르고 위치시키고 봉합하는 과정에 시간이 많이 들고, 기술에 의존적이며, 비흡수성 막을 사용시 2차 수술이 필요하다. 이러한 어려움으로 인해 치주조직 재생을 위한 새로운 방법에 관심이 모아지고 특히 Silvestri 등(2000)에 의하면 치주조직유도재생술과 EMD는 임상부착수준의 증가량이 통계적으로 유의한 차이를 보이지 않고, 임상적인 결과가 비슷하므로 EMD의 사용에 관심이 모아진다.

또한 Giannobile 등(2003)은 EMD를 사용하여 행해진 연구들에 대한 분석을 통하여 EMD 사용시 염증 반응이나 항체의 반응을 일으키지 않아서 안전하다고 하면서, EMD가 임상부착수준을 증가시키고 치주낭 탐침깊이를 감소시켜서 골내 결손부를 개선시키지만, 효과에 대한 장기적인 평가가 필요하다고 했다. Sculean 등(2001)은 치주 골내낭 치료시 EMD를 이식하고 1년, 4년 후에 조사한 결과, 임상부착수준의 증가는 1년, 4년에 통계적으로 유의한 차이가

없어서 치료결과가 유지됨을 보고했다.

본 연구에서는 EMD를 치은박리수술시 골결손부에 적용하여 치주조직재생에 미치는 영향을 연구한 결과, EMD 사용에 따른 조직의 부작용이나 감염, 치유 지연 등이 나타나지 않았는데, Zetterström 등(1997)이 EMD는 치주수술에 사용시 면역유발능이 매우 낮다고 한 보고와 일치한다. 본 연구의 임상결과는 실험군과 대조군 모두 술 후 6개월에 치주상태의 개선을 보였다. Westfelt 등(1985)은 대부분의 조직학적인 변화는 술 후 6개월에 일어난다고 보고했으므로, 수술의 결과를 평가하기 전에 6개월의 치유기간을 두었다. 대조군에서는 치주낭 탐침 깊이 3.13mm 감소, 치은퇴축 1.20mm 증가, 임상부착수준 1.67mm 증가, 탐침골 깊이 1.13mm 감소를 보이는데, 이는 이전의 여러 보고와 유사한 결과였다. 실험군에서는 치주낭 탐침 깊이 3.86mm 감소, 치은퇴축 1.36mm 증가, 임상부착수준 2.93mm 증가, 탐침골 깊이 2.71mm 감소하여 대조군보다 평균적으로 더 나은 개선을 보였다. Mombelli 등(1997)은 수술 후의 다양한 임상 결과는 구강 위생상태의 영향을 받는다 하여 치주 치료시 치태조절의 중요성을 강조했는데, 본 연구에서 치태지수와 탐침시 출혈지수는 대조군과 실험군에서 통계적으로 유의한 차이가 없었으며, 이는 치료부위의 치태조절이 비슷한 수준으로 행해졌음을 의미하고, 실험군과 대조군 모두 술 후에 술 전보다 개선된 구강위생 상태를 보였다.

본 연구는 술 후 6개월의 평가이므로, EMD의 장기적인 골재생 효과를 알아보기 위해서 더 장기간의 연구가 필요하고, 더 많은 골내낭을 이용하여 골내낭의 형태에 따른 골재생 정도를 알아보아 각각의 골내낭 형태에 따른 골재생을 예견, 평가하고, 실제로 치주조직 재생이 일어났는지 확인하기 위해 조직학적인 관찰이 필요할 것으로 생각된다. 또한 본 연구는 여러명의 술자에 의해 수술이 이루어졌고, split mouth로 연구가 진행되지 않아서 술자에 의한 요소와 환자에 의한 요소는 제거되지 않은 결과를 얻었으므로, 한 명의 술자에 의해 split mouth로 연구가 진행되면 더 좋은 결과를 얻을 것으로 생각된다 (Okuda 등, 2000). 본 연구에서는 흡연자의 비율이 매우 낮아서 흡연에 의한 영향은 고려하지 않았는데, 연구집단이 큰 경우라면 흡연이 EMD에 의한 치주

조직 재생에 미치는 영향에 대해서도 평가할 수 있을 것으로 생각된다. 또한 최 등(2000)이 성견 1면 골결손부에서 EMD와 calcium sulfate paste 혼합물을 적용하여 연구한 결과 신생골 및 신생 백악질 형성이 EMD의 단독사용에 비해 증가되는 결과를 얻은 바 있는데, 이처럼 EMD 단독 사용의 효과를 증진시키는 다른 재생 술식과의 병행 사용에 대한 연구도 이루어져야 한다.

결론적으로 치은박리수술시 EMD의 사용은 치은박리수술만 시행한 경우보다 임상부착수준의 증가와 탐침골 깊이의 감소에 효과가 있었고, 앞으로 EMD의 사용시 다른 재생술식과 병행하여 사용하는 경우의 효과에 대해서도 연구가 이루어져야 할 것이다.

V. 결 론

치주질환으로 인해 상실된 치주조직의 재생에 미치는 EMD의 임상적 효과를 알아보려고 27명의 치주질환을 가진 환자의 29개의 골내낭에 대하여 치은박리수술을 시행한 15개의 골내낭을 대조군으로, 치은박리수술시 EMD를 사용한 14개의 골내낭을 실험군으로 설정하였다.

술 전과 술 후 6개월의 치료효과를 치주낭 탐침깊이, 치은퇴축, 임상부착수준, 탐침골 깊이의 변화를 비교하여 다음과 같은 결론을 얻었다.

1. 치주낭 탐침 깊이는 대조군이 $7.47 \pm 1.56\text{mm}$ 에서 $4.33 \pm 1.40\text{mm}$ 로 $3.13 \pm 1.30\text{mm}$ 감소했고, 실험군이 $7.57 \pm 1.40\text{mm}$ 에서 $3.71 \pm 1.27\text{mm}$ 로 $3.86 \pm 1.70\text{mm}$ 감소하여 술 후 6개월에 통계적으로 유의한 감소를 보였다($p < 0.05$).
2. 치은퇴축은 대조군이 $1.20 \pm 1.47\text{mm}$ 에서 $2.67 \pm 1.84\text{mm}$ 로 $1.20 \pm 1.47\text{mm}$ 증가했고, 실험군이 $1.36 \pm 1.74\text{mm}$ 에서 $2.29 \pm 1.98\text{mm}$ 로 $1.36 \pm 1.74\text{mm}$ 증가하여 술 후 6개월에 통계적으로 유의한 증가를 보였다($p < 0.05$).
3. 임상부착수준은 대조군이 $8.67 \pm 1.72\text{mm}$ 에서 $7.00 \pm 1.60\text{mm}$ 로 $1.67 \pm 0.72\text{mm}$ 증가했고, 실험군이 $8.93 \pm 2.23\text{mm}$ 에서 $6.00 \pm 1.92\text{mm}$ 로 $2.93 \pm 1.27\text{mm}$ 증가하여 술 후 6개월에 통계적으로 유의한 증가를 보였다($p < 0.05$). 실험군의 임상부착수준은 대조군에 비하여 큰 변화를 보였다($p < 0.01$).

4. 탐침골 깊이는 대조군이 $10.20 \pm 1.90\text{mm}$ 에서 $9.07 \pm 1.95\text{mm}$ 로 $1.13 \pm 0.92\text{mm}$ 감소했고, 실험군이 $10.14 \pm 2.14\text{mm}$ 에서 $7.43 \pm 2.06\text{mm}$ 로 $2.71 \pm 1.14\text{mm}$ 감소하여 술 후 6개월에 통계적으로 유의한 감소를 보였다($p < 0.05$). 실험군의 탐침골 깊이는 대조군에 비하여 큰 변화를 보였다. ($p < 0.05$)

이상의 결과로 치주골내양의 치료시 EMD를 사용하는 경우 임상부착수준이 유의하게 증가하고 탐침골 깊이가 유의하게 감소하는 결과를 나타내었으므로 EMD는 치주조직 재생에 효과적인 것으로 생각된다.

참고문헌

- Barnett JD, Mellonig JT, Gray JL, Towle HJ: Comparison of freeze-dried bone allograft and porous hydroxylapatite in human periodontal defects. *J Periodontol* 60: 231-7, 1989.
- Cho MI, Lin WL, Garant PR: Occurrence of epidermal growth factor-binding sites during differentiation of cementoblasts and periodontal ligament fibroblasts of the young rat: a light and electron microscopic radioautographic study. *Anat Rec* 231: 14-24, 1991.
- Esposito M, Coulthard P, Worthinton HV: Enamel matrix derivative (Emdogain) for periodontal tissue regeneration in intrabony defects. *Cochrane Database Syst Rev* 2: CD003875, 2003.
- Froum SJ, Weinberg MA, Rosenberg E, Tarnow D: A comparative study utilizing open flap debridement with and without enamel matrix derivative in the treatment of periodontal intrabony defects: a 12-month re-entry study. *J Periodontol* 72: 25-34, 2001.
- Garrett S: Periodontal regeneration around natural teeth. *Ann Periodontol* 1: 662-66, 1996.
- Gestrelus S, Andersson C, Johansson AC, Persson E, Brodin A, Rydhag L, Hammarstrom L: Formulation of enamel matrix derivative for surface coating. Kinetics and cell colonization. *J Clin Periodontol* 24: 678-84, 1997a.
- Gestrelus S, Andersson C, Lidstrom D, Hammarstrom L, Somerman M: In vitro studies on periodontal ligament cells and enamel matrix derivative. *J Clin Periodontol* 24: 685-92, 1997b.
- Giannobile WV, Somerman MJ: Growth and amelogenin-like factors in periodontal wound healing. A systematic review. *Ann Periodontol*

- 8: 193-204, 2003.
- Gottlow J, Nyman S, Lindhe J, Karring T, Wennstrom J: New attachment formation in the human periodontium by guided tissue regeneration. Case reports. *J Clin Periodontol* 13: 604-16, 1986.
- Hammarström L: Enamel matrix, cementum development and regeneration. *J Clin Periodontol* 24: 658-68, 1997.
- Hammarström L, Heijl L, Gestrelus S: Periodontal regeneration in a buccal dehiscence model in monkeys after application of enamel matrix proteins. *J Clin Periodontol* 24: 669-77, 1997.
- Heden G: A Case Report Study of 72 Consecutive Emdogain-Treated Intrabony Periodontal Defects: Clinical and Radiographic Findings After 1 Year. *Int J Periodontics Restorative Dent* 20: 127-139, 2000.
- Heden G, Wennström J, Lindhe J: Periodontal tissue alterations following Emdogain treatment of periodontal sites with angular bone defects. A series of case reports. *J Clin Periodontol* 26: 855-60, 1999.
- Heijl L: Periodontal regeneration with enamel matrix derivative in one human experimental defect. A case report. *J Clin Periodontol* 24: 693-6, 1997.
- Heijl L, Heden G, Svardström G, Östgren A: Enamel matrix derivative (EMDOGAIN) in the treatment of intrabony periodontal defects. *J Clin Periodontol* 24: 705-14, 1997.
- Hirooka H: The biologic concept for the use of enamel matrix protein : True periodontal regeneration. *Quintessence Int* 29: 621-30, 1998.
- Kollar EJ, Baird GR: Tissue interactions in embryonic mouse tooth germs. I. Reorganization of the dental epithelium during tooth-germ reconstruction. *J Embryol Exp Morphol* 24: 159-71, 1970a.
- Kollar EJ, Baird GR: Tissue interactions in embryonic mouse tooth germs.

- II. The inductive role of the dental papilla. *J Embryol Exp Morphol* 24: 173-86, 1970b.
- Matsuda N, Lin WL, Kumar NM, Cho MI, Genco RJ: Mitogenic, chemotactic, and synthetic responses of rat periodontal ligament fibroblastic cells to polypeptide growth factors in vitro. *J Periodontol* 63: 515-25, 1992.
- Mombelli A, Lehmann B, Tonetti M, Lang NP: Clinical response to local delivery of tetracycline in relation to overall and local periodontal conditions. *J Clin Periodontol* 24: 470-477, 1997.
- Nyman S, Gottlow J, Karring T, Lindhe J: The regenerative potential of the periodontal ligament. An experimental study in the monkey. *J Clin Periodontol* 9: 257-65, 1982a.
- Nyman S, Lindhe J, Karring T, Rylander H: New attachment following surgical treatment of human periodontal disease. *J Clin Periodontol* 9: 290-6, 1982b.
- Okuda K, Momose M, Miyazaki A, Murata M, Yokoyama S, Yonezawa Y, Wolff LF, Yoshie H: Enamel Matrix Derivative in the Treatment of Human Intrabony Osseous Defects. *J Periodontol* 71: 1821-28, 2000.
- Owens PD: Ultrastructure of Hertwig's epithelial root sheath during early root development in premolar teeth in dogs. *Arch Oral Biol* 23: 91-104, 1978.
- Pearson GE, Rosen S, Deporter DA: Preliminary observations on the usefulness of a decalcified, freeze-dried cancellous bone allograft material in periodontal surgery. *J Periodontol* 52: 55-9, 1981.
- Pontoriero R, Wennstrom J, Lindhe J: The use of barrier membranes and enamel matrix proteins in the treatment of angular bone defects. A prospective controlled clinical study. *J Clin Periodontol* 26: 833-40,

1999.

Quintero G, Mellonig JT, Gambill VM, Pelleu GB Jr: A six-month clinical evaluation of decalcified freeze-dried bone allografts in periodontal osseous defects. *J Periodontol* 53: 726-30, 1982.

Sculean A, Donos N, Miliauskaite A, Arweiler N, Brex M: Treatment of intrabony defects with enamel matrix proteins or bioabsorbable membranes. A 4-year follow-up split-mouth study. *J Periodontol* 72: 1695-701, 2001.

Silness J, Løe H: Periodontal disease in pregnancy. II. Correlation between oral hygiene and periodontal condition. *Acta Odontol Scand* 22: 121-35, 1964.

Silvestri M, Ricci G, Rasperini G, Sartori S, Cattaneo V: Comparison of treatment of infrabony defects with enamel matrix derivative, guided tissue regeneration with a nonresorbable membrane and Widman modified flap. *J Clin Periodontol* 27: 603-10, 2000.

Slavkin HC: Towards a cellular and molecular understanding of periodontics. : Cementogenesis revisited. *J Periodontol* 47: 249-55, 1976.

Thesleff I, Hurmerinta K: Tissue interactions in tooth development. *Differentiation* 18: 75-88, 1981.

Thesleff I, Partanen AM, Vainio S: Epithelial-mesenchymal interactions in tooth morphogenesis : the roles of extracellular matrix, growth factors, and cell surface receptors. *J Craniofac Genet Dev Biol* 11: 229-37, 1991.

Westfelt E, Bragd L, Socransky SS, Haffajee AD, Nyman S, Lindhe J: Improved periodontal conditions following therapy. *J Clin Periodontol* 12: 283-93, 1985.

Wikesjo UM, Nilveus R: Periodontal repair in dogs: effect of wound

- stabilization on healing. J Periodontol 61:719-24, 1990.
- Zander HA, Polson AM, Heijl LC: Goals of periodontal therapy. J periodontol 47: 261-6, 1976.
- Zetterström O, Andersson C, Eriksson L: Clinical safety of enamel matrix derivative(Emdogain) in the treatment of periodontal defects. J Clin Periodontol 24: 697-704, 1997.
- 김종관: 성견 1면 치조골 결손부에서 특수제조된 calcium sulfate paste가 치주조직 치유에 미치는 영향. 대한치주과학회지 29: 153-71, 1999.
- 서혜연, 최성호, 문익상, 조규성, 김종관, 채중규: 성견의 1면 골내낭에 calcium sulfate 이식이 치주조직 치유에 미치는 영향. 대한치주과학회지 27: 363-77, 1997.
- 오제익, 최성호, 이승원, 조규성, 김종관, 채중규: 성견의 1면 골결손부에서 범랑기질 유도체가 치주조직 치유에 미치는 영향. 대한치주과학회지 27: 767-82, 1997.
- 최성호, 김창성, 서종진, 김현영, 김정혜, 조규성, 김종관: 성견 1면 치조골 결손부에서 Emdogain®과 Emdogain® 및 특수 제조된 Calcium Sulfate Paste 혼합물이 치주조직 치유에 미치는 영향. 대한치주과학회지 30: 539-53, 2000.

Abstract

Clinical effect of enamel matrix derivative(EMD) in the treatment of periodontal intrabony defects

Kyung Jin Lee, D.D.S.

Department of Dental Science

The Graduate School, Yonsei University

(Directed by Professor Chong Kwan Kim, D.D.S., M.S.D., Ph.D.)

The purpose of this study was to evaluate the clinical effects following application of enamel matrix derivative (EMD) in the treatment of intrabony defects. For that purpose we compared sites treated with open flap debridement(OFD) alone to those treated with OFD and EMD at 6 months postsurgery. 27 generally healthy patients with chronic periodontitis were included in the study. 15 defects in 15 patients were treated with OFD alone. 14 defects in 12 patients received EMD in conjunction with OFD. Clinical and radiographic examination was carried out : before the procedure and 6 months after treatment. The following clinical parameters were evaluated : probing pocket depth(PPD), gingival recession(REC), clinical attachment level(CAL), bone probing depth(BPD), plaque index(PI), bleeding index(BI). 6 months after surgery the follow-up examination found a significant improvement of clinical parameters. In all categories, treatment with EMD(test) was superior to treatment without EMD(control). The mean clinical attachment level was changed from 8.67 ± 1.72 mm to 7.00 ± 1.60 mm(control); from 8.93 ± 2.23 mm to 6.00 ± 1.92 mm(test); and bone probing depth was decreased from 10.20 ± 1.90 mm to $9.07 \pm$

1.95mm(control); from 10.14 ± 2.14 mm to 7.43 ± 2.06 mm (test).

This study indicates that treatment of periodontal intrabony defects with EMD is clinically superior to treatment without EMD(OFD alone) in every parameter evaluated. Within the limits of this study, the application of EMD in intrabony defects resulted in clinically significant gain of clinical attachment level and decrease of bone probing depth. And further controlled clinical studies are required to confirm the effectiveness of the EMD in the treatment of various osseous defects.

Key words : enamel matrix derivative, periodontal regeneration, acellular cementum, clinical attachment level, probing pocket depth