희돌기세포종의 1p/19q 혹은 1p 이형접합소실 여부를 예측하는 임상적, 병리학적 인자 분석

연세대학교 대학원

의 학 과

김 세 훈

희돌기세포종의 1p/19q 혹은 1p 이형접합소실 여부를 예측하는 임상적, 병리학적 인자 분석

연세대학교 대학원

의 학 과

김 세 훈

희돌기세포종의 1p/19q 혹은 1p 이형접합소실 여부를 예측하는 임상적, 병리학적 인자 분석

지도 김 태 승 교수

이 논문을 박사학위 논문으로 제출함

2004년 6월 일

연세대학교 대학원

의 학 과

김 세 훈

김세훈의 박사 학위논문을 인준함

심사위원_____인

심사위원_____인

심사위원_____인

심사위원_____인

심사위원_____인

연세대학교 대학원

2004년 6월 일

감사의 글

이 논문이 완성될 수 있도록 도와주신 여러 선생님들께 진심으로 감사를 드립니다. 부족한 저에게 언제나 관심과 애정으로 가르침을 주신 김태승 교수님과 김호근 교수님, 또한 좋은 논문이 될 수 있도록 조언을 아끼지 않으신 장진우 교수님, 김경환 교수님, 그리고 고려대학교 백자현 교수님께 감사를 드립니다. 또한 통계학적 사고를 가르쳐주신 건국대학교 김수녕 교수님께도 감사를 드립니다.

그리고 지금의 저를 있게 해주신 병리학 교실의 교수님들과, 동료들, 특히 강혜윤 선생님, 그리고 후배 의국원들에게도 고마운 마음을 전합니다. 또한 자기 일처럼 실험을 도와주신 정형재 기사님, 그리고 정수현, 안상필 선생님께도 감사의 마음을 전합니다. 또한 김경일 기사님과 정현숙 기사님에게도 감사의 마음을 전합니다.

신앙의 모범이 되어주신 김성수, 정철범 주교님, 김기복 목사님과 안봉식, 김은규 신부님, 관할사제이신 전석달 신부님, 김상훈 신부님, 그리고 일산교회 교우님들, 삶의 지혜를 가르쳐준 이브닝 콰이어, 성 세실리아 성가대에게도 감사의 마음을 전합니다.

부모님과 장인, 장모님의 사랑과 관심은 너무 커서 한 구절의 감사의 말로 대신할 수 없습니다. 소아당뇨로 고생하는 큰 딸 율리와 항상 곁에서 율리를 보살피는 아내, 그리고 어려운 상황에도 잘 자라는 작은 딸 혜린이는 저의 버팀목이 되어 주었습니다. 마지막으로 언제나 겸손을 가르쳐주신 하느님께 감사를 돌립니다.

저자 씀

차 례

국문요약 ····· 1

I. 서 론 ····· 3

II. 재료 및 방법 ····· 9

1. 환자군 설정 ····· 9
2. 임상정보 확인 ····· 9
3. 병리학적 검색 ····· 10
4. DNA 추출 ····· 11
5. Tissue microarray의 제작 ····· 12
6. 면역조직화학 염색 ····· 13
7. 중합효소연쇄반응을 이용한 1p/19q 이형접합소실 검사 ··· 15
8. 통계학적 분석 ····· 18

III. 결 과 ····· 19

1. 임상정보 ····· 19
2. 병리학적 검색 ····· 20
3. 면역조직화학 염색 ····· 23
4. 이형접합소실 검사 ····· 26
5. 희돌기세포종의 1p/19q 그리고 1p 이형접합소실 여부와 임상적, 병리학적 인자 비교 ····· 33

6. 희돌기세포종의 1p/19q 그리고 1p 이형접합소실 여부와
면역조직화학 염색 결과 비교 ····· 36
7. 희돌기세포종의 1p/19q 그리고 1p 이형접합소실 여부를
예측하는 이항 로지스틱 회귀모형 ····· 38
8. 희돌기세포종의 생존에
영향을 미치는 예후 인자 분석 ····· 40
9. 1p 전체 이형접합소실과
1p 부분 이형접합소실의 비교 ····· 42

IV. 고 찰 ····· 44

V. 결 론 ····· 59

참고문헌 ····· 61

영문요약 ····· 76

그림 차례

Figure 1. Construction of tissue microarray
& tissue microarray slide ····· 13

Figure 2. Maps of chromosome 1p & 19 ····· 16

Figure 3. Five-year survival of the patients ····· 20

Figure 4. Pathologic features of mixed oligoastrocytomas
and oligodendrogliomas ····· 22

Figure 5. Expression of immunohistochemical markers
in oligodendrogliomas
and mixed oligoastrocytomas ····· 25

Figure 6. Representative capillary electropherograms
of three PCR-amplified microsatellite markers
from an oligodendroglioma ····· 28

Figure 7. Overall survival of pure oligodendrogliomas
according to prognostic factors ····· 40

표 차례

Table 1. Immunohistochemical markers ····· 14

Table 2. Microsatellite markers & PCR primers ····· 17

Table 3. Clinical profiles of oligodendrogliomas
and mixed oligoastrocytomas ····· 21

Table 4. Clinical & pathologic features of oligodendrogliomas
and mixed oligoastrocytomas ····· 24

Table 5. Immunohistochemical staining results of
oligodendrogliomas & mixed oligoastrocytomas ···· 27

Table 6. The results of PCR based LOH test ····· 30

Table 7. Analysis of 1p and 19q LOH status using
all microsatellite markers and selective markers
with high heterozygosity score ····· 31

Table 8. Results of chromosomal LOH study
by selective microsatellite markers
with high heterozygosity score ····· 32

Table 9. Comparisons of clinicopathologic parameters of patients according to 1p/19q LOH and 1p LOH status ····· 35

Table 10. Correlation of patient age with 1p/19q LOH and 1p LOH status ····· 36

Table 11. Expression of immunohistochemical markers with 1p/19q LOH and 1p LOH status ····· 37

Table 12. Logistic regression of clinicopathologic parameters for prediction of 1p/19 LOH and 1p LOH status ····· 39

Table 13. Results of classification using conditional logistic regression model ····· 39

Table 14. Univariate survival analysis of clinicopathologic and molecular factors for pure oligodendrogliomas ····· 41

Table 15. Multivariate survival analysis of clinicopathologic and molecular factors for pure oligodendrogliomas ····· 43

국문요약

희돌기세포종의 1p/19q 혹은 1p 이형접합소실 여부를 예측하는 임상적, 병리학적 인자 분석

희돌기세포종은 1p/19q 혹은 1p 이형접합소실이 있는 군이 예후가 좋고 항암제감수성을 보여 분자유전학적으로 이형접합소실이 있는 군과 이형접합소실이 없는 정상 군으로 나눌 수 있다고 알려져 있다. 이번 연구에서는 이러한 1p/19q 혹은 1p 이형접합소실 군과 정상 군 간의 여러 임상적, 병리학적, 그리고 면역조직화학 염색 결과를 분석하여 1p/19q 혹은 1p 이형접합소실 여부를 예측할 수 있는 인자들을 찾으려 하였다. 56증례의 파라핀 포매 조직에서 종양과 정상조직의 DNA를 얻어, 1p의 5개와 19q의 4개의 현미부수체 표지자를 사용하여 중합효소연쇄반응을 이용한 이형접합소실 검사를 시행하였다.

이형접합소실 검사에서 1p/19q와 1p 이형접합소실은 29증례(29/37; 78.4%)와 48증례(48/56; 85.7%)에서 관찰되었다. 이형접합소실 여부와 임상적, 병리학적 인자들 그리고 면역조직화학 염색 결과와 비교한 결과, 기존에 알려진 “전형적인 조직소견”인 “핵 주위 둥근 투명한 세포질”과 “닭장모양의 모세혈관 양상” 이외에 “중등도 이상의 종양세포 밀도”가 이형접합소실과 관련이 있었고, 그 밖에 많은 나이, 낮은 MGMT단백 발현, 그리고 높은 세포질 GST-π단백 발현이 1p/19q 혹은 1p 이형접합소실과 관련이 있었다. 이러한 인자들을 종합하면 이형접합소실 여부를 90% 이상의 정확도로 예측할 수 있었다.

특히 20세 미만에서 발생한 희돌기세포종의 경우, 이형접합소실의 빈도(0~20%)가 매우 낮아, 분자유전학적으로 성인 희돌기세포종과는 다른 종양일 가능성을 시사하였다.

Multivariate Cox proportional hazards model을 통한 다변량 분석에서 1p/19q 혹은 1p 이형접합소실, 남성, 그리고 높은 p16단백 발현은 희돌기세포종의 좋은 예후 인자였다. 1p/19q 혹은 1p 이형접합소실과 관련이 있는 낮은 MGMT단백 발현은 단변량 분석에서 좋은 예후 인자로 확인되어 희돌기세포종의 항암제감수성 획득을 반영할 가능성이 있는 유용한 인자라고 생각하였다. 반면에 p16단백 발현은 1p/19q 혹은 1p 이형접합소실 여부와 관련 없는 독립적인 예후 인자라고 생각하였다.

1p의 5개와 19q 4개의 현미부수체 표지자 중에서 이형접합 점수가 높았던 D1S186, D1S2734, D1S508 그리고 D19S412, D19S219가 한국인의 희돌기세포종 이형접합소실 검사에 적합한 현미부수체 표지자라고 생각하였다.

핵심되는 말 : 희돌기세포종, 염색체 1번, 염색체 19번, 이형접합소실, 면역조직화학 염색, O^6-methylguanine-DNA-methyltransferase, 현미부수체 표지자

희돌기세포종의 1p/19q 혹은 1p 이형접합소실 여부를 예측하는 임상적, 병리학적 인자 분석

<지도교수 **김태승**>

연세대학교 대학원 의학과

김 세 훈

Ⅰ. 서 론

희돌기세포종(oligodendroglioma)은 형태학적으로 희돌기세포(oligodendrocyte)와 유사한 종양으로 주로 어른의 대뇌반구에서 발생한다.[1] 희돌기세포종은 1926년에 Bailey와 Cushing[2]이 처음 기술하였고, 1929년에 Bailey와 Bucy가 “glial neoplasm composed of round, uniform cells with minimal process formation, thus resembling its presumed cell of origin, the oligodendrocyte”라고 자세하게 기술하였다.[3] 형태학적인 유사점 때문에 희돌기세포종은 성숙한 희돌기세포에서 유래되었다고 생각하였으나 종양세포가 말이집(myelin)을 형성하지 않으며, 성숙한 희돌기세포의 표지자를 표현하지도 않고, 심지어 전자현미경검색에서도 희돌기세포의 특징을 보이지 않아,[4-8] 희돌기세포나 별세포(astrocyte)로의 분화능력이 있는 전구세포 또는 좀 더 미분화한 신경전구세포에서 유래하였다는 이론이 제시되었다. 특히 쥐에서 희돌기세포나 제2형 별세포로 분화가 가능한 O-A2세포에 대해 알려지면서, 희돌기세포종이 이러한 O-A2세포에서 유래되었을 것이라는 가설이 제시되었으나,[9,10] 아직 이러한 전구세포가 사람에서 존재

하는지 밝혀내지 못했다.[11]

희돌기세포종의 현미경적 소견은 “둥글고 균일한 종양세포”, “균질한 핵”, “핵 주위의 둥근 투명한 세포질”(perinuclear halo), “닭장모양의 모세혈관 양상”(chicken wire capillary network), 그리고 석회화 등이다.[1] 특히 통상의 포르말린 고정된 파라핀 포매 조직에서는 급속한 팽창반응(swelling)에 의하여 종양세포의 핵 주위에 둥근 투명한 세포질이 나타난다. 이것은 인공적인 산물(artifact)이나 진단에 매우 도움이 되는 소견이다.[1] 희돌기세포종의 등급체계는 전통적으로 3등급 또는 4등급 체계를 사용하였으나, 별세포종(astrocytoma)의 등급체계에 비하여 재현성이 떨어지고 분명한 생존율의 차이를 보여주지 못하였다.[11] 그러므로 2000년 WHO 분류에서는 “희돌기세포종”과 “역형성 희돌기세포종”의 2등급 분류체계를 제시하였고, 역형성 희돌기세포종을 “an oligodendroglioma with focal or diffuse histologic features of malignancy, such as increased cellularity, marked cytologic atypia, and high mitotic activity. Microvascular proliferation and necrosis may be present.”이라고 정의하였다.[1] 혼합 희돌기별세포종(mixed oligoastocytoma)은 2000년 WHO 분류에서는 희돌기세포종과 별세포종의 형태학적 특징을 모두 보이는 종양으로 정의하였고, 희돌기세포종과 별세포종의 분포가 서로 구분되는 이중형(biphasic, compact)과 서로 섞여 있는 혼재형(intermingled, diffuse)으로 구분하였다.[1] 등급체계는 희돌기세포종과 같은 2등급 체계를 사용한다.

1995년 미국 CBTRUS(Central Brain Tumor Registry of the United States)[12]에 의하면 역형성 희돌기세포종(anaplastic oligodendroglioma)을 포함한 희돌기세포종의 발생율을 10만명당 0.3명으로 보고하였다.[12] 다른 문헌들에서는 전체 뇌교종(intracranial glioma)의 5~18% 정도라고 보고 되어있다.[13-15] 우리나라에서는 전체

중추신경계 종양의 3.4% 가량으로 알려져 있다.[16] 희돌기세포종의 호발연령은 40~50대이고 남성에서 약간 많이 발생하며, 약 6% 가량은 소아연령에서 발생한다.[1] 희돌기세포종과 역형성 희돌기세포종의 평균 생존기간은 9.8~11.0년과 3.5~3.9년으로 알려져 있다.[17,18] 혼합 희돌기별세포종의 발생율은 진단기준이 모호하여 기관마다 다르나[19], 우리나라에서는 1.2% 가량으로 알려져 있다.[16] 예후는 확실히 알려져 있지 않으나 희돌기세포종과 별세포종의 중간 정도라고 생각하고 있다.[20]

1988년, Cairncross 등[21]은 재발한 역형성 희돌기세포종이 Procarbazine, lomustine(CCNU), 그리고 Vincristine 항암제 병용요법(약자로 PCV 항암제 병용요법)에 효과적으로 반응한다는 사실을 보고하였다. 그 후 원발성 역형성 희돌기세포종,[22-26] 역형성 혼합 희돌기별세포종,[24,27] 저등급 희돌기세포종[28]도 PCV 항암제 병용요법에 항암제감수성(chemosensitive)을 나타낸다고 알려졌다. 이러한 연구결과에서 희돌기세포종은 별세포종에 비하여 예후가 좋고, 특히 항암제감수성을 나타내므로, 뇌교종의 진단에서 희돌기세포종을 정확하게 진단하는 것이 매우 중요해졌다.[21,29,30] 그러나 아직까지 사람의 희돌기세포종에 특이적으로 발현하는 표지자가 알려져 있지 않아,[31] 병리의사의 주관적인 형태학적인 기준으로 진단이 이루어지므로 병리의사간의 진단 불일치가 많은 종양이다.[32]

1998년, Cairncross 등[30]이 처음으로 역형성 희돌기세포종의 PCV 항암제 병용요법에 대한 항암제감수성(chemosensitive)과 생존율의 증가가 염색체 1번의 단완(1p)와 염색체 19번의 장완(19q)의 이형접합소실(loss of heterozygosity)과 연관이 있다고 보고하였다. 그 후 여러 연구결과에서 1p/19q 혹은 1p 이형접합소실이 있는 희돌기세포종은 예후가 좋으며, 항암제감수성이 있다는 사실이 확인되었다.[28,33-35] 전체 희돌기세포종에서 1p에서는 40~92% 가량,[36,37] 그리고 19q에서는 50~

80% 가량[36,38-40] 이형접합소실이 있다고 알려져 있다. 거의 대부분 두 염색체는 동시에 이형접합소실을 보이는데, 이러한 변화가 종양의 선택적 성장(selective growth)에 유리할 것이라는 가설이 제시되었다.[39] 또한 대부분 1p 전체와 19q 전체가 소실된다고 알려져 있다.[41-43] 그러나 1p에서는 1p36.3 (D1S76과 D1S253사이), 그리고 1p34~1p35 (D1S482와 D1S2743사이)의 두 부위, 19q에서는 19q13.3 (D19S412와 D19S596사이)의 좁은 부위에 표적유전자가 존재할 것이라고 추측하고 있다.[11,44] 1p에서는 1p36.6 부위에 존재하는 TP73, 1p34~1p35에 존재하는 human eukaryotic initiation factor gene (EIF2CI), polypyrimidine tract-binding protein-associated splicing factor gene 등이 표적유전자 후보로 거론되나 아직까지 확실하지 않다.[45] 최근 연구결과에 의하면 19q보다 1p에 위치한 유전자가 희돌기세포종의 발생과 더 관련이 있다고 알려져 있다.[1] 혼합 희돌기별세포종은 분자생물학적으로 별세포종과 희돌기세포종의 중간 정도의 특징을 보이며, 1p/19q 혹은 1p 이형접합소실의 비율은 30~70% 정도라고 알려져 있다.[19]

희돌기세포종의 예후인자로는 수술시의 나이, 종양의 위치, 수술 후 Karnofsky score, 방사선 조영증강 여부, 수술시 완전절제 여부 등의 임상적 사항, 병리학적 등급, Ki-67, Proliferative Cell Nuclear Antigen (PCNA), Epidermal Growth Factor Receptor (EGFR), Vascular Endothelial Growth Factor (VEGF), COX, DNA topoisomerase IIα, Bcl2, p27, CD44H 등의 면역조직화학적 표지자들 그리고 TP53 돌연변이, CDKN2A 소실, PTEN 돌연변이 등의 분자유전적 변화 등이 알려져 있다.[1,31,46-49] 그러나 1p/19q 혹은 1p 이형접합소실 여부가 제일 중요한 예후 인자라고 생각되며,[31] 대부분의 예후인자들은 Ki-67 labelling index[40]와 같이 1p/19q 혹은 1p 이형접합소실에 따른 항암제감수성 여부와는 상관없이 독립적으로 예후에 영향

을 미치는 인자로 생각된다.[30]

형태학적 기준을 엄격하게 적용하여 진단한 희돌기세포종의 경우 이형접합소실 비율이 85% 가량으로 높은 것으로 보아[50-52] 전형적인 형태학적 특징을 가진 희돌기세포종일수록 이형접합소실의 빈도가 높다고 알려져 있다.[53,54] 그 밖에 희돌기세포종의 1p/19q 혹은 1p 이형접합소실과 관련이 있는 것으로 알려진 임상적, 병리학적 인자들로는 종양의 위치,[19,55] TP53 돌연변이 여부[34,53] 등이다. 항암제감수성의 차이에 착안하여 약제저항성 유전자(drug resistant gene)인 O^6-methylguanine-DNA-methyltransferase (MGMT), glutathione S-transferase pi (GST-π), multidrug resistant gene (MDR-1) 등의 발현이나 promoter 과메틸화(hypermethylation)와 1p/19q 혹은 1p 이형접합소실과의 관계에 대한 연구가 진행되었으나, 아직까지 확실히 밝혀져 있지 않다.[31,53,56-58] 그러나 아직까지도 1p/19q 혹은 1p 이형접합소실 여부에 따른 항암제감수성을 예측하는 분명한 임상적, 병리학적 인자는 알려져 있지 않다.[59]

1p/19q 혹은 1p 이형접합소실을 확인하는 실험 방법으로는 중합효소연쇄반응(polymerase chain reaction)을 이용한 이형접합소실(loss of heterozygosity; LOH) 검사, 형광제자리부합법(fluorescence in situ hybridization; FISH), 그리고 비교유전체부합법(comparative genomic hybridization; CGH) 등이 있으나 서로 장단점이 있고 표준화되어 있지 않다.[31] 중합효소연쇄반응을 이용한 이형접합소실 검사는 표적 유전자가 존재하리라고 예상하는 부위의 이형접합(heterozygosity)의 빈도가 높은 현미부수체 표지자(microsatellite marker)를 선택하여 검사한다. 그러나 아직까지 표적 유전자가 분명하게 밝혀져 있지 않아, 연구자나 기관마다 서로 다른 현미부수체 표지자를 선택해서 검사하는 실정이다.[19,31,41,50] 국내에서는 아직까지 이에 대한 연구가 없어, 한국인

의 희돌기세포종의 경우 어떠한 현미부수체 표지자를 선택하여 검사하는 것이 바람직한지 알려져 있지 않다.

이 논문에서는 희돌기세포종과 혼합 희돌기별세포종의 파라핀 포매 조직에서 DNA를 추출하여 문헌에 추천된 몇몇 현미부수체 표지자들을 선택하여 중합연쇄반응을 이용한 이형접합소실 검사를 시행하여 1p/19q 혹은 1p 이형접합소실 여부를 확인하고자 한다. 그리고 이 결과와 여러 임상적, 병리학적 인자, 그리고 면역조직화학 염색 결과를 비교하여 1p/19q 혹은 1p 이형접합소실 여부를 예측할 수 있는 인자들을 찾고자 한다. 또한 중합연쇄반응을 이용한 이형접합소실 검사 결과를 바탕으로 몇몇 현미부수체 표지자 중에서 한국인의 희돌기세포종 1p/19q 이형접합소실 검사에 적합한 현미부수체 표지자를 선택하여 제시하고자 한다.

Ⅱ. 재료 및 방법

1. 환자군 설정

1992년부터 2003년 8월까지 연세대학교 의과대학 부속 신촌세브란스병원과 영동세브란스병원에서 수술을 시행하여 확진된 희돌기세포종과 역형성 희돌기세포종, 혼합 희돌기세포종, 그리고 역형성 혼합 희돌기세포종 95증례를 대상으로 하였다. 이 중에서 수술적 치료로 전적출술(gross total removal) 혹은 근전적출술(near total removal)을 시행하였고, 파라핀 포매 조직을 이용할 수 있었으며, 그리고 중합효소연쇄반응을 이용한 이형접합소실 검사에 필요한 정상 조직의 DNA를 얻을 수 있었던 62증례를 대상으로 연구를 진행하였다. 이번 연구에는 원발성 종양을 사용하는 것을 원칙으로 하여, 원발성 종양과 재발성 종양조직이 같이 포함되어 있었던 6증례는 원발성 종양조직으로 연구를 진행하였다. 그러나 총 56증례 중 6증례는 1992년 이전에 우리 기관에서 수술을 시행하였거나, 다른 기관에서 수술을 시행하여 원발성 종양조직을 이용할 수 없었다. 이러한 6증례는 이용 가능한 재발성 종양조직을 연구에 사용하였다. 그러므로 이번 연구는 총 50증례의 원발성 종양과 6증례의 재발성 종양을 대상으로 진행하였다. 1p/19q 이형접합소실 검사 결과에 대한 선입관을 배제하기 위하여 먼저 임상정보 획득, 병리학적 검색을 시행하였고, 1p/19q 혹은 1p 이형접합소실 검사를 위한 파라핀 포매 조직 박절, 미세절제, DNA추출, tissue microarray제작, 면역조직화학 염색, 그리고 1p/19q 이형접합소실 검사 순으로 연구를 진행하였다.

2. 임상정보 확인

연구대상인 56명 환자의 의무기록, 방사선 판독 기록을 통하여 임

상적 정보(환자의 나이, 성별, 병변의 위치, 원발성/재발성 종양 여부, 재발 여부 등)를 얻었다. 환자의 나이는 처음 수술 당시의 나이로 정하였다. 수술 전후의 방사선치료나 항암치료 여부는 의무기록으로 확인하였다. 환자의 생존 여부는 외래 의무기록, 전화통화로 확인하였고, 대한통계협회(www.stat.or.kr)에 환자의 주민등록번호를 이용한 행정적인 사망신고 여부 추적을 의뢰하여 생존 여부를 최종 확인하였다.

3. 병리학적 검색

수집한 56예의 현미경 슬라이드를 신경병리학을 전공한 두 명의 병리의사가 2000년 WHO 분류[1]에 기술된 희돌기세포종의 병리학적 소견("둥글고 균일한 종양세포", "균질한 핵", "핵 주위의 둥근 투명한 세포질", 미세팽대세포(minigemistocyte), 낭성변화(cystic degeneration), 석회화, 그리고 "닭장모양의 모세혈관 양상" 등)에 따라 독립적으로 판독하고, 판독 결과를 다시 비교하여 최종적으로 희돌기세포종, 역형성 희돌기세포종, 혼합 희돌기별세포종, 그리고 역형성 혼합 희돌기별세포종으로 재분류하였다. 희돌기세포종의 병리학적 소견들은 Watanabe 등[53]의 논문에 기술한 기준을 약간 수정하여 다음과 같이 자세하게 기록하였다. "핵 주위의 둥근 투명한 세포질"(±, 종양세포의 5% 미만; +, 50% 미만; ++, 50% 이상), 미세팽대세포(-, 없음; +, 종양세포의 50% 미만; ++, 50% 이상), 낭성변화(-, 없음; +, 국소적; ++, 광범위), 석회화(-, 없음; +, 국소적; ++, 광범위), 그리고 "닭장모양의 모세혈관 양상"(±, 종양면적의 5% 미만; +, 종양면적의 50% 미만; ++, 종양면적의 50% 이상). 또한 역형성을 나타내는 종양세포 밀도(cellularity)(±, 통상의 희돌기세포종에 비하여 종양세포 밀도 낮음; +, 통상의 희돌기세포종의 중등도 종양세포 밀도; ++, 통상의 희돌기세포종에 비하여 종양세포 밀도 높음), 세포학적 이형성 유무, 유사분열 유무, 미세혈관증식 유무, 그리고 괴사 유무도 기록하였

다. 역형성의 진단 기준은 위의 언급한 역형성을 나타내는 5가지 병리학적 소견 중에서 2가지 이상 존재할 때(세포밀도는 ++ 이상)로 정의하였다. “전형적인 조직소견”은 종양세포 밀도가 중등도 이상(+, ++)이고, “핵 주위 둥근 투명한 세포질”이 전체 종양의 5% 이상(+, ++), 그리고 “닭장모양의 모세혈관 양상”이 전체 종양면적의 5% 이상(+, ++)에서 관찰될 경우로 정의하였다. 혼합 희돌기별세포종의 경우, 병리학적으로 희돌기세포종과 별세포종 부위가 모두 존재하며 어느 한쪽이 전체 종양 면적의 10% 이상을 차지할 경우로 정의하였고, 역형성의 진단기준은 희돌기세포종의 기준과 같은 기준을 적용하였다. 병리학적 특징들은 희돌기세포종 부위에서만 기록하였다.

4. DNA 추출

각 증례의 대표적인 파라핀 포매 조직을 10㎛ 두께로 박절하여 병리학적 검색을 통하여 확인된 종양 세포가 가장 많이 존재하는 부위와 종양이 침범하지 않은 정상 조직 부위를 선택적으로 미세절제(microdissection)하였다. 혼합 희돌기별세포종의 경우, 별세포종 부위도 미세절제하였다. QIAamp DNA mini Kit® (QIAGEN, Hilden, Germany)를 사용하여 미세절제된 파라핀 포매 조직에서 DNA를 추출하였다. 종양과 정상조직을 미세원심분리 튜브(microcentrifuge tube)에 각각 넣고, 단백질을 제거하기 위해 180㎕의 ATL 완충액과 20㎕의 proteinase K를 넣어준 후, vortexing하고 56℃에서 완전히 녹을 때까지 방치하였다. 완전히 녹은 후에 AL 완충액 200㎕를 넣고 vortexing하여 70℃에서 10분간 반응시켰다. 그 다음 200㎕의 100% 에틸 알콜을 첨가하여 15분간 vortexing하고, 완전히 섞인 용액을 Kit에 포함된 QIAamp spin column® (QIAGEN, Hilden, Germany)에 넣은 후 8000rpm에서 1분간 원심분리 하였다. 수세과정으로 column에 500㎕의 AW1 완충액을 넣고 8000rpm에서 1분간 원심분리 하였고, 2

차로 AW2 Buffer 500㎕를 넣어 14000rpm에서 3분간 원심분리 하였다. column에 붙어있는 DNA를 분리하기 위해 수세된 column을 깨끗한 1.5㎖ 미세원심분리 튜브에 옮기고, AE 완충액 200㎕를 넣어 1분간 방치한 후 8000rpm에서 1분간 원심분리 하였다. 분리된 DNA는 UV spectrophotometer를 이용하여 정량하고, 중합효소연쇄반응을 시행하기 전까지 -20℃에서 보관하였다.

5. Tissue microarray의 제작

면역조직화학 염색을 시행하기 위하여 각 증례의 대표적인 파라핀 블록의 종양조직에서 조직 심(tissue core)를 취하여 tissue microarray를 제작하였다. 조직심의 직경은 3㎜로 하고 하나의 파라핀 블록에 30개 조직 심이 포함되도록 제작하였다.(Fig. 1) 추출 오차(sampling error)를 최소화하기 위하여 한 증례 당, 가능한 3개 이상의 조직 심을 취하였다.

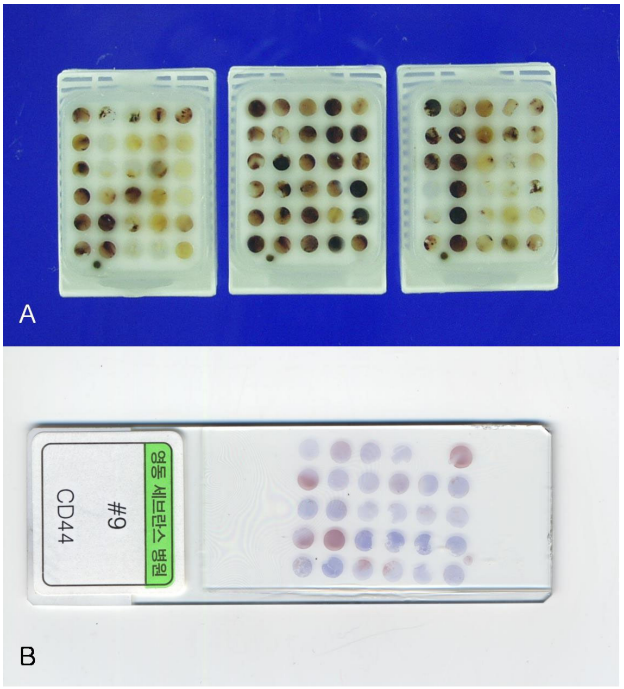

Fig. 1. Construction of tissue microarray & tissue microarray slide. A : Tissue cores from each representative donor block were obtained for tissue microarray. More than three cores were taken from each case. B : For pathologic and immunohistochemical examination, 4㎛-thick tissue array sections were obtained from each block.

6. 면역조직화학 염색

문헌상에 promoter의 과메틸화가 희돌기세포종의 1p/19q 혹은 1p 이형접합소실과 관련이 있다고 보고된 약제저항유전자인 MGMT, MDR, GST-π에 의하여 발현된 MGMT단백, P-glycoprotein (P-gp), GST-π단백, 희돌기세포종의 발생기전과 관련된 p16단백, p53단백, 별세포의 전구세포에 발현한다고 알려진 Musashi-1 (Msi-1)단백,[60,61] 그

리고 희돌기세포종의 예후와 관련있다고 알려진 CD44H단백[49]에 대한 면역조직화학 염색을 tissue microarray 슬라이드를 대상으로 시행하였다. 또한 종양의 증식능과 관련이 있는 Ki-67단백과 DNA topoisomerase IIα단백에 대한 면역조직화학 염색도 시행하였다. 각 항체에 대한 자세한 사항은 다음과 같다(Table 1).

Table 1. Immunohistochemical markers

Immunohistochemical markers	Company	Dilution	Ag Retrieval Technique
MGMT	DAKO, Copenhagen, Denmark	1:100	Miicrowave 10min
P-gp	Novocastra, Newcastle, UK	1:50	Miicrowave 10min
GST-π	Novocastra, Newcastle, UK	1:200	None
DNA topoisomerase IIα	Novocastra, Newcastle, UK	1:30	Miicrowave 10min
p16	Novocastra, Newcastle, UK	1:30	Miicrowave 10min
p53	Novocastra, Newcastle, UK	1:100	Miicrowave 10min
Musashi-1	Courtesy by Dr. Hideyuki Okano	1:400	Miicrowave 10min
CD44H	Novocastra, Newcastle, UK	1:50	Miicrowave 10min
Ki-67	Novocastra, Newcastle, UK	1:100	Miicrowave 10min

Ag : Antigen
Musashi-1 : Courtesy by Dr. Hideyuki Okano Keio Univ., Tokyo, Japan

파라핀에 포매된 tissue microarray block을 4μm 두께로 연속 박절하여 얻은 조직 절편을 silane coating 슬라이드(Muto Pure Chemicals, Tokyo, Japan)에 부착하여 면역조직화학 염색을 시행하였다. 오븐에서 일부 파라핀을 녹인 후 자일린으로 파라핀을 완전히 제거하였다. 내인성 과산화효소 활성을 제거하기 위하여 조직 절편을 0.3% 과산화수소수에 15~30분간 담근 후 인산염 완충액으로 2~3회 세척하였다. GST-π단백에 대한 면역조직화학 염색을 제외하고는 조직 절편을 pH 6.0의 10mM의 구연산 완충액에 담가 극초단파에 10분간 처리하고, 실온에서 식힌 후 인산염 완충액으로 10분간 세척하는 항원 재생법(Antigen retrieval teachnique)의 단계를 거쳤다. 비특이적 반응을 방지하기 위하여 정상 차단 양혈청(DAKO, Copenhagen,

Denmark)으로 15~30분간 전처리하였다. 이미 희석된 일차 항체인 항 MGMT, P-gp, GST-π, DNA topoisomerase IIα, p16, p53, Msi-1, CD44H, Ki-67 항체를 상온 37℃에서 약 2시간 반응시킨 후, Cap-Plus detection Kit® (Zymed Laboratories Inc., South San Francisco, CA, U.S.A.)를 이용하여 biotinylated 이차 항체와 과산화효소가 부착된 streptavidin을 결합시켰다. NovaRED® (VECTOR Laboratories, Burlingame, CA, U.S.A.)로 발색과정을 거친 후 헤마톡실린 원액(Biomeda, Foster, CA, U.S.A.)으로 대조염색하여 Crystal mount® (Biomeda, Foster, CA, U.S.A.)로 봉입하였다. 음성대조군으로는 일차 항체 대신 정상 양혈청을 처리하였다.

MGMT단백, DNA topoisomerase IIα단백, p53단백, 그리고 Ki-67단백은 핵에 분명하게 적색으로 염색된 것을 양성으로 간주하였고, P-gp과 Msi-1단백은 세포질에, CD44H단백은 세포막에 과립상으로 염색되는 것을 양성으로 간주하였다. p16단백은 핵과 세포질에 모두 염색되었지만 핵에 염색되는 것을 양성으로 간주하였고, GST-π단백은 각각 핵과 세포질에 염색되는 양상을 나누어 판독하였다. Ki-67단백과 DNA topoisomerase IIα단백의 발현은 종양세포의 밀도가 높은 3~5개의 400배 시야에서 1,000개의 종양세포 중에서 양성인 세포의 수를 세어 백분율을 구하였다. 그 밖의 MGMT단백, GST-π단백, P-gp, p16단백, p53단백, Msi-1단백, 그리고 CD44H단백의 발현은 반정량적으로 양성인 종양세포가 전혀 없는 경우를 -, 5% 미만인 경우 ±, 5~50%인 경우 +, 50% 이상인 경우를 ++로 판독하였다.

7. 중합효소연쇄반응을 이용한 1p/19q 이형접합소실 검사

1p의 이형접합소실검사를 위하여 Reifenberger 등[31]이 추천한 D1S508 (1p36.23), D1S199 (1p36.13), D1S2734 (1p36.11) 그리고

Burger 등[50]이 실험에 사용했던 D1S312 (1p31~p32), D1S186 (1p34.3), 모두 5개의 현미부수체 표지자를 선택하였다(Fig. 2). 19q의 이형접합소실검사를 위해서는 19q13에 위치한 D19S219, D19S112, D19S412, D19S596, 4개의 현미부수체 표지자를 선택하였다(Fig. 2). 각 현미부수체 표지자의 primer (sense & antisense)에 대한 사항은 다음과 같다(Table 2).

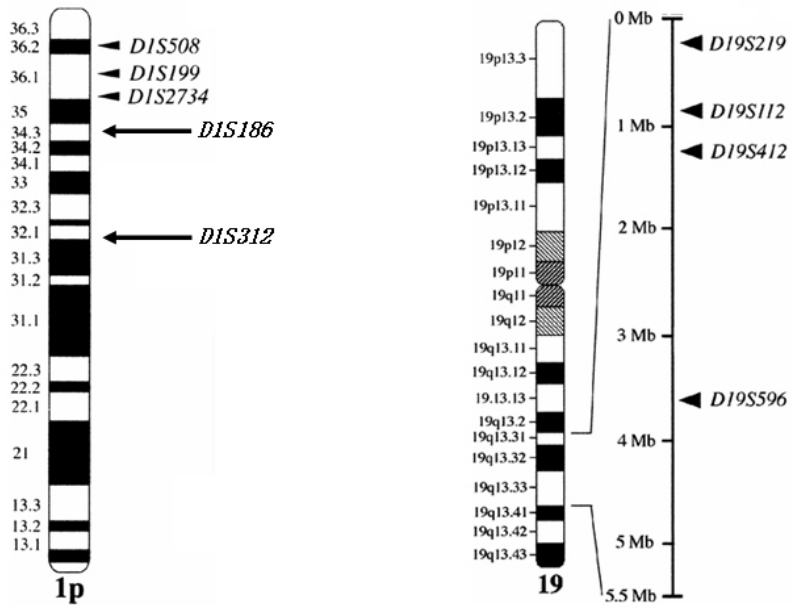

Fig. 2. Maps of chromosome 1p & 19 show loci of each microsatellite markers. used to determine the loss of heterozygosity status in each tumor (modified from reference 31 and 50).

Table 2. Microsatellite markers & PCR primers

Locus	Het Score	Size	Forward primer sequence	Reverse primer sequence
D1S508	0.81	73-85	AGCTGGGGAATATATGTNTCATAT	TGTGGAAGGCCAACTC
D1S199	0.84	94-116	GGTGACAGAGTGAGACCCTG	CAAAGACCATGTGCTCCGTA
D1S2734	0.85	108-134	GGTTCAAGGGATTCTCCTG	TGGCACTCAGACCTCAA
D1S186	0.83	81-106	CCCCTCCTTCCTGCCGCT	TAGCTCATCCCCCCCTTTCT
D1S312	0.90*	147	CAGCCTTCCCCACAACTTTA	TTCCAAACAGCAGGGGAG
D1S219	0.77	160-190	GTGAGCCAAGATTGTGCC	GACTATTTCTGAGACAGATTCCCA
D1S112	0.86	120	GCCAGCCATTCAGTCATTTGAAG	CTGAAAGACACGTCACACTGGT
D1S412	0.80	89-113	TGAGCGACAGAATGAGACT	ACATCTTACTGAATGCTTGC
D1S596	0.52	213-221	GAATCCGAGAGGTGGG	GCCAGAGCCACTGTGT

Het score : heterozygosity score, Size : expected size range (nucleotides)
Reference : 62, 63 * : Reference 50

9개의 튜브에 1㎕ (100ng)의 분리된 DNA를 넣고, 각 표지자별로 형광이 표지된 primer (6FAM과 NED로 표지) 4㎕ (sense, antisense 각 10pmoles)를 넣어주었다. 그 다음 5㎕의 HotStarTaq Master Mix® (QIAGEN, Hilden, Germany)를 넣어준 후 잘 섞어주었다. 시료는 GeneAmp PCR system 2700® (Applied Biosystems, Foster, CA, U.S.A.)에 장착하여, 95℃에서 15분간 반응한 후, 94℃에서 1분, 55℃에서 1분, 72℃에서 1분간 30 cycles을 반응시키고, 마지막으로 72℃에서 5분간 반응시켰다. 반응이 끝난 시료에 GeneScan-500 ROX Size Standard® (Applied Biosystems, Foster, CA, U.S.A.) 1㎕와 Hi-Di Formamide® (Applied Biosystems, Foster, CA, U.S.A.) 10㎕를 넣어 섞은 후 95℃에서 5분간 반응시키고 얼음에 넣어 차갑게 하였다. 차갑게 된 시료를 96 well plate에 옮긴 후, 3100 Genetic Analyzer® (Applied Biosystems, Foster, CA, U.S.A.)에 장착하여 fragment analysis를 실시하였다. 분석이 끝난 결과물은 GeneScan software를 이용하여 판독하였다. 각 현미부수체 표지자별로 정상조직과 종양에서 얻어진 각각 두 개의 대립형질(allele)의 peak 비율을 비교하여 종양에서 정상조직에 비하여 peak 비율이 0.6 미만인 경우를 이형접합소실(loss of heterozygosity: LOH), 두 대립형질의 peak의

비율이 정상조직과 비교하여 0.6 이상이거나 변화가 없는 경우를 대립형질 유지(retention of heterozygosity), 하나의 대립형질만 관찰되어 이형접합소실 여부를 알 수 없는 경우를 동형접합(homozygous : uninformative), 결과를 얻기에 PCR product가 만족스럽지 않은 경우를 PCR fail이라고 판독하였다.[64,65]

8. 통계학적 분석

얻어진 결과는 SPSS 11.0 program® (SPSS Inc., Chicago, Illinois, U.S.A.)을 이용하여 분석하였다. 희돌기세포종양의 1p/19q 이형접합소실 여부와 각 임상적, 병리학적 인자들, 면역조직화학염색 결과는 chi-square 검정 또는 Fisher's exact 검정으로 비교하였고, Logistic 회귀분석을 이용하여 다변량 분석을 시행하였다. 각 임상적, 병리학적 인자들, 면역조직화학 염색 결과, 그리고 1p/19q 혹은 1p 이형접합소실 여부에 따른 생존율의 비교는 Kaplan-Meier method의 log-rank 검정을 이용하여 단변량 분석하였고, Multivariate Cox proportional hazards model을 이용하여 다변량 분석하였다. 생존율 곡선은 Prism 4 for Windows® (GraphPad Software, Inc., San Diego, CA, U.S.A.)를 이용하여 작성하였다. 통계학적 유의수준은 0.05로 정하였다.

Ⅲ. 결 과

1. 임상정보

희돌기세포종과 혼합 희돌기별세포종을 포함한 총 56명의 환자의 평균 나이는 39.9±12.6세(11～65세)였고 성별은 남성이 34명(60.1%), 여성이 22명(39.9%)이었다. 종양의 위치는 이마엽(frontal lobe) 30증례(53.6%), 관자엽(temporal lobe) 19증례(33.9%), 마루엽(parietal lobe) 6증례(10.7%), 그리고 뒤통수엽(occipital lobe)은 1증례(1.8%)였다. 56명 중 9명의 환자를 제외한 47명(83.9%)의 환자가 수술 후 보조요법을 받았는데, 방사선 치료만 받은 환자는 30명(53.6%), 항암치료만 받은 환자는 1명(1.8%), 그리고 방사선치료와 항암치료를 모두 받은 환자는 16명(28.6%)이었다. 방사선치료의 용량은 5040～5940cGy였다. 항암치료는 1997년 이후부터 PCV 항암제 병용요법 또는 PCV 항암제 병용요법에 준하는 항암제 병용요법으로 임상적 또는 방사선학적으로 재발병변이 확인된 환자에게 고식적 치료(palliative therapy)로 시행하였다. 수술 전 신보조요법(neoadjuvant theapy)를 받은 환자는 없었다. 평균 추적기간은 55.9±37.7개월(2.9～149.6개월)이었다. 56명의 환자 중 18명(32.1%)이 재발하였는데 그 중 한 명은 2회 재발하였다. 56명의 환자 중에서 8명(14.3%)이 사망하였고 사망한 8명 중에 3명은 희돌기세포종과 관련 없는 사망이었다(사고사 1예: 증례 26; 간세포암종 2예: 증례 27, 증례 53). 5년 생존율은 87.1%였다. 이번 연구의 대상인 전체 증례와 희돌기세포종과 혼합 희돌기별세포종의 생존곡선과 임상정보는 다음과 같다(Fig. 3 & Table 3).

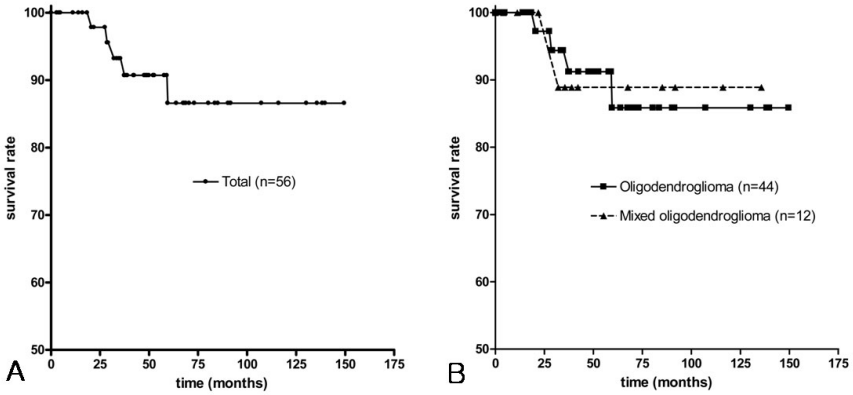

Fig. 3. A. Five-year overall survival of the patients (n=56). B. Survival curves of the patients with oligodendrogliomas (n=44) and mixed oligoastrocytomas (n=12).

2. 병리학적 검색

56증례의 현미경 슬라이드를 판독한 결과, 희돌기세포종은 29증례(51.8%), 역형성 희돌기세포종은 15증례(26.8%), 혼합 희돌기별세포종은 9증례(16.1%), 그리고 역형성 혼합 희돌기별세포종은 3증례(5.3%)였다. 의무기록에서 확인한 결과, 연구에 포함된 6증례의 재발성 종양은 이전 원발성 종양과 동일한 병리학적 등급의 종양이었고, 원발성 종양과 재발성 종양이 같이 포함되어 원발성 종양을 선택하였던 6증례 중에서 2증례는 재발성 종양이 역형성으로 변화하였다(증례 3, 증례 45). 희돌기세포종과 혼합 희돌기별세포종의 병리학적 소견은 다음과 같다(Fig. 4 & Table 4).

Table 3. Clinical profiles of oligodendrogliomas and mixed oligoastrocytomas

		Oligodendroglioma (n=44)	Mixed oligoastrocytoma (n=12)	Oligodendroglioma & mixed oligoastrocytoma (n=56)
Mean age(years) (range)		40.5±13.7 (11～65)	39.3±8.1 (22～52)	39.9±12.6 (11～65)
Gender(%)				
	Male	28(63.6)	6(50.0)	34(60.7)
	Female	16(36.3)	6(50.0)	22(39.3)
Location(%)				
	Frontal	22(50.0)	8(66.7)	30(53.6)
	Temporal	16(36.3)	3(25.0)	19(33.9)
	Parietal	5(11.4)	1(8.3)	6(10.7)
	Occipital	1(2.3)	0(0.0)	1(1.8)
Adjuvant therapy(%)				
	RT only	24(54.5)	6(50.0)	30(53.6)
	CTx only	0(0.0)	1(8.3)	1(1.8)
	RT+CTx	14(31.8)	2(16.7)	16(28.6)
	No	6(14.6)	3(25.0)	9(16.1)
Follow-up duration(months)				
	Mean	55.6±36.9	56.8±42.2	55.9±37.7
	Median	52.3	40.5	51.1
	Range	2.9～149.6	4.1～135.7	2.9～149.6
No. of recurrence(%)				
	No recur	31(70.5)	7(58.3)	38(67.9)
	recur	13(29.5)	5(41.7)	18(32.1)
Survival status(%)				
	Alive	38(86.4)	10(83.3)	48(85.7)
	Death	4(9.1)	1(8.3)	5(8.9)
	Disease unrelated death	2(4.5)	1(8.3)	3(5.4)
Survival rate (%) (5 years)		86.1	88.3	86.6

RT : Radiotherapy, CTx : Chemotherapy

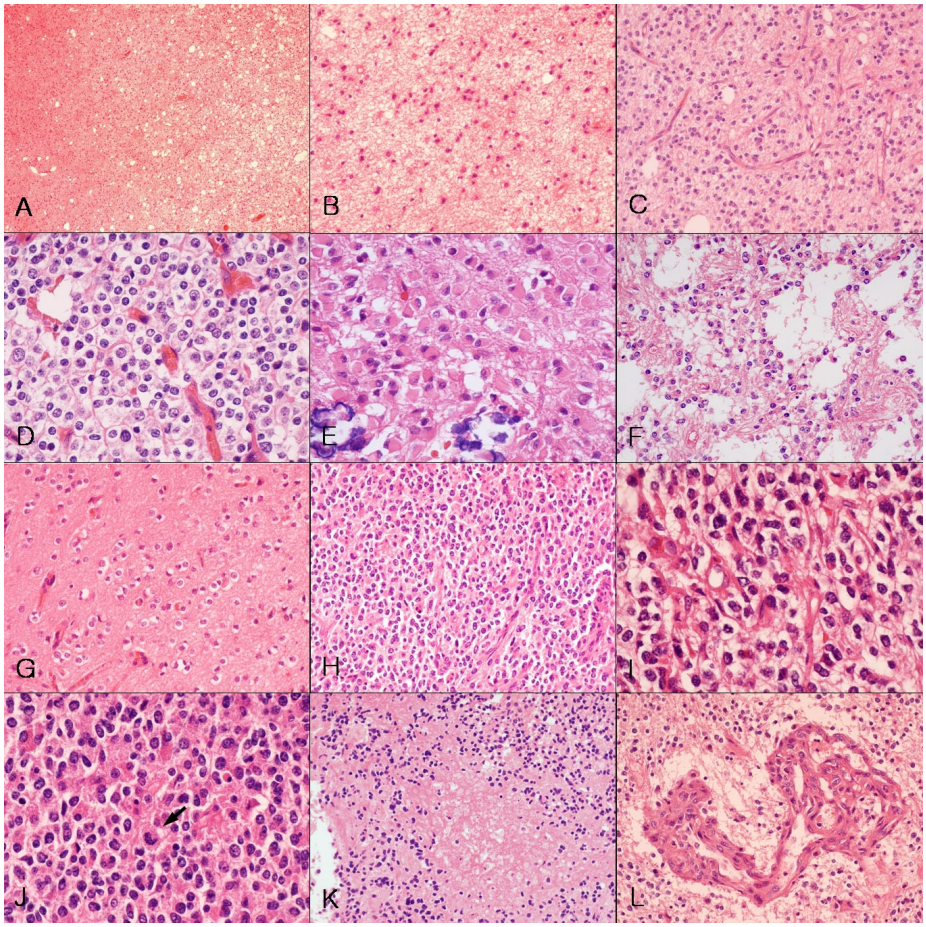

Fig. 4 Pathologic features of mixed oligoastrocytomas (A~C) and oligodendrogliomas (D~L). A. Mixed oligoastrocytoma are composed of astrocytoma (left side) and oligodendroglioma (right side) (case 46. H&E, x40). B. High power view of the astrocytoma (case 46. H&E, x200). C. The high power view of the oligodendroglioma component shows moderate cellularity, even distribution and prominent "chicken wire capillary pattern" (case 46. H&E, x200). The following (D~L) are features of oligodendrogliomas. D. Oligodendroglial tumor cells show round

nuclei and marked perinuclear halos (case 6. H&E, x400). E. Many minigemistocytes are shown (case 27. H&E, x400). F. Microcystic changes (case 4. H&E, x200). G. Low cellularity with perinuclear halos (case 38. H&E, x200). H. High cellularity (case 34. H&E, x200). I. Nuclear atypia (case 22. H&E, x400). J. Mitosis (arrow) (case 34. H&E, x400). K. Necrosis (case 28. H&E, x200). L. Microvascular proliferation (case 41. H&E, x200).

3. 면역조직화학 염색

MGMT단백은 종양세포의 핵과 혈관 내피세포(endothelium)의 핵에 염색되었다(Fig. 5A). 그러나 내피세포의 핵에만 염색되고 종양세포는 음성인 증례들도 있었다(Fig. 5B). P-gp는 모든 증례에서 종양세포 사이에 존재하는 내피세포의 세포질에만 염색되었고 종양세포에는 염색되지 않았다(Fig. 5C). GST-π단백은 대부분 종양세포의 핵과 세포질(Fig. 5D)에 염색되었으며, 세포막을 따라 염색되는 경우(Fig. 5E), 혹은 핵에만 염색되는 경우(Fig. 5F) 등 다양한 발현 양상을 보였다. p16단백은 종양세포의 세포질에도 염색되었지만 주로 핵에 강하게 염색되었다(Fig. 5H). Msi-1단백은 종양세포의 세포질에 과립양상(Fig. 5J)으로, 그리고 CD44H단백은 종양세포의 세포막을 따라 염색되었다(Fig, 5K). p53단백(Fig. 5I), DNA topoisomerase IIα(Fig. 5G) 그리고 Ki-67단백(Fig. 5L)은 종양세포의 핵에 진하게 염색되었는데, DNA topoisomerase IIα과 Ki-67단백의 평균 발현율은 각각 1.74±2.75%, 3.83±5.80%였다. 각 증례별 면역조직화학염색 결과는 다음과 같다(Table 5).

Table 4. Clinical and pathologic features of oligodendrogliomas and mixed oligoastrocytomas

		Clinical						Pathological											LOH				
Case No.	Dx	1st/2nd	Gen	Age	Loc	RT	CTx	Halo	Gemi	Cyst	Cal	Wire	Classic histology	Cell	NA	MI	MVP	Nec	1p	19q	Recur	Survival (months)	Status
Oligodendroglioma																							
1	O	1	M	38	F	-	-	++	-	+	-	++	N	±	-	-	-	-	L	I	-	48.4	Alive
2	O	1	M	53	T	+	-	++	-	-	-	+	N	±	-	-	-	-	L	I	+	37.7	Alive
3	AO	1	M	40	T	+	-	++	-	-	++	++	Y	++	+	+	+	+	L	I	+	42.4	Alive
4	AO	1	M	36	F	+	-	++	-	++	+	++	Y	+	+	+	-	-	L	L	-	29.1	Alive
5	O	1	M	32	F	-	-	++	-	+	+	+	Y	+	-	-	-	-	L	L	+	138.4	Alive
6	O	1	F	30	T	+	-	++	-	+	-	++	Y	+	-	-	-	-	L	L	+	139.8	Alive
7	O	1	F	37	P	+	-	++	-	+	+	+	N	±	-	-	-	-	L	I	+	59.5	Dead
8	AO	1	M	34	T	+	-	+	-	++	-	+	Y	+	+	+	+	-	L	L	-	91.4	Alive
9	AO	1	F	49	F	+	+	++	-	-	+	±	N	+	+	+	-	-	L	L	-	80.3	Alive
10	O	1	M	50	F	+	-	++	-	+	-	+	N	±	-	-	-	-	L	L	-	90.3	Alive
11	O	1	M	44	O	+	+	+	-	++	-	±	N	±	-	-	-	-	L	I	-	83.6	Alive
12	O	1	F	36	F	+	+	±	+	+	+	+	N	±	-	-	-	-	L	L	-	73.1	Alive
13	O	1	M	46	T	+	-	++	-	+	+	++	Y	+	-	-	-	-	L	I	-	68.0	Alive
14	O	1	M	40	P	+	-	++	-	+	-	+	Y	+	+	-	-	-	L	L	-	49.0	Alive
15	O	1	M	14	F	+	+	++	-	-	-	±	N	±	-	-	-	-	L	I	-	70.5	Alive
16	O	1	M	37	T	+	-	++	-	+	-	-	N	±	-	-	-	-	L	L	-	68.8	Alive
17	O	1	M	37	F	+	-	++	-	+	+	++	Y	+	+	-	-	-	L	I	-	2.9	Alive
18	O	1	M	46	F	+	-	+	-	-	+	±	N	+	-	-	-	-	L	L	-	63.9	Alive
19	O	1	M	55	F	+	-	+	+	+	-	+	Y	+	-	-	-	-	L	L	-	59.1	Alive
20	O	1	M	56	F	+	-	++	-	+	-	+	Y	+	+	-	-	-	L	I	-	57.8	Alive
21	O	2	M	33	P	+	-	++	+	-	-	++	Y	+	+	-	-	-	L	L	+	149.6	Alive
22	AO	1	M	35	F	+	+	++	++	+	++	++	Y	++	+	+	-	-	L	L	-	52.3	Alive
23	AO	1	M	48	T	-	-	++	-	-	++	++	Y	+	+	+	+	-	L	L	-	52.2	Alive
24	AO	1	F	64	F	+	-	++	-	-	+	++	Y	++	-	-	+	+	L	I	-	50.0	Alive
25	O	1	M	62	T	+	+	++	-	-	-	++	N	±	-	-	-	-	L	L	-	47.6	Alive
26	O	1	F	59	F	+	-	+	-	+	-	+	N	±	-	-	-	-	L	L	-	14.0	DUD1
27	AO	2	M	36	F	+	+	+	+	+	+	+	Y	+	+	-	-	+	L	L	+	130.3	DUD2
28	AO	1	F	36	F	+	+	+	-	-	+	+	Y	++	+	+	+	+	L	I	-	33.5	Alive
29	AO	2	M	31	T	+	+	++	-	-	-	+	Y	+	+	-	+	+	L	L	+	107.3	Alive
30	O	1	F	65	F	+	-	++	-	-	-	++	N	±	-	-	-	-	L	L	-	16.1	Alive
31	O	1	F	40	T	-	-	+	-	+	+	+	Y	+	+	-	-	-	L	L	-	27.5	Alive
32	AO	1	F	51	F	+	-	+	-	+	-	++	Y	++	+	+	+	+	L	L	-	4.8	Alive
33	O	1	M	56	T	+	-	++	-	-	-	++	Y	+	-	-	-	-	L	L	-	2.9	Alive
34	AO	1	F	27	F	+	+	+	+	-	-	++	Y	++	+	+	+	+	L	L	+	67.5	Alive
35	AO	1	M	55	T	+	+	++	-	-	-	+	Y	+	+	+	-	-	pL	I	+	37.4	Dead
36	O	1	F	43	F	+	-	++	-	-	-	++	N	±	-	-	-	-	pL	I	-	52.3	Alive
37	AO	1	F	46	F	+	+	++	+	+	+	++	Y	++	+	+	+	+	pL	L	-	18.4	Alive
38	O	1	F	12	F	-	-	+	-	-	+	+	N	±	+	-	-	-	N	pL	-	34.6	Alive
39	O	1	F	30	T	+	-	+	-	-	-	±	N	±	-	-	-	-	N	N	+	20.6	Dead
40	O	1	M	37	T	-	-	++	-	-	-	+	N	±	-	-	-	-	N	N	-	18.4	Alive
41	AO	1	F	14	P	+	+	+	-	-	+	±	N	+	+	-	+	+	N	L	+	28.6	Dead
42	O	1	M	11	T	+	-	+	-	-	-	+	N	±	-	-	-	-	N	L	-	70.5	Alive
43	O	1	M	46	P	+	+	+	-	-	-	+	N	±	+	-	-	-	N	I	+	52.7	Alive
44	O	2	M	15	T	+	-	+	-	++	-	++	N	±	-	-	-	-	N	N	-	3.1	Alive
Mixed oligoastrocytoma																							
45	OA	1	F	33	T	+	-	++	-	+	-	+	Y	+	-	-	-	-	L	I	++	116.1	Alive
46	OA	1	F	30	F	-	-	++	-	++	+	++	Y	+	+	-	-	-	L	L	-	38.9	Alive
47	AOA	1	M	41	P	+	-	++	+	-	+	+	Y	+	+	+	-	-	L	I	-	11.2	Alive
48	OA	2	F	42	F	-	-	+	+	-	-	±	N	±	-	-	-	-	L	N	+	32.1	Dead
49	OA	1	F	38	F	+	-	++	+	+	-	++	Y	+	-	-	-	-	L	L	+	135.7	Alive
50	OA	1	M	52	F	+	-	+	-	++	-	±	N	±	-	-	-	-	L	I	-	85.1	Alive
51	AOA	1	M	42	F	+	-	++	-	-	-	±	N	++	+	-	-	-	L	L	-	67.6	Alive
52	OA	1	M	48	T	+	+	+	+	+	-	++	Y	+	-	-	-	-	L	N	+	35.4	Alive
53	OA	2	M	45	F	-	+	±	+	-	-	±	N	±	-	-	-	-	L	L	+	21.9	DUD3
54	AOA	1	F	37	F	-	-	++	+	+	-	++	Y	++	+	+	+	+	L	L	-	4.1	Alive
55	OA	1	M	22	T	+	-	±	-	++	-	-	N	±	+	-	-	-	pL	I	-	91.7	Alive
56	OA	1	F	42	F	+	+	++	-	-	-	+	N	±	-	-	-	-	N	I	-	42.1	Alive

O : Oligodendroglioma, AO : Anaplastic oligodendroglioma, OA : Oligoastrocytoma, AOA : Anaplastic oligoastrocytoma

1st/2nd : primary or recurrent tumor sample, Gen : Gender, Loc : Location, F : Frontal, T : Temporal, P : Parietal, O : Occipital, RT : Radiotherapy

CTx : Chemotherapy, Halo : Perinuclear halo, Gemi : Minogemistocyte, Cyst : Micocystic change, Cal : Calcification, Wire : Chicken wire capillary pattern

Cell : Cellularity, NA : Nuclear atypia, MI : Mitosis, MVP : Microvascular proliferation, Nec : Necrosis, Recur : Recurrence

L : LOH, pL : Partial LOH, N : Normal, I : Indetermined.

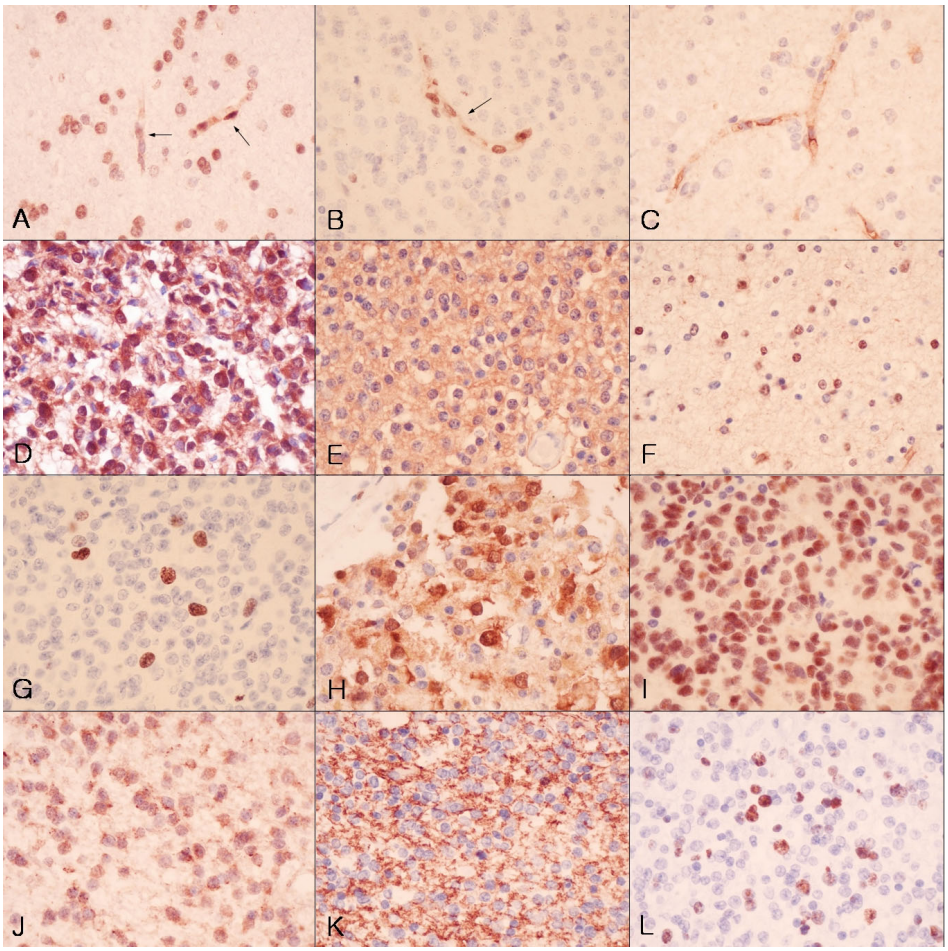

Fig. 5 Expression of immunohistochemical markers in oligodendrogliomas and mixed oligoastrocytomas.

A. Nuclear MGMT expression in the tumor cells and endothelial cells (arrows) (case 42. x400). B. Nuclear MGMT expression in the endothelial cells, only (arrow) (case 20. x400). C. Cytoplasmic P-gp expression in the endothelial cells, only (case 39. x400). D, E, & F. Nuclear and cytoplasmic GST-π expression in the tumor cells (D. case 54. x400), membranous cytoplasmic GST-π expression (E. case 3. x400) and nuclear GST-π expression, only (F. case 39.

x400). G. Nuclear DNA topoisomerase IIα expression in the tumor cells (case 21. x400). H. Nuclear and cytoplasmic p16 expression in the tumor cells (case 26. x400). I. Nuclear p53 expression in the tumor cells (case 54. x400). J. Granular cytoplasmic Musashi-1 expression in the tumor cells (case 12. x400). K. Cytoplasmic CD44H expression in the tumor cells (case 41. x400). L. Nuclear Ki-67 expression in the tumor cells (case 41. x400).

4. 이형접합소실 검사

희돌기세포종, 역형성 희돌기세포종 44증례와 별세포종 부위가 작아 DNA를 추출할 수 없었던 1증례의 혼합 희돌기별세포종은 정상조직과 희돌기세포종 부위, 그리고 나머지 11증례의 혼합 희돌기별세포종과 역형성 혼합 희돌기별세포종은 정상조직, 희돌기세포종, 그리고 별세포종 부위에서 DNA를 추출하여, 모두 67개의 종양에 대하여 9개의 현미부수체 표지자(1p, 5개; 19q, 4개)를 사용하여 중합효소연쇄반응을 이용한 이형접합소실 검사를 시행하였다(Fig. 6 & Table 6). 검사 결과를 바탕으로 각 증례 별 염색체 이형접합소실 여부 판독과 각 현미부수체 표지자 별로 이형접합 점수(heterozygosity score)를 구하였다. 이형접합 점수는 두 개의 대립형질이 유지된 표지자의 수(No. of heterozygosity)/ [전체 종양의 숫자(67)-PCR product가 만족스럽지 못한 경우(PCR fail)]로 계산하였다.

Table 5. Immunohistochemical staining results of oligodendrogliomas & mixed oligoastrocytomas

	Immunohistochemical markers									LOH	
Case No.	MGMT	Nuclear GST-π	Cellular GST-π	p16	p53	Msi-1	CD44H	Topo-II (%)	Ki-67 (%)	1p	19q
1	-	+	+	±	+	±	±	0.5	2.0	L	I
2	±	±	+	±	+	±	-	0.3	2.0	L	I
3	-	-	++	+	++	+	-	0.7	5.1	L	I
4	-	++	++	-	+	-	-	1.5	3.2	L	L
5	+	-	+	++	++	+	-	0.0	0.0	L	L
6	-	±	++	++	++	±	-	3.8	6.3	L	L
7	+	±	+	-	+	±	+	1.2	1.3	L	I
8	-	+	++	+	++	+	-	0.0	16.5	L	L
9	-	++	+	+	+	+	+	0.0	0.0	L	L
10	++	±	+	+	+	+	+	7.5	7.8	L	L
11	+	+	+	++	++	+	-	1.1	1.2	L	I
12	+	-	+	±	+	+	+	0.2	0.9	L	L
13	-	±	++	++	++	±	-	0.0	0.0	L	I
14	+	-	+	-	+	±	+	8.1	8.2	L	L
15	++	-	+	±	++	+	-	3.9	14.8	L	I
16	-	±	+	±	+	+	-	0.2	0.0	L	L
17	-	-	++	+	++	±	+	4.1	0.5	L	L
18	±	-	++	±	+	+	+	0.2	1.6	L	L
19	-	-	-	±	+	-	-	6.7	15.6	L	L
20	-	±	++	+	++	+	+	5.1	2.7	L	I
21	±	-	++	+	++	±	-	10.5	13.7	L	L
22	±	+	±	+	++	±	±	0.0	0.3	L	L
23	-	+	++	-	++	±	-	2.7	6.6	L	L
24	±	±	++	+	++	-	-	0.9	0.7	L	I
25	-	+	++	-	++	±	-	0.0	4.7	L	L
26	+	++	++	++	++	+	±	0.0	0.0	L	L
27	+	+	++	+	+	-	±	7.9	12.4	L	L
28	-	-	±	+	++	-	-	0.8	9.8	L	I
29	+	-	±	+	±	±	-	0.1	0.7	L	L
30	-	+	+	++	++	±	-	0.0	0.0	L	L
31	+	-	-	±	±	-	-	0.0	0.3	L	L
32	+	++	++	-	++	+	-	1.8	6.9	L	L
33	±	+	+	±	+	+	±	5.2	0.0	L	L
34	+	+	+	++	+	+	-	3.2	7.0	L	I
35	++	+	+	±	±	±	+	0.0	0.0	pL	I
36	+	-	±	+	±	+	+	0.0	0.0	pL	I
37	+	-	+	++	+	+	-	1.6	0.0	pL	L
38	+	±	±	±	+	±	+	0.0	0.0	N	pL
39	++	+	-	-	+	±	-	0.0	0.0	N	N
40	+	+	±	±	++	+	-	0.4	2.6	N	N
41	+	+	++	-	++	-	++	8.4	28.9	N	L
42	++	+	±	+	±	±	+	0.0	1.5	N	L
43	±	-	-	±	+	+	±	0.0	8.6	N	I
44	++	+	±	+	±	-	-	0.0	0.0	N	N
45	±	++	++	+	++	+	-	0.0	0.1	L	I
46	-	++	++	-	±	±	±	1.1	13.1	L	L
47	-	+	+	±	+	±	-	0.0	0.0	L	I
48	-	±	+	+	+	+	+	0.0	0.0	L	N
49	±	±	+	+	++	-	+	0.8	0.0	L	L
50	±	±	±	++	++	+	±	0.0	3.0	L	I
51	-	+	+	++	+	+	-	0.0	0.0	L	L
52	+	-	+	-	+	+	++	0.2	3.7	L	N
53	++	-	+	-	±	±	±	0.0	0.0	L	L
54	-	++	++	++	++	+	-	6.5	0.0	L	L
55	-	+	±	-	++	-	-	0.0	0.0	pL	I
56	+	±	±	+	±	±	-	0.0	0.0	N	I

MGMT : O6-methylguanine-DNA-methyltransferase, GST-π : glutathione S-transferase pi, Msi-1 : Musashi-1
Topo-II : DNA topoisomerase IIα, LOH : Loss of heterozygosity
L : Total LOH, pL : Partial LOH, N : Normal, I : Indetermined

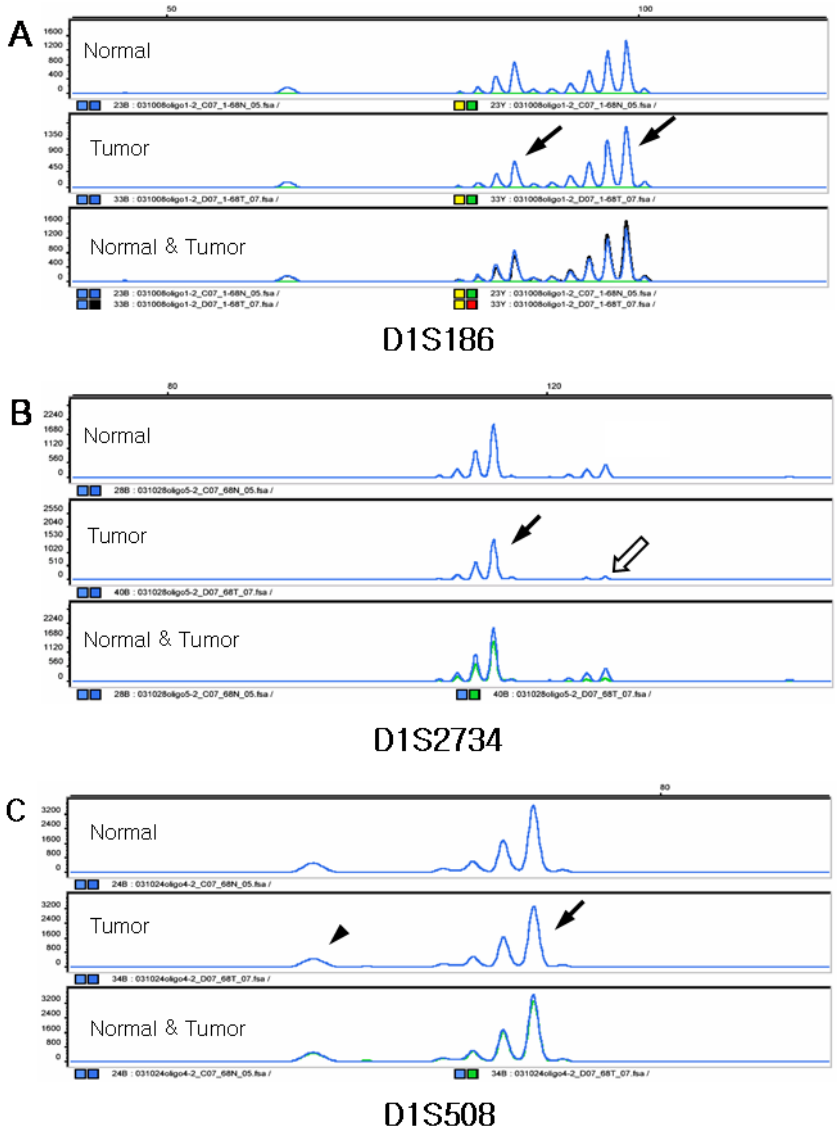

Fig. 6. Representative capillary electropherograms of three PCR-amplified microsatellite markers from an oligodendroglioma (Case 36.).

A : Two alleles are noted (arrows) in normal and tumor tissue (heterozygosity). The allelic ratio of tumor tissue is nearly identical

to that of normal tissue (retention of heterozygosity).
B. : Two alleles are noted (black and open arrows) in normal and tumor tissue (heterozygosity). In comparison to the allelic ratio of normal tissue, the allelic ratio of tumor tissue (open arrow/black arrow) is less than 0.6 (loss of heterozygosity).
C : One allele is seen (black arrow) in normal and tumor tissue (homozygous ; uninformative). Because the expected nucleotides of PCR product of D1S508 are 73~85 base pairs, the smaller peak (arrow head) is out of range (nonspecific peak).

이형접합소실 검사 결과에서 각 증례별로 1p의 5개, 19q의 4개 표지자중에서 동형접합(homozygous)이거나 결과를 얻기에 PCR product가 만족스럽지 않은 경우(PCR fail)를 제외한 두 개의 대립형질(heterozygous)을 보인 표지자중에서 모두 이형접합소실이 있으면 "전체 이형접합소실" (total LOH), 부분적인 이형접합소실이 있으면 "부분 이형접합소실" (partial LOH), 이형접합소실이 하나도 없으면 "정상" (normal), 그리고 모든 현미부수체 표지자에서 동형접합이거나 결과를 얻기에 PCR product가 만족스럽지 않은 경우는 "이형접합소실 여부를 결정할 수 없음" (indetermined)으로 염색체 이형접합소실 (chromosomal LOH) 여부를 판독하였다(Table 6). 또한 1p의 5개 표지자중에서 이형접합 점수가 높은 3개의 표지자(D1S186, D1S2734, D1S508) 그리고 19q의 4개의 표지자중에서 이형접합 점수가 높은 2개의 표지자(D19S219, D19S412)를 선택하여 이 선택된 표지자들의 이형접합소실 검사 결과를 바탕으로도 염색체 이형접합소실 여부를 판독하였다. 각 증례별 염색체 이형접합소실 여부는 다음과 같다 (Table 6).

Table 6. The results of PCR based LOH test

		1p microsatellite markers					1p LOH		19q microsatellite markers				19q LOH	
Case No.	Dx	D1S508	D1S199	D1S2734	D1S186	D1S312	5 markers	3 markers	D19S219	D19S112	D19S412	D19S596	4 markers	2 markers
1	O	X	X	X	●	X	L	L	X	O	O	X	I	I
2	O	X	X	X	●	O	L	L	X	O	X	X	I	I
3	AO	X	X	O	●	O	L	L	O	O	O	O	I	I
4	AO	●	X	●	●	X	L	L	●	X	●	●	L	L
5	O	●	O	●	●	X	L	L	●	●	●	O	L	L
6	O	●	O	●	●	●	L	L	X	●	●	X	L	L
7	O	X	●	X	●	X	L	L	X	X	O	X	I	I
8	AO	X	●	X	●	●	L	L	X	●	●	O	L	L
9	AO	●	●	●	●	●	L	L	X	O	●	X	L	L
10	O	●	●	O	X	X	L	L	X	X	●	X	L	L
11	O	O	O	●	●	●	L	L	X	X	X	X	I	I
12	O	●	●	●	●	●	L	L	O	O	●	X	L	L
13	O	●	●	O	●	X	L	L	O	O	O	X	I	I
14	O	O	●	●	X	O	L	L	X	O	●	X	L	L
15	O	O	O	X	●	O	L	L	X	O	X	X	I	I
16	O	●	●	●	●	X	L	L	X	O	●	X	L	L
17	O	●	●	●	●	●	L	L	O	O	O	X	I	I
18	O	●	●	●	●	X	L	L	O	O	●	O	L	L
19	O	O	●	●	●	O	L	L	●	X	O	O	L	L
20	O	●	O	●	●	O	L	L	X	O	O	X	I	I
21	O	●	●	●	●	X	L	L	●	X	●	X	L	L
22	AO	●	●	●	O	O	L	L	●	X	O	●	L	L
23	AO	O	O	●	●	X	L	L	●	●	●	X	L	L
24	AO	O	O	O	●	O	L	L	O	O	O	X	I	I
25	O	●	●	●	●	X	L	L	X	X	●	X	L	L
26	O	●	O	●	●	X	L	L	X	X	●	X	L	L
27	AO	●	●	●	O	O	L	L	●	X	●	O	L	L
28	AO	O	O	X	●	X	L	L	X	X	X	X	I	I
29	AO	●	O	●	●	O	L	L	●	●	●	O	L	L
30	O	●	●	●	●	O	L	L	O	●	●	X	L	L
31	O	X	●	X	●	O	L	L	X	●	●	X	L	L
32	AO	●	●	O	●	●	L	L	●	X	X	X	L	L
33	O	X	●	●	O	●	L	L	●	●	●	●	L	L
34	AO	●	●	O	O	●	pL	L	O	O	●	O	L	L
35	AO	●	●	●	●	O	pL	pL	X	O	O	X	I	I
36	O	O	●	●	●	●	pL	pL	O	O	O	●	L	I
37	AO	●	●	●	●	●	pL	pL	●	●	●	X	L	L
38	O	X	X	X	●	●	N	N	●	O	●	●	pL	pL
39	O	X	X	X	●	●	N	N	●	X	O	●	pL	N
40	O	●	X	●	●	O	N	N	●	X	●	●	N	N
41	O	●	●	●	●	●	pL	N	●	●	●	O	L	L
42	O	●	O	●	●	O	N	N	X	X	●	X	L	L
43	O	O	O	●	●	O	N	N	O	X	X	X	I	I
44	O	●	O	●	O	●	N	N	●	●	●	●	N	N
45A	OA	X	O	X	●	X	L	L	X	X	X	X	I	I
45O	OA	X	X	X	●	X	L	L	X	X	X	X	I	I
46O	OA	O	●	●	O	●	L	L	●	O	●	●	L	L
46A	OA	O	●	●	O	●	pL	L	●	O	●	●	L	L
47O	AOA	X	●	X	●	●	L	L	X	X	O	X	I	I
47A	AOA	X	●	X	●	●	pL	L	X	X	O	X	I	I
48O	OA	●	●	X	●	●	pL	L	X	X	●	X	N	N
48A	OA	●	●	●	●	O	pL	pL	X	X	●	X	N	N
49O	OA	X	●	O	●	●	L	L	●	O	●	X	L	L
49A	OA	●	●	O	●	●	L	L	●	O	●	●	L	L
50O	OA	●	O	O	●	O	L	L	O	O	O	X	I	I
51O	AOA	●	●	●	X	O	L	L	X	O	●	X	L	L
51A	AOA	●	●	●	X	O	N	N	X	O	●	X	L	L
52O	OA	O	X	X	●	X	L	L	X	O	●	X	N	N
52A	OA	O	X	X	●	X	L	L	X	O	X	X	I	I
53O	OA	●	●	●	●	●	L	L	●	●	●	O	L	L
53A	OA	●	●	●	●	●	L	L	●	●	●	O	pL	L
54O	AOA	●	●	●	●	●	L	L	●	X	●	X	L	L
54A	AOA	●	●	●	●	●	L	L	●	●	●	X	L	L
55O	OA	●	X	●	●	X	pL	pL	X	X	O	X	I	I
55A	OA	●	X	●	●	X	N	N	X	X	O	X	I	I
56O	OA	●	O	X	●	●	N	N	X	O	X	X	I	I
56A	OA	●	O	X	●	●	pL	pL	X	O	X	X	I	I
	●	31	29	33	44	24			21	12	33	8		
	●	9	9	7	12	4			3	2	6	3		
	O	13	17	9	7	20			11	28	17	11		
	X	14	12	18	4	19			32	25	11	45		
Het score		0.76	0.69	0.82	0.89	0.58			0.69	0.33	0.70	0.50		

Dx : Diagnosis, LOH : Loss of heterozygosity, O : Oligodendroglioma, AO : Anaplastic oligodendroglioma, OA : Oligoastrocytoma, AOA : Anaplastic oligoastrocytoma, ●: Loss of heterozygosity, ● : Retention of heterozygosity, O : Uninformative, X : PCR fail
L : Total LOH, pL : Partial LOH, N : Normal, I : Indetermined, Het score : Heterozygosity score

1p에서 5개의 표지자와 이형접합 점수가 높은 3개의 표지자를 선택하여 판독한 염색체 이형접합소실 결과를 비교하면 별세포종 부위를 포함한 67개의 종양 중에서 62개(92.5%)의 종양에서 일치하였다. 19q에서 4개의 표지자와 이형접합 점수가 높은 2개의 표지자를 선택하여 판독한 염색체 이형접합소실 결과는 67개의 종양 중에서 64개(95.5%)의 종양에서 일치하였다(Table 7).

Table 7. Analysis of 1p and 19q LOH status using all microsatellite markers and selective markers with high heterozygosity score

1p						
		Analysis of LOH status by 5 markers				
		Total LOH	Partial LOH	Normal		Total
Analysis of LOH status by 3 markers	Total LOH	47	4			51
	Partial LOH		6			6
	Normal		1	9		10
	Total	47	11	9		67
19q						
		Analysis of LOH status by 4 markers				
		Total LOH	Partial LOH	Normal	Indetermined	Total
Analysis of LOH status by 2 markers	Total LOH	35	1			36
	Partial LOH		1			1
	Normal		1	5		6
	Indetermined	1			23	24
	Total	36	3	5	23	67

LOH : loss of heterozygosity

이와 같이 1p의 5개와 19q의 4개의 현미부수체 표지자로 판독한 염색체 이형접합소실 결과와 이형접합 점수가 높은 1p의 3개와 19q의 2개의 현미부수체 표지자로 판독한 염색체 이형접합소실 결과가 거의 일치하였다. 이번 연구에서는 높은 이형접합 점수를 보인 1p의 3개, 19q의 2개의 현미부수체 표지자를 선택하여 판독한 염색체 이형접합소실 결과로 연구를 진행하였다.

별세포종 부위를 제외한 희돌기세포종의 염색체 이형접합소실 여부를 이형접합 점수가 높아 선택한 1p의 3개의 표지자(D1S186, D1S2734, D1S508)와 19q의 2개의 표지자(D19S219, D19S412)의 이형접합소실 결과를 바탕으로 염색체 이형접합소실 여부를 판독하면 1p에서는 44증례에서 total LOH(78.6%), 4증례에서 partial LOH(7.1%)를 보였고, 8증례에서는 염색체 이형접합소실이 없는 정상(14.3%)이었다. 19q에서는 19증례에서 이형접합소실 여부를 결정할 수 없었고(indetermined)(33.9%), 31증례에서 total LOH(55.4%), 1증례에서 partial LOH(1.8%)를 보였고, 5증례에서는 정상이었다(8.9%)(Table 8).

Table 8. Results of chromosomal LOH study by selective microsatellite markers with high heterozygosity score

	Numbers(%)		Numbers(%)
1p		19q	
LOH	44(85.7%)	LOH	32(57.1%)
Total	40(78.6%)	Total	31(55.4%)
Partial	4(7.1%)	Partial	1(1.8%)
Normal	8(14.3%)	Normal	5(8.9%)
		Indetermined	19(33.9%)
Total	56(100.0%)		56(100.0%)

LOH : loss of heterozygosity

혼합 희돌기별세포종 11증례의 희돌기세포종 부위와 별세포종 부위의 이형접합소실 검사 결과를 비교해보면, 1p에서는 8증례(72.7%)에서 희돌기세포종 부위와 별세포종 부위의 이형접합소실 결과가 같았고, 3증례(27.3%)에서는 서로 달랐다. 19q에서는 11증례 모두에서 희돌기세포종 부위와 별세포종 부위의 이형접합소실 결과가 같았다(100.0%).

5. 희돌기세포종의 1p/19q 그리고 1p 이형접합소실 여부와 임상적, 병리학적 인자 비교

첫 번째, 희돌기세포종의 19q 이형접합소실 여부를 결정할 수 없었던 19증례를 제외한 37증례를 1p와 19q 이형접합소실이 모두 있는 군(29증례; 78.4%)(1p/19q LOH)과 그 밖의 군(8증례; 21.6%)(1p LOH/19q Normal : 3증례, 1p Normal/19q Normal : 3증례, 1p Normal/19q LOH : 2증례)으로 나누고, 두 번째, 전체 56증례를 1p 이형접합소실이 있는 군(44증례; 85.7%)(1p LOH)과 1p가 정상인 군(8증례; 14.3%)(1p Normal)으로 나누어 각각 임상적, 병리학적 인자들과 비교하였다. 비교한 임상적 인자들로는 병리학적 등급, 성별, 환자의 평균 나이, 나이(<40세/≧40세 여부), 종양의 위치(관자엽/그 외), 그리고 병리학적 소견 등이다. 병리학적 소견 중에서 "핵 주위의 둥근 투명한 세포질"과 "닭장모양의 모세혈관 양상"은 종양세포 면적의 50% 미만(±, +)과 50% 이상(++)으로, 미세팽대세포, 낭성변화, 석회화는 유무로 나누어 비교하였다. "전형적인 조직소견"도 유무를 나누어 비교하였다. 역형성의 정도를 나타내는 병리학적 소견 중에서 세포밀도는 통상의 희돌기세포종에 비하여 낮은 경우(±)와, 통상의 희돌기세포종 중등도 종양세포밀도, 혹은 높은 경우(+, ++)로 나누어 비교하였다. 그 밖의 세포학적 이형성, 유사분열, 미세혈관증식 그리고 괴사는 유무로 나누어 비교하였다. 자세한 사항은 다음과 같다(Table 9).

첫 번째, 비교한 37증례 중에서 1p/19q 이형접합소실 군의 평균 나이는 42.28±10.29세, 나머지 군은 26.13±14.94세로 1p/19 이형접합소실 군의 평균 나이가 통계학적으로 의미있게 많았다 (p=0.041). 두 번째, 비교한 56증례 중에서 1p 이형접합소실 군의 평균 나이는 43.23±10.78세이고, 1p 정상 군은 25.88±14.36세로 통계학적으로 의미는 없었지만 경계역의 결과로 역시 1p 이형접합소실 군의 평균 나이가 많았다 (p=0.076). 20세 미만의 환자는 37증례 중에서는 4명, 56증례 중에서는 5명인데 그 중 이형접합소실 증례는 각각 0증례(0.0%)와 1증례(20.0%)여서 전체 이형접합소실 평균 빈도(78.4~85.7%)와 비교하면 매우 낮은 빈도였다(Table 10). 그러나 40세를 기준으로 나누어 이형접합소실 여부와 비교하였을 때는 통계학적 의미는 없었다(p=0.246, & p=0.137). 각 임상적, 병리학적 인자들 중에서 1p/19q 혹은 1p 이형접합소실 군은 중등도 이상의 종양세포 밀도, “핵 주위의 둥근 투명한 세포질”, 그리고 “전형적인 조직소견”과 통계학적으로 의미있는 관련이 있었고, 1p 이형접합소실 군은 낭성변화와도 의미있는 관련이 있었다.

Table 9. Comparisons of clinicopathologic parameters of patients according to 1p/19q LOH and 1p LOH status

			1p/19q LOH vs. Others (n=37)			1p LOH vs. 1p Normal (n=56)		
			1p/19q LOH	Others	p-value	1p LOH	1p Normal	p-value
Clinical features	Grade(%)	low	17(45.9)	7(18.9)		31(55.4)	7(12.5)	
		anaplastic	12(32.4)	1(2.7)	0.216	17(30.4)	1(1.8)	0.414
	Gender(%)	M	17(45.9)	4(10.8)		30(54.6)	18(32.1)	
		F	12(32.4)	4(10.8)	0.705	4(7.1)	4(7.1)	0.698
	Age(%)	mean	42.28±10.29	26.13±14.94	0.041*	43.23±10.78	25.88±14.36	0.076
		<40	14(37.8)	6(16.2)		21(37.5)	6(10.7)	
		≧40	15(40.5)	2(5.4)	0.246	27(48.2)	2(3.6)	0.137
	Location(%)	Temporal	8(21.6)	5(13.5)		15(26.8)	4(7.1)	
		Other	21(56.8)	3(8.1)	0.100	33(58.9)	4(7.1)	0.423
Patho-logic features	Perinuclear halo(%)	less prominent (±, +)	10(27.0)	7(18.9)		16(28.6)	6(10.7)	
		prominent (++)	19(51.4)	1(2.7)	0.014*	32(57.1)	2(3.6)	0.047*
	Mini-gemistocyte(%)	absent	19(51.4)	6(16.2)		35(62.5)	8(14.3)	
		present	10(27.0)	2(5.4)	1.000	13(23.2)	0(0.0)	0.177
	Microcyst formation(%)	absent	11(29.7)	6(16.2)		28(50.0)	1(1.8)	
		present	18(48.6)	2(5.4)	0.109	20(35.7)	7(12.5)	0.023*
	Calcificaition (%)	absent	18(48.6)	6(16.2)		30(53.6)	6(10.7)	
		present	11(29.7)	2(5.4)	0.685	18(32.1)	2(3.6)	0.697
	Chicken wire pattern(%)	less prominent (±, +)	15(40.5)	6(16.2)		27(48.2)	7(12.5)	
		prominent (++)	14(37.8)	2(5.4)	0.423	21(37.5)	1(1.8)	0.130
	Classic histology(%)	No	10(27.0)	7(18.9)		19(33.9)	8(14.3)	
		Yes	19(51.4)	1(2.7)	0.014*	29(51.8)	0(0.0)	0.002*
	Cellularity(%)	low(±)	7(18.9)	6(16.2)		16(28.6)	7(12.5)	
		moderate(+) & high(++)	22(59.4)	2(5.4)	0.013*	32(57.1)	1(1.8)	0.006*
	Nuclear atypia(%)	absent	13(35.1)	6(16.2)		25(44.6)	5(8.9)	
		present	16(43.2)	2(5.4)	0.232	23(41.1)	3(5.4)	0.712
	Mitosis(%)	absent	20(54.1)	8(21.6)		35(62.5)	8(14.3)	
		present	9(24.3)	0(0.0)	0.159	13(23.2)	0(0.0)	0.177
	Microvascular proliferation(%)	absent	22(59.5)	7(18.9)		38(67.9)	7(12.5)	
		present	7(18.9)	1(2.7)	0.655	10(17.9)	1(1.8)	1.000
	Necrosis(%)	absent	23(62.2)	7(18.9)		39(69.6)	7(12.5)	
		present	6(16.2)	1(2.7)	1.000	9(16.1)	1(1.8)	1.000

* p-value < 0.05

Table 10. Correlation of patient age with 1p/19q LOH and 1p LOH status

Age (years)	1p/19q LOH vs. Others (n=37)		1p LOH vs. 1p Normal (n=56)	
	1p/19q LOH(%)	Others(%)	1p LOH(%)	1p Normal(%)
10～19		4(10.8%)	1(1.8%)	4(7.1%)
20～29	1(2.7%)		2(3.6%)	
30～39	13(35.1%)	2(5.4%)	18(32.1%)	2(3.6%)
40～49	8(21.6%)	2(5.4%)	15(26.8%)	2(3.6%)
50～59	5(13.5%)		9(16.1%)	
60～69	2(5.4%)		3(5.4%)	
Total	29(78.4%)	8(21.6%)	48(85.7%)	8(14.3%)

LOH : loss of heterozygosity

6. 희돌기세포종의 1p/19q 그리고 1p 이형접합소실 여부와 면역조직화학염색 결과 비교

1p/19q 그리고 1p 이형접합소실 여부와 면역조직화학 염색 결과를 비교하였다. 면역조직화학 표지자 중에서 P-gp는 발현양상의 차이가 없어 통계처리에서 제외하였다. p53단백은 종양세포의 50% 미만(-, ±, +)과 50% 이상(++) 발현한 증례를 나누어 비교하였고, MGMT단백, GST-π단백, p16단백, Msi-1단백, CD44단백은 종양세포의 5% 미만(-, ±)과 5% 이상(+, ++) 발현한 증례를 나누어 비교하였다. GST-π단백은 각각 핵과 세포질 발현 결과를 따로 비교하였다. DNA topoisomerase IIα단백과 Ki-67단백은 백분율로 구한 발현율의 평균을 비교하였고, 또한 발현율 3%와 5%를 기준으로 나누어 비교하였다. 자세한 사항은 다음과 같다(Table 11).

Table 11. Expression of immunohistochemical markers with 1p/19q LOH and 1p LOH status

		1p/19q LOH vs. Others (n=37)			1p LOH vs. 1p Normal (n=56)		
		1p/19q LOH	Others	p-value	1p LOH	1p Normal	p-value
MGMT(%)	<5%	18(48.6)	1(2.7)		30(53.6)	1(1.8)	
	≧5%	11(29.7)	7(18.9)	0.019*	18(32.1)	7(12.5)	0.017*
Nuclear GST-π(%)	<5%	15(40.5)	3(8.1)		27(48.2)	3(5.4)	
	≧5%	14(37.8)	5(13.5)	0.693	21(37.5)	5(8.9)	0.451
Cellular GST-π(%)	<5%	4(10.8)	5(13.5)		8(14.3)	7(12.5)	
	≧5%	25(67.6)	3(8.1)	0.012*	20(35.7)	1(1.8)	<0.001*
p16(%)	<5%	13(35.1)	5(13.5)		21(37.5)	5(8.9)	
	≧5%	16(43.2)	3(8.1)	0.447	27(48.2)	3(5.4)	0.451
p53(%)	<50%	16(43.1)	6(16.2)		25(44.6)	6(10.7)	
	≧50%	13(35.1)	2(5.4)	0.431	23(41.1)	2(3.6)	0.277
Musashi-1(%)	<5%	16(43.2)	5(13.5)		25(44.6)	6(10.7)	
	≧5%	13(35.1)	3(8.1)	1.000	23(41.1)	2(3.6)	0.277
CD44H(%)	<5%	22(59.5)	3(8.1)		35(62.5)	5(8.9)	
	≧5%	7(18.9)	5(13.5)	0.083	13(23.2)	3	0.676
Topo IIα (%)	mean	2.43%±3.20	1.13%±2.94	0.246	1.84%±2.73	1.10%±2.95	0.645
	<3%	15(40.5)	7(18.9)		29(51.8)	7(12.5)	
	≧3%	14(37.8)	1(2.7)	0.108	19(33.9)	1(1.8)	0.236
Ki-67(%)	mean	4.11%±5.46	4.59%±9.93	0.789	3.60%±4.91	5.20%±10.01	0.048*
	<5%	19(51.4)	7(18.9)		34(60.7)	6(10.7)	
	≧5%	10(27.0)	1(2.7)	0.391	14(25.0)	2(3.6)	1.000

MGMT : O^6-methylguanine-DNA-methyltransferase
GST-π : glutathione S-transferase pi,
Topo IIα : DNA topoisomerase IIα

Chi-square 검정 또는 Fisher's exact 검정에서 낮은 MGMT단백 발현, 높은 cellular GST-π 발현은 1p/19q와 1p 이형접합소실 군과 통계학적으로 의미있는 관련이 있었다. 평균 p53 발현율은 1p 정상군이 1p 이형접합소실 군에 비해 통계학적으로 의미있게 높았으나(p=0.048), 발현율 5%를 기준으로 나누어 비교한 결과에서는 통계학적으로 의미있는 관련이 없었다(p=0.246).

7. 희돌기세포종의 1p/19q 그리고 1p 이형접합소실 여부를 예측하는 이항 로지스틱 회귀모형

임상적, 병리학적 인자들과 면역조직화학 염색 결과에서, 1p/19q 그리고 1p 이형접합소실과 환자의 많은 나이, 중등도 이상의 종양세포 밀도, 종양세포의 “핵 주위 둥글고 투명한 세포질”, “전형적인 조직소견”, 낮은 MGMT단백 발현, 그리고 높은 cellular GST-π단백 발현이 통계학적으로 의미있는 관련이 있었다. 그 중 “전형적인 조직소견”은 정의상 +이상의 종양세포 밀도, +이상의 “둥글고 투명한 세포질”, 그리고 +이상의 “닭장모양의 모세혈관 양상”이므로 환자의 나이, “전형적인 조직소견”, MGMT단백 발현, 그리고 cellular GST-π단백 발현의 4가지 인자로 37증례와 56증례를 대상으로 이항 로지스틱 회귀분석을 각각 시행하였다(Table 12). 이항 로지스틱 회귀분석을 시행한 결과, 1p/19q 이형접합소실 여부를 예측하는 데에는 환자의 나이(p=0.031)와 “전형적인 조직소견”(p=0.029)이 통계학적으로 의미있는 인자였다. 이러한 인자들로 1p/19q 이형접합소실 군은 29증례 중 29증례(100.0%), 나머지 군은 8증례 중 5증례(62.5%)를 예측할 수 있었다(전체 91.9%)(Table 13). 1p 이형접합소실 여부를 예측하는 데에는 환자의 나이(p=0.063), “전형적인 조직소견”(p=0.879) 그리고 cellular GST-π단백의 발현(p=0.018)이 의미있는 인자였는데, 그 중 cellular GST-π단백의 발현이 통계학적으로 의미있었고, 환자의 나이는 경계역의 의미가 있었다. 이러한 3가지 인자로 1p 이형접합소실 군 48증례 중 46증례(95.8%), 1p 정상 군 8증례 중 6증례(75.5%)를 예측할 수 있었다(전체 92.9%)(Table 13).

Table 12. Logistic regression of clinicopathologic parameters for prediction of 1p/19 LOH and 1p LOH status

		1p/19q LOH vs. Others (n=37)			1p LOH vs. 1p Normal (n=56)		
		p-value	Odds ratio	95% CI	p-value	Odds ratio	95% CI
unconditional							
	Age	0.149	1.093	0.969-1.234	0.151	1.085	0.971-1.214
	Classic histology	0.060	12.776	0.898-181.745	0.873	55547.642	0.000-6.841E+62
	MGMT	0.416	0.324	0.021-4.887	0.219	0.121	0.004-3.510
	Cellular GST-π	0.362	3.941	0.206-75.368	0.018	52.834	1.977-1411.644
conditional							
	Age	0.031	1.136	1.012-1.275	0.063	1.109	0.995-1.236
	Classic histology	0.029	15.868	1.329-189.428	0.879	55288.032	0.000-3.77E+65
	Cellular GST-π				0.018	41.588	1.894-913.315

* p-value < 0.05 MGMT : O^6-methylguanine-DNA-methyltransferase
GST-π : glutathione S-transferase pi, LOH : loss of heterozygosity

Table 13. Results of classification using conditional logistic regression model

	1p/19q LOH vs. Others (n=37)				1p LOH vs. 1p Normal (n=56)		
	Expected		Percent correct (%)		Expected		Percent correct (%)
	1p/19q LOH	Others			1p LOH	1p Normal	
Observed				Observed			
1p/19q LOH	29	0	100.0	1p LOH	46	2	95.8
Others	3	5	62.5	1p Normal	2	6	75.0
Overall			91.9				92.9

* The cut value was 0.5 LOH: loss of heterozygosity

8. 희돌기세포종의 생존에 영향을 미치는 예후 인자 분석

혼합 희돌기별세포종의 별세포종 부위에 의한 혼란을 배제하기 위하여 19q 이형접합소실 여부를 알 수 있었던 37증례와 전체 56증례 중에서 혼합 희돌기별세포종을 제외한 순수한 희돌기세포종 30증례와 44증례를 대상으로 각각 임상적, 병리학적 인자, 면역조직화학 염색 결과, 그리고 분자유전학적 표지자(1p/19q LOH, 1p LOH)에 따른 생존율의 차이를 Kaplan-Meier method의 log-rank 검정으로 단변량 분석하였다. 자세한 사항은 다음과 같다(Fig. 7 and Table 14).

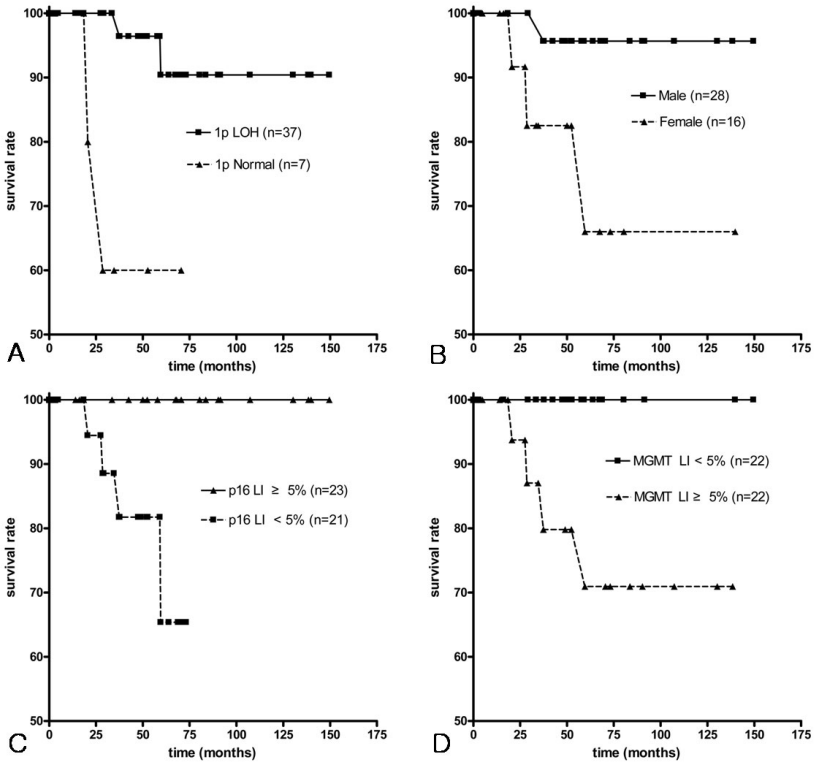

Fig. 7. Overall survival of pure oligodendrogliomas according to prognostic factors. A. 1p status (p=0.0056), B. gender(p=0.041), C. p16 expression(p=0.018), D. MGMT expression(p=0.025).

Table 14. Univariate survival analysis of clinicopathologic and molecular factors for pure oligodendrogliomas

		1p/19q LOH/Others	1p LOH/1p Normal
		n=30	n=44
Clinical factors			
	Grade	0.796	0.507
	Gender	0.037*	0.041*
	Age(<40yrs/≧40yrs)	0.309	0.431
	Age(<20yrs/≧20yrs)	0.135	0.334
	Location(temporal/others)	0.685	0.532
	RT	0.539	0.494
	CTx	0.690	0.622
Pathologic factors			
	Perinuclear halo	0.120	0.569
	Minigemistocyte	0.386	0.325
	Microcyst formation	0.139	0.300
	Calcificaition	0.949	0.733
	Chicken wire pattern	0.333	0.166
	Classic histology	0.105	0.288
	Cellularity	0.525	0.670
	Nuclear atypia	0.845	0.829
	Mitosis	0.386	0.929
	Microvascular proliferation	0.358	0.838
	Necrosis	0.244	0.741
Immunohistochemical markers			
	MGMT	0.120	0.025*
	Nuclear GST-π	0.105	0.079
	Cellular GST-π	0.466	0.833
	p16	0.156	0.018*
	p53	0.796	0.393
	Musashi-1	0.333	0.082
	CD44H	0.796	0.128
	DNA topoisomerase IIα	0.899	0.738
	Ki-67	0.796	0.631
Molecular factors			
	1p/19q LOH	0.0011*	
	1p LOH		0.0056*

* p-value<0.05 RT :Radiotherapy, CTx :Chemotherapy, yrs : years
LOH : loss of heterozygosity
MGMT : O^6-methylguanine-DNA-methyltransferase
GST-π : glutathione S-transferase pi

첫 번째, 30증례에 대한 단변량 분석에서 생존에 영향을 미치는 통계학적으로 의미있는 예후 인자로는 성별, 분자유전학적 표지자(1p/19q 이형접합소실 여부)였다. 남성과 1p/19q 이형접합소실은 생존에 좋은 영향을 미치는 예후 인자였다. Multivariate Cox proportional hazards model을 이용한 다변량 분석 결과, 통계학적으로 의미있지는 않았지만 1p/19q 이형접합소실 여부가 생존에 영향을 미치는 가장 중요한 예후 인자였다(p=0.673)(Table 15). 두 번째, 44증례의 단변량 분석에서 생존에 영향을 미치는 통계학적으로 의미있는 예후 인자로는 성별, MGMT단백, p16단백 발현 그리고 분자유전학적 인자(1p 이형접합소실 여부)였다. 남성과 낮은 MGMT단백 발현, 높은 p16단백 발현 그리고 1p 이형접합소실이 생존에 좋은 영향을 미치는 예후 인자였다(Fig. 7). Multivariate Cox proportional hazards model을 이용한 다변량 분석 결과, 통계학적으로 경계역의 의미있는 결과를 보인 1p 이형접합소실(p=0.051)이 생존에 영향을 미치는 가장 중요한 예후 인자였고 그 밖에 통계학적으로 의미있지 않았지만 p16단백 발현(p=0.966)도 중요한 예후 인자였다(Table 15).

9. 1p 전체 이형접합소실과 1p 부분 이형접합소실의 비교

전체 연구대상인 56증례 중에서 전체 1p 소실을 보인 44증례와 부분 1p 소실을 보인 4증례를 비교하였으나 통계학적으로 의미있는 차이를 보이는 임상적, 병리학적 인자, 면역조직화학 염색 결과는 없었다(data not shown). 또한 순수한 희돌기세포종 44증례 중에서 전체 1p 소실을 보인 37증례와 부분 1p 소실을 보인 3증례의 생존율을 비교하였다. 1p 부분소실을 보인 환자의 생존율이 나빴으나(p=0.003), 1p 부분소실을 보인 환자의 수가 너무 적어 통계학적 의미는 없었다.

Table 15. Multivariate survival analysis of clinicopathologic and molecular factors for pure oligodendrogliomas

	1p/19q LOH vs. Others (n=30)				1p LOH vs. 1p Normal (n=44)		
	p-value	Odds ratio	95% CI		p-value	Odds ratio	95% CI
unconditional							
1p/19q LOH	0.688	0.001	0.000-9.659E+11	1p LOH	0.916	0.000	0.000-1.305E+83
Gender	0.592	37.906	0.000-22867114	Gender	0.922	0.866	0.049-15.381
				MGMT	0.932	0.000	0.000-4.630+201
				p16	0.935	556077798	0.000-2.159+219
conditional							
1p/19q LOH	0.673	0.000	0.000-1.544E+13	1p LOH	0.051	0.085	0.007-1.014
				p16	0.966	0.000	0.000-2.634+262

Cox proportional hazard model was used
LOH : loss of heterozygosity
MGMT : O^6-methylguanine-DNA-methyltransferase

Ⅳ. 고 찰

최근까지 뇌교종의 분류는 1920년대에 Bailey와 Cushing[2]가 조직학적 형태와 뇌교세포(glia)의 발생단계를 추정 비교하여 분류한 분류법에서 유래하였다. 이들은 형태학적으로 별세포종은 별세포에서, 그리고 희돌기세포종은 희돌기세포에서 유래하였을 것이라고 생각하였고 이러한 종양이 더 악성이 되면 발생과정 이전의 전구세포(precursor cell)와 유사할 것이라고 생각하여 지금의 역형성 별세포종(anaplastic astrocytoma)를 별모세포종(astroblastoma)라고 명명하였다. 현재 2000년 WHO의 분류법[1]에서도 뇌교종을 형태학적으로 별세포종, 희돌기세포종, 희돌기별세포종으로 나누고 각각의 병리학적 등급을 적용하여 분류하였다. 그러나 이러한 형태학적 분류는 주관적이어서 관찰자 간에 이견이 많다.[32] 또한 과연 이러한 형태학적 분류가 환자의 예후, 효과적인 치료의 반응을 정확히 예측할 수 있는지에 대해서는 분명하지 않다.[66]

뇌교종의 분자유전학적 변화에 대해 알려지면서, 교모세포종(glioblastoma)은 TP53과 EGFR 유전자의 변화가 배타적으로 나타난다는 사실이 밝혀졌다. 그래서 분자유전학적으로 TP53 유전자 돌연변이가 일어나는 이차(secondary) 교모세포종과 EGFR 유전자 증폭이 일어나는 일차(primary) 교모세포종으로 구분할 수 있다고 알려져 있다.[1] 이러한 사실은 객관적인 생물학적 표지자(biological parameter)에 의한 뇌교종의 분류 가능성을 처음으로 제시하였다. 서론에서 언급한 바와 같이 희돌기세포종은 1p/19q 혹은 1p 이형접합소실이 있는 군이 예후가 좋으며,[30] 또한 1p/19q 혹은 1p 이형접합소실은 9p, 10q, 17p의 이형접합소실 그리고 CDKN2A, PTEN 그리고 TP53 유전자의 변화와 역상관관계라는 사실이 밝혀졌다.[66] 특히 1p/19q 혹은 1p 이형접합

소실이 항암제감수성[30]과 관련이 있다는 사실이 밝혀지면서, 환자의 예후 뿐 아니라 치료방침에까지 영향을 미치는 새로운 분자유전학적 뇌교종 분류에 대한 가능성을 제시하였다.

최근 Mukasa 등[67]은 희돌기세포종을 1p 이형접합소실이 있는 군과 없는 군으로 나누어 DNA chip으로 약 12,000 유전자의 발현을 비교하였다. 두 군 사이에서 209개의 유전자가 뚜렷한 발현 차이를 보였는데, 그 중에서 1p 이형접합소실 군에서 86개의 유전자는 높은 발현, 123개의 유전자는 낮은 발현을 보였다. 낮은 발현을 보인 123개의 유전자의 50%는 1번 염색체에, 10%는 19번 염색체에 존재하여, 이러한 결과를 바탕으로 1p/19q 이형접합소실에 따른 유전자의 손실이 희돌기세포종의 선택적인 성장에 유리하다는 가설을 제시하였다. 그러나 이 연구에서 알려져 있는 약제저항성 유전자의 발현 차이는 뚜렷하지 않아, 항암제감수성에 영향을 주는 특정한 표적 유전자를 밝혀내지는 못했다. 그러나 이러한 결과를 통하여 희돌기세포종은 1p 이형접합소실의 여부에 따라 분명한 유전적 차이가 있는 종양임을 증명하였다.

서론에서 언급한 바와 같이 희돌기세포종의 예후 인자로는 수술 당시의 나이, 종양의 위치, 수술 후 Karnofsky score, 방사선 조영증강 여부, 수술시 완전절제 여부 등의 임상적 사항, 병리학적 등급, Ki-67, PCNA, EGFR, VEGF, COX, DNA topoisomerase IIα, Bcl2, p27, CD44H 등의 면역조직화학적 표지자, 그리고 TP53 돌연변이, CDKN2A 소실, PTEN 돌연변이 등의 분자유전적 변화 등이 알려져 있다.[1,31,46-49] 그러나 무엇보다 이번 연구 결과와 마찬가지로 항암제감수성에 관련된 1p/19q 혹은 1p 이형접합소실 여부가 제일 중요한 예후 인자로 알려져 있다.[31]

이러한 희돌기세포종의 1p/19q 혹은 1p 이형접합소실 여부는 최근 PCV 항암제보다 새로운 2세대 알킬화(alkylating) 약물인

“temozolomide”라는 약물이 뇌교종의 치료에 응용되기 시작하면서 새롭게 주목받기 시작하였다. 그것은 이 약물도 PCV 항암제와 마찬가지로 1p 이형접합소실이 있는 희돌기세포종에 치료효과가 좋다고 알려져 있기 때문이다.[68] 이 약물은 경구투여가 가능하고, 뇌-혈관장벽을 통과하여 신경계에 쉽게 치료농도에 도달하며, PCV에 비하여 골수억제 등의 부작용도 적다고 알려져 있다.

이러한 중요한 예후인자인 1p/19q 혹은 1p 이형접합소실과 관련이 있는 것으로 알려져 있는 인자로는 희돌기세포종의 “전형적인 조직소견”,[19,53] 종양의 위치,[19,55] TP53 돌연변이[34,53] 등이다. 또한 아직 확실하지는 않지만 항암제감수성의 차이에 착안하여 약제저항성 유전자인 MGMT, GST-π, MDR1 등의 발현이나 promoter의 과메틸화와의 관련도 보고되어 있다.[31,53,56-58] 이러한 결과에서 희돌기세포종의 예후에 미치는 인자들은 가장 중요한 1p/19q 혹은 1p 이형접합소실과 관련이 있는 인자들이거나, 또는 관련이 없는 독립적인 인자들이라고 생각하였다. 이번 연구에서는 희돌기세포종의 여러 임상적, 병리학적 인자, 면역조직화학 염색 결과, 그리고 1p/19q 혹은 1p 이형접합소실과 관련이 있다고 알려져 있는 인자들을 분석하여 희돌기세포종의 1p/19q 혹은 1p 이형접합소실을 예측할 수 있는 인자들을 도출하고자 하였다. 이러한 인자들을 도출하기 위하여 희돌기세포종과 혼합 희돌기별세포종에서 희돌기세포종 부위의 1p/19q 이형접합소실 여부를 검사하여 여러 인자들과의 관련을 분석하였다. 그리고 별세포종 부위가 예후에 영향을 미칠 수 있는 혼합 희돌기별세포종을 제외한 순수한 희돌기세포종을 대상으로 생존에 영향을 미치는 예후 인자들을 비교하였다.

아직까지 1p와 19q 이형접합소실이 동시에 있는 군과 19q의 변화없이 1p 이형접합소실만 있는 군 간의 임상적, 병리학적, 분자유전학

적 차이는 뚜렷하게 알려져 있지 않다. 다만 Ino 등[34]은 원발성 역형성 희돌기세포종을 1p, 19q, 10q, EGFR, CDKN2A, PTEN, 그리고 TP53 유전자 분석을 통하여 4개의 군(1군: combined 1p/19q loss without other changes; 2군: 1p loss without 19q loss or with other changes; 3군: TP53 mutation; 4군: no TP53 mutation often with other changes)으로 나누어 치료반응에 대하여 연구하였다. 이 연구에서 1군과 2군 사이에 치료반응의 차이는 없다고 보고하였다. Ino 등의 결과와 대부분의 희돌기세포종에서 1p와 19q에서 동시에 이형접합소실이 일어나는 사실[39]을 보면 1p/19q 이형접합소실, 혹은 1p 이형접합소실 군 간의 차이는 거의 없다고 생각하였다.[30] 이번 연구 결과에서도 1p/19q 이형접합소실 여부를 모두 알 수 있었던 37증례 중에서 1p 이형접합소실이 있는 증례는 32증례였고, 그 중에서 29증례(90.6%)에서 1p/19q 이형접합소실이 동시에 있었다. 또한 1p/19q 이형접합소실 군과 1p 이형접합소실 군을 비교해보면 이형접합소실 여부와 관련된 인자들, 그리고 예후에 영향을 미치는 인자들이 거의 같았다. 결국 이러한 사실은 1p와 19q 이형접합소실이 동시에 있는 군과 1p 이형접합소실 군 간의 임상적, 병리학적, 그리고 분자유전학적 차이가 거의 없다는 사실을 뒷받침하는 결과이다. 그러므로 희돌기세포종의 발생기전에 좀 더 관련이 있다고 알려진 1p의 이형접합소실 여부를 검사하여 희돌기세포종을 분자유전학적으로 1p 이형접합소실 군과 1p 이형접합소실이 없는 정상 군으로 구분하는 것이 1p/19q 이형접합소실 여부를 모두 검사하여 구분하는 것과 큰 차이가 없을 것이라고 생각하였다.

이번 연구에서는 예후 인자에 대한 단변량 분석을 통하여 1p/19q 혹은 1p 이형접합소실, 남성, 종양세포의 높은 p16단백 발현, 그리고 낮은 MGMT단백 발현이 좋은 예후 인자였고. 다변량 분석에서는 1p/19q 혹은 1p 이형접합소실과 남성, 그리고 종양세포의 높은 p16단

백 발현이 좋은 예후 인자로 확인되었다.

p16은 9p21에 존재하는 CDKN2A유전자에 의하여 해독되는 세포주기조절단백질로 cyclin-dependent kinase인 cdk4와 cdk6을 억제함으로써 G1/S-phase의 transition을 조절한다.[69] Cairncross 등[30]은 이 유전자의 소실이 1p/19q 이형접합소실과 역상관관계를 보여 역형성 희돌기세포종을 분자유전학적으로 CDKN2A의 소실이 있는 군과 1p/19q 이형접합소실 군으로 나눌 수 있다는 가설을 제시하였다. 또한 Dong 등[56]과 Wolter 등[70]은 1p/19q 이형접합소실과 CDKN2A (MTSI, $p16^{INK4a}$), $p14^{ARF}$, 그리고 CDKN2B (MTS2, $p15^{INK}$) 과메틸화와의 관련성을 밝혀 CDKN2A 소실이 희돌기세포종의 발생에 중요한 유전적 변화일 가능성을 제시하였다. 그러나 Ueki 등[52]은 희돌기세포종과 별세포종에서 CDKN2A 유전자의 소실이 1p/19q 이형접합소실이나 TP53 돌연변이와 특별한 관련이 없다고 보고하였다. 또한 CDKN2A 유전자의 소실은 희돌기세포종 뿐 아니라 별세포종의 역형성 변화에서도 관찰되는 점으로 보아, CDKN2A 유전자의 소실은 뇌교종의 역형성 변화와 관련된 유전적 변화로 생각하고 있다.[1] 이번 연구에서 p16단백 발현은 1p/19q 혹은 1p 이형접합소실 여부와 관련이 없었지만 1p 이형접합소실 군의 예후와 관련된 인자였는데, 이러한 결과에서 p16단백의 발현은 1p/19q 혹은 1p 이형접합소실과는 관련 없이, 희돌기세포종의 역형성 변화와 관련된 독립적인 예후 인자로 생각된다.

희돌기세포종에서 CDKN2A, CDKN2B, $p14^{ARF}$, RB1, TP73, Death-associated protein kinase (DAPK)1, ESR1, MGMT 등 다양한 유전자의 promoter부위에 CpG island 과메틸화에 의한 불활성화 기전이 알려져 있다.[31] 이러한 유전자 중에는 항암제감수성에 영향을 미치는 약제저항유전자(drug resistant gene)인 MGMT, GST-π 등도 포함되어 있다.[58] MGMT는 nitrosourea 등의 항암제에 의한 DNA 알킬

화의 복구(repair)에 관여하는 효소이다.[71,72] Dong 등[56]은 이 유전자 promoter 과메틸화가 희돌기세포종의 60%에서 관찰되며, 1p/19q 이형접합소실과도 관련이 있다고 보고하였다. 그리고 Nutt 등[73]은 별세포에서 희돌기세포보다 증가되어 있는 MGMT의 mRNA의 발현을 밝혀, 희돌기세포종이 항암제감수성을 갖는 이유를 설명하였다. 이와 같이 MGMT promoter 과메틸화와 1p/19q 이형접합소실이 서로 관련이 있다는 보고[56,58]가 있는 반면, MGMT promoter 과메틸화의 빈도가 저등급 별세포종과 희돌기세포종에서 비슷하며, 그리고 1p/19q 이형접합소실과도 관련이 없다는 다른 견해를 제시한 연구도 있다.[53] 이번 연구에서는 면역조직화학 염색에서 확인된 낮은 MGMT단백의 발현은 1p/19q 혹은 1p 이형접합소실을 예측하는 인자이면서 좋은 예후 인자였다. 이러한 결과에서 1p/19q 혹은 1p 이형접합소실 군의 낮은 MGMT단백 발현은 항암제감수성 획득과 관련되어 희돌기세포종의 예후에 영향을 미치는 인자일 가능성이 있다고 생각하였다. 그리고 이러한 1p/19q 혹은 1p 이형접합소실 군의 낮은 MGMT단백 발현은 이번 실험에서 확인하지는 않았지만, 알려진 promoter 과메틸화에 의한 불활성화 기전에 기인할 가능성이 많다고 생각하였다.

그러나 면역조직화학 염색으로 확인한 MGMT단백 발현 결과가 실제 MGMT의 효소기능을 반영하는지에 대해서는 잘 알려져 있지 않다. Tanaka 등[57]은 MGMT의 면역조직화학염색이 MGMT 효소기능을 완벽하게 반영할 수 없을 것이라고 보고하면서, RT-PCR을 이용한 mRNA의 발현 측정이 기능적 활성을 반영할 좋은 방법이 될 수 있음을 제시하였다. 반면 Hongeng 등[74]은 뇌종양에서 MGMT의 Western blot 결과와 면역조직화학염색 결과가 좋은 상관관계가 있다고 보고하면서 MGMT단백 면역조직화학 염색의 유용성을 시사하였다. Hongeng 등의 결과와 이번 실험 결과를 고려해보면, MGMT단백 면역조직화학염색은 완벽하지는 않지만 충분히 실제 MGMT 효소기능을 반영할 가능성이 있다고 생각하였다.

그러나 이전의 여러 보고들[17,75]과는 달리 이번 연구 결과에서 병리학적 등급, Ki-67 labelling index 등은 예후와 관련이 없었다. 병리학적 등급이 예후와 관련이 없는 결과는, 포함된 6증례의 재발성 증례 중에서 역형성 변화를 보인 2증례가 혼란변수로 작용하였을 가능성이 있다. 대부분의 문헌에서 성별은 예후와 전혀 관련이 없었는데,[17,45,75] 이번 연구에서는 성별이 예후와 밀접한 관련이 있었다. 이 관련성이 어떠한 의미를 갖는지는 잘 알 수 없었다.

별세포의 전구세포에 발현한다고 알려진 Musashi-1 (Msi-1)단백[60,61]도 예후와 관련이 없었다. Musashi단백은 진화를 통하여 보존된 RNA-binding 단백질로서, 신경세포 그리고 교세포의 발달에 중요한 전사 후(post-transcriptional) 유전자 조절에 중요한 역할을 한다고 알려져 있다.[60,61,76,77] Kanemura 등[78]은 사람의 교모세포종, 별세포종, 그리고 혼합 희돌기별세포종에서는 Msi-1 양성 세포가 존재하는 반면, 희돌기세포종에는 양성 세포가 존재하지 않는다고 보고하였고, 종양세포의 증식능(proliferative activity)과도 관련이 있다고 보고하였다. 이러한 결과에 착안하여 희돌기세포종의 1p/19q 혹은 1p 이형접합소실 여부와의 관련을 고찰하고자 하였으나 이번 연구 결과에서는 예후 뿐만 아니라 1p/19q 혹은 1p 이형접합소실 여부와도 관련이 없었다.

이번 연구에 포함된 증례들의 5년 생존율(86.6%)은 문헌[1]에 보고된 희돌기세포종의 생존율에 비하여 높았다. Bauman 등[33]은 1p 이형접합소실이 있는 희돌기세포종이 항암치료 뿐 아니라 방사선치료에도 좋은 치료반응을 보인다고 보고하였다. 이와 같이 이번 연구에 포함된 증례들은 외국의 연구들에 비하여 비교적 높은 비율(약 85% 이상)의 수술 후 방사선 치료 또는 방사선 치료와 항암치료를 시행 받았는데, 이 점이 생존율이 높은 원인일 것이라고 생각하였다.[79]

1p/19q 그리고 1p 이형접합소실과 관련이 있는 인자로는 환자의 많은 나이, “전형적인 조직소견”, 종양세포의 낮은 MGMT단백 발현, 그리고 높은 세포질 GST-π단백 발현이었다. 다변량 분석에서 1p/19q 이형접합소실과는 환자의 많은 나이, 그리고 “전형적인 조직소견”이 관련이 있는 인자였고, 1p 이형접합소실과는 환자의 많은 나이, “전형적인 조직소견”, 그리고 높은 세포질 GST-π단백 발현이 관련이 있는 인자였다. 이와 같이 1p/19q 이형접합소실 군과 1p 이형접합소실 군과 관련된 인자들이 거의 동일한 점은 앞에서 언급한 바와 같이 두 군 간의 임상적, 병리학적인 차이가 거의 없음을 시사하는 소견이라고 생각하였다.

희돌기세포종의 1p/19q 혹은 1p 이형접합소실이 “전형적인 조직소견”(classic histology)과 연관이 있다는 사실은 잘 알려져 있다.[50-53,60] 그러나 구체적으로 어떠한 조직 소견이 “전형적”(classic)인지에 대해서는 잘 밝혀져 있지 않다. Watanabe 등[53]은 종양세포의 50% 이상에서 “핵 주위 둥근 투명한 세포질”과 “닭장모양의 모세혈관 양상”이 있을 경우, 1p/19q 이형접합소실과 93% 가량 일치하였다고 보고하였다. Sasaki 등[51]은 “전형적인 조직소견”을 “균일하게 분포되어 있는 종양세포”, “둥근 핵”과 “핵 주위 둥근 투명한 세포질”이라고 정의하고 1p/19q 이형접합소실과 약 80% 가량의 일치율을 보고하였으나 구체적인 각 소견의 기술은 없었다. 그리고 희돌기세포종의 중요한 병리소견인 “닭장모양의 모세혈관 양상”은 포함시키지 않았다. 이번 연구에서는 “중등도 이상의 종양세포 밀도”, “핵 주위 둥근 투명한 세포질”이 1p/19q 혹은 1p 이형접합소실과 통계학적으로 의미있는 관련이 있었다.

특히 통상의 희돌기세포종의 중등도 이상의 종양세포 밀도와 1p/19q 혹은 1p 이형접합소실과 관련이 있다는 것은 이번 연구에서 밝혀진 중요한 결과이다. 즉 “종양세포의 밀도”는 희돌기세포종의 진

단 기준에 고려해야 할 중요한 병리학적 소견이라고 생각하였다. 이번 연구에서는 이러한 결과를 반영하여 “전형적인 조직소견”을 병리의사들이 쉽게 인지할 수 있는 “중등도 이상의 종양세포 밀도”, 종양면적 5%이상의 “핵 주위 둥근 투명한 세포질”, “닭장모양의 모세혈관양상”으로 새롭게 정의하였다. 이러한 새로운 “전형적인 조직소견”은 1p/19q 혹은 1p 이형접합소실 여부와 통계학적으로 의미있는 관련이 있었다.(p=0.014 & 0.002) 또한 이러한 새로운 “전형적인 조직소견”만으로도 1p/19q 혹은 1p 이형접합소실 종양을 약 60-65%(19/29 & 29/48)가량의 일치율로 예측할 수 있었고, 나머지 군 또는 1p 정상 종양을 90-100%(7/8 & 8/8)가량의 일치율로 예측할 수 있었다.

그 밖에 면역조직화학 표지자 중에서는 낮은 MGMT단백 발현, 높은 GST-π단백 발현도 1p/19q 혹은 1p 이형접합소실 군과 관련이 있었다. GST-π단백은 DNA를 변화시키는 독성물질을 해독하는 효소이며 항암제에 대한 약제 저항성과 관련이 있다고 생각하고 있다.[80] Dong 등[56]은 희돌기세포종에서 GST-π promoter 과메틸화를 확인하지 못하여 이 유전자가 종양생성에 큰 역할을 하지 못할 것이라는 보고를 하였으나, Alonso 등[58]은 희돌기세포종의 약 66%에서 이 유전자의 promoter 과메틸화가 있음을 보고하면서 이 유전자가 희돌기세포종의 종양생성과 관련이 있을 것이라고 추측하였다. 그리고 Ali-Osman 등[81]은 면역조직화학 염색에서 GST-π가 뇌교종 종양세포의 핵과 세포질에 발현되며, 핵의 발현이 예후와 역상관 관계가 있다고 보고하였다. 그러나 이번 연구에서는 예상과는 달리 1p 이형접합소실 희돌기세포종에 높은 발현을 보였으며, 예후와는 관련이 없었다. 이는 아마도 Dong 등[56]의 연구 결과처럼 GST-π가 1p 이형접합소실 군의 항암제감수성과는 관련이 없는 유전자라는 것을 시사하는 소견이라고 생각하였다. 그러나 이번 연구의 많은 증례에서 희돌기세포종의 핵과 세포질에 발현하는 것으로 보아 지금까지 알려지지 않은 다

른 기전으로 희돌기세포종의 종양생성에 관여할 가능성은 배제할 수 없다고 생각하였다. 그리고 1p/19q 혹은 1p 이형접합소실 군에서 낮은 MGMT단백 발현은 앞에서 언급한 바와 같이 MGMT가 항암제감수성에 기여하는 유전자일 가능성을 시사하며, 이를 통하여 희돌기세포종의 예후에 영향을 미칠 것이라고 생각하였다.

P-glycoprotein (P-gp)는 Multidrug resistance (MDR1) 유전자에 의하여 해독되는 단백질이며, 이 단백질은 주로 분비기능을 하는 장기(예를 들면 간, 소화기)와 혈관-조직장벽이 있는 장기(예를 들면 고환, 태반)에 표현된다고 알려져 있다.[82] P-gp는 혈관-뇌장벽의 역할을 하는 내피세포에 많이 발현되어,[83] 항암제에 대한 일차적 또는 이차적인 저항성에 중요한 역할을 한다고 알려져 있다.[84] Rieger 등[85]은 면역조직화학 염색에서 내피세포 뿐만 아니라 뇌교종의 종양세포에도 P-gp가 발현한다고 기술하였다. 그러나 이번 연구의 모든 증례에서 내피세포의 세포질에만 발현되고 종양세포에는 발현되지 않아 증례간의 차이를 발견할 수 없었다.

일반적으로 희돌기세포종에서 1p/19q 혹은 1p 이형접합소실은 TP53 돌연변이와 역상관관계라고 알려져 있다.[1,34,50,53,70] TP53 돌연변이는 전체 희돌기세포종의 10-15%에서 발견되지만, 면역조직화학 염색에서는 p53단백 양성 비율은 이보다 더 높다고 알려져 있는데,[86,87] 그 이유는 wild type p53 단백질이 축적되는 것으로 생각하고 있다.[1] Burger 등[50]은 희돌기세포종의 종양세포가 p53 면역조직화학 염색에 대부분 양성이라면 진단을 다시 고려해야 한다고까지 기술하였다. 그러나 이번 연구에서는 1p/19q 혹은 1p 이형접합소실 여부에 따라 p53 면역조직화학 염색 차이가 뚜렷하지 않았다. 이것은 p53 면역조직화학 염색이 TP53 돌연변이 여부를 제대로 반영하지 못하기 때문이라고 생각하였다.

이 연구에서 밝힌 또 하나의 중요한 결과는 20세 미만의 젊은 환자의 1p/19q 혹은 1p 이형접합소실 비율이 20세 이상 환자에 비하여 매우 낮다는 사실이다. 최근 이 연구가 진행되는 동안 발표된 Raghavan 등[88]의 논문에 의하면, 소아 연령 희돌기세포종의 약 80% 가량은 1p/19q 이형접합소실이 없어 성인의 이형접합소실 양상과는 다르다는 사실을 보고하였다. 이들의 연구에서 특히 9세 이하의 모든 증례에서는 1p/19q 이형접합소실 증례가 없었다. 이번 연구 대상 중에서 9세 이하의 증례는 없으나, 1p 이형접합소실은 20세 미만의 5증례 중에서 한 증례(20%)에서만 있었고, 1p/19q 이형접합소실은 20세 미만의 4증례 중에서 하나도 없었다(0%). 연령별 증례의 수가 적어 통계학적으로 검증하지는 못했지만, 환자의 나이가 많을수록 이형접합소실 빈도가 높은 양상을 볼 때, Raghavan 등[88]의 연구와 같은 결과라고 생각하였다.

분자유전학적으로 교모세포종을 젊은 나이에서 발생하고 점차 역형성을 보이며 유전적으로 TP53 돌연변이가 있는 이차 교모세포종과 많은 나이에서 발생하며 유전적으로 EGFR 증폭을 보이는 일차 교모세포종으로 구분할 수 있는 것처럼,[1] 20세 미만에서 발생한 희돌기세포종은 성인과는 다른 분자유전학적 경로를 밟는 종양일 가능성이 있다고 생각하였다.

그러나 대부분의 희돌기세포종의 예후 인자 분석에서 나이가 젊을수록 예후가 좋은데,[17,75] 이는 20세 미만에서 1p/19q 혹은 1p 이형접합소실 빈도가 매우 낮은 사실과 잘 맞지 않는 소견이라고 생각하였다. 그것은 아마도 소아 연령의 희돌기세포종이 전체 희돌기세포종의 약 6% 정도[1]로 적은 부분을 차지하고, 또한 1p/19q 혹은 1p 이형접합소실이 없는 20세 미만의 희돌기세포종은 1p/19q 혹은 1p 이형접합소실이 없는 성인 희돌기세포종과는 다른 생물학적 경과를 보일 가능성이 있기 때문이라고 생각하였다. 이번 연구에서는 40세 미만과 40세 이상을 기준으로 증례를 분류하였을 때, 환자의 예후와 나이와는 관련

이 없었는데, 증례 수가 적어 통계학적인 의미는 없었지만, 이형접합소실 군의 빈도가 20% 이하인 20세 미만과 90% 가량인 20세 이상을 기준으로 증례를 분류하였을 때도 환자의 나이와 예후와는 관련이 없었다.

최근 Zlatescu 등[55]은 이마엽, 마루엽, 뒤통수엽에 위치한 역형성 희돌기세포종의 경우 1p 이형접합소실의 빈도가 높은 반면, 관자엽, 뇌섬엽(insula), 그리고 사이뇌(diencephalon)에 위치한 경우는 1p 이형접합소실 빈도가 낮다고 보고하였다. 이들은 이러한 결과에서 희돌기세포종의 1p 이형접합소실 여부는 대뇌의 특정한 부위에 존재하며 유전적 표현형이 제한되어 있는 서로 다른 전구세포로부터 유래했기 때문이라는 가설을 제시하였다.[55,66] 그러나 이번 연구결과에서는 관자엽과 다른 엽에 위치한 종양들의 1p/19q 혹은 1p 이형접합소실 빈도는 차이가 없었다.

다변량 분석에서 환자의 나이, "전형적인 조직소견" 등으로 약 90% 이상의 1p/19q 혹은 1p 이형접합소실 종양을 예측할 수 있었고, 약 70% 가량의 1p/19q 혹은 1p 이형접합소실이 없는 종양을 예측할 수 있었다. 이러한 결과에서 1p/19q 혹은 1p 이형접합소실이 없는 군을 더 정확하게 예측하는 것이 실제적으로 중요하리라고 생각하였다. 다변량 분석에는 포함되지 않았지만 면역조직화학염색으로 확인한 MGMT단백 발현은 1p/19q 혹은 1p 이형접합소실이 없는 군을 예측하는 비율이 높으므로(7/8 : 86%), 환자의 연령, "전형적인 조직소견" 등과 MGMT단백 면역조직화학염색 결과를 고려한다면 희돌기세포종의 1p/19q 혹은 1p 이형접합소실이 없는 군에 대한 예측율을 더 높일 수 있으리라 생각하였다.

이러한 임상적, 병리학적 인자들, 면역조직화학 염색 결과를 통한

1p/19q 혹은 1p 이형접합소실의 예측 결과를 실제 이형접합소실 검사를 대체하여 개별 환자의 항암치료 여부에 대한 결정을 내리는데 이용하기에는 아직 무리가 있다.[57] 그러나 이번 연구결과에서 밝혀진 바와 같이, MGMT단백 면역조직화학 염색 결과가 1p/19q 이형접합소실이 있는 희돌기세포종의 항암제감수성 획득을 충분히 반영할 수 있는 인자라면, Godfraind 등[54]이 제시한 "전형적인 조직소견"의 유무에 대한 언급과 함께 중요한 병리학적 정보가 될 수 있을 것이다. 아직까지 희돌기세포종의 1p/19q 이형접합소실 검사를 실제적으로 임상에 적용할 수 있는 기관은 많지 않기 때문에, 이러한 중요한 병리학적 정보는 임상의사의 치료방침에 도움을 줄 수 있고, 더 자세한 분자병리학적 검사를 위한 선별 검사(screen test)로서의 의미가 있을 것으로 생각한다.

1p/19q 이형접합소실을 확인하는 방법으로는 중합효소연쇄반응을 이용한 이형접합소실검사, 형광제자리부합법, 그리고 비교유전체부합법 등이 있다.[31] 형광제자리부합법은 정상 조직의 DNA가 필요 없으나, 중합효소연쇄반응을 이용한 이형접합소실검사에 비하여 최적화하기 어렵고 해석에 시간이 많이 걸린다는 단점이 있다.[31] 반면에 중합효소연쇄반응을 이용한 이형접합소실 검사는 해석하기 쉽고, 전체 염색체의 소실 여부를 알 수 있으나, 정상 조직 또는 혈액 등의 정상 DNA가 필요한 단점이 있다. 그리고 아직까지 희돌기세포종의 이형접합소실 검사에 이용할 표준화된 현미부수체 표지자가 정해지지 않았다.[19,31,41,50] 최근 Reifenberger 등[31]은 여러 문헌을 고찰한 후에 1p에서 3개(D1S2734, D1S199, D1S508) 19q에서 4개(D19S219, D19S112, D19S412, D19S596)의 현미부수체 표지자를 희돌기세포종 이형접합소실 검사를 위한 표준 현미부수체 표지자로 제시하였다. 이들은 이형접합 점수가 80% 이상인 표지자를 선택하여 제시하였는데, 이번 실험에서 확인한 결과, D1S199, D19S112, D19S596은 이형접합점수가

80%에 미치지 못하였다. 이러한 현미부수체 표지자가 문헌에 보고된 것보다 이형접합 점수가 낮은 것은 인종적 차이에 의한 것으로 생각된다. 특히 다른 다인종 국가에 비하여 비교적 유전적으로 비슷할 가능성이 많은 한국인의 경우에는 외국의 보고에 비하여 이형접합 점수가 낮은 현미부수체 표지자가 많을 것으로 예상된다. 1p에서는 Burger 등[50]이 제시한 D1S312, D1S186을 추가하여 검사하였는데 이 표지자들을 추가하면, 1p의 D1S186, D1S2734, D1S508, 그리고 19q의 D19S219, D1S412가 70% 이상의 이형접합 점수를 보였다. 효과적인 PCR based LOH검사를 위해서는 이렇게 가능한 이형접합 점수가 높은 표지자를 선별하는 것이 바람직할 것이다. 또한 이번 연구에서 제시한 1p의 현미부수체 표지자들은 희돌기세포종의 표적유전자가 존재할 것이라고 여겨지는 1p36.3의 D1S76과 D1S253사이,[44] 그리고 1p34-1p35의 D1S482와 D1S2743사이[44]의 두 부위를 모두 포함하므로 적절한 현미부수체 표지자들이라고 생각한다.

이번 연구에서는 1p 부분 이형접합소실을 보인 증례가 모두 4증례로 전체 이형접합소실 군의 8.33%(4/48)를 차지하였다. 1p 부분 이형접합소실이 전체 이형접합소실과 어떠한 임상적, 병리학적 차이가 있는지에 대해서는 잘 알려져 있지 않다.[89] Hatanpaa 등[89]은 1p 부분 이형접합소실을 보인 증례들이 희돌기세포종의 “전형적인 조직소견”을 나타냄을 관찰하고, 전체 이형접합소실과 차이가 없을 것이라고 보고하였다. 이번 연구에서도 1p 부분 이형접합소실 증례들은 “전형적인 조직소견”을 보였고, 전체 이형접합소실과 임상적, 병리학적, 면역조직화학 염색의 차이가 없었다. 이러한 결과에서 분자유전학적으로 부분 이형접합소실도 전체 이형접합소실과 동일한 이형접합소실 군으로 분류하는 것이 적절하리라고 생각하였다.

그러나 부분 이형접합소실을 보이는 증례들을 확인하는 것은 매우 중요하다. 그것은 부분 이형접합소실이 표적 유전자를 찾는 지도화

(mapping)의 단서가 될 수 있기 때문이다. 1p에는 여러 개의 표적 유전자가 존재하리라고 생각하는데[45] 이 때문에 19q와는 달리 1p는 넓은 염색체 부위의 이형접합소실을 보이는 경향이 있다. Hashimoto 등[45]은 이전까지 보고 된 적이 없는 D1S482와 D1S513 (1p34.3~1p36.11)사이의 좁은 부위만 부분 이형접합소실을 보이는 증례를 보고하면서, 이 부위에도 표적 유전자가 존재할 가능성을 시사하였다. 이번 연구 결과에서도 36번 증례가 D1S186과 D1S199는 이형접합소실이 없는 정상이고 그 가운데 D1S2734 부위에 이형접합소실을 보였다. 이 부위는 Hashimoto 등이 보고한 부위와 매우 가깝게 위치하고 있어, 이 부위에 표적 유전자가 존재할 가능성을 뒷받침하는 소견이라고 생각하였다.

아직 뇌교종의 분자유전학적 분류가 전통적인 현미경에 의한 형태학적 분류를 완전히 대체하기에는 많은 시간이 걸릴 것이다. 그러나 분자유전학적 분류는 기존의 형태학적 분류의 바탕 위에서 더욱 객관적인 분류법으로 발전할 것이다.[66] 이번 연구는 희돌기세포종의 분자유전학적 분류의 바탕이 되는 1p/19q 혹은 1p 이형접합소실 여부와 관련된 여러 임상적, 병리학적 인자들, 그리고 면역조직화학염색 결과 등을 규명하고 그 연관성을 밝힌 것에 의의가 있다고 생각한다.

V. 결 론

1. 희돌기세포종의 이형접합소실 검사에서 1p/19q와 1p 이형접합소실은 29증례(29/37; 78.4%)와 48증례(48/56; 85.7%)에서 관찰되었다. 1p/19q 동시 이형접합소실 군과 1p 이형접합소실 군은 임상적, 병리학적 그리고 면역조직화학염색 결과에서 거의 차이가 없었다. 그러므로 실제적으로 1p 이형접합소실 여부만 검사하여 분자유전학적으로 1p 이형접합소실 희돌기세포종과 1p 이형접합소실이 없는 희돌기세포종으로 구분하는 것이 적절하리라고 생각한다.

2. 기존에 알려진 "전형적인 조직소견"인 "핵 주위 둥근 투명한 세포질"과 "닭장모양의 모세혈관 양상" 이외에 "중등도 이상의 종양세포 밀도"가 이형접합소실과 관련이 있어 "종양세포 밀도"도 "전형적인 조직소견"에 포함되어야 하는 인자라고 생각하였다. 그 밖에 많은 나이, 낮은 MGMT단백 발현, 그리고 높은 세포질 GST-π단백 발현 등이 희돌기세포종의 1p/19q 혹은 1p 이형접합소실과 관련이 있었다. 다변량 분석에서 도출된 "전형적인 조직소견", 나이, 그리고 세포질 GST-π 발현 등으로 1p/19q 혹은 1p 이형접합소실 여부를 90% 이상 예측할 수 있다.

3. 20세 미만에서 발생한 희돌기세포종은 1p/19q 혹은 1p 이형접합소실의 빈도(0~20%)가 낮아, 분자유전학적으로 성인 희돌기세포종과는 다른 종양일 가능성이 있다.

4. 단변량 분석에서 1p/19q 혹은 1p 이형접합소실, 남성, 높은 p16단백 발현, 낮은 MGMT단백 발현이 좋은 예후 인자였고, Multivariate Cox proportional hazards model을 통한 다변량 분석에서 1p/19q 혹은 1p 이형접합소실 여부, 성별, 그리고 p16단백 발현이 환자의 예후

에 영향을 미치는 중요한 인자였다. 이러한 결과에서 면역조직화학 염색으로 확인한 낮은 MGMT단백 발현은 1p/19q 혹은 1p 이형접합 소실과 관련이 있는 인자이고 또한 좋은 예후 인자이므로, 희돌기세포종의 항암제감수성 획득을 반영할 가능성이 있는 유용한 인자라고 생각하였다. 반면에 p16단백 발현은 1p/19q 이형접합소실 여부와 관련 없는 독립적인 예후 인자라고 생각하였다.

5. 1p의 5개, 19q의 4개의 현미부수체 표지자 중에서 이형접합점수가 높았던 D1S186, D1S2734, D1S508 그리고 D19S412, D19S219가 한국인의 희돌기세포종 이형접합소실 검사에 적합한 현미부수체 표지자이다.

참 고 문 헌

1. Kleihues P, Cavenee WK. Pathology and genetics of tumour of the nervous system. Lyon, France: IARC Press; 2000.

2. Bailey P, Cushing H. A classification of tumors of the glioma group on a histogenetic basis with a correlation study of prognosis. Philadelphia: Lippincott; 1926.

3. Bailey P, Bucy PC. Oligodendrogliomas of the brain. J Path Bact 1929;32:735-751.

4. Sarkar C, Roy S, Tandon PN. Oligodendroglial tumors. An immunohistochemical and electron microscopic study. Cancer 1988;61:1862-1866.

5. Schwechheimer K, Gass P, Berlet HH. Expression of oligodendroglia and Schwann cell markers in human nervous system tumors. An immunomorphological study and western blot analysis. Acta Neuropathol (Berl) 1992;83:283-291.

6. Min KW, Scheithauer BW. Oligodendroglioma: the ultrastructural spectrum. Ultrastruct Pathol 1994;18:47-60.

7. Sung CC, Collins R, Li J, Pearl DK, Coons SW, Scheithauer BW, et al. Glycolipids and myelin proteins in human oligodendrogliomas. Glycoconj J 1996;13:433-443.

8. Shoshan Y, Nishiyama A, Chang A, Mork S, Barnett GH, Cowell JK, et al. Expression of oligodendrocyte progenitor cell antigens by gliomas: implications for the histogenesis of brain tumors. Proc Natl Acad Sci U S A 1999;96:10361-10366.

9. Raff MC, Miller RH, Noble M. A glial progenitor cell that develops in vitro into an astrocyte or an oligodendrocyte depending on culture medium. Nature 1983;303:390-396.

10. Noble M, Gutowski N, Bevan K, Engel U, Linskey M, Urenjak J, et al. From rodent glial precursor cell to human glial neoplasia in the oligodendrocyte-type-2 astrocyte lineage. Glia 1995;15:222-230.

11. Perry A. Oligodendroglial neoplasms: current concepts, misconceptions, and folklore. Adv Anat Pathol 2001;8:183-199.

12. Central Brain Tumor Registry of the United States. 1995, First Annual Report.

13. Russel DS, Rubinstein LJ. Pathology of tumors of the nervous system. 5th ed. London: Edward Arnold; 1989.

14. Schiffer D. Brain tumors. Pathology and its biological correlates. Berlin: Springer-Verlag; 1997.

15. Zulch KJ. Brain tumors. their biology and pathology. 3rd ed. Berlin Heidelberg: Springer-Verlag; 1986.

16. Suh YL, Koo H, Kim TS, Chi JG, Park SH, Khang SK, et al. Tumors of the central nervous system in Korea: a multicenter study of 3221 cases. J Neurooncol 2002;56:251-259.

17. Shaw EG, Scheithauer BW, O'Fallon JR, Tazelaar HD, Davis DH. Oligodendrogliomas: the Mayo Clinic experience. J Neurosurg 1992;76:428-434.

18. Daumas-Duport C, Tucker ML, Kolles H, Cervera P, Beuvon F, Varlet P, et al. Oligodendrogliomas. Part II: A new grading system based on morphological and imaging criteria. J Neurooncol 1997;34:61-78.

19. Mueller W, Hartmann C, Hoffmann A, Lanksch W, Kiwit J, Tonn J, et al. Genetic signature of oligoastrocytomas correlates with tumor location and denotes distinct molecular subsets. Am J Pathol 2002;161:313-319.

20. Smith JS, Jenkins RB. Genetic alterations in adult diffuse glioma: occurrence, significance, and prognostic implications. Front Biosci 2000;5:D213-231.

21. Cairncross JG, Macdonald DR. Successful chemotherapy for recurrent malignant oligodendroglioma. Ann Neurol 1988;23:360-364.

22. Macdonald DR, Gaspar LE, Cairncross JG. Successful chemotherapy for newly diagnosed aggressive oligodendroglioma.

Ann Neurol 1990;27:573-574.

23 Perry JR, Louis DN, Cairncross JG. Current treatment of oligodendrogliomas. Arch Neurol 1999;56:434-436.

24. Bauman GS, Cairncross JG. Multidisciplinary management of adult anaplastic oligodendrogliomas and anaplastic mixed oligo-astrocytomas. Semin Radiat Oncol 2001;11:170-180.

25. Chinot O. Chemotherapy for the treatment of oligodendroglial tumors. Semin Oncol 2001;28:13-18.

26. van den Bent MJ. New perspectives for the diagnosis and treatment of oligodendroglioma. Expert Rev Anticancer Ther 2001;1:348-356.

27. Kim L, Hochberg FH, Thornton AF, Harsh GRt, Patel H, Finkelstein D, et al. Procarbazine, lomustine, and vincristine (PCV) chemotherapy for grade III and grade IV oligoastrocytomas. J Neurosurg 1996;85:602-607.

28. Smith JS, Perry A, Borell TJ, Lee HK, O'Fallon J, Hosek SM, et al. Alterations of chromosome arms 1p and 19q as predictors of survival in oligodendrogliomas, astrocytomas, and mixed oligoastrocytomas. J Clin Oncol 2000;18:636-645.

29. Leighton C, Fisher B, Bauman G, Depiero S, Stitt L, MacDonald D, et al. Supratentorial low-grade glioma in adults: an

analysis of prognostic factors and timing of radiation. J Clin Oncol 1997;15:1294-1301.

30. Cairncross JG, Ueki K, Zlatescu MC, Lisle DK, Finkelstein DM, Hammond RR, et al. Specific genetic predictors of chemotherapeutic response and survival in patients with anaplastic oligodendrogliomas. J Natl Cancer Inst 1998;90:1473-1479.

31. Reifenberger G, Louis DN. Oligodendroglioma: toward molecular definitions in diagnostic neuro-oncology. J Neuropathol Exp Neurol 2003;62:111-126.

32. Coons SW, Johnson PC, Scheithauer BW, Yates AJ, Pearl DK. Improving diagnostic accuracy and interobserver concordance in the classification and grading of primary gliomas. Cancer 1997;79:1381-1393.

33. Bauman GS, Ino Y, Ueki K, Zlatescu MC, Fisher BJ, Macdonald DR, et al. Allelic loss of chromosome 1p and radiotherapy plus chemotherapy in patients with oligodendrogliomas. Int J Radiat Oncol Biol Phys 2000;48:825-830.

34. Ino Y, Betensky RA, Zlatescu MC, Sasaki H, Macdonald DR, Stemmer-Rachamimov AO, et al. Molecular subtypes of anaplastic oligodendroglioma: implications for patient management at diagnosis. Clin Cancer Res 2001;7:839-845.

35. Hoang-Xuan K, He J, Huguet S, Mokhtari K, Marie Y, Kujas

M, et al. Molecular heterogeneity of oligodendrogliomas suggests alternative pathways in tumor progression. Neurology 2001;57:1278-1281.

36. Bello MJ, Leone PE, Vaquero J, de Campos JM, Kusak ME, Sarasa JL, et al. Allelic loss at 1p and 19q frequently occurs in association and may represent early oncogenic events in oligodendroglial tumors. Int J Cancer 1995;64:207-210.

37. Bello MJ, Vaquero J, de Campos JM, Kusak ME, Sarasa JL, Saez-Castresana J, et al. Molecular analysis of chromosome 1 abnormalities in human gliomas reveals frequent loss of 1p in oligodendroglial tumors. Int J Cancer 1994;57:172-175.

38. Kraus JA, Koopmann J, Kaskel P, Maintz D, Brandner S, Schramm J, et al. Shared allelic losses on chromosomes 1p and 19q suggest a common origin of oligodendroglioma and oligoastrocytoma. J Neuropathol Exp Neurol 1995;54:91-95.

39. Reifenberger J, Reifenberger G, Liu L, James CD, Wechsler W, Collins VP. Molecular genetic analysis of oligodendroglial tumors shows preferential allelic deletions on 19q and 1p. Am J Pathol 1994;145:1175-1190.

40. von Deimling A, Louis DN, von Ammon K, Petersen I, Wiestler OD, Seizinger BR. Evidence for a tumor suppressor gene on chromosome 19q associated with human astrocytomas, oligodendrogliomas, and mixed gliomas. Cancer Res

1992;52:4277-4279.

41. Smith JS, Alderete B, Minn Y, Borell TJ, Perry A, Mohapatra G, et al. Localization of common deletion regions on 1p and 19q in human gliomas and their association with histological subtype. Oncogene 1999;18:4144-4152.

42. Bigner SH, Matthews MR, Rasheed BK, Wiltshire RN, Friedman HS, Friedman AH, et al. Molecular genetic aspects of oligodendrogliomas including analysis by comparative genomic hybridization. Am J Pathol 1999;155:375-386.

43. Bello MJ, de Campos JM, Vaquero J, Ruiz-Barnes P, Kusak ME, Sarasa JL, et al. hRAD54 gene and 1p high-resolution deletion-mapping analyses in oligodendrogliomas. Cancer Genet Cytogenet 2000;116:142-147.

44. Husemann K, Wolter M, Buschges R, Bostrom J, Sabel M, Reifenberger G. Identification of two distinct deleted regions on the short arm of chromosome 1 and rare mutation of the CDKN2C gene from 1p32 in oligodendroglial tumors. J Neuropathol Exp Neurol 1999;58:1041-1050.

45. Hashimoto N, Murakami M, Takahashi Y, Fujimoto M, Inazawa J, Mineura K. Correlation between genetic alteration and long-term clinical outcome of patients with oligodendroglial tumors, with identification of a consistent region of deletion on chromosome arm 1p. Cancer 2003;97:2254-2261.

46. Engelhard HH, Stelea A, Cochran EJ. Oligodendroglioma: pathology and molecular biology. Surg Neurol 2002;58:111-117.

47, Park SH, Suh YL. Expression of cyclin A and topoisomerase II α of oligodendrogliomas is correlated with tumour grade, MIB-1 labelling index and survival. Histopathology 2003;42:395-402.

48. Korshunov A, Golanov A, Sycheva R. Immunohistochemical markers for prognosis of oligodendroglial neoplasms. J Neurooncol 2002;58:237-253.

49. Buccoliero AM, Caldarella A, Arganini L, Mennonna P, Ammanati F, Taddei A, et al. Oligodendroglioma: CD44 as a possible prognostic opportunity. Clin Neuropathol 2003;22:169-175.

50. Burger PC, Minn AY, Smith JS, Borell TJ, Jedlicka AE, Huntley BK, et al. Losses of chromosomal arms 1p and 19q in the diagnosis of oligodendroglioma. A study of paraffin-embedded sections. Mod Pathol 2001;14:842-853.

51. Sasaki H, Zlatescu MC, Betensky RA, Johnk LB, Cutone AN, Cairncross JG, et al. Histopathological-molecular genetic correlations in referral pathologist-diagnosed low-grade "oligodendroglioma". J Neuropathol Exp Neurol 2002;61:58-63.

52. Ueki K, Nishikawa R, Nakazato Y, Hirose T, Hirato J, Funada N, et al. Correlation of histology and molecular genetic analysis of

1p, 19q, 10q, TP53, EGFR, CDK4, and CDKN2A in 91 astrocytic and oligodendroglial tumors. Clin Cancer Res 2002;8:196-201.

53. Watanabe T, Nakamura M, Kros JM, Burkhard C, Yonekawa Y, Kleihues P, et al. Phenotype versus genotype correlation in oligodendrogliomas and low-grade diffuse astrocytomas. Acta Neuropathol (Berl) 2002;103:267-275.

54. Godfraind C, Rousseau E, Ruchoux MM, Scaravilli F, Vikkula M. Tumour necrosis and microvascular proliferation are associated with 9p deletion and CDKN2A alterations in 1p/19q-deleted oligodendrogliomas. Neuropathol Appl Neurobiol 2003;29:462-471.

55. Zlatescu MC, TehraniYazdi A, Sasaki H, Megyesi JF, Betensky RA, Louis DN, et al. Tumor location and growth pattern correlate with genetic signature in oligodendroglial neoplasms. Cancer Res 2001;61:6713-6715.

56. Dong SM, Pang JC, Poon WS, Hu J, To KF, Chang AR, et al. Concurrent hypermethylation of multiple genes is associated with grade of oligodendroglial tumors. J Neuropathol Exp Neurol 2001;60:808-816.

57. Tanaka S, Kamitani H, Amin MR, Watanabe T, Oka H, Fujii K, et al. Preliminary individual adjuvant therapy for gliomas based on the results of molecular biological analyses for drug-resistance genes. J Neurooncol 2000;46:157-171.

58. Alonso ME, Bello MJ, Gonzalez-Gomez P, Arjona D, Lomas J, de Campos JM, et al. Aberrant promoter methylation of multiple genes in oligodendrogliomas and ependymomas. Cancer Genet Cytogenet 2003;144:134-142.

59. Wong AJ, Padarathsingh M, Louis DN, Rempel S, Ladisch S, Gladson C. New approaches to the molecular biology, classification, and therapy of nervous system tumors: a workshop of the National Institutes of Health Pathology B study section. Am J Pathol 2001;159:1971-1974.

60. Kaneko Y, Sakakibara S, Imai T, Suzuki A, Nakamura Y, Sawamoto K, et al. Musashi1: an evolutionally conserved marker for CNS progenitor cells including neural stem cells. Dev Neurosci 2000;22:139-153.

61. Sakakibara S, Okano H. Expression of neural RNA-binding proteins in the postnatal CNS: implications of their roles in neuronal and glial cell development. J Neurosci 1997;17:8300-8312.

62. LDB Genetic Maps [database]. Zurich, Switzerland: Psychiatric University Hospital. Available from URL: http://www.bli.unizh.ch/BLI/Projects/genetics/maps/cedar.html [accessed Dec 23, 2003]

63. NCBI UniSTS [database]. Bethesda, MD, U.S.A. National library of Medicine. Available from URL: http://www.ncbi.nlm.nih.gov/entrez/query.fcgi?CMD=Search&DB=Uni

Sts [accessed Aug 12, 2003]

64. Canzian F, Salovaara R, Hemminki A, Kristo P, Chadwick RB, Aaltonen LA, et al. Semiautomated assessment of loss of heterozygosity and replication error in tumors. Cancer Res 1996;56:3331-3337.

65. Farrand K, Jovanovic L, Delahunt B, McIver B, Hay ID, Eberhardt NL, et al. Loss of heterozygosity studies revisited: prior quantification of the amplifiable DNA content of archival samples improves efficiency and reliability. J Mol Diagn 2002;4:150-158.

66. Louis DN, Holland EC, Cairncross JG. Glioma classification: a molecular reappraisal. Am J Pathol 2001;159:779-786.

67. Mukasa A, Ueki K, Matsumoto S, Tsutsumi S, Nishikawa R, Fujimaki T, et al. Distinction in gene expression profiles of oligodendrogliomas with and without allelic loss of 1p. Oncogene 2002;21:3961-3968.

68. Chahlavi A, Kanner A, Peereboom D, Staugaitis SM, Elson P, Barnett G. Impact of chromosome 1p status in response of oligodendroglioma to temozolomide: preliminary results. J Neurooncol 2003;61:267-273.

69. Ruas M, Peters G. The p16INK4a/CDKN2A tumor suppressor and its relatives. Biochim Biophys Acta 1998;1378:F115-177.

70. Wolter M, Reifenberger J, Blaschke B, Ichimura K, Schmidt EE, Collins VP, et al. Oligodendroglial tumors frequently demonstrate hypermethylation of the CDKN2A (MTS1, p16INK4a), p14ARF, and CDKN2B (MTS2, p15INK4b) tumor suppressor genes. J Neuropathol Exp Neurol 2001;60:1170-1180.

71. Tano K, Shiota S, Collier J, Foote RS, Mitra S. Isolation and structural characterization of a cDNA clone encoding the human DNA repair protein for O6-alkylguanine. Proc Natl Acad Sci U S A 1990;87:686-690.

72. Silber JR, Mueller BA, Ewers TG, Berger MS. Comparison of O6-methylguanine-DNA methyltransferase activity in brain tumors and adjacent normal brain. Cancer Res 1993;53:3416-3420.

73. Nutt CL, Noble M, Chambers AF, Cairncross JG. Differential expression of drug resistance genes and chemosensitivity in glial cell lineages correlate with differential response of oligodendrogliomas and astrocytomas to chemotherapy. Cancer Res 2000;60:4812-4818.

74. Hongeng S, Brent TP, Sanford RA, Li H, Kun LE, Heideman RL. O6-Methylguanine-DNA methyltransferase protein levels in pediatric brain tumors. Clin Cancer Res 1997;3:2459-2463.

75. Schiffer D, Dutto A, Cavalla P, Bosone I, Chio A, Villani R, et al. Prognostic factors in oligodendroglioma. Can J Neurol Sci 1997;24:313-319.

76. Nakamura M, Okano H, Blendy JA, Montell C. Musashi, a neural RNA-binding protein required for Drosophila adult external sensory organ development. Neuron 1994;13:67-81.

77. Sakakibara S, Imai T, Hamaguchi K, Okabe M, Aruga J, Nakajima K, et al. Mouse-Musashi-1, a neural RNA-binding protein highly enriched in the mammalian CNS stem cell. Dev Biol 1996;176:230-242.

78. Kanemura Y, Mori K, Sakakibara S, Fujikawa H, Hayashi H, Nakano A, et al. Musashi1, an evolutionarily conserved neural RNA-binding protein, is a versatile marker of human glioma cells in determining their cellular origin, malignancy, and proliferative activity. Differentiation 2001;68:141-152.

79. Jeon ST, Lee SH, Kim DG, Wang GC, Kim HJ, Choi KS, et al. Survival rates and prognostic factors in patients with intracranial oligodendroglioma : A retrospective multivariate analysis. J Korean Neurosurg Soc 1997;26:109-112.

80. Moral A, Palou J, Lafuente A, Molina R, Piulachs J, Castel T, et al. Immunohistochemical study of alpha, mu and pi class glutathione S transferase expression in malignant melanoma. MMM Group. Multidisciplinary Malignant Melanoma Group. Br J Dermatol 1997;136:345-350.

81. Ali-Osman F, Brunner JM, Kutluk TM, Hess K. Prognostic

significance of glutathione S-transferase pi expression and subcellular localization in human gliomas. Clin Cancer Res 1997;3:2253-2261.

82. Kwan P, Sills GJ, Butler E, Gant TW, Brodie MJ. Differential expression of multidrug resistance genes in naive rat brain. Neurosci Lett 2003;339:33-36.

83. Schinkel AH. P-Glycoprotein, a gatekeeper in the blood-brain barrier. Adv Drug Deliv Rev 1999;36:179-194.

84. Ling V. Multidrug resistance: molecular mechanisms and clinical relevance. Cancer Chemother Pharmacol 1997;40 Suppl:S3-8.

85. Rieger L, Rieger J, Winter S, Streffer J, Esser P, Dichgans J, et al. Evidence for a constitutive, verapamil-sensitive, non-P-glycoprotein multidrug resistance phenotype in malignant glioma that is unaltered by radiochemotherapy in vivo. Acta Neuropathol (Berl) 2000;99:555-562.

86. Kros JM, Godschalk JJ, Krishnadath KK, Van Eden CG. Expression of p53 in oligodendrogliomas. J Pathol 1993;171:285-290.

87. Pavelic J, Hlavka V, Poljak M, Gale N, Pavelic K. p53 immunoreactivity in oligodendrogliomas. J Neurooncol 1994;22:1-6.

88. Raghavan R, Balani J, Perry A, Margraf L, Vono MB, Cai DX, et al. Pediatric oligodendrogliomas: a study of molecular alterations

on 1p and 19q using fluorescence in situ hybridization. J Neuropathol Exp Neurol 2003;62:530-537.

89. Hatanpaa KJ, Burger PC, Eshleman JR, Murphy KM, Berg KD. Molecular diagnosis of oligodendroglioma in paraffin sections. Lab Invest 2003;83:419-428.

Abstract

Analysis of Clinicopathologic Factors Predicting 1p/19q or 1p Loss of Heterozygosity status of Oligodendroglial Tumors

Se Hoon Kim

Department of Medicine
The Graduate School, Yonsei University

(Directed by Professor Tai Seung Kim)

It is well known that oligodendrogliomas can be divided into two groups according to 1p/19q or 1p loss of heterozygosity (LOH) status because oligodendrogliomas with 1p/19q LOH or 1p LOH have better prognosis and chemosensitivity. In this study, we investigated clinicopathologic factors which could predict 1p/19q LOH or 1p LOH status of oligodendrogliomas. Several clinical, pathological and immunohistochemical factors were analyzed to compare the two groups. We performed PCR based LOH test with 1p and 19q microsatellite markers by microdissection of paraffin embedded tissue blocks of 56 cases.

The PCR based LOH analysis revealed 1p/19q LOH in 29 cases (29/37; 78.4%) and 1p LOH in 48 cases (48/56; 85.7%) of oligodendrogliomas. Comparative analysis of several clinicopathologic factors and immunohistochemical results indicated that oligodendrogliomas with 1p/19q LOH or 1p LOH were correlated with “tumor cellularity”, as well as “perinuclear halo” and “chicken wire capillary patterns” which known parameters of “classic histology”. Also oligodendrogliomas with 1p/19q LOH or 1p LOH were correlated with older age, lower MGMT expression and

higher cytoplasmic GST-π expression. With these factors, we could predict 1p/19q or 1p status of oligodendrogliomas about 90% accuracy.

The incidence of 1p/19q LOH or 1p LOH was especially low (about 0~20%) in patients less than 20 years old, suggesting that different genetic pathway are likely to be involved in the pathogenesis of young age oligodendrogliomas.

Oligodendroglioma patients with 1p/19q LOH or 1p LOH, male gender, higher p16 expression and lower MGMT expression had better prognosis. Multivariate analysis through Multivariate Cox proportional hazards model revealed that 1p/19q or 1p status, gender and p16 expression are independent prognostic factors. By univariate analysis, MGMT expression was found to be another a prognostic factor in the oligodendrogliomas. Since MGMT expression is a predictive factor of 1p/19q or 1p status as well, we suggest that immunohistochemical staining for MGMT could be a practical marker determining the chemosensitivity of oligodendrogliomas. On the other hand, p16 expression is an independent prognostic factor regardless of the 1p/19q or 1p status.

Microsatellite markers with high heterozygosity score, D1S186, D1S2734, D1S508 and D19S412, D19S219 are adequate microsatellite markers for PCR based LOH test of oligodendrogliomas in Korean patients.

Key Words : oligodendroglioma, chromosomes human pair 1, chromosomes human pair 19, loss of heterozygosity, immunohistochemistry, O^6-methylguanine-DNA-methyltransferase, markers microsatellite