

하악 비대칭과 자기공명영상에서의 측두하악관절 원판변위와의 관계

최영윤 · 허중기* · 송영복† · 고원경 · 김형곤

연세대학교 치과대학 구강악안면외과학교실
(영동세브란스병원, 용인세브란스병원*), 산치과병원†

Abstract (J. Kor. Oral Maxillofac. Surg. 2003;29:35-42)

THE RELATIONSHIP BETWEEN MANDIBULAR ASYMMETRY AND TEMPOROMANDIBULAR JOINT DISC DISPLACEMENT ON MRI

Young-Yuhn Choi, Jong-Ki Huh*, Yeong-Bok Song†, Won-Gyung Gho, Hyung-Gon Kim
*Dept. of Oral and Maxillofacial Surgery, College of Dentistry, Yonsei University
(Yongdong Severance Hospital, Yongin Severance Hospital*), San Dental Hospital†*

Purpose: This study was aimed to investigate the relationship between the mandibular asymmetry and the internal derangement of temporomandibular joint.

Materials and methods: One hundred and sixty eight patients had been assessed through clinical examinations, panoramic radiographs and magnetic resonance imagings (MRIs), were selected. The samples were classified into three subgroups according to the severity of the mandibular asymmetries in the panoramic radiographs and the status of TMJ discs on the MRI were compared among each groups.

Results: In an apparent asymmetry group, there was a significant difference in the number of temporomandibular disk displacement without reduction between the long and short side (66.7%, 18/27 joints on the short side) when the ratio of condylar process and coronoid process was used ($p < 0.05$), but there was no statistically significant difference when the ratio of condyle and ramus was used.

Conclusion: The probability of the disc displacement without reduction was higher at the side with relatively shorter condylar process on the panoramic radiograph, and also it might be more effective to use ratio of condylar process and coronoid process in the assessment of mandibular asymmetry. Therefore, a careful assessment on the temporomandibular disorders is necessary to diagnose and establish the treatment plans for the patients with a mandibular asymmetry and the panoramic radiograph can be used effectively on that way.

Key words : Mandibular asymmetry, Temporomandibular disorder, Magnetic resonance imaging, Panoramic radiograph

I. 서 론

악안면 골격계에서 흔히 발견되는 안면 비대칭은 하악골의 변형으로 초래되는 경우가 많다. 일반적으로 하악의 비대칭은 하악의 조화로운 성장에 영향을 미치는 여러 가지 요인에 의해 발생할 수 있으며, 연골과 섬유성 결합조직으로 구성된, 하악 성장 중심의 하나인 하악과두의 열성장이나 과성장, 골종, 외상 등 여

러 환경적 요인과 선천적 요인이 복잡하게 작용한다¹⁾. 이러한 비대칭의 원인을 출생 전의 태생기와 배아기에 유래하는 경우와 출생 후에 나타나는 하악의 편측성 과성장, 진행성의 반두위축 (progressive hemifacial atrophy), 감염과 염증, 골절과 외상, 측방 부정교합과 하악골 변위 등으로 구분해 볼 수도 있으나, 성장기 중의 여러 습관에 의해 야기되는 발육장애로 비대칭이 유발되기도 한다²⁾. 안면부의 미세한 비대칭은 대부분의 사람에서 관찰되며 어느 정도는 정상 범주로 받아 들여 지고, 정상적인 비대칭과 비정상적인 비대칭의 구분은 쉽지 않으므로 종종 임상가의 감각과 환자의 인지에 의해 결정되기도 한다³⁾.

측두하악 장애는 저작근, 측두하악관절, 치아교합, 근·신경계로 구성되는 저작계에서 발생하는 많은 임상적 문제를 포함하는 포괄적 개념으로서 주된 증상은 악관절과 저작근의 동통, 악관절 잡음, 하악 운동의 제한 등이 있고, 두통을 동반하는 경우도

김 형 곤

135-720 서울시 강남구 도곡동 146-92

연세대학교 치과대학 구강악안면외과학교실 (영동세브란스 병원)

Hyung-Gon Kim

Dept. of OMFS, College of Dentistry, Yonsei Univ. (Yongdong Severance Hospital)

146-92 Dogok-dong, Gangnam-gu, Seoul, 135-720, Korea

Tel: +82-2-3497-3560 Fax: +82-2-3463-4052

E-mail: dental@yumc.yonsei.ac.kr

있다⁴⁾. 최근 이러한 측두하악 장애와 하악의 비대칭이 유의한 상관관계가 있음이 밝혀지고 있고, 이와 관련된 많은 연구가 시행되고 있다^{5,19)}.

안면 비대칭이 측두하악 장애, 특히 측두하악관절 장애를 유발하는지, 아니면 측두하악관절 장애가 근·신경계 장애를 유발하여 결국에는 악안면골의 비대칭 양상을 띠게 하는지에 대해서는 아직 명확하게 밝혀져 있지 않으나, 성장기에 악관절 내장증이 있는 경우 하악과두의 열성장으로 인해 안면 비대칭이 올 수 있으며¹⁰⁾, 성장이 끝난 경우에도 하악과두의 퇴행성 골 재형성에 의해 안면 비대칭이 유발 될 수 있다²⁰⁾. 이는 성장 중인 토끼에서 관절 원판을 인위적으로 변위시킨 경우 성장하면서 안면골의 비대칭이 유발된 동물실험을 통해서도 확인할 수가 있었다^{8,10)}. 반대로 하악의 비대칭에 의해 유발된 하악의 변위와 변화된 상태에 적응하려는 하악의 보상성 비대칭이 측두하악관절에 미세 외상으로 작용하여 측두하악관절 원판변위를 일으키기도 한다⁹⁾.

이에 본 연구에서는 측두하악 장애를 주소로 내원한 환자들의 파노라마 방사선 사진을 통해 하악골의 비대칭 정도를 분류하고 하악골의 비대칭 정도에 따른 측두하악관절 원판의 변위 상태를 조사함으로써 그 상관관계를 통해 안면 비대칭 환자의 진단 및 치료 시 고려해야할 요소로서의 측두하악관절 원판변위에 대해 알아보고자 하였다.

II. 연구 대상 및 방법

1. 연구대상

2000년 1월부터 2002년 1월까지 연세대학교 영동세브란스병원 턱관절 클리닉에 내원하여 임상검사, 파노라마 방사선 사진 및 자기공명 영상 검사를 받은 환자 중 구치부 치아결손, 교정치료나 구강 악안면부에 대한 수술, 외상 및 골절, 전신증상, 선천성 기형의 경우와 만 17세 미만, 50세 이상인 사람을 제외한 168명을 연구 대상으로 하였다. 이들의 평균 연령은 28.4세였고 이 중 여성의 비율은 108명으로 64.3%였다.

2. 연구방법

1) 촬영

가. 파노라마 방사선 사진 촬영

Orthophos CD 3 plus (Simmens사, 독일) 치과용 방사선 촬영기를 이용하여 통상의 표준 촬영법을 이용하여 촬영하였고, 자동 현상기로 필름을 현상하였다.

나. 자기공명 영상 촬영

표면 코일 직경 26mm인 42SP Magnetom (Simmens사, 독일) 기계를 이용하여 촬영한 개, 폐구시의 T1강조 영상(TR:600sec, TE:20sec)을 사용하였다.

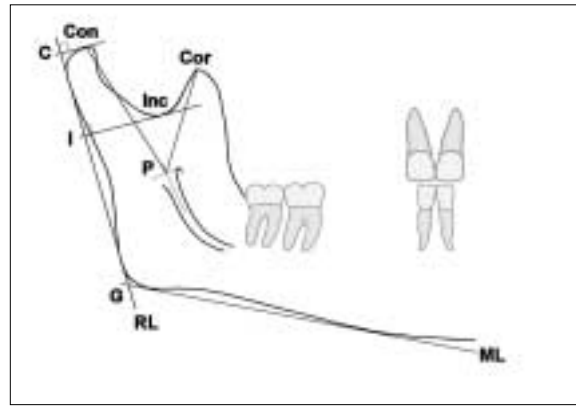


Fig. 1. Measurement points and lines.

2) 파노라마 방사선 사진상의 계측

파노라마 방사선사진을 아세트지에 투사시켜 주요한 해부학적 구조물을 그리고 계측선과 계측점을 표시한다.

Con : 하악과두의 최상방점

Inc : 근돌기와 과두사이의 가장 깊은 곳

Cor : 오혜돌기의 최상방점

P : 하악소설 최상방점에서 하치조 신경관 중심선의 연장선에 수직선을 그어 만나는 점

C : Con에서 하악지 접선에 그은 수선과 만나는 점

I : Inc에서 하악지 접선에 그은 수선과 만나는 점

G : 하악체과 하악지에 그은 접선이 만나는 점

ML : 하악체에 그은 접선

RL : 하악지에 그은 접선

다음의 값을 한 사람의 검사자가 전자식 버니어 캘리퍼스 (Mitutoyo Co., Japan)를 이용하여 0.01mm단위까지 계측하여 계산하였다.

가. 오혜돌기 길이에 대한 과두돌기 길이의 비율 측정 (P-Con/P-Cor)

하치조 신경이 하악골로 들어가는 진입구인 하악 소설의 최상방을 지나는 접선을 이등분하는 점 P에서 오혜돌기 최상방점까지의 길이를 오혜돌기 길이(P-Cor), 하악과두의 최상방점까지를 과두돌기 길이(P-Con)로 하고 이들의 비율을 구한다.

나. 하악지 길이에 대한 하악과두 길이의 비율 측정 (CI/CG)

C점에서 I점까지의 거리를 C점에서 G점까지의 거리로 나눈 값을 구한다.

위의 계산된 우측 측정값(Rt)과 좌측 측정값(Lt)을 이용하여 비대칭 지수(Asymmetry index, AI)를 계산하였다^{7,16)}.

$$\text{Asymmetry Index} = \frac{|Rt - Lt|}{|Rt + Lt|} \times 100 (\%)$$

3) 자기공명영상 사진 분석

자기공명영상의 폐구시와 개구시의 관절원판의 위치를 조사하여 변위 상태를 정상위치, 복원성 원판 전방변위, 비복원성 원판 전방변위로 나누었으며, 관절원판이 내측, 외측, 후방으로 변위된 경우와 원판의 형태를 알아보기 힘든 경우는 제외하였다.

4) 비대칭 정도의 분류

파노라마 방사선 사진을 통해 구해진 비대칭 지수를 가지고 다음의 세 군으로 분류하였다.

- 가. 정상 범주: 비대칭 지수가 3 미만인 경우
- 나. 약한 비대칭: 비대칭 지수가 3 이상, 6 미만인 경우
- 다. 뚜렷한 비대칭: 비대칭 지수가 6 이상인 경우

5) 분석

오혜돌기 길이에 대한 과두돌기 길이 비율의 좌우 비대칭 지수에 따라 나눈 각 군과 하악지의 길이에 대한 하악과두 길이의 비율의 좌우 비대칭 지수에 따라 나눈 각 군의 파노라마 방사선 사진에서 과두 길이가 짧은 쪽과 긴 쪽의 측두하악관절 원판변위의 빈도를 조사하였으며, 과두가 짧은 쪽 관절의 관절원판 변위의 빈도가 비대칭 정도에 따라 차이를 보이는지 비교 분석하였다.

통계 분석은 각 비대칭 정도별로 과두가 긴 쪽과 짧은 쪽에서 관찰되는 관절원판 변위가 차이를 보이는지, 그리고 과두가 짧은 쪽에서 관찰되는 관절원판 변위 빈도가 비대칭 정도별로 차이를 보이는지 알아보기 위해 카이제곱 검정을 시행하였으며, 유의 수준은 0.05로 하였다.

III. 연구 결과

1-1. 오혜돌기 길이에 대한 과두돌기 길이 비율의 비대칭 정도에 따른 과두 길이가 짧은 쪽의 측두하악관절 원판의 변위

각 군간에 통계적으로 유의한 차이가 있었으며(p<0.05), 비대칭지수가 큰 경우(AI>=6)에 과두가 짧은 쪽 측두하악관절 원판의 비복원성 전방변위는 66.7% (18/27 관절)에서 관찰되었다(Table 1-1).

1-2. 하악지 길이에 대한 하악과두 길이 비율의 비대칭 정도에 따른 과두 길이가 짧은 쪽의 측두하악관절 원판의 변위

각 군간에 통계적으로 유의한 차이가 있었으며 비대칭지수가

Table 1-1. Status of joints in the short side according to the asymmetry index (AI) of the condyle process-coronoid process ratio.

Asymmetry Index (P-Con / P-Cor)	Status of Joint			Total	p-value	
	Normal	ADcR	ADsR			
AI < 3	n	36	26	32	94 (100%)	
	(%)	(38.3%)	(27.7%)	(34.0%)		
	E.F	31.3	23.5	39.2		
3 ≤ AI < 6	n	16	11	20	47 (100%)	
	(%)	(34.0%)	(23.4%)	(42.6%)		
	E.F	15.7	11.8	19.6		
6 ≤ AI	n	4	5	18	27 (100%)	
	(%)	(14.8%)	(18.5%)	(66.7%)		
	E.F	9.0	6.8	11.3		
Total		56 (33.3%)	42 (25.0%)	70 (41.7%)	168 (100%)	

p-value: chi-square test, degree of freedom=4,

n: frequency, E.F: expected frequency,

P-Con: length of condylar process, P-Cor: length of coronoid process,

Normal: normal disc position,

ADcR: Anterior Disc Displacement with Reduction,

ADsR: Anterior Disc Displacement without Reduction

큰 경우(AI >= 6)에 과두가 짧은 쪽 측두하악관절 원판의 비복원성 전방변위는 대상 관절의 60.5% (23/38 관절)에서 관찰되었다 (Table 1-2).

2-1. 정상 범주의 비대칭 지수(AI<3)를 보이는 환자군에서 과두 길이가 긴 쪽과 짧은 쪽의 측두하악관절 원판 변위

과두 길이가 긴 쪽과 짧은 쪽에서 측두하악관절 원판 변위를 보이는 빈도에는 통계적으로 유의한 차이가 없었다(Table 2-1).

Table 1-2. Status of joints in the short side according to the asymmetry index (AI) of the condyle-ramus ratio.

Asymmetry Index (CI / CG)		Status of Joint			Total	p-value
		Normal	ADcR	ADsR		
AI < 3	n	27	20	21	68	0.042
	(%)	(39.7%)	(29.4%)	(30.9%)		
	E.F	23.1	18.2	26.7		
3 <= AI < 6	n	21	19	22	62	
	(%)	(33.9%)	(30.6%)	(35.5%)		
	E.F	21.0	16.6	24.4		
6 <= AI	n	9	6	23	38	
	(%)	(23.7%)	(15.8%)	(60.5%)		
	E.F	12.9	10.2	14.9		
Total		57	45	66	168	
		(33.9%)	(26.8%)	(39.3%)	(100%)	

p-value: chi-square test, degree of freedom=4,
 n: frequency, E.F: expected frequency,
 CI: condylar length, CG: ramal length,
 Normal: normal disc position,
 ADcR: Anterior Disc Displacement with Reduction,
 ADsR: Anterior Disc Displacement without Reduction

Table 2-1. Status of joints in the long and short side of the TMJ within the normal range of asymmetry index (AI < 3).

Asymmetry Index(AI)	Side	Status of Joint			Total	p-value
		Normal	ADcR	ADsR		
AI(P-Con / P-Cor)	Long Side	35	27	32	94	0.984
	Short Side	36	26	32		
		(37.2%)	(28.8%)	(34.0%)	(100%)	
		(38.3%)	(27.7%)	(34.0%)		
AI(CI / CG)	Long Side	22	24	22	68	0.639
	Short Side	27	20	21		
		(32.4%)	(35.2%)	(32.4%)	(100%)	
		(39.7%)	(29.4%)	(30.9%)		

p-value: chi-square test
 P-Con: length of condylar process, P-Cor: length of coronoid process,
 CI: condylar length, CG: ramal length,
 Normal: normal disc position,
 ADcR: Anterior Disc Displacement with Reduction,
 ADsR: Anterior Disc Displacement without Reduction

2-2. 약한 비대칭 지수($3 < AI < 6$)를 보이는 환자군에서 과두 길이가 긴 쪽과 짧은 쪽의 측두하악관절 원판 변위

과두 길이가 긴 쪽과 짧은 쪽 간에 통계적으로 유의성 있는 차이가 없었다(Table 2-2).

2-3. 뚜렷한 비대칭 지수($AI \geq 6$)를 보이는 환자군에서 과두 길이가 긴 쪽과 짧은 쪽의 측두하악관절 원판 변위

오해돌기 길이에 대한 과두돌기 길이의 비율의 비대칭 정도로 군을 나눈 경우(P-Con/P-Cor) 과두돌기 길이가 짧은 쪽에서 비복원성 관절원판 변위가 관찰되는 빈도가 통계적으로 유의하게 높았으며, 하악지 길이에 대한 하악과두 길이의 비율의 비대칭 정

Table 2-2. Status of joints in the long and short side of the TMJ in the patients with mild asymmetry ($3 < AI < 6$).

Asymmetry Index(AI)	Side	Status of Joint			Total	p-value
		Normal	ADcR	ADsR		
AI(P-Con / P-Cor)	Long Side	17 (36.2%)	17 (36.2%)	13 (27.6%)	47 (100%)	0.246
	Short Side	16 (34.0%)	11 (23.4%)	20 (42.6%)		
AI(CI / CG)	Long Side	26 (41.9%)	17 (27.4%)	19 (30.7%)	62 (100%)	0.650
	Short Side	21 (33.9%)	19 (30.6%)	22 (35.5%)		

p-value: chi-square test

P-Con: length of condylar process, P-Cor: length of coronoid process,

CI: condylar length, CG: ramal length,

Normal: normal disc position,

ADcR: Anterior Disc Displacement with Reduction,

ADsR: Anterior Disc Displacement without Reduction

Table 2-3. Status of joints in the long and short side of the TMJ in the patients with apparent asymmetry ($AI \geq 6$).

Asymmetry Index(AI)	Side	Status of Joint			Total	p-value
		Normal	ADcR	ADsR		
AI(P-Con / P-Cor)	Long Side	10 (37.0%)	10 (37.0%)	7 (26.0%)	27 (100%)	0.011
	Short Side	4 (14.8%)	5 (18.5%)	18 (66.7%)		
AI(CI / CG)	Long Side	14 (36.8%)	9 (23.7%)	15 (39.5%)	38 (100%)	0.185
	Short Side	9 (23.7%)	6 (15.8%)	23 (60.5%)		

p-value: chi-square test

P-Con: length of condylar process, P-Cor: length of coronoid process,

CI: condylar length, CG: ramal length,

Normal: normal disc position,

ADcR: Anterior Disc Displacement with Reduction,

ADsR: Anterior Disc Displacement without Reduction

도로 균을 나눈 경우(CI/CG)도 과두 길이가 짧은 쪽에서 비복원성 관절원판 변위가 관찰되는 빈도가 높았으나 통계적으로 유의한 차이가 나지는 않았다(Table 2-3).

IV. 총괄 및 고찰

하악골은 두 개의 관절을 가지고 있고, 치조골에 치아를 가지고 있는 독특한 구조를 가지고 있어서 하악골을 포함한 안면 비대칭의 병태 생리학적 연구를 위해 선천적인 요인, 외상, 교합, 근·신경계, 관절 등 다양한 방법으로 접근해 왔다. 이 중 근·골격계 질환으로 분류되는 측두하악 장애와 안면 비대칭과의 관계는 무엇이 원인이고 결과인지가 아직 뚜렷이 밝혀져 있지 않다.

하악골의 성장은 출생 전기와 후기 모두에서 연골내 골형성으로 하는 하악 성장 중 적은 비율만이 발육되며 대부분은 막내 골형성으로 결정된다. 하악 과두연골이 하악 전체 성장을 조절하는 것이 아니라 하악 과두부, 오뿔돌기부, 우각부, 골체부, 치조돌기부의 5개의 독립된 성장 단위로 나누어져 이루어지며, 이 중 하악 과두부는 과두의 연골내 골화에 의한 성장보다는 관절원판과 과두부에 부착되어 있는 외측 익돌근에 의해 일차적으로 영향을 받고, 측두근에 의해 영향을 받는 오뿔돌기와 일정한 상호관계를 가지면서 성장한다고 알려져 있다¹⁷⁾. 따라서 본 연구에서는 측두하악관절 부위와 저작근의 영향을 상대적으로 많이 받게 되는 하악 과두부와 오뿔돌기부, 우각부의 성장 양상을 측두하악 장애와 하악골의 비대칭과의 관계를 알아보기 위해 조사하였다.

측두하악관절은 신체 내에서 가장 복잡한 관절 가운데 하나로 한 면에서 접변운동을 하면서 동시에 활주운동도 하는 경첩 활주 관절(ginglymoarthrodial joint)로 하악 과두가 측두골의 하악와에 맞추어져 형성되며 그 사이에 관절원판이 존재한다. 이 관절원판은 대부분이 섬유성 결합조직으로 구성되어있고 운동시에는 관절표면의 기능적 요구에 적응해 움직이게 된다. 이러한 관절원판이 과두와의 관계에서 비정상적인 위치 변화를 일으키는 관절원판 변위는 측두하악관절에서 높은 빈도로 이환되는 병변이다.

측두하악관절 원판변위는 그 변위의 방향에 따라 전방과 전내방이 가장 흔히 일어나며 드물게 완전 내측이나 외측 또는 후방으로 변위되기도 한다. 또한 관절의 활주운동시 관절원판이 과두와의 정상적인 위치관계로 복원되는지 여부에 따라 복원성 관절원판 변위와 비복원성 관절원판 변위로 나누어진다. 이러한 관절원판의 정복성 여부가 하악 기능의 제한, 동통 등의 기능장애와 직접적인 비례 관계가 없다는 주장¹⁸⁾도 있고, 더 나아가 관절원판 변위를 하나의 해부학적 변이로 주장하는 경우¹⁹⁾도 있으나, 측두하악관절 원판의 변위는 동통과 기능 장애 등의 증상을 일으킬 뿐 만 아니라 하악골의 성장에도 영향을 주는 등 하악 전체에 대해 영향을 미치게 된다^{13,14)}.

측두하악관절 원판의 변위가 하악 과두 부위의 열성장의 원인이 되어 안면 비대칭을 유발하게 된다는 보고들은 많이 있어 왔다. 14세 미만의 하악 열성장 혹은 하악 비대칭 어린이를 대상으

로 한 연구에서 Schellhas 등¹³⁾은 악관절 내장증이 하악의 열성장이나 하악 비대칭의 주요 원인이라고 주장하였고 Legrell 등¹⁰⁾과 Hatala 등⁸⁾은 토끼에서 수술로 관절원판 변위를 발생시켜 실험측측, 측두하악관절 원판변위가 발생된 쪽에서의 과두길이 감소, 관절 표면의 수직길이 감소와 편평화, 실험측으로의 중심선 편위 등의 변화를 관찰하여 측두하악관절 원판변위가 하악 비대칭을 유발한다고 하였다. 또한 성장이 완료된 성인에서도 하악 과두부의 재형성은 안면 비대칭을 유발할 수 있다. Schellhas 등¹²⁾은 주로 퇴행성 골 재형성에 의해 이환측의 수직길이가 감소하며 이러한 변화의 속도가 느린 경우는 치열에서 보상성 적응이 일어날 수 있으나 급격한 경우는 개교합 등의 문제가 생기기도 한다고 하였다.

안면 비대칭이 측두하악관절 장애에 의해 유발되기도 하지만 두개와 하악간의 동적인 기능관계를 고려할 때 측두하악관절이 관절과 내에서 정형적 불안정을 가진 채 과도한 부하가 가해지면 측두하악 장애가 발생할 수 있다. 하악의 비대칭에 의한 기능적 변화가 측두하악관절에 미세외상으로 작용하면 하악 과두 부위에 영향을 주어 하악 성장을 억제 혹은 촉진한다²⁰⁾. 또한 교합 간섭이 지렛대 작용을 하여 측두하악관절을 누르거나 당겨서, 또는 하악과두 변위가 지속되어 좌우 과두가 비대칭적으로 성장하면서 만성적인 외상성 부하를 가해 측두하악관절 내장증이나 골관절염을 유발하기도 한다^{9,21,22)}. Mongini 등²³⁾은 어떤 구조적 입력이 들어오면 그에 대한 적응성 반응으로 설명되는 일련의 작용이 뒤따르는데 성인에서는 측두하악관절의 재형성이, 성장기에서는 하악 성장 양상의 변화가 특징적인 적응의 기전이고, 이러한 적응능력을 넘는 경우 병적인 상태가 유발되어 측두하악관절과 저작근에 영향을 준다고 하였다. 이것은 하악 비대칭을 갖는 젊은 성인에서 측두하악 장애가 상대적으로 빈발함을 설명하며 성장기의 비대칭적 성장으로 보상이 안 되어 성장 종료 후 측두하악 장애가 발생한다고 하였다.

방사선 사진 상에서 하악 비대칭을 평가하는데는 일반적으로 측방두개 촬영법(lateral cephalogram), 후전방 두개촬영법(posterio-anterior projection) 및 이하두정 촬영법(submentovertex view)이 이용되며 파노라마 방사선사진은 하악의 정중부 상이 좋지 않고 상의 왜곡이 있는 단점이 있으나 전체 악골 상태를 비교적 방사선 피폭량으로 촬영할 수 있어 일반적으로 치과 각 분야의 진단용으로 널리 이용되고 있고 양측 과두를 하나의 필름에 담고 있어 측두하악관절의 구조적 변화 등에 대한 좌우측의 비교가 가능한 촬영법이다.

파노라마 방사선사진의 재현 가능성 및 상의 왜곡 정도에 대해 많은 논란의 여지가 있으나 수직적 길이나 각도의 평가는 비교적 재형성이 있고 유용하며²⁴⁾, Turp 등¹⁰⁾은 두개골 상에서 지정한 점을 직접 측정된 계측치와 그에 대한 파노라마 방사선 사진상에서의 계측치를 비교하여 파노라마 방사선 사진상의 계측의 유용성에 대해 보고하였다. 촬영 장비에 따른 차이점 및 수치의 변화가 있을 수 있어²⁵⁾ 본 연구에서는 같은 장소에서 같은 장비로 촬영하고 같은 방법으로 현상된 필름만을 이용하였다.

파노라마 방사선 사진상의 계측점을 정하는 방법에는 Habets

등⁷⁾이 사용한 방법인 하악 과두의 최외방점과 하악지의 최외방점을 잇는 접선을 긋고 하악 과두 최상방에서 그은 수선과 이 접선이 만나는 점에서 하악과두의 최외방점까지의 거리를 과두 길이, 하악 과두의 최외방점에서 하악지의 최외방점까지의 거리를 하악지 길이로 하는 방법이 있는데, 이 방법은 측정자와 하악 과두의 형태 등에 따라 많은 오차를 가져서 최외방점을 이용하지 않는 Kjellberg 등²⁵⁾이 이용한 방법을 사용하였다. 이것은 하악지와 하악체의 접선의 교점을 잡고 하악 과두의 최상방점에서 하악지의 접선에 그은 수선과 만나는 점, 하악 과두에서 오뎀돌기로 가는 선 중 가장 아래 부분(incisura)에서 하악지의 접선에 그은 수선과 만나는 점까지의 거리를 측정하는 방법이다. 과두돌기 길이와 오뎀돌기 길이는 파노라마 사진상에서 위치가 명확하게 관찰되는 하악 소설의 최상방에서 하치조관 중심선의 연장선에 수직선을 그어 만나는 점에서 각 돌기 첨부까지의 최장 거리를 측정하였다²⁶⁾. 같은 쪽에서 측정한 두 값의 비를 구함으로써 상의 확대나 왜곡으로 생길 수 있는 차이를 보정하였다.

하악 비대칭을 분류하는데는 비대칭지수(asymmetry index)를 이용하였는데, 비대칭 지수란 양측의 길이의 차이를 양측의 길이의 합으로 나눈 것을 백분율(%)로 표현하는 것이다^{7,16)}. 이것은 확대율과 각 개인별 골격 크기의 차이에서 오는 오차 요인을 줄여주기 위하여 사용된다. 본 연구에서는 오뎀돌기에 대한 과두돌기 길이의 비와 하악지에 대한 하악과두 길이의 비를 비대칭 지수에 적용하여 이러한 오차 요인을 더 줄이려 하였다. 비대칭 지수 3미만을 정상 범주로 하였는데 이는 Habets 등⁷⁾의 연구에서 파노라마 방사선사진상 좌우간의 수직 측정값의 오차의 범위를 6%로 잡은 데에서 기준 삼은 것으로, 오차범위 6%는 비대칭지수 식을 이용하면 비대칭지수 3%에 해당하는 값이다. 뚜렷한 비대칭 군은 비대칭지수 6 이상을 대상으로 하였는데, 이는 정상 범주로 잡은 비대칭지수의 두 배의 값을 임의로 정하였다.

본 연구에서 각 비대칭 지수별로 그 정도에 따라 하악과두의 길이가 긴 쪽과 짧은 쪽을 비교했을 때, 비대칭 지수가 6 이상인 경우, 즉 뚜렷한 비대칭군에서 과두 길이가 긴 쪽에 비해 짧은 쪽에서 비복원성 관절원판 변위가 많이 관찰되었으며, 과두돌기 길이와 오뎀돌기 길이 비율을 이용한 비대칭 지수가 6 이상인 경우에는 긴 쪽과 짧은 쪽 간에 통계적으로 유의한 차이가 있었다(표 2-3). 이는 하악지와 하악과두가 내측익돌근과 교근에 싸여져 있어 같은 근육에 영향을 받으므로 하악지 길이에 대한 하악과두 길이의 비율은 측두근의 영향을 받는 오뎀돌기에 대한 과두돌기 길이의 비율에 비해 차이가 많이 나지 않을 수 있을 것으로 추정하였다.

과두 길이가 짧은 쪽의 측두하악관절 원판 변위 상태를 보면 비대칭지수가 6 이상인 경우 짧은 쪽이 비복원성 측두하악관절 원판변위인 경우는 66.7% (18/27 관절)와 60.5% (23/38 관절)로 정상범주나 미약한 비대칭군보다 통계적으로 유의하게 많았다(표 1-1, 1-2, p<0.05). 즉, 안면 비대칭이 뚜렷할 경우 과두의 길이가 짧은 쪽에서 비복원성 관절원판 변위가 존재할 가능성이 높다. 그러나, 이러한 연관성이 하악의 비대칭이 비복원성 관절원판의 변위를 초래하였는지, 아니면, 비복원성 원판변위가 주위근육의

부조화를 일으켜 성장에 영향을 주어 하악골의 비대칭 성장을 일으켰는지에 대해서는 더 연구가 필요하리라 본다.

비대칭지수가 3 미만인 경우(정상 범주군)나 3 이상 6 미만인 경우(약한 비대칭군)에 정상, 복원성 또는 비복원성 관절원판 변위간의 차이가 크지 않은 것은 연구 대상 중 양쪽이 모두 정상인 경우와 복원성 관절원판 변위인 경우가 있기 때문인데, 짧은 쪽이 관절원판의 위치가 정상인 경우에는 오뎀돌기와 과두돌기 길이 비율을 이용한 비대칭 분류에서 64.3% (36/56 관절)가 비대칭 지수 3 미만이었고 92.9% (52/56 관절)가 비대칭지수 6 미만이었다(표 1-1). 이것은 정상인에서도 보일 수 있는 정도의 비대칭을 나타낸다고 생각된다.

본 연구에서 안면 비대칭이 뚜렷한 환자의 짧은 쪽 관절에서 관절원판 변위가 유의성 있게 많이 관찰이 되었으며 이것을 설명할 가설로서 하악골 개구시 과두 길이가 짧은 쪽으로 하악이 변위되면서 과두가 긴 쪽은 활주운동이 많이 일어나는 반면 짧은 쪽은 회전운동이 주로 일어나며 하악과두와 관절와 사이에 많은 힘이 가해지고 이것이 측두하악관절에 미세외상으로 작용하여 관절원판 변위를 일으킬 수 있으며, 또한 성장시 하악골의 발육에 영향을 미칠 수 있는 습관들, 특히 편측성으로 하악에 압력을 가하는 습관으로 인해 하악골이 변위되고 그로 인해 하악과두에 비대칭적으로 가해진 압력으로 성장의 변화가 일어나며 동시에 악관절 원판의 변위를 초래할 수 있는 가능성이 있다. 그러나 이 연구에서는 연구대상이 측두하악 장애를 주소로 내원한 환자라는 점과 각 환자들이 성장 중에 인식하지 못하는 사건들로 인해 안면골 성장의 부조화가 일어난 것에 대해서는 객관적인 파악을 하지 못한다는 점에서 이러한 요인들과 안면 비대칭이 측두하악관절 원판의 변위를 가져왔다고 단정짓기는 어렵다. 그러나 본 연구는 안면 비대칭환자의 진단 및 치료계획 수립 시 반드시 측두하악관절 장애 가능성을 고려해야 하며 이 때 파노라마 방사선 사진이 유용하게 사용될 수 있음을 보여주고 있다.

V. 결 론

안면 비대칭을 보이는 측두하악 장애 환자의 관절원판 변위를 알아보기 위해 2000년 1월부터 2002년 1월까지 연세대학교 영동세브란스병원 턱관절 클리닉을 내원하여 파노라마 방사선 사진과 자기공명영상 검사를 받은 17세에서 49세까지의 환자 168명을 연구 대상으로 하여 이들을 파노라마 방사선 사진상의 하악 비대칭 정도에 따라 구분하여 자기공명영상에서의 관절원판 변위와의 관계를 조사하여 다음의 결과를 얻었다.

1. 하악 비대칭 세 군 중 뚜렷한 비대칭군(AI≥6)에서 과두 길이가 짧은 쪽의 측두하악관절 원판의 비복원성 전방변위가 유의성 있게 높은 빈도를 보이면서, 하악 비대칭 세 군 사이의 관절원판 변위의 관찰 빈도에 유의성 있는 차이를 보였다(p<0.05).
2. 정상 범주의 비대칭군(AI<3)에서 오뎀돌기 길이에 대한 과두

돌기 길이 비율을 이용한 경우 과두돌기 길이가 짧은 쪽과 긴 쪽에서 관절원판 비복원성 전방변위가 관찰될 비율은 차이가 없었으며(각각 34%) 하악지 길이에 대한 하악과두 길이를 이용한 경우도 과두 길이가 짧은 쪽과 긴 쪽에서 비슷한 비율을 보였다(긴 쪽: 32.4%, 짧은 쪽 30.9%).

3. 약한 비대칭군(3<=AI<6)에서 관절원판의 비복원성 전방변위가 관찰된 비율은 오해돌기 길이에 대한 과두돌기 길이 비율을 이용한 경우 과두 길이가 긴 쪽에서 27.6%, 짧은 쪽에서 42.6%로 차이가 있었으나 통계적인 유의성은 보이지 않았으며, 하악지 길이에 대한 하악과두 길이의 비율을 이용한 경우는 과두 길이가 짧은 쪽(30.7%)보다 긴 쪽(35.5%)이 약간 높은 비율로 관찰되었다.
4. 뚜렷한 비대칭군(AI>=6)에서 오해돌기 길이에 대한 과두돌기 길이 비율을 이용한 경우는 과두 길이가 짧은 쪽에서 관절원판의 비복원성 전방변위가 유의성 있게 높은 빈도(66.7%, 18/27관절)를 보였고(p<0.05), 하악지 길이에 대한 하악과두 길이를 이용한 경우도 과두 길이가 짧은 쪽에서 관절원판의 비복원성 전방변위가 관찰되는 빈도(60.5%, 23/38관절)가 높았으나 통계적 유의성은 없었다.

이상의 결과를 통해 하악골 비대칭 환자의 진단도구로 흔히 사용되는 파노라마 방사선사진에서 비대칭 정도가 심한 환자의 과두 길이가 짧은 쪽 측두하악관절 원판의 비복원성 전방변위가 높은 빈도로 관찰되고, 하악골 비대칭 정도를 비교할 때 하악지 길이에 대한 하악과두 길이의 비율보다는 오해돌기 길이에 대한 과두돌기 길이의 비율이 보다 유용하게 사용될 수 있다는 것을 알 수 있었다. 따라서, 안면골, 특히 하악골의 비대칭이 있는 환자의 측두하악관절 장애의 진단 및 치료계획 수립 시 반드시 측두하악관절 장애 가능성을 고려해야 하며 이 때 파노라마 방사선 사진이 유용하게 사용될 수 있을 것으로 사료된다.

참고문헌

1. Erickson GE, Waite DE: Mandibular asymmetry. J Am Dent Assoc 1974;89:1369-1373.
2. Pirttiniemi PM: Associations of mandibular and facial asymmetries - a review. Am J Orthod Dentofacial Orthop 1994;106:191-200.
3. Bishara SE, Burkey PS, Kharouf JG: Dental and facial asymmetries: a review. Angle Orthod 1994;64:89-98.
4. Okeson JP: Bell's Orofacial Pain. 5th ed. Chicago, Quintessence Books. 1995.
5. Bezuur JN, Habets LL, Hansson TL: The recognition of craniomandibular disorders - a comparison between clinical, tomographical, and dental panoramic radiographical findings in thirty-one subjects. J Oral Rehabil 1988;15:549-554.
6. Brand JW, Nielson KJ, Tallents RH, Nanda RS, Currier GF, Owen WL: Lateral cephalometric analysis of skeletal patterns in patients with and without internal derangement of the temporomandibular

- joint. Am J Orthod Dentofacial Orthop 1995;107:121-128.
7. Habets LL, Bezuur JN, Naeiji M, Hansson TL: The Orthopantomogram, an aid in diagnosis of temporomandibular joint problems. II. The vertical symmetry. J Oral Rehabil 1988;15:465-471.
8. Hatala MP, Macher DJ, Tallents RH, Spoon M, Subtelny JD, Kyrkanides S: Effect of a surgically created disk displacement on mandibular symmetry in the growing rabbit. Oral Surg Oral Med Oral Pathol Oral Radiol Endod 1996;82:625-633.
9. Inui M, Fushima K, Sato S: Facial asymmetry in temporomandibular joint disorders. J Oral Rehabil 1999;26:402-406.
10. Legrell PE, Isberg A: Mandibular length and midline asymmetry after experimentally induced temporomandibular joint disk displacement in rabbits. Am J Orthod Dentofacial Orthop 1999;115:247-253.
11. Miller VJ: The effect of age on condylar asymmetry in patients with craniomandibular disorders of arthrogenous origin. J Prosthet Dent 1992;67:845-846.
12. Schellhas KP, Piper MA, Omlie MR: Facial skeleton remodeling due to temporomandibular joint degeneration: an imaging study of 100 patients. AJNR Am J Neuroradiol 1990;11:541-551.
13. Schellhas KP, Pollei SR, Wilkes CH: Pediatric internal derangements of the temporomandibular joint: effect on facial development. Am J Orthod Dentofacial Orthop 1993;104:51-59.
14. Tallents RH, Guay JA, Katzberg RW, Murphy W, Proskin H: Angular and linear comparisons with unilateral mandibular asymmetry. J Craniomandib Disord 1991;5:135-142.
15. Westesson PL, Liedberg J: Horizontal condylar angle in relation to internal derangement of the temporomandibular joint. Oral Surg Oral Med Oral Pathol 1987;64:391-394.
16. Türp JC, Vach W, Harbich K, Alt KW, Strub JR: Determining mandibular condyle and ramus height with the help of an Orthopantomogram - a valid method? J Oral Rehabil 1996;23:395-400.
17. Moss ML: Functional analysis of human mandibular growth. J Prosthet Dent 1960;10:1149-1159.
18. Schiffman EL, Anderson GC, Friction JR, Lindgren BR: The relationship between level of mandibular pain and dysfunction and stage of temporomandibular joint internal derangement. J Dent Res 1992;71:1812-1815.
19. Hellsing G, Holmlund A: Development of anterior disk displacement in the temporomandibular joint: an autopsy study. J Prosthet Dent 1985;53:397-401.
20. McNamara JA Jr: Functional adaptations in the temporomandibular joint. Dent Clin North Am 1975;19:457-471.
21. Hatcher DC, Faulkner MG, Hay A: Development of mechanical and mathematic models to study temporomandibular joint loading. J Prosthet Dent 1986;55:377-384.
22. Ito T, Gibbs CH, Marguelles-Bonnet R, Lupkiewicz SM, Young HM, Lundeen HC, Mahan PE: Loading on the temporomandibular joints with five occlusal conditions. J Prosthet Dent 1986;56:478-484.
23. Mongini F: Chapter 7. Dysfunction of the stomatognathic system. In: Mongini F(ed): The stomatognathic system. Chicago, Quintessence Pub. Co. 1984:133-141.
24. Larheim TA, Svanaes DB: Reproducibility of rotational panoramic radiography: mandibular linear dimensions and angles. Am J Orthod Dentofacial Orthop 1986;90:45-51.
25. Kjellberg H, Ekestubbe A, Kiliaridis S, Thilander B: Condylar height on panoramic radiographs. A methodologic study with a clinical application. Acta Odontol Scand 1994;52:43-50.
26. 장현호, 이충국: 한국인 정상성인에 있어 하악 과두돌기 및 오해돌기 길이의 비율에 관한 연구. 대한구강악안면외과학회지 1990; 16:55-62.