

## 급성 림프구성 백혈병 환자에서 발생한 *Fusarium oxysporum*에 의한 전신성 진균증 1예

연세대학교 의과대학 피부과학교실, 원주의과대학 피부과학교실\*

조성빈 · 이진욱\* · 조영훈 · 이광훈

=Abstract=

### A Case of Systemic Fungal Infection due to *Fusarium oxysporum* in a Patient with Acute Lymphocytic Leukemia

Sung Bin Cho, Jin Wook Lee\*, Young-Hun Cho and Kwang Hoon Lee

Department of Dermatology, Yonsei University College of Medicine, Seoul, Korea,

\*Department of Dermatology, Yonsei University Wonju College of Medicine, Wonju, Korea

Fusariosis is a rare infectious disease caused by species of the genus *Fusarium* that has been increasingly documented as an emerging agent of opportunistic infections in immunocompromised patients and, occasionally, immunocompetent hosts. We describe an 18-year-old Korean male, previously diagnosed as acute lymphocytic leukemia, presented with 2~4 cm-sized erythematous to necrotic papulonodules on the trunk and extremities for a week. White blood cell count was 200 cells/L and biopsy specimen showed structures resembling fungal elements in the dermis and subcutaneous fat. Cultures from a biopsy sample growing whitish cottony colonies contained fusoid multiseptated macroconidia. He was diagnosed as fusariosis and treated with intravenous amphotericin B. But white blood cell count and clinical symptoms didn't improve and he was expired after 6 days of treatment.

[Kor J Med Mycol 2003; 8(3): 122-126]

**Key Words:** *Fusarium oxysporum*, Acute lymphocytic leukemia

### 서 론

*Fusarium* (*F.*) 균속은 토양과 식물에 널리 분포하는 진균으로 인체에는 드물게 각막염, 국소적인 피부진균증, 조갑진균증이나 화상 부위 감염 등의 기회 감염을 유발하고, 면역저하자에서는 주로 심부조직 감염이나 전신성 감염의 임상 증상이 나타난다<sup>1</sup>. 이러한 경우 항진균제 치료에 반응이 적은 것

으로 알려져 있으며 예후는 극히 불량하여 면역저하자에서 전신성 감염이 있는 경우에 사망률이 70%에 이른다. 국내 문헌에는 전신적 감염증을 보인 경우는 3예가 보고되어 있다<sup>2,3</sup>. 저자들은 급성 림프구성 백혈병 환자에서 나타난 *F. oxysporum*에 의한 전신성 진균증 1예를 경험하고 매우 드문 증례로 사료되어 보고한다.

### 증 례

환 자: 김OO, 18세, 남자  
초진일: 2002년 12월  
주 소: 내원 1주일 전부터 체간과 사지에 발생한

†별책 요청 저자: 이광훈, 120-752 서울특별시 서대문구 신촌동 134, 연세대학교 의과대학 피부과학교실  
전화: (02) 361-5724, Fax: (02) 393-9157  
e-mail: kwanglee@yumc.yonsei.ac.kr

조성빈 등: 급성 림프구성 백혈병 환자에서 발생한 *Fusarium oxysporum*에 의한 전신성 진균증 1예

1~2 cm 크기의 동통성 홍반성 결절과 흑색의 관양상의 피부 병변

**현병력:** 환자는 내원 10개월 전 골수 검사상 급성 림프구성 백혈병 진단받고, 항암화학 요법으로 치료받던 환자로 4개월 전과 3개월 전 6-mercaptopurine 50 mg과 methotrexate 20 mg로 각각 1주일간 치료받았으며, 이후 치료에 반응하지 않아 보존적 치료를 하던 중 1주일 전부터 피부 증상과 간헐적 발열 증상을 보여 피부과에 자문 의뢰되었다.

**이학적 소견:** 만성 병색을 보였으며, 전신의 부종이 관찰되었다.

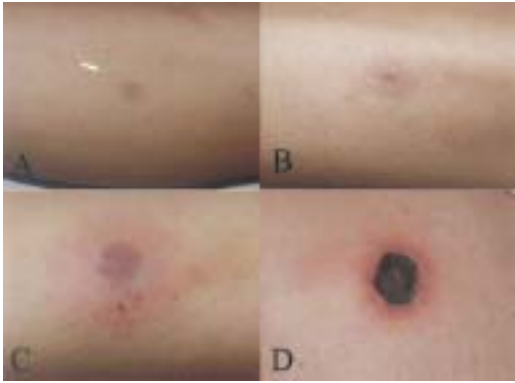
**피부 소견:** 내원 당시 체간과 사지에 다수의 2~4 cm 크기의 동통성 홍반성 결절이 관찰되었으며, 이러한 병변들은 흑색의 관이나 껍양으로 변화하는

양상을 보였다 (Fig. 1).

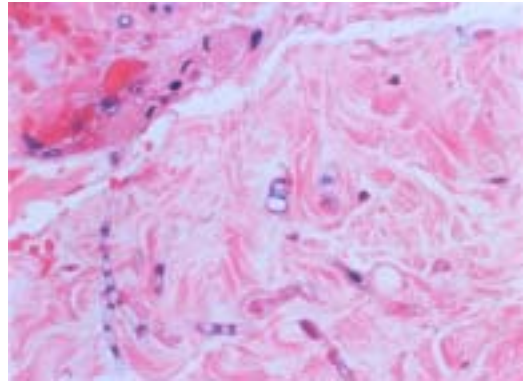
**검사 소견:** 내원 당시 시행한 일반 혈액 검사상 백혈구수 200/ml, 혈색소 6.9 g/dL, 혈소판수 25000/ml로 감소되어 있었고, 일반 화학 검사, 소변 검사는 정상 범위였다. 흉부 X-선 검사와 흉부 컴퓨터 단층 촬영에서는 좌측 폐에 폐렴 또는 종양으로 의심되는 병변이 관찰되었다 (Fig. 2A, 2B). 그러나 이에 대한 침습적 검사는 환자의 전신적 상태를 고려하여 시행하지 못하였다.

**병리조직학적 소견:** 하지 피부에서 시행한 조직 생검 병리조직학적 소견상 진피와 피하지방층에 중격을 가진 다수의 균사가 관찰되었으며, 혈관 내부에서도 동일한 소견을 나타내었다 (Fig. 3).

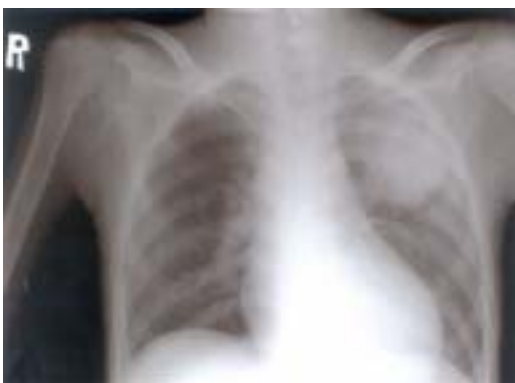**진균학적 검사:** 내원 당시 하지의 병변부 피부



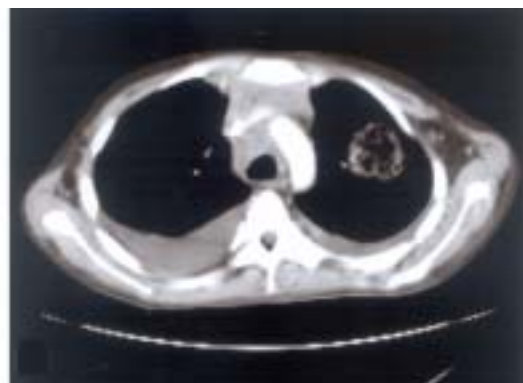
**Fig. 1.** Multiple 2~4 cm-sized erythematous to blackish crusted nodules and patches on the extremities.



**Fig. 3.** Structures resembling fungal elements are visible in the dermis (H&E,  $\times 200$ ).



**A**



**B**

**Fig. 2.** Chest X-ray (A) shows pneumonic infiltration on the left lung. Mass with central cavitation is noted on the computerized tomography (B).

조직을 cycloheximide를 포함하지 않은 3개의 Sabouraud 배지에 직접 접종하여 37°C에 배양한 결과 3일 후 백색의 솜털 같은 집락이 모든 배지에 형성되었으며 (Fig. 4), 집락으로부터 시행한 slide culture 상 벽이 두껍고 2~3개의 격벽을 가진 낫 모양의 대분생자를 보였고, 비교적 짧은 분생자병의 소견을 보여 *F. oxysporum*으로 동정하였다 (Fig. 5A, 5B).

치료 및 경과: *F. oxysporum*에 의한 전신성 진균증으로 진단하고 amphotericin B를 정맥내 투여하였으나, 백혈구 수치의 회복이 없고 치료에 대한 증상의 호전이 없이 치료 6일 후 사망하였다.

## 고 찰

*Fusarium*에 의한 감염증은 드물게 나타나는 질환으로 면역저하자에서 기회 감염을 유발하는 원인균으로 증가하는 추세이며, 때때로 면역저자가 아닐 경우에도 감염되는 경우도 있다<sup>1</sup>. *Fusarium* 균종은 전세계적으로 분포하며, 드물게 인체의 감염을 유발하는데, 호흡기, 위장관, 카테터, 그리고 피부를 통해서 감염될 수 있다. 이러한 경우에는 오염된 토양에 직접 접촉하거나 대기중에 떠다니는 포자를 흡입, 또는 오염된 음식물의 섭취를 통해 일어나게 된다.

*Fusarium* 균종과 연관되어 나타나는 피부 증상은 독성 반응 뿐만 아니라 표피와 심부 감염의 형태로 나타날 수 있다. 또한 *Fusarium* 균종은 상처, 화상, 그리고 궤양 부위에 집락을 형성할 수 있다. 국소적인 표피나 심부 감염은 면역저하 여부와 무관하게 보고되고 있다. *Fusarium* 균종에 의한 피부 감염은 다양한 임상 양상을 보일 수 있는데, 본 증례의 경우처럼 중심부에 궤사를 동반한 다수의 홍반성 구진이나 결절의 형태가 비교적 흔하게 나타난다. 이보다 드물게 조갑진균증, 간찰진, 손가락의 봉소염, 농포, 괴저성 농창양, 진균종, 운상 육아종양 또는 안면부 육아종양으로 나타날 수 있다<sup>4-8</sup>. 면역억제자에서는 국소적 표피 감염 이후에 파종성 질환이 나타날 수 있는데, 이는 *Fusarium* 균종이 혈관을 침범하고 혈전을 형성하여 궤사를 유발하는 성향이

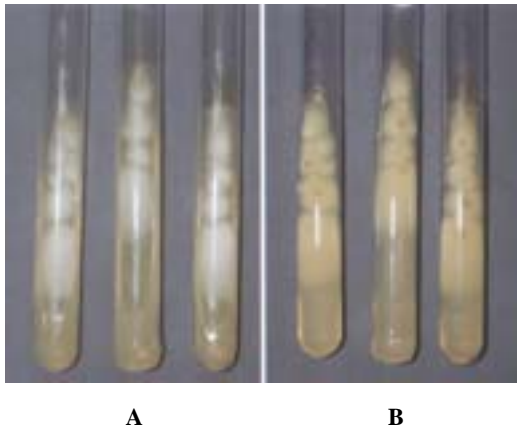


Fig. 4. Several, rapid-growing, whitish cottony colonies on Sabouraud's dextrose agar slants for 3 days at 37°C.




Fig. 5. Slide culture from a biopsy sample growing whitish cottony colonies contains fusoid multiseptated macroconidia (Lactophenol-cotton blue stain, A  $\times 100$ , B  $\times 400$ ).

있어 임파형성 또는 혈행성 전이가 일어나게 된다<sup>9,10</sup>. 파종성 *Fusarium* 감염증은 비연속적인 두개 이상의 부위에서 감염증이 나타나고 혈액 배양 검사에서 1개 이상 집락을 형성할 때 진단할 수 있다. 본 환자에서는 간헐적 발열 증상과 전신적인 피부 증상, 그리고 흉부 X-선, 컴퓨터 단층 촬영에서 파종성 *Fusarium* 감염증이 의심되나 혈액 배양을 시행하지 못하여 진단에는 미흡하다. 이러한 파종성 병변은 거의 모든 장기에서 나타날 수 있으며 주로 급성 백혈병, 골수 이식 환자 같은 혈액 종양을 가진 백혈구 감소증을 보이는 환자에서 볼 수 있다<sup>11</sup>. 대부분의 경우에서 피부 증상을 통해서 진단하게 되며 85%에서 피부 증상을 관찰할 수 있다<sup>6,9,11</sup>. 파종성 감염은 백혈구 감소증 (<500/ml), 그리고 치료의 시작이 늦을 경우 특히 예후가 좋지 않다. 이러한 경우 사망률은 70~90%에 달한다<sup>9,11</sup>.

*Fusarium* 감염은 진균학과 병리 소견을 바탕으로 진단할 수 있다. 최근에는 PCR을 이용하여 진단하기도 한다<sup>12</sup>. 진균 배양을 통해서 conidia를 찾는 것이 가장 중요하며, 이때 foot cell과 heel을 보이는 낫모양의 대분생자가 특징적인 소견이다. 진균 배양이 진단의 기본이나 조직학적 진단이 24시간 이내에 결과를 확인할 수 있고 따라서 조기 치료를 시작할 수 있어 경우에 따라 중요한 더 유용할 수 있다. *Fusarium* 균속은 Sabouraud 배지에 실은 배양시 빠르게 4~5일 내에 흰 솜털 모양의 균사로 덮인 집락을 형성하며, 배양 후기에는 종에 따라 다양하게 분홍색, 자주색, 황갈색 등을 나타내고 집락 뒷면은 연한 색을 띤다<sup>13</sup>. 집락의 색깔이나 분생자병, 소분생자, 대분생자의 모양과 형성 방법, 소분생자를 형성하는 세포의 모양으로 각각의 *Fusarium* 균속을 감별할 수 있다<sup>14</sup>. 본 증례는 대분생자가 3~5개의 격막을 보이고 구부러진 낫 모양을 나타내며, *F. solani*에 비해서 짧은 분생자병을 가지는 점으로 *F. oxysporum*에 의한 감염증으로 진단하였다.

치료는 amphotericin B가 사용되나 반응이 적은 것으로 알려져 있으며, 본 증례에서도 amphotericin B에 반응하지 않은 것을 볼 수 있었다. Liposomal amphotericin을 고용량 투여하였을 경우에 호중구 감소증과 임상 증상의 호전을 보인 증례가 있으나 반응이 없는 보고들도 있다<sup>15</sup>.

저자들은 *Fusarium oxysporum*에 의한 전신성인 감염증을 보인 급성 림프구성 백혈병 환자 1예를 보고하며, 환자의 면역 상태에 따라 치명적인 경과를 초래할 수 있어 조기 진단과 조기 치료가 필요할 것으로 사료되어 보고한다.

## 참 고 문 헌

1. Cocuroccia B, Gaido J, Gubinelli E, Annessi G, Girolomoni G. Localized cutaneous hyalohyphomycosis caused by a *Fusarium* species infection in a renal transplant patient. *J Clin Microbiol* 2003; 41: 905-907
2. 임숙희, 이동원, 이준영 등. 면역 결핍 환자에서 발생한 *Fusarium oxysporum*에 의한 범발성 피부 감염 1예. *의진균지* 2000; 5: 24-30
3. 박지영, 국훈, 신중희 등. 소아 급성 백혈병 환자에서 발생한 전신형 *Fusarium* 감염 2례. *대한 소아혈액종양학회지* 1997; 4: 363-369
4. Gupta AK, Baran R, Summerbell RC. *Fusarium* infection of the skin. *Curr Opin Infect Dis* 2000; 13: 121-128
5. Landau M, Srebrnik A, Wolf R, Bashi E, Brenner S. Systemic ketoconazole treatment for *Fusarium* leg ulcers. *Int J Dermatol* 1992; 1: 511-512
6. Mowbray DN, Paller AS, Nelson PE, Kaplan RL. Disseminated *Fusarium solani* infection with cutaneous nodules in a bone marrow transplant patient. *Int J Dermatol* 1988; 27: 698-701
7. Pereiro M, Abalde MT, Zulaica A, et al. Chronic infection due to *Fusarium oxysporum* mimicking lupus vulgaris: case report and review of cutaneous involvement in fusariosis. *Acta Dermatol Venereol* 2001; 81: 51-53
8. Prins C, Chavaz P, Tamm K, Hauser C. Ectyma gangrenosum-like lesions: a sign of disseminated *Fusarium* infection in the neutropenic patient. *Clin Exp Dermatol* 1995; 20: 428-430
9. Bushelman SJ, Callen JP, Roth DN, Cohen LM. Disseminated *Fusarium solani* infection. *J Am Acad Dermatol* 1995; 32: 346-351

10. Freidank H. Hyalohyphomycoses due to *Fusarium* spp. Two case reports and review of the literature. *Mycoses* 1995; 38: 69-74
  11. Boutati EI, Anaissie EJ. *Fusarium*, a significant emerging pathogen in patients with hematologic malignancy: ten years' experience at a cancer center and implications for management. *Blood* 1997; 90: 999-1008
  12. Hue FX, Huerre M, Rouffault MA, de Bievre C. Specific detection of *Fusarium* species in blood and tissues by a PCR technique. *J Clin Microbiol* 1999; 37: 2434-2438
  13. 김성권, 김승곤, 김신무 등. 임상 진균학. 제1판. 서울: 고려의학, 1993: 229-230
  14. 김지은, 박현정, 이준영 등. 급성 조갑주위염을 동반한 *Fusarium oxysporum*에 의한 조갑진균증 1예. *의진균지* 2002; 7: 170-174
  15. Tiribelli M, Zaja F, Fili C, *et al.* Endogenous endophthalmitis following disseminated fungemia due to *Fusarium solani* in a patient with acute myeloid leukemia. *Eur J Haematol* 2002; 68: 314-317
-